

## Оглавление

Введение .....	4
Ядерная медицина в детской онкологии/гематологии .....	6
Показания к применению .....	8
Опухоли ЦНС .....	8
Рак щитовидной железы .....	11
Терапевтическое использование <sup>131</sup> I .....	14
Лимфома .....	15
Радиоиммунотерапия лимфом у детей .....	18
Нейробластома .....	19
Сцинтиграфия с МИБГ .....	23
Остеосаркома .....	27
Опухоль Вильмса .....	31
Гепатобластома .....	32
Рабдомиосаркома .....	32
Использование совмещенных методов визуализации .....	33
Соблюдение радиационной безопасности .....	37
Дополнительные методы обследования, применяемые в детской онкологии/гематологии ...	40
Исследование спинномозговой жидкости .....	40
Вентрикулография .....	42
Ренография .....	44
Исследования желудочно-кишечного тракта .....	47
Использование управляемой седации и анестезии при проведении радиологических исследований .....	51
Список сокращений .....	60

## Радиоиммунотерапия лимфом у детей

Введение радиоактивно меченых терапевтических антител к CD20 за последние годы широко внедрилось в практику лечения В-клеточных лимфом у взрослых, и все больший опыт накапливается по применению их у детей (рис. 6).

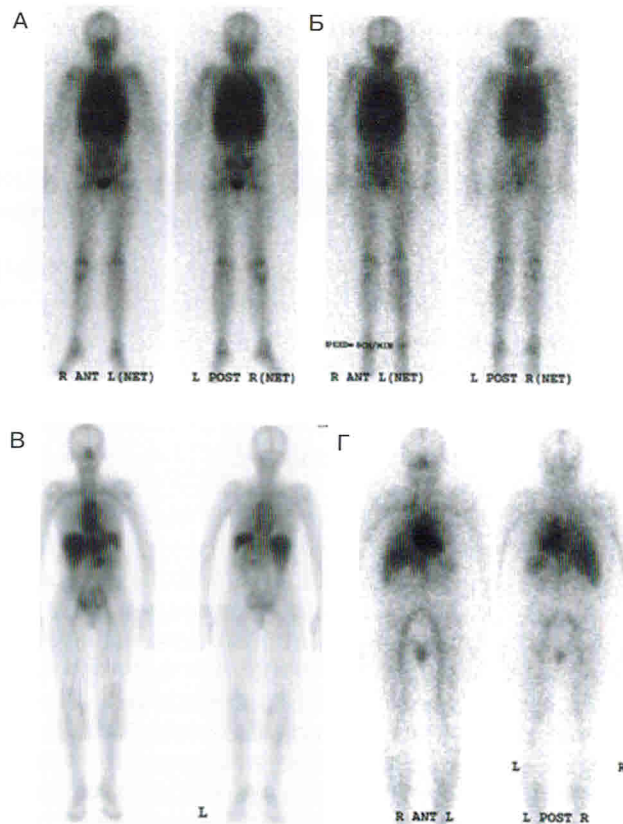


Рис. 6. Визуализация терапии антителами: А — нейробластома и  $^{131}\text{I}$  3f8, 24 ч; Б — 72 ч; В — лимфома и зевалин (предварительная визуализация с  $^{111}\text{In}$ ); Г — лимфома и бексаар (зернистость за счет применения коллиматора высокой энергии)

## Нейробластома

$^{123}\text{I}$ - и  $^{131}\text{I}$ -МИБГ играют ведущую роль в диагностике стадирования и мониторинговании пациентов с нейробластомой и другими опухолями, происходящими из симпатических нервных узлов, в то время как  $^{131}\text{I}$ - и  $^{125}\text{I}$ -МИБГ используются для нацеленной радиотерапии этих новообразований. Некоторые нейроэндокринные опухоли также накапливают  $^{111}\text{In}$ -пентетреотид. Для диагностики и лечения нейробластомы также используют радиомеченые моноклональные антитела: 3F8, UJ13A, BW575/9 ch14.18. Для визуализации нейробластомы также может применяться ПЭТ с 18-деоксиглюкозой (ФДГ) или  $^{11}\text{C}$ -гидроксиэфедрином (ГЭД), а при проведении предрадиационной дозиметрии — с мечеными  $^{124}\text{I}$ -МИБГ или 3F8.

Местоположение первичной опухоли может быть различным. Так, 70% нейробластом возникают в забрюшинном пространстве, включая 30% случаев — в надпочечниках и 10% — в узлах боковых симпатических нервных цепочек. В паравертебральных симпатических узлах нейробластома возникает в шейном отделе в 8%, в грудном в 18% и в тазовом в 5% случаев (рис. 7). В отличие от нейробластомы феохромоцитомы возникает вне надпочечников только в 25% случаев у детей и только в 10% у взрослых.

Особенностью нейробластомы является наличие метастазов у более чем 60% пациентов при первичном диагнозе, что намного выше других известных опухолей (рис. 8). Наблюдают два варианта метастазирования нейробластомы: по типу Пеппера с диффузным вовлечением печени, чаще наблюдаемое у детей грудного возраста со стадией IVs и возможными подкожными метастазами; и по типу Хатчинсона с метастазированием в регионарные лимфоузлы, кости, костный мозг и мягкие ткани. Реже отмечается метастатическое поражение других органов, таких как мозг, легкие и сердце.

Симптоматика зависит от расположения и размера первичной опухоли, метастазов и уровня секреции катехоламинов: допамина, норадреналина и адреналина, которые могут определяться в сыворотке вместе с их метаболитами. К другим опухолевым маркерам

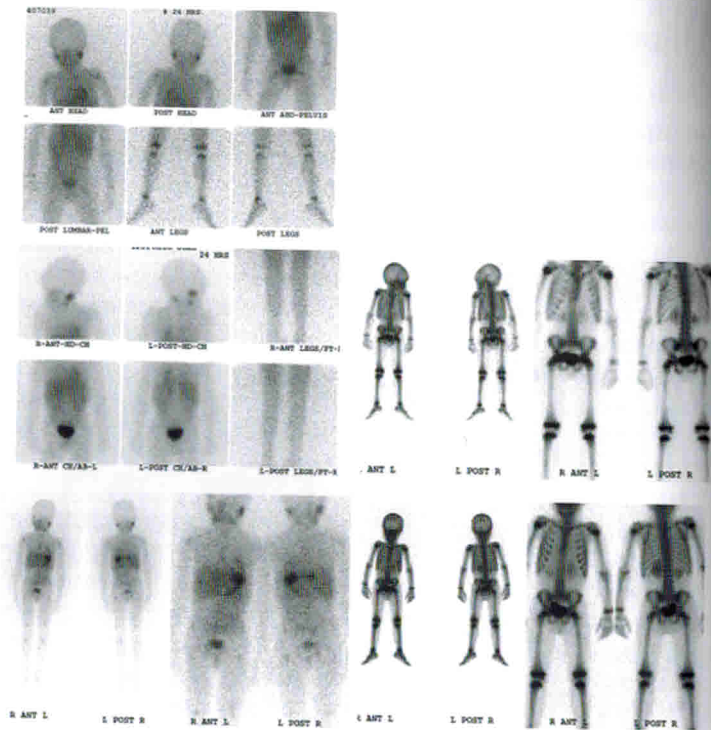


Рис. 7. Метастазы нейробластомы в костный мозг, с последующей ремиссией (слева — МИБГ, справа — скитинграфия скелета с бисфосфонатом)

нейробластомы относится нейрон-специфическая энтолаза, ферритин и GD2-ганглиозиды, которые могут определяться в сыворотке.

К прогностическим факторам относятся стадия заболевания, возраст пациента, расположение первичной опухоли, характер и уровень экспрессии катехоламинов, уровень сывороточного ферритина при диагностике и генетические дефекты, включая N-тус амплификацию и делецию хромосомы 1р36.

В соответствии с классификацией UICC выделяют 5 стадий нейробластомы, которые были пересмотрены в INSS и INRC. Как указывалось, правильное стадирование важно как прогностический фактор течения заболевания.

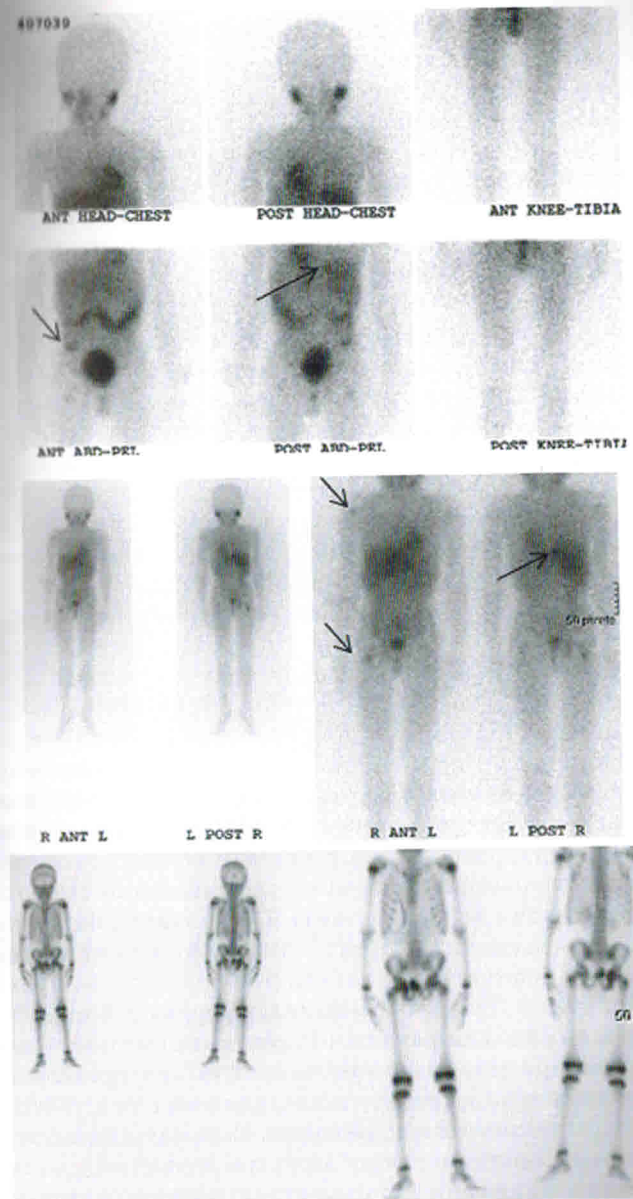


Рис. 8. Параспинальные (в грудной клетке) и костные (правое бедро) метастазы нейробластомы

Обычная рентгенограмма грудной клетки или брюшной полости может выявить первичную опухоль с помощью обнаружения кальцификаций в мягких тканях. Часто смещение почек или мочеточников, обнаруженное на внутривенной урограмме, помогает заподозрить опухоль. Наиболее информативным, неинвазивным и дешевым методом выявления и мониторинга опухолей у детей является ультразвук. Компьютерная томография и МРТ являются более инвазивными методами, в особенности у детей младшего возраста, однако позволяют выявить более точные анатомические детали и взаимоотношение опухоли с окружающими органами, что важно для определения операбельности. МРТ является ключевым методом при подозрении на спинномозговое распространение опухоли.

Среди методов ядерной медицины сканирование скелета с  $^{99m}\text{Tc}$ -дифосфонатом, безусловно, является наиболее чувствительным методом выявления костных метастазов (см. рис. 7, 8). Однако у детей при расположении отдельных метастатических очагов вблизи эпифизов диагностика затруднена ввиду нормального повышенного накопления радиофармпрепарата в области зоны роста (рис. 9). Также находки на сцинтиграмме скелета являются менее специфичными для нейробластомы по сравнению со сканированием с МИБГ. В некоторых случаях первичная опухоль видна на сцинтиграммах скелета с дифосфонатом. Костномозговое метастазирование наиболее специфично определяется сканированием с МИБГ и подтверждением костной трепанобиопсией из нескольких точек (см. рис. 9).

Выбор лечения и прогноз заболевания полностью зависят от стадии нейробластомы. При локальном распространении опухоли (1–2 стадии) хирургическое лечение позволяет добиваться 2-летней выживаемости, превышающей 90%. Распространенные формы заболевания с поражением лимфоузлов и других органов связаны с плохим прогнозом и чаще всего требуют проведения неoadъювантной химио- или радиотерапии (МИБГ) до хирургического вмешательства. Новые подходы к диагностике и лечению нейробластомы методами ядерной медицины включают направленную радиотерапию опухоли иммунологическим (антитела), рецепторным (пептиды) или метаболическим путем (МИБГ).

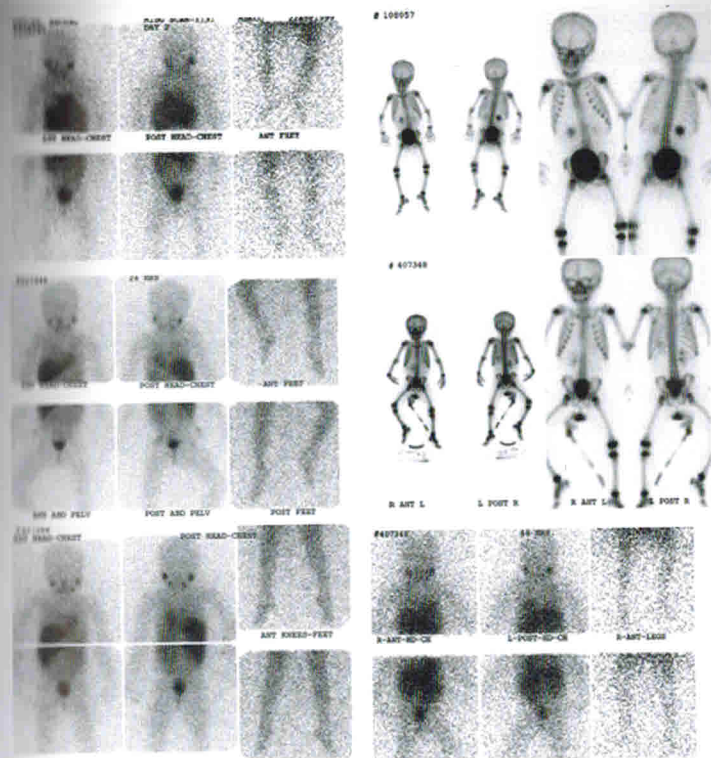


Рис. 9. Подозрение на метастазы нейробластомы в левую подлодощную кость, не подтвержденное при дальнейшем наблюдении (скорее всего, контаминация тела)

## Сцинтиграфия с МИБГ

Первые исследования МИБГ, более 30 лет назад проведенные в университете Мичигана, показали его способность накапливаться в мозговом веществе надпочечников и адренергической нервной ткани и возможность визуализации феохромоцитомы. Было выдвинуто предположение, что другие опухоли, происходящие из нервных ганглиев и обладающие механизмом активного накопления нейрогенных аминов и их сохранения в цитоплазматических гранулах, могут также визуализироваться

с помощью МИБГ (рис. 10). Эта гипотеза нашла подтверждение в исследованиях нейробластомы.

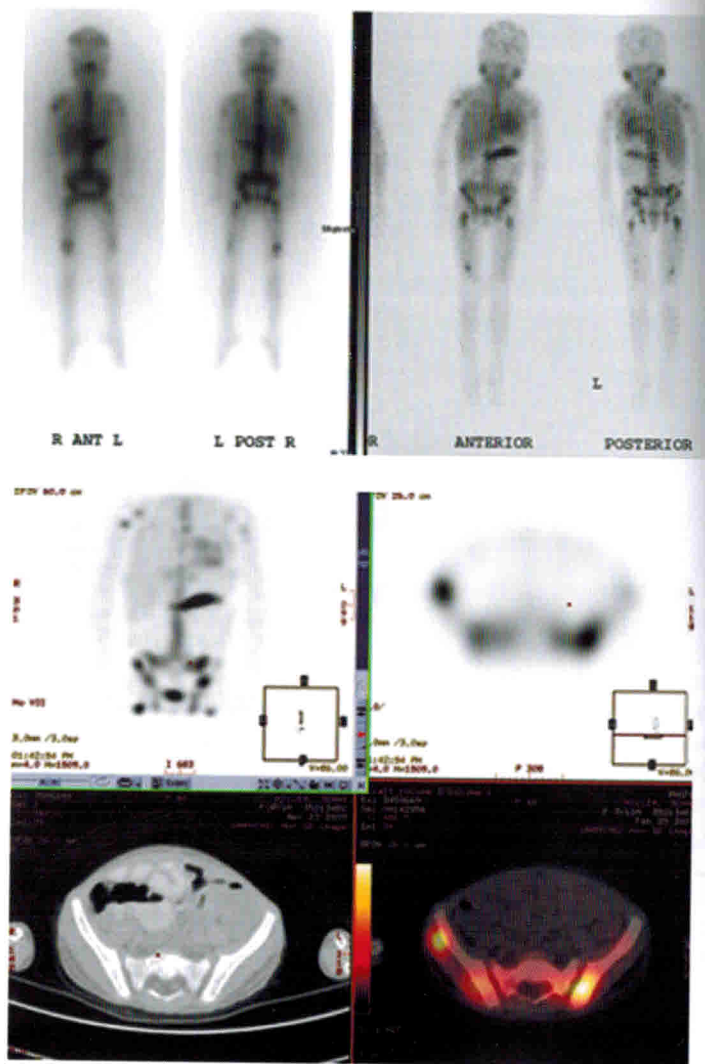


Рис. 10. Рассеянные костные метастазы нейробластомы (вверху слева — на МИБГ и вверху справа — на дифосфонате) и ФДГ-ПЭТ/КТ. Первичная опухоль в левом надпочечнике

Для проведения визуализации с помощью  $^{131}\text{I}$ -МИБГ пациенту вводят в среднем 18,5 МБк (0,5 мКи) радиофармпрепарата. Сцинтиграфия проводится через 24, 48 или 72 ч с применением коллиматора для высокой энергии и настройки гамма-камеры на пик в 364 кэВ. Очерченные изображения могут быть получены вплоть до недели от момента введения радиофармпрепарата. С ростом числа обследованных пациентов МИБГ завоевал уникальное место в ведении пациентов с нейробластомой (рис. 11). В серии исследований, проведенных Нидерландским онкологическим центром на 151 пациенте (144 — дети), чувствительность метода составила 96% при 100% специфичности. У пациентов в ремиссии определялось минимальное накопление радиофармпрепарата в слюнных железах, миокарде, печени, кишечнике и мочевом пузыре. Среди диагностированных с помощью МИБГ костномозговых рецидивов, позднее подтвержденных морфологически, 10 пациентов имели нормальную экскрецию катехоламинов и 9 — нормальные результаты костномозговых пункций, которые без МИБГ не были бы

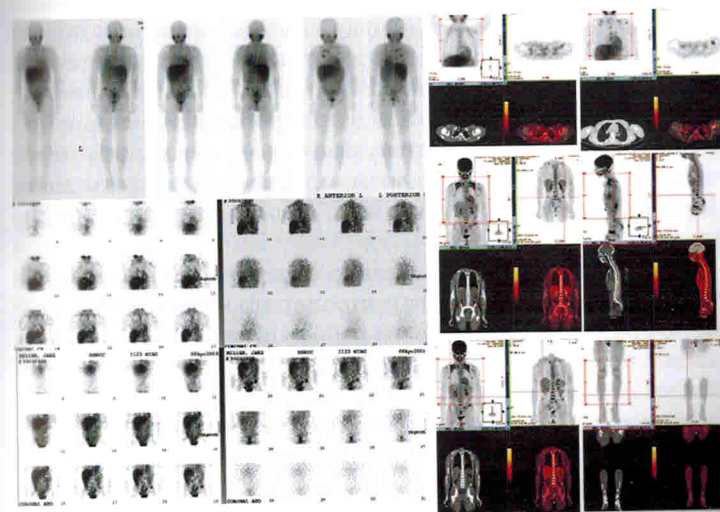


Рис. 11. Лечение костных метастазов нейробластомы  $^{131}\text{I}$ -МИБГ (верхняя средняя панель). Сравнение разрешающей способности СПЕКТ (слева) и ПЭТ (справа)