


Н.Е.Чернеховская
В.Г.Андреев
А.В.Поваляев

ОПЕРАТИВНАЯ ЛАПАРОСКОПИЯ

 Москва
«МЕДпресс-информ»
2010

УДК 616.381-089.85

ББК 54.54

Ч-49

Все права защищены. Никакая часть данной книги не может быть воспроизведена в любой форме и любыми средствами без письменного разрешения владельцев авторских прав.

Авторы и издательство приложили все усилия, чтобы обеспечить точность приведенных в данной книге показаний, побочных реакций, рекомендуемых доз лекарств. Однако эти сведения могут изменяться.

Внимательно изучайте сопроводительные инструкции изготовителя по применению лекарственных средств.

Авторы: **Н.Е.Чернеховская** — д.м.н., профессор кафедры эндоскопии ГОУ ДПО Российской медицинской академии последипломного образования.
В.Г.Андреев — д.м.н., профессор, завкафедрой гуманитарных и социально-экономических наук Московского государственного университета технологий и управления.
А.В.Поваляев — к.м.н., врач-эндоскопист филиала Мединцентра ГлавУпДК МИД России.

Чернеховская Н.Е.

Ч-49 **Оперативная лапароскопия / Н.Е.Чернеховская, В.Г.Андреев, А.В.Поваляев. — М. : МЕДпресс-информ, 2010. — 192 с. : ил.**
ISBN 5-98322-640-1

Монография написана доктором мед. наук, профессором кафедры эндоскопии ГОУ ДПО РМАПО Н.Е.Чернеховской, доктором мед. наук, завкафедрой гуманитарных и социально-экономических наук Московского государственного университета технологий и управления В.Г.Андреевым, кандидатом мед. наук, врачом-эндоскопистом филиала Мединцентр ГлавУпДК при МИД России А.В.Поваляевым.

Освещены современные представления об анатомо-физиологических особенностях органов брюшной полости и малого таза; показаниях, противопоказаниях и осложнениях лапароскопических операций на органах брюшной полости и малого таза как при хронических, так и при острых заболеваниях.

Рассчитано на эндоскопистов, хирургов, гинекологов.

В книге 275 рисунков и схем, библиография — 93 наименования.

УДК 616.381-089.85
ББК 54.54

ISBN 5-98322-640-1

© Чернеховская Н.Е., Андреев В.Г., Поваляев А.В., 2010
© Оформление, оригинал-макет.
Издательство «МЕДпресс-информ», 2010

Содержание

Предисловие	4
Глава 1. История развития эндохирургии	5
Глава 2. Диагностическая и лечебная лапароскопия у больных механической желтухой ...	8
Глава 3. Лапароскопическая холецистэктомия	21
Глава 4. Лапароскопические операции при паховых и бедренных грыжах	53
Глава 5. Лапароскопия в лечении грыж пищеводного отверстия диафрагмы	61
Глава 6. Лапароскопические операции на печени	69
Глава 7. Лапароскопические операции на селезенке	85
Глава 8. Лапароскопические операции на желудке и двенадцатиперстной кишке	92
Глава 9. Лапароскопические операции на поджелудочной железе	97
Глава 10. Лапароскопические операции на толстой кишке	101
Глава 11. Лапароскопия у больных хронической почечной недостаточностью	111
Глава 12. Острые хирургические заболевания и повреждения органов брюшной полости .	130
Глава 13. Лапароскопические операции на матке и ее придатках	163
Заключение	186
Список литературы	187

Глава 1.

ИСТОРИЯ РАЗВИТИЯ ЭНДОХИРУРГИИ

Первая лечебная лапароскопия — адгезиолизис — произведена Феверсом в 1933 г. Автором описано осложнение — взрыв газа в брюшной полости в момент коагуляции спаек. Вероятнее всего, при наложении пневмоперитонеума автором был использован кислород.

Идея применения электрокоагуляции при стерилизации женщин принадлежит Anderson и Bosh (1937).

Большой вклад в развитие лапароскопической хирургии внес Курт Земм. Он разработал микрохирургическую пластику фаллопиевых труб в лечении внематочной беременности, пересечение маточных труб путем электрокоагуляции, сальпингостомию, сальпинголизис, фимбриолизис, удаление яичника. К.Земм предложил лапароскопическое ушивание ранений кишечника, коагуляцию эндометриоидных имплантатов, ушивание перфораций матки. Лапароскопические операции на органах малого таза стали популярны после выхода в свет в 1977 г. руководства К.Земма «Атлас гинекологической лапароскопии и гистероскопии».

К 1988 г. в клинике, возглавляемой К.Земмом, было выполнено более 14 000 лапароскопических операций, при этом частота осложнений составила 0,28%, а частота лапаротомий в плановой гинекологии уменьшилась на 90%. К.Земм доказал, что лапароскопическая хирургия безопасна, малотравматична и экономически выгодна. Для широкого распространения лапароскопической хирургии К.Земм разработал пельвиотренажер для обучения хирургов методике оперативной лапароскопии.

Лапароскопическая холецистэктомия на животном впервые была выполнена в 1985 г., однако отсутствие видеолапароскопа не позволило бригаде хирургов эффективно взаимодействовать, и вмешательство было признано небезопасным.

Лапароскопическую холецистэктомию у человека впервые выполнил Филипп Муре в 1987 г. в Лионе. Он удалил желчный пузырь, содержащий камни, при симультанной операции, выполненной по поводу гинекологической патологии. Им же была предложена безопасная экспозиция ворот печени путем перемещения дна желчного пузыря в краниальном направлении.

Опыт Ф.Муре оставался непризнанным до тех пор, пока другой хирург из Парижа не встретил больную после лапароскопической холецистэктомии и не заинтересовался характером операции. Это был Франк Дюбуа, широко известный своими публикациями по холецистэктомии из малого доступа. Дюбуа вместе с Муре усовершенствовали технику операции. В мае 1998 г. Ф.Дюбуа выполнил свою первую лапароскопическую холецистэктомию, и после демонстрации опыта коллегам операция получила широкое распространение во Франции.

Год спустя эту операцию начали выполнять во многих хирургических клиниках Европы. В США первую ЛХЭ выполнили J.V.McKernan и W.B.Saye в 1988 г. К концу 1992 г. 15 000 хирургов в США обучились технике ЛХЭ. В то время обучение продолжалось всего двое суток в режиме week-end — с пятницы по воскресенье.

Первоначально показаниями к ЛХЭ являлись:

- хронический калькулезный холецистит с приступами печеночной колики, подтвержденный УЗИ;
- отсутствие признаков патологии общего желчного протока;
- диаметр конкрементов менее 3 см;
- отсутствие признаков острого воспаления желчного пузыря;
- отсутствие перенесенных операций на верхнем этаже брюшной полости.

В настоящее время ЛХЭ может быть выполнена у 95% больных, страдающих желчнокаменной болезнью. В качестве источника энергии для рассеечения и коагуляции тканей первоначально использовали луч лазера. Вскоре выяснилось, что электрокоагуляция тоже эффективна, но значительно дешевле.

По данным Южного хирургического клуба (США), частота повреждения внепеченочных желчных протоков на этапе освоения методики ЛХЭ составила 2,2%. Потребовались огромные усилия ведущих хирургов Европы и США по разработке безопасной методики ЛХЭ, чтобы снизить частоту этого осложнения до 0,2-0,3%. Тогда же А.Сусчиери доказал, что частота и тяжесть осложнений в эндохирургии напрямую связаны с качеством обучения.

Так же как и за рубежом, в России первой и наиболее распространенной видеохирургической операцией стала холецистэктомия. Впервые эту операцию выполнил профессор Ю.И.Галлингер в Научном центре хирургии РАМН в 1991 г. Всего в течение года было выполнено около 200 ЛХЭ в нескольких хирургических центрах России. В последующие пять лет эту операцию стали выполнять в 70 из 80 регионов России. К 1996 г. в ведущих учреждениях был достигнут европейский стандарт — 85-95% лапароскопических операций при ЖКБ.

Лапароскопическую гистерэктомию впервые выполнил американский гинеколог Хари Рич в 1988 г.

Лапароскопическую аппендэктомию впервые также выполнил К.Земм в 1983 г. Он использовал классическую технику с наложением кисетного и Z-образного швов. Вначале лапароскопическая аппендэктомия была встречена неодобрительно, но прошли годы, и эта операция заняла достойное место в хирургической практике, хотя и не получила такого широкого распространения, как ЛХЭ и гинекологические операции, поскольку традиционную аппендэктомию выполняют через небольшой разрез и сама операция малотравматична, так как не сопровождается пересечением крупных сосудов, нервов и мышц.

Лапароскопические операции при язвенной болезни двенадцатиперстной кишки начали выполнять J.Mouiel и N.Katkhouda в 1989 г. Вначале это были различные виды стволовой ваготомии, затем — селективная проксимальная ваготомия. Через два года эти же авторы сообщили о 8 больных, которым выполнили ушивание перфоративных дуоденальных язв. В 1992 г. P.M.Y.Goh и C.K.Kum успешно произвели лапароскопическую резекцию двух третей желудка по Бильрот II.

При лечении грыж пищеводного отверстия диафрагмы и гастроэзофагеального рефлюкса впервые была выполнена антирефлюксная операция Ниссена V.Dallemagne в 1991 г.

Лапароскопическая герниопластика была разработана в 1989 г. группой врачей, возглавляемых R.Ger. Через два года была предложена внебрюшинная пластика.

Лапароскопическая хирургия кишечника берет свое начало с 1990 г., когда Якобс выполнил правостороннюю гемиколэктомию под лапароскопическим контролем с наложением внебрюшинного анастомоза. В том же году Лехи произвел лапароскопическую резекцию сигмовидной кишки, а Флоуэ — левостороннюю гемиколэктомию под лапароскопическим контролем.

Следом за лапароскопической холецистэктомией российскими хирургами были выполнены практически все эндохирургические операции, имеющиеся в арсенале мировой хирургии: герниопластика (Ю.И.Галлингер, А.Д.Тимошин, 1992), ушивание перфоративной язвы (О.Э.Луцевич, 1992), холедохолитотомия (А.Л.Андреев, А.Е.Борисов, 1993), поддиафрагмальная и передняя селективная ваготомия (А.С.Балалыкин, 1993-1994), резекция кишечника (В.П.Сажин, 1994; В.Б.Александров, 1995; Г.И.Воробьев, Ю.А.Шельгин, 1995), холедоходуodenостомия (И.С.Малков, 1995), резекция желудка (В.П.Сажин, 1994; О.Э.Луцевич, 1994; В.Н.Егиев, 1995), адреналэктомию (С.И.Емельянов, 1996; А.Е.Борисов, 1996), эзофагэктомия (А.А.Гуляев, 1996).

Значительное влияние на внедрение лапароскопических операций в России оказали международные конференции, организованные ВНЦХ РАМН и Институтом хирургии им. А.В.Вишневского. Важным организационным шагом стало создание в 1995 г. Российской ассоциации эндоскопической хирургии (президент С.И.Емельянов), организовавшей выпуск журнала «Эндоскопическая хирургия».

Стерилизация эндоскопов и подсобных диагностических инструментов

Принцип хирургической асептики требует стерильности всех используемых при лапароскопии инструментов.

Обработка инструментов многоэтапная и производится следующим образом.

1. **Очистка.** Использованные инструменты замачивают в растворе синтетического моющего средства (5 г порошка на 1 л воды) для удаления грубых загрязнений.
2. **Дезинфекция.** В разобранном виде инструменты перекладывают в емкость с 1,5% раствором хлорамина, выдерживают 1 час, после чего в этом же растворе моют щеткой и специальными ершиками.
3. **Предстерилизационная обработка.** Производится моющим средством «Биолот» (5 г порошка на 1 л воды). Инструменты в разобранном виде выдерживают в растворе 15 минут, после чего промывают в проточной воде, вытирают, просушивают, каналы продувают резиновой грушей или шприцем.
4. **Стерилизация.** Металлические инструменты погружают в раствор «Сайдекс» на 8-12 часов, пластиковые — на 10 часов. Емкость закрывают крышкой. По завершении стерилизации инструменты промывают в стерильной емкости с дистиллированной водой и хранят в стерильных простынях (ограниченное время) или пароформалиновой камере (длительно).

Подготовку инструментов к стерилизации можно ускорить, используя для дезинфекции препараты «Сайдекс», «Виркон» или «Анолит нейтральный», получаемый на установке СТЭЛ. При этом отпадает необходимость в дополнительной предстерилизационной обработке. После очистки в растворе синтетического моющего средства и промывания инструментов в проточной воде их погружают на 10 минут в растворы «Сайдекс» или «Виркон» или на 30 минут в «Анолит», после чего промывают, сушат и стерилизуют.

Глава 2. ДИАГНОСТИЧЕСКАЯ И ЛЕЧЕБНАЯ ЛАПАРОСКОПИЯ У БОЛЬНЫХ МЕХАНИЧЕСКОЙ ЖЕЛТУХОЙ*

Нормальная анатомия желчного пузыря и внепеченочных желчных протоков

Желчный пузырь и желчные протоки находятся в верхнем этаже брюшной полости, в правом подреберье. В желчном пузыре различают дно, тело и шейку (рис. 2.1).

Желчный пузырь лежит чаще всего мезоперитонеально, крайние варианты положения — интраперитонеально (с брыжейкой) и экстраперитонеально (внутрипеченочно). Верхняя поверхность тела сращена с печенью (не покрыта брюшиной), дно покрыто со всех сторон. Между брюшиной и фасцией пузыря находится рыхлая клетчатка. Проток желчного пузыря лежит интраперитонеально.

Общий желчный и печеночный протоки лежат в толще lig. hepatoduodenale (рис. 2.2).

Желчный пузырь верхней поверхностью тела прилежит к печени и соединен с ней обильным рыхлым слоем клетчатки, из которой легко может быть выделен без повреждения печеночной ткани. Кроме того, с печенью желчный пузырь соединяют мелкие сосудистые веточки. Дно желчного пузыря прилежит к передней брюшной стенке, нижняя по-

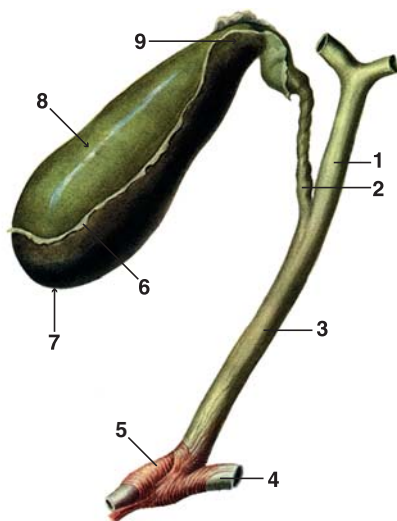


Рис. 2.1. Желчный пузырь и желчные протоки:

1 — ductus hepaticus communis; 2 — ductus cysticus; 3 — ductus choledochus; 4 — ductus pancreaticus; 5 — m. sphincter ampulae hepatopancreaticae; 6 — tunica serosa vesicae felleae; 7 — fundus vesicae felleae; 8 — corpus vesicae felleae; 9 — collum vesicae felleae

* Глава написана совм. с проф. Ю.Ш.Розиковым и к.м.н. И.Ю.Коржевой

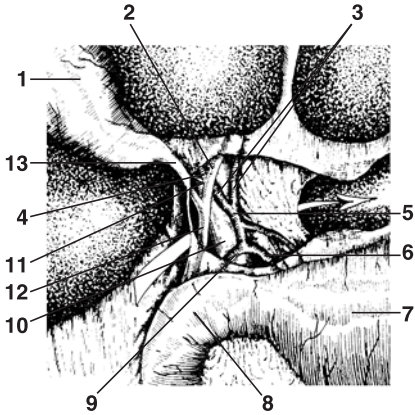


Рис. 2.2. Топография элементов гепатодуоденальной связки и вход (показан стрелкой) в полость малого сальника через foramen epiploicum Winslowi:

1 — желчный пузырь; 2 — общий печеночный проток; 3 — правая и левая ветви собственно печеночной артерии; 4 — пузырная артерия; 5 — собственно печеночная артерия; 6 — общая печеночная артерия; 7 — желудок; 8 — верхний горизонтальный отдел двенадцатиперстной кишки; 9 — гастродуоденальная артерия; 10 — воротная вена; 11 — место отхождения пузырной артерии; 12 — общий желчный проток; 13 — пузырный проток

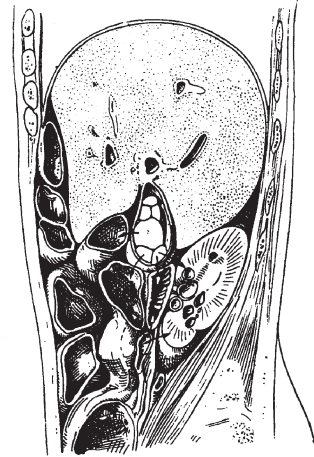


Рис. 2.3. Сагиттальный распил по парастеральной линии. Возможные пути прорыва желчного пузыря в толстую, тонкую, тощую кишку и околопочечную клетчатку (указаны стрелками)

верхность тела соприкасается с поперечной ободочной кишкой, пилорической частью желудка и двенадцатиперстной кишкой. Этими отношениями желчного пузыря к соседним органам объясняются прорывы гнойников пузыря в желудок, двенадцатиперстную, поперечноободочную и тонкую кишку с прохождением через образовавшиеся свищи камней различной величины. Припаявшийся к париетальной брюшине пузырь нередко прорывается во влагалище прямой мышцы и вызывает флегмону передней стенки живота. Если же гнойный пузырь прилежит к почке, то может образоваться местный перитонит и даже воспаление околопочечной и забрюшинной клетчатки (цит. по С.П.Федорову) (рис. 2.3).

Внепеченочные желчные протоки — общий печеночный и общий желчный проток, или холедох.

Общий печеночный проток образуется от слияния двух долевых печеночных протоков в воротах печени, на 2,5-3 см ниже в него вливается проток желчного пузыря и образуется общий желчный проток (рис. 2.4).

Общий желчный проток (ductus choledochus) является продолжением общего печеночного протока, начинаясь тотчас ниже места впадения пузырного протока. Он отстоит от средней

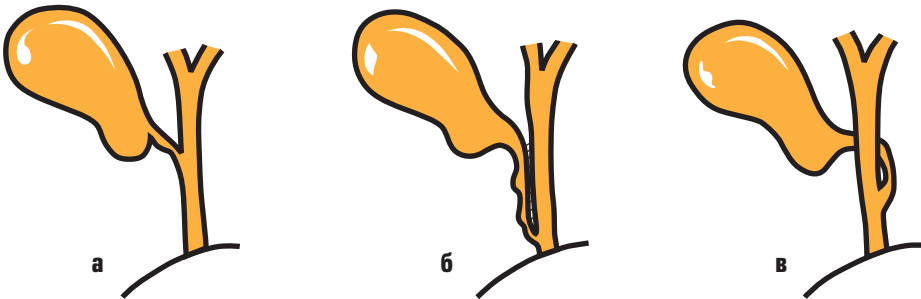


Рис. 2.4. Варианты соединения пузырного и печеночного протоков: а — ангулярное; б — параллельное; в — спиральное

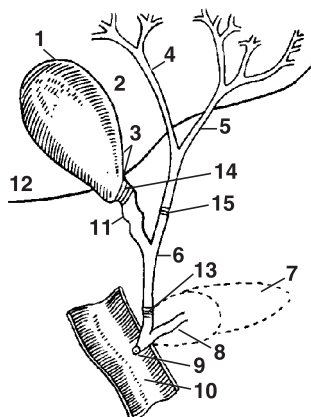


Рис. 2.5. Расположение внепеченочных желчных путей и сфинктеров:

1 — дно желчного пузыря; 2 — желчный пузырь; 3 — шейка пузыря; 4 — правая ветвь печеночного протока; 5 — левая ветвь печеночного протока; 6 — общий желчный проток; 7 — поджелудочная железа; 8 — проток поджелудочной железы; 9 — большой дуоденальный сосок; 10 — двенадцатиперстная кишка; 11 — пузырный проток; 12 — печень; 13 — сфинктер Одди; 14 — сфинктер Люткенса; 15 — сфинктер Мирицци

линии на 3–4 см, идет вниз, кзади и кнаружи, делая таким образом легкую дугу на месте перекреста с двенадцатиперстной кишкой. Длина его колеблется от 3 до 10 см, составляя в среднем 5–8 см, поперечник 0,5–0,7 см. Часть протока, прикрытая двенадцатиперстной кишкой, имеет длину от 2 до 4 см и лежит вправо и кпереди от воротной вены, отделяясь от нее иногда тканью поджелудочной железы. Место впадения холедоха в двенадцатиперстную кишку в большинстве случаев находится в середине ее вертикального отдела или чуть ниже. Дистальный отдел общего желчного протока может проходить в толще ткани головки поджелудочной железы, может быть слегка ею прикрыт и, наконец, может проходить вне ее, в борозде между головкой поджелудочной железы и двенадцатиперстной кишкой (рис. 2.5).

Различают четыре части (отдела) общего желчного протока, что имеет определенное практическое значение: супрадуоденальную, ретродуоденальную, панкреатическую и внутритуоденальную (внутристеночную, интрамуральную).

- Супрадуоденальная часть имеет границы от места слияния с пузырным протоком до уровня двенадцатиперстной кишки (лежит в правом крае *lig. hepatoduodenale*).
- Ретродуоденальная часть находится позади верхней горизонтальной части двенадцатиперстной кишки.
- Панкреатическая часть расположена в толще головки поджелудочной железы.
- Интерстициальная часть находится в стенке двенадцатиперстной кишки до устья выводного протока большого дуоденального сосочка.

Дистальный отдел общего желчного протока оканчивается ампулой Фатера, расположенной в толще стенки двенадцатиперстной кишки, под ее слизистой оболочкой. Внутренний диаметр в норме составляет 2–4 мм.

Длина пузырного протока колеблется от 10–15 до 45–50 мм.

Иногда пузырный проток спиралеобразно обвивает общий печеночный проток и соединяется с просветом последнего то спереди, то сзади, то кнутри. Возможны и такие аномалии, когда пузырный проток открывается либо на месте слияния обоих печеночных протоков, либо еще выше, у ворот печени, в правый печеночный проток, либо в желчный проток позади поджелудочной железы, вблизи большого дуоденального сосочка.

Кровоснабжение желчного пузыря осуществляет а. *cystica*, являющаяся чаще всего ветвью а. *hepatica dextra*. Она располагается в *lig. hepatoduodenale* и образует одну из сторон треугольника Кало. Часты варианты расположения и отхождения (рис. 2.6).

В стенках общего желчного протока описаны два взаимосвязанных внутристеночных сосудистых сплетения, которые отдают артерии к наружной поверхности протока. Они соответствуют серозной и слизистой оболочкам желчного протока и располагаются параллельно его оси. Артериолы в их составе отсутствуют.

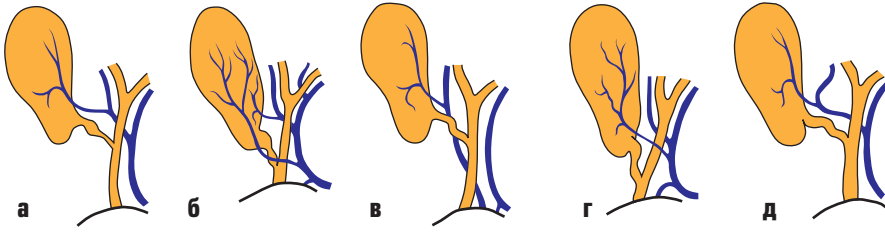


Рис. 2.6. Варианты артериального кровоснабжения желчного пузыря и взаиморасположения пузырной артерии и пузырного протока:

а — артерия удвоена; б — отходит от а. hepatica propria; в — возникает из а. mesenterica sup.; г — пере-
крещивает спереди желчный проток; д — а. hepatica прилегает к пузырному протоку

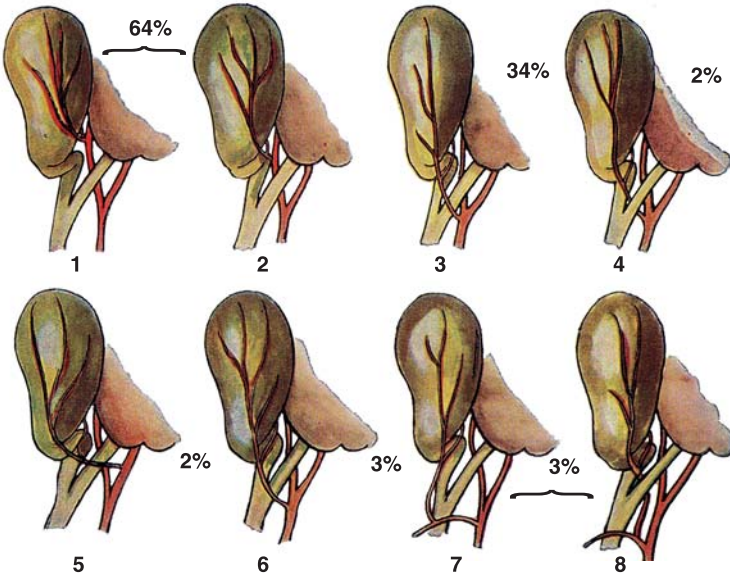


Рис. 2.7. Варианты расположения внепеченочных желчных протоков и кровоснабжение желчевыде-
лительной системы (по С.П.Федорову)

Капилляры в слизистой оболочке желчного протока выглядят как тесно упакованные ячейки диаметром 0,3-0,5 мм, которые покрывают слизистую оболочку. Подобным образом устроена система гемоциркуляции и в стенке желчного пузыря.

Необходимо помнить о том, что артерия желчного пузыря вариабильна как в смысле отхождения ее, так и дальнейшего хода к пузырю. Анатомы и хирурги описали самые разнообразные варианты этого сосуда (рис. 2.7).

Отток крови от желчных путей происходит в v. porta.

Лимфатические сосуды начинаются в слизистой оболочке пузыря, направляются к его шейке и здесь соединяются у лимфатических узлов; сюда же подходят сосуды ближайших печеночных долек.

Вторая лимфатическая сеть расположена по наружной поверхности фиброзной оболочки.

Лимфоотток осуществляется в лимфоузлы ворот печени (первый порядок), далее — в парааортальные (второй порядок).

Лимфатическая система желчных путей тесно связана с лимфатической системой поджелудочной железы. Благодаря этой связи лимфатических сосудов воспалительные заболевания желчного пузыря и желчных протоков сопровождаются панкреатитом.

Желчный пузырь иннервируют plexus coeliacus, nn. splanchnici, phrenicus dexter.

Рентгеноконтрастные исследования желчных путей

В 1921 г. Burckhardt и Muller после экспериментальных исследований успешно произвели больным чрескожную холангиографию с помощью пункции желчного пузыря и введения в него контрастного вещества.

В 1924 г. F.Graham и V.Cole начали производить контрастное рентгенологическое исследование желчного пузыря — холецистографию, применяя для этого внутривенное введение солей тетрабромфенолфталеина. Этот метод быстро распространился и стал основным рентгеноконтрастным способом исследования желчных путей, хотя его диагностические возможности во многом оставались ограниченными из-за невозможности получать изображение желчных протоков и определить при ряде патологических состояний характер изменений желчного пузыря.

В 1931 г. аргентинский хирург P.Mirizzi предложил операционную холангиографию, при которой по ходу хирургического вмешательства, после введения в желчные пути рентгеноконтрастного вещества, производили рентгеновские снимки. Этот метод получил широкое распространение особенно в тех случаях, когда обычная холецистография не давала результатов или требовалось определить состояние желчных протоков.

Диагностические преимущества непосредственного введения рентгеноконтрастных веществ в желчные пути послужили поводом к новым попыткам использовать транспариетальную холангиографию для дооперационного обследования больных.

В 1937 г. P.Nuard и Do Xuan Нор опубликовали сообщение о нескольких случаях чрескожной пункции внутривенных желчных протоков с последующим введением в них липоидола и выполнением холангиографии.

В 1950 г. M.Karandji предложил чрескожную пункцию предварительно контрастированного желчного пузыря через ткань печени для проведения рентгеноманометрического исследования желчных путей. Его наблюдения показали, что такое исследование обеспечивает точное распознавание различных форм дискинезий желчного пузыря и бескаменного холецистита. Однако из-за своей сложности данный метод не получил распространения.

В этот же период появился ряд работ, направленных на совершенствование метода транспариетальной холангиографии. Так, Carter и Saypol в 1952 г. применили чрескожную чреспеченочную холангиографию, что позволило у больной желтухой неясного генеза поставить диагноз рака желчных протоков.

В 1953 г. L.Leger, M.Lara и M.Wargnier предложили двухмоментный способ чрескожной гепатохолангиографии. Для этого вначале производили экстраперитонизацию участка левой доли печени с целью образования срощений с париетальной брюшиной. Вторым этапом, через несколько дней, выполняли пункцию внутривенных желчных протоков и рентгеноконтрастное исследование, а также через этот прокол осуществляли отведение желчи наружу с помощью тонкого полиэтиленового катетера, оставленного в просвете желчного пузыря у больных с механической желтухой.

Разработка способов рентгеноконтрастного исследования желчных путей привлекла внимание хирургов к лапароскопической холангиографии, применение которой показано в тех случаях, когда лапароскопический метод позволяет определить только характер желтухи, а локализация места обтурации остается неизвестной.

В 1941 г. на международном съезде хирургов W.Y.Lee из США сообщил о чрескожной пункции желчного пузыря и введении в него контрастного вещества во время лапароскопии.

В 1942 г. метод лапароскопической холангиографии описал аргентинский хирург M.Royer. Он детально разработал технику проведения исследования и начал широко использовать его в клинической практике.

На протяжении последующих лет интерес к лапароскопической холангиографии заметно возрос, и она получила достаточно широкое распространение в различных странах. Однако и лапароскопическая холангиография не лишена недостатков. После введения иглы

в желчный пузырь больного трудно поворачивать на рентгеновском столе для того, чтобы лучше рассмотреть под экраном внутри- и внепеченочные желчные протоки. Введенное контрастное вещество удаляется до извлечения иглы, что ограничивает по времени данную процедуру и затрудняет динамическое рентгенологическое наблюдение. Кроме того, лапароскопическая холангиография, выполняемая при длительной желтухе, дает большое количество осложнений, к которым в первую очередь относится подтекание желчи и крови в брюшную полость из пункционного отверстия после извлечения иглы с развитием перитонита.

Транспеченочное дренирование желчного пузыря

Лапароскопию применяли в тех случаях, когда по данным клинико-лабораторных и инструментальных малоинвазивных методов исследования характер желтухи оставался неясным и не было другой возможности установить причину желтухи, а также в экстренных ситуациях, когда нельзя исключить другую патологию органов брюшной полости.

С помощью лапароскопии у многих больных удается выявить уровень обтурации и заподозрить характер желтухи. Однако точный диагноз можно установить лишь при контрастировании желчевыведительной системы.

При механической желтухе, когда препятствие не устранено, трудно рассчитывать на положительный эффект медикаментозной и дезинтоксикационной терапии, так как выделяющаяся печеночными клетками желчь значительно повышает давление внутри протоков, вызывая боль и постоянно нарастающую интоксикацию, ведущую к развитию прогрессирующей печеночной недостаточности. Следовательно, у больных механической желтухой является чрезвычайно важным быстрое установление диагноза, включающего характер и точную локализацию препятствия, а также создание полноценной декомпрессии желчевыведительной системы.

С этой целью нами (Н.Е.Чернеховская и соавт.) разработан лечебно-диагностический способ, включающий лапароскопию, пункцию желчного пузыря через край печени, эвакуацию желчи с последующими цитологическим и бактериологическим исследованиями ее, дренирование желчного пузыря тонким полихлорвиниловым катетером и введение контрастного вещества с целью прямого рентгенологического исследования (рац. предложение №8/78 от 18.01.78). Эта методика позволяет осуществить декомпрессию желчевыводящей системы, провести полноценное, а при необходимости повторное контрастирование желчевыводящих путей. Кроме того, она дает возможность осуществить комплекс лечебных мероприятий, включающий промывание желчного пузыря антисептиками и введение лекарственных препаратов.

Выполнение дренирования складывается из пункции желчного пузыря через край печени и введения в его полость тонкого полихлорвинилового катетера.

Место введения иглы выбирается в зависимости от анатомического расположения желчного пузыря. Передняя брюшная стенка перфорируется тонкой иглой. При правильном ее расположении через эту точку проводится более толстая игла с мандреном для пункции желчного пузыря. Для пунктирования желчного пузыря мы применили тонкостенную иглу с мандреном из никелино-вольфрамового сплава собственной конструкции



Рис. 2.8. Тонкостенная игла-направитель с мандреном из никелино-вольфрамового сплава

(рис. 2.8). Длина иглы — 180 мм, наружный диаметр — 3 мм, внутренний диаметр — 2 мм. При данной длине иглы имеется возможность пунктировать желчный пузырь при любой толщине передней брюшной стенки. Для предупреждения травмирования стенки желчного пузыря после удаления желчи и его спадения дистальный конец иглы заточен под углом 45°, что позволяет безопасно вводить пункционную иглу в просвет желчного пузыря даже при его рубцовых изменениях и избегать перфорации противоположной стенки пузыря. Кроме того, не возникает затруднений при проведении катетера в просвет желчного пузыря в том случае, когда пункционная игла погружена в просвет желчного пузыря не на всю длину среза. Для определения расстояния, на которое погружена игла в ткань печени, на ней нанесены деления через 1 см. Обычно игла вводится ниже реберной дуги или в 9-10-е межреберье по передне-аксиллярной линии.

Если направление иглы соответствует проекции желчного пузыря, ее конец подводят к поверхности печени, отступая на 2-3 см от края, игла продвигается в полость желчного пузыря одним резким движением, так как при медленном введении иглы печень легко смещается. Объективным доказательством попадания иглы в желчный пузырь является выделение желчи через ее просвет после извлечения мандрена. Если желчь не вытекает, необходимо через иглу ввести новокаин, который поступает свободно в случае нахождения иглы в полости пузыря и с большим напряжением, если конец иглы находится в тканях. В последнем случае часто образуется видимая в лапароскоп инфильтрация стенки пузыря или края печени.

Затем к игле присоединяют шприц и производят максимальную эвакуацию желчи, которую посылают на исследование. По характеру желчи можно что-то сказать об уровне закупорки. Темная, почти черная желчь указывает на обструкцию дистального отдела общего желчного протока, белая желчь — на водянку желчного пузыря, гнойная — на эмпиему.

По игле в желчный пузырь вводят полихлорвиниловый катетер, наружный диаметр которого 1,9-2,0 мм, внутренний — 1,1-1,2 мм. Длина катетера должна превышать длину пункционной иглы в 2,5-3 раза с тем, чтобы при удалении пункционной иглы можно было фиксировать рукой исследователя катетер вначале выше канюли удаляемой иглы, а после выведения из кожи — ниже дистального конца иглы. Катетер фиксируется к коже шелковым швом (рис. 2.9).

Поступление желчи по катетеру свидетельствует о правильном нахождении его конца. К ложу желчного пузыря через отдельный троакар подводится дренажная трубка диаметром до 8 мм. Отсутствие отделяемого из дренажной трубки свидетельствует об отсутствии осложнений. У этих больных дренажную трубку удаляют через сутки.

Сроки выполнения рентгенологического исследования выбирают в зависимости от состояния больного и суточного количества выделяющейся желчи.

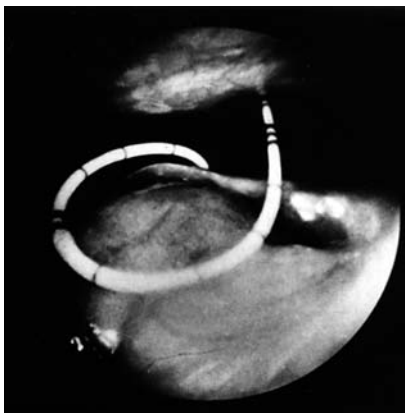

Рис. 2.9. Дренаживание желчного пузыря через край печени

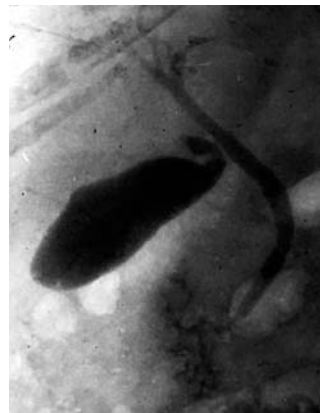


Рис. 2.10. Прямая холецистохолангиограмма (норма)

Если состояние больного значительно улучшается в связи с декомпрессией желчевыводительной системы и желчь за сутки выделяется в количестве 400,0-500,0 мл, рентгеноконтрастное исследование нужно производить не раньше чем через 4-5 суток от момента дренирования, чтобы добиться достаточной разгрузки желчевыводящей системы.

При отсутствии положительной динамики в состоянии больного, что связано обычно с небольшим количеством выделяющейся желчи (не более 200,0 мл за сутки), рентгеноконтрастное исследование следует выполнять на 2-3-и сутки.

Для лучшего выявления деталей рентгенологической картины следует использовать водорастворимые контрастные вещества в концентрации раствора не более 25-30%, поскольку более концентрированные растворы маскируют мелкие конкременты и изменяют детали рентгеноконтрастного изображения желчевыводящих путей, нарушая их тонус. Контрастное вещество необходимо вводить медленно для равномерного заполнения желчевыводящих путей. На исследование обычно требуется 40,0-60,0 мл 30% раствора контрастного вещества.

Для определения эвакуаторной способности и степени обтурации желчевыводящих путей нужно производить серии снимков (не менее 4-5) (рис. 2.10).

Для установления характера и причины желтухи до операции используют следующие методы диагностики: УЗИ, лапароскопию с дренированием желчного пузыря и последующей чрескожной чреспеченочной холангиографией, ЭРПХГ.

Холедохолитиаз

Частота холедохолитиаза при желчнокаменной болезни составляет около 10%. Нераспознанный и неизлеченный холедохолитиаз — одна из основных причин неудач в хирургии желчнокаменной болезни. Диагностику холедохолитиаза осуществляют до, во время и после ЛХЭ. Необходимо стремиться к дооперационной диагностике холедохолитиаза, чтобы выбрать заранее адекватную лечебную тактику. Заподозрить холедохолитиаз можно на основании холангита, расширения внепеченочных желчных протоков по данным УЗИ более 8 мм, повышения уровня трансаминаз и прямого билирубина. При сочетании всех четырех факторов вероятность холедохолитиаза достигает 99%, а при их отсутствии — 7%.

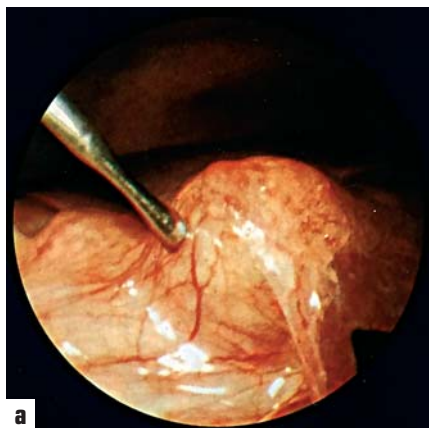
Интерпретация данных УЗИ внепеченочных желчных протоков представляет наибольшие трудности в связи с глубоким их расположением и малыми размерами, а также проецированием протоков на воротную вену.

По нашим данным, диагностическая точность УЗИ в выявлении обтурационного характера желтухи составляет 97,3%, а камней внепеченочных желчных протоков и уровня блока — только 68,7%. Трудности диагностики внепеченочного литиаза при остром холецистите связаны с признаками воспаления в брюшной полости, следствием которых является пневматоз кишечника, а также с проецированием на протоки воротной вены. Информативность УЗИ значительно снижается при метеоризме кишечника, избыточно развитой подкожной жировой клетчатке. Все это обуславливает необходимость выполнения рентгеноконтрастных методов исследования желчных протоков (ЭРПХГ, ЧЧХ) для уточнения диагноза и выбора лечебной тактики.

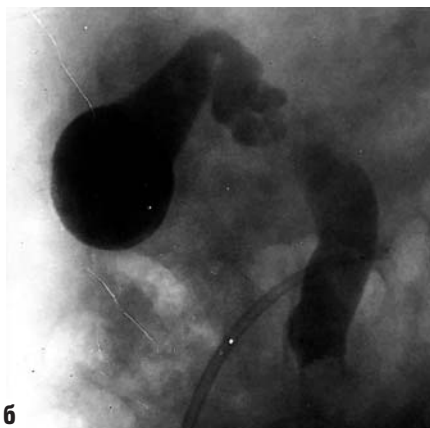
Во время лапароскопии у больных с калькулезным холециститом выявляется увеличенный желчный пузырь, при пункции которого через край печени и проведении в него полихлорвинилового катетера получают желчь темно-оливкового цвета. На прямой холецистохолангиограмме — калькулезный холецистит, холедохолитиаз (рис. 2.11 а, б; рис. 2.12 а, б).

ЭРПХГ выполняем после проведения ЭГДС. В некоторых случаях при ЭГДС удается определить вколоченный конкремент в устье большого дуоденального сосочка.

Опыт применения ЭРПХГ показал высокую эффективность метода в выявлении причин механической желтухи, уровня обтурации желчных протоков и оценке анатомо-функционального состояния панкреатобилиарной системы. ЭРПХГ позволяет установить количество, размеры и степень подвижности конкрементов. Преобладают конкременты преампулярного отдела общего желчного протока (75%), реже выявляются конкременты рет-

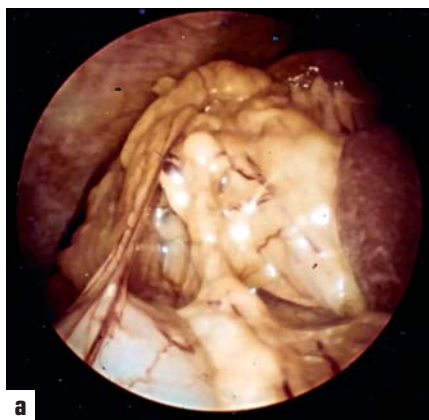


а

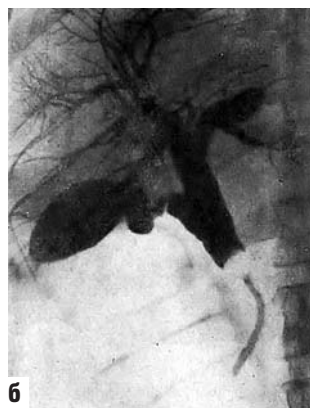

б

Рис. 2.11. а — хронический калькулезный холецистит; б — прямая холецистохолангиограмма. Калькулезный холецистит, холедохолитиаз



а



б

Рис. 2.12. а — желчный пузырь увеличен в размерах, полностью окутан сальником; б — тот же больной. Прямая холецистохолангиограмма. Хронический калькулезный холецистит, камень терминального отдела общего желчного протока. Желчный пузырь деформирован, внутрипеченочные протоки умеренно неравномерно расширены. Диаметр общего желчного протока — 2,5 см. В терминальном отделе общего желчного протока определяется овальной формы дефект наполнения размером 1,8 см, контрастное вещество в двенадцатиперстную кишку не поступает

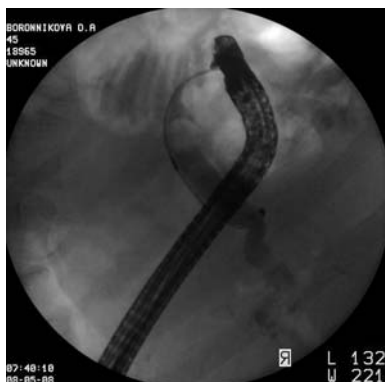

Рис. 2.13. ЭРПХГ — конкременты ретродуоденального отдела общего желчного протока

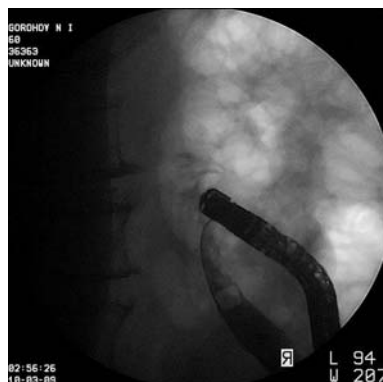


Рис. 2.14. ЭРПХГ — конкременты супрадуоденального отдела общего желчного протока

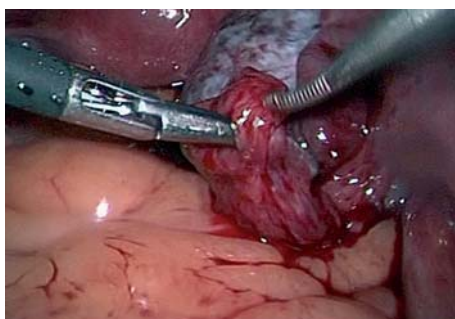


Рис. 13.74. В фимбриальный отдел трубы введен инструмент

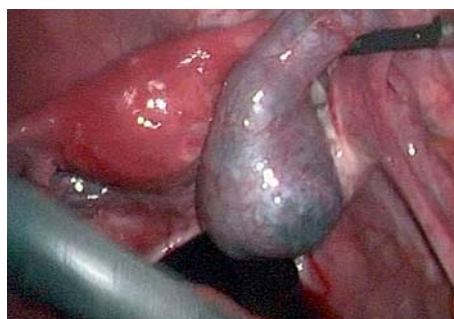

Рис. 13.75. Правосторонний сактосальпинкс

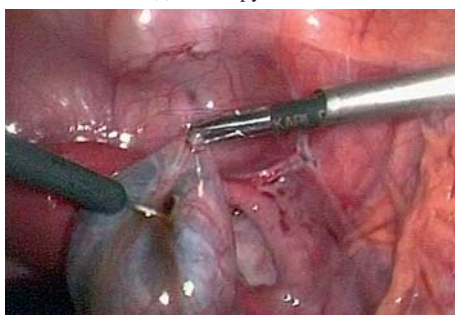

Рис. 13.76. Правосторонняя сальпингостомия

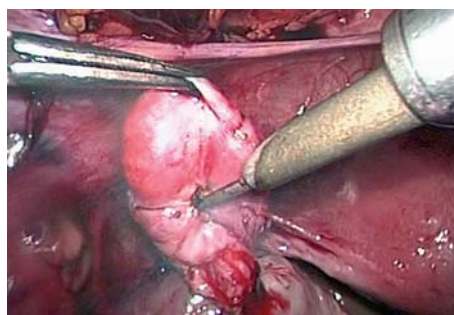


Рис. 13.77. Этап сальпингостомии (вскрытие ампулярного отдела правой маточной трубы)

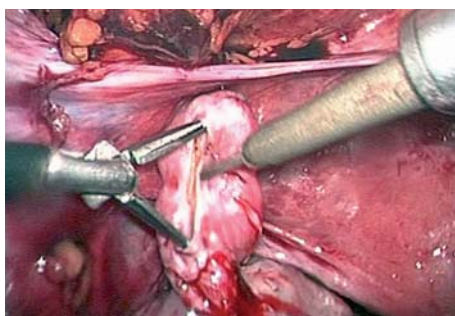


Рис. 13.78. Формирование сальпингостомы

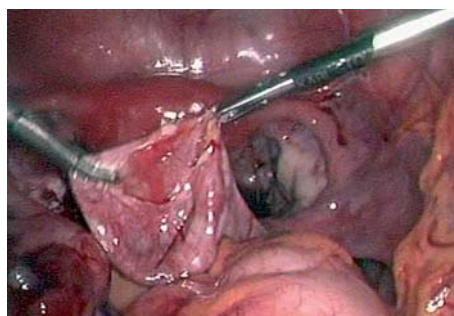

Рис. 13.79. Вскрытие сактосальпинкса

При рецидивирующем течении сальпингоофорита и повторных лапароскопических вмешательствах с целью коррекции проходимости маточных труб оценивают степень их функциональных изменений, возраст пациентки. В случае рецидивов сактосальпинксов на фоне распространенных воспалительных изменений выполняют билатеральную сальпингоэктомию.

Для этого необходимо получить предварительное согласие пациентки с целью хирургической санации органов малого таза и подготовки к проведению программы вспомогательных репродуктивных технологий.

Операции при эндометриозе и эндометриоидных кистах яичников. Эндометриоидные кисты — проявление тяжелой формы наружного генитального интраперитонеального эндометриоза. Лапароскопия является золотым стандартом при лечении и диагностике эндометриоза. Она обеспечивает возможность непосредственной визуализации эндометриоид-

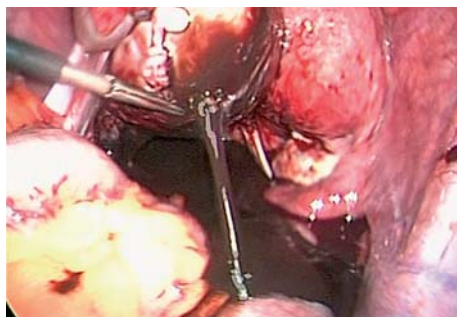


Рис. 13.80. Эндометриоидная киста левого яичника (излияние содержимого)

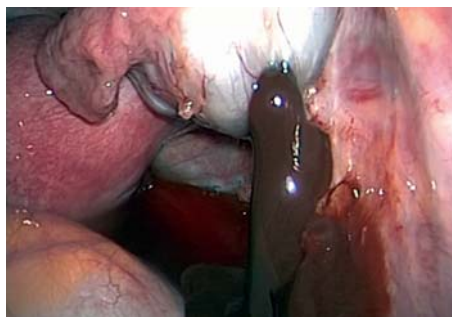

Рис. 13.81. Опорожнение «шоколадной» кисты правого яичника

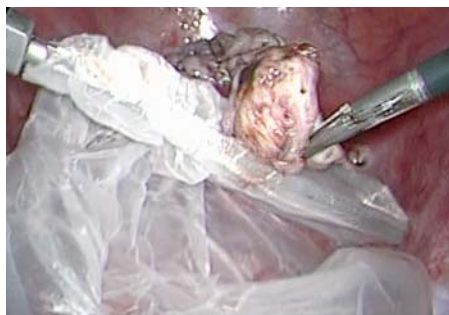

Рис. 13.82. Погружение удаленных фрагментов стенки эндометриоидной кисты в контейнер для эвакуации

ных поражений (гетеротопий), стадирования заболевания путем оценки числа и размеров эндометриоидных гетеротопий, степени их распространения и локализации, выраженности спаечного процесса и поражения соседних органов брюшной полости.

При лапароскопии типичные очаги эндометриоза выглядят как небольшие черные, темно-коричневые или синюшные узелки (рис. 13.80) или мелкие кисточки, заполненные старой кровью, атипичные — как красные пятна и везикулы с прозрачным содержимым, желтовато-коричневые и белые пятна, рубцы и спайки в области внутренних гениталий, брюшине малого таза (чаще заднего листка широкой маточной связки) и серозе смежных органов.

Наиболее адекватным методом лечения эндометриоидной болезни в настоящее время является хирургическое удаление анатомического субстрата и супрессивное гормональное воздействие аналогами гонадотропин-рилизинг-гормона.

Эндометриоидные кисты содержат густую темно-коричневую жидкость, представляющую собой старую кровь, обычно фиксированные к висцеральной и париетальной брюшине области яичниковой ямки, заднего листка широкой связки матки, серозе ректосигмоидного отдела толстой кишки. В тяжелых случаях яичник может быть полностью замещен эндометриоидной кистой. Из-за своеобразного цвета и консистенции содержимого эти кисты часто называют шоколадными (рис. 13.81, 13.82). Образование фиксирующих спаек связано с ежемесячным наступлением микроперфораций стенки кисты в предменструальные дни из-за увеличивающегося ее внутреннего напряжения. На капсуле кисты и на брюшине малого таза видны отложения гемосидерина в виде пятен шоколадного или багрово-синюшного цвета, нередко кровоточащих.

Хирургическое лечение больных с эндометриоидной болезнью представляет сложное, травматичное и нередко длительное вмешательство, требующее высокой квалификации

специалиста. Успешный результат операции коррелирует с радикальностью проводимого вмешательства. Наш клинический опыт демонстрирует, что любое паллиативное вмешательство приводит к быстрому распространению процесса с усугублением болевого синдрома и необходимостью повторной, всегда более сложной и травматичной операции.

Пациенткам с нереализованной генеративной функцией стремятся выполнить реконструктивно-пластическую органосохраняющую операцию. Чаще выполняют энуклеацию (вылушивание) эндометриоидной кисты яичника в пределах неизменной ткани. При фиксированной к заднему листку широкой маточной связки кисте (микрOPERфорации) последнюю острым и тупым путем выделяют и аспирируют содержимое. Далее осуществляют вылушивание и иссечение стенки кисты с коагуляционным гемостазом её ложа. Для сохранения овариального резерва пораженного яичника в некоторых случаях целесообразно ушивание яичника. На эндометриоидные гетеротопии по брюшине воздействуют с целью деструкции в режиме коагуляции.

Одними из условий успешного хирургического лечения больных распространенными формами генитального эндометриоза и клетчаточных пространств малого таза являются профилактика интраоперационных и послеоперационных осложнений, адекватное обезболивание, инфузионная и гемотрансфузионная терапия.

ЗАКЛЮЧЕНИЕ

В последние годы эндоскопическая хирургия находит все более широкое применение в клинической практике как эффективный способ лечения различных заболеваний органов брюшной полости и малого таза.

Кроме материально-технического обеспечения внедрение новых технологий требует подготовки значительного числа специалистов, от эффективности обучения которых зависит судьба и жизнеспособность метода. Следствием недостатков в обучении являются задержка внедрения новых технологий в клиническую практику, использование дорогостоящего оборудования не по назначению или не в полном объеме.

С целью обучения врачей методам лапароскопической хирургии авторы опубликовали настоящую монографию, которая представлена на суд читателям. Для облегчения восприятия материала авторы постарались максимально иллюстрировать монографию схемами, черно-белыми и цветными фотографиями.

Авторский коллектив надеется, что данная книга окажется полезной для практических врачей и будет способствовать более широкому внедрению оперативной лапароскопии в практическое здравоохранение.

Чернеховская Наталья Евгеньевна,
Андреев Владимир Георгиевич,
Поваляев Алексей Владимирович

ОПЕРАТИВНАЯ ЛАПАРОСКОПИЯ

ISBN 5-98322-640-1



Подписано в печать 10.03.10. Формат 70×100/16.
Печать офсетная. Тираж 1500 экз. Усл. печ. л. 12,00.
Заказ

Лицензия ИД №04317 от 20.04.01
Издательство «МЕДпресс-информ».
119992, г. Москва, Комсомольский пр-т, д. 42, стр. 3
E-mail: office@med-press.ru
www.med-press.ru