СОДЕРЖАНИЕ

ОБЩАЯ МИОЛОГИЯ 3
Принципы классификации мышц 3
Строение мышц 5
Вспомогательный аппарат мышц 6
Факторы, определяющие силу мышц 7
МЫШЦЫ СПИНЫ 8
Фасции спины 12
Топография спины 12
Сосуды и нервы мышц спины 13
МЫШЦЫ ГРУДИ 14
Фасции груди 17
Топография груди 19
Сосуды и нервы мышц груди 19
МЫШЦЫ ЖИВОТА 20
Фасции живота 23
Топография живота 24
Сосуды и нервы мышц живота 26
ДИАФРАГМА 27
Сосуды и нервы диафрагмы 29
МЫШЦЫ ШЕИ 29
Области и треугольники шеи 35
Фасции шеи 36
Межфасциальные и клетчаточные пространства шеи 38
Сосуды и нервы мышц шеи 40
МЫШЦЫ ГОЛОВЫ 41
Фасции головы 45
Топография головы 46
Сосуды и нервы мышц головы 47
МЫШЦЫ ВЕРХНЕЙ КОНЕЧНОСТИ 47
Фасции верхней конечности 58
Топография верхней конечности 61
Сосуды и нервы мышц верхней конечности 64
МЫШЦЫ НИЖНЕЙ КОНЕЧНОСТИ 64
Фасции нижней конечности 76
Топография нижней конечности 81
Сосуды и нервы мышц нижней конечности 86

– *n. subclavius* (из *plexus brachialis*) – *m. subclavius*;
– *n. thoracicus longus* (из *plexus brachialis*) – *m. serratus anterior*;
– *nn. intercostales* – собственные мышцы груди.

МЫШЦЫ ЖИВОТА

Границами живота являются: ***сверху*** – условная горизонтальная линия, проходящая через основание мечевидного отростка; ***снизу*** – *crista iliaca, lig. inguinale* и верхний край лобкового симфиза; ***латерально*** – *linea axillaris posterior*.

В области живота выделяют 3 отдела и 9 областей.

1. Верхний отдел живота – **надчревье**, *epigastrium*, располагается выше *linea bicostarum*, которая соединяет хрящи X ребер (рис.11); он включает:

– ***надчревную область***, *regio epigastrica*;
– ***левую*** и ***правую подреберные области***, *regio hypochondriaca dextra et regio hypochondriaca sinistra*.

2. Нижний отдел – **подчревье**, *hypogastrium*, располагается ниже *linea bispinarum*, которая соединяет *spina iliaca anterior superior* противоположных сторон; он включает:

– ***лобковую область***, *regio pubica*;

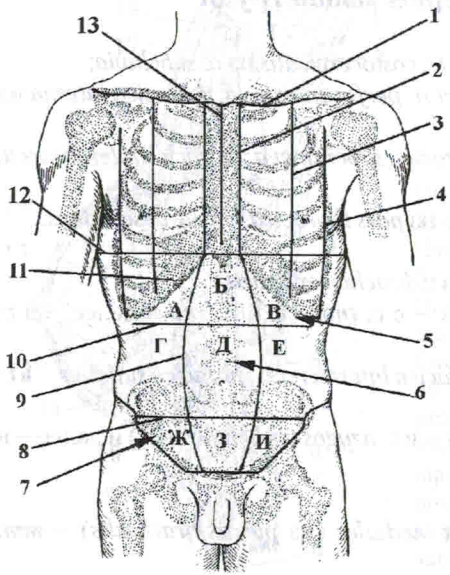

Рис. 11. **Линии груди и области живота**:
1 – clavicula; 2 – linea sternalis; 3 – linea medioclavicularis; 4 – linea axillaris anterior; 5 – epigastrium; 6 – mesogastrium; 7 – hypogastrium; 8 – linea bispinarum; 9 – linea pararectalis; 10 – linea bicostarum; 11 – arcus costalis; 12 – нижняя граница груди; 13 – linea mediana anterior.
А – regio hypochondriaca dextra; Б – regio epigastrica; В – regio hypochondriaca sinistra; Г – regio abdominis lateralis dextra; Д – regio umbilicalis; Е – regio abdominis lateralis sinistra; Ж – regio inguinalis dextra; З – regio pubica; И – regio inguinalis sinistra

– ***правую*** и ***левую паховые области***, *regio inguinalis dextra et regio inguinalis sinistra*.

3. Средний отдел – **чрево**, *mesogastrium*, расположен между *linea bicostarum et linea bispinarum*; он включает:

– ***пупочную область***, *regio umbilicalis*;
– ***правую*** и ***левую боковые области живота***, *regio abdominis lateralis dextra et regio abdominis lateralis sinistra*.

Разделение отделов на области осуществляется вертикальными линиями, соответствующими латеральному краю прямых мышц живота – *linea pararectalis*.

Классификация мышц живота по расположению и форме

I. **Передне-латеральная группа**:
1 – ***длинные мышцы***: *mm. rectus abdominis et pyramidalis*;
2 – ***широкие мышцы***: *mm. obliquus externus abdominis, obliquus internus abdominis, transversus abdominis*.

II. **Задняя группа**: *m. quadratus lumborum*.

Все перечисленные мышцы парные, имеют спинальное происхождение (вентральные).

I. Передне-латеральная группа

1. Длинные мышцы

Прямая мышца живота, *m. rectus abdominis* (рис. 12):
– начало: *cartilagines costae* $_{5\text{-}7}$, *processus xiphoideus*;
– прикрепление: *os pubis* (верхний край);
– функция: опускание ребер; наклон туловища в сторону (при одностороннем сокращении); при *punctum fixum* на грудной клетке – поднимание таза (при лазании по дереву).

Пирамидальная мышца, *m. pyramidalis*:
– начало: *tuberculum pubicum*;
– прикрепление: *linea alba* (нижний отдел);
– функция: напрягает белую линию и апоневроз наружной косой мышцы живота.

2. Широкие мышцы

Наружная косая мышца живота, *m. obliquus externus abdominis*:
– начало: *costae* $_{4\text{-}11}$ (см. рис. 8);
– прикрепление: *labium externum cristae iliace* (передняя часть); книзу переходит в паховую связку, *lig. inguinale*; медиально – в апоневроз:

а) паховая (Пупартова) связка, *lig. inguinale* (*Poupartii*) представляет собой утолщенный и загнутый в виде желобка нижний край апоневроза наружной косой мышцы живота, который простирается от *spina iliaca anterior superior* до *tuberculum pubicum et symphysis pubica*;

б) латеральная ножка паховой связки образует загиб вверх по *tuberculum pubicum* – загнутую связку, *lig. reflexum*, а также загиб вниз – лакунарную связку, *lig. lacunare*;

– функция: сгибание позвоночника (при двустороннем сокращении); поворот туловища в противоположную сторону (при одностороннем сокращении); опускание ребер.

Внутренняя косая мышца живота, *m. obliquus internus abdominis*:

– начало: *f. thoracolumbalis* (средний листок); *linea intermedia cristae iliacae*; *lig. inguinale* (латеральная часть);

– прикрепление: задние пучки – к $costae_{10-12}$; остальные пучки переходят в апоневроз, который переплетается с апоневрозами широких мышц противоположной стороны, участвуя в образовании влагалища прямой мышцы и белой линии живота;

– функция: поворот туловища в сторону сокращения (при одностороннем сокращении); сгибание позвоночника (при двустороннем сокращении); опускание ребер.

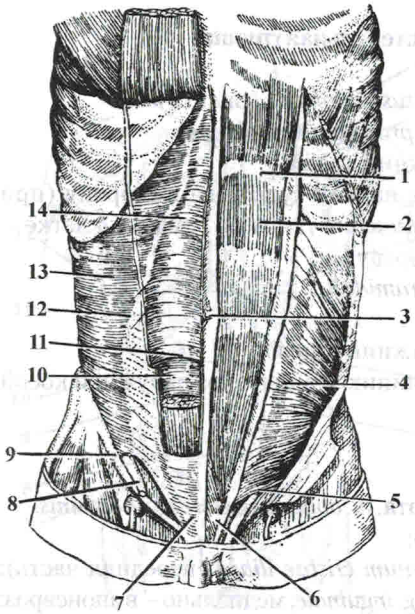

Рис. 12. **Мышцы живота**: 1 – intersectio tendinea; 2 – m. rectus abdominis; 3 – linea alba; 4 – m. obliquus internus abdominis; 5 – paries superior canalis inguinalis; 6 – m. pyramidalis; 7 – paries anterior vaginae m. recti abdomins; 8 – funiculus spermaticus; 9 – lig. inguinale; 10 – paries posterior vaginae m. recti abdomins; 11 – linea arcuata; 12 – linea semilunaris; 13 – m. transversus abdominis; 14 – aponeurosis m. transversi abdominis

Поперечная мышца живота, *m. transversus abdominis*:

– начало: $costae_{7-12}$; *fascia thoracolumbalis* (глубокий листок); *labium internum cristae iliacae*; *lig. inguinale* (латеральная треть);

– прикрепление: на передне-боковой поверхности живота переходит в апоневроз, который переплетается с апоневрозами широких мышц противоположной стороны, участвуя в образовании влагалища прямой мышцы и белой линии живота:

а) у мужчин нижние пучки *m. obliquus internus abdominis et m. transversus abdominis* направляются в паховый канал, образуя мышцу, поднимающую яичко, *m. cremaster*;

б) переход мышечной части *m. transversus abdominis* в апоневроз называется полулунной линией, *linea semilunaris*;

– функция: способствует фиксации органов живота, входя в состав мышц брюшного пресса, *prelum abdominale*, – это совокупность мышц живота передне-латеральной группы.

II. Задняя группа мышц живота

Квадратная мышца поясницы, *m. quadratus lumborum* (см. рис. 6):

– начало: *labium internum cristae iliacae* (задняя часть) *et lig. iliolumbale*; *processus transversus* L_{2-5};

– прикрепление: $costa_{12}$, *corpus* Th_{12} *et processus transversus* L_{1-4};

– функция: поддержание вертикального положения позвоночника (при двустороннем сокращении); наклон позвоночника в сторону (при одностороннем сокращении).

Фасции живота

1. Поверхностная фасция живота, *f. abdominis superficialis*, располагается за подкожной жировой клетчаткой; в подчревной области состоит из поверхностного и глубокого листков, между которыми находится клетчатка и подкожные вены.

2. Собственная фасция живота, *f. abdominis propria*, состоит из трех пластинок:

1) поверхностная пластинка собственной фасции живота, *lamina superficialis fasciae abdominis propriae*, охватывает наружную косую мышцу живота с обеих сторон; в области *annulus inguinalis superficialis* образует межножковые волокна, *fibrae intercrurales*, продолжаясь в *f. cremasterica*;

2) промежуточная пластинка собственной фасции живота, *lamina intermedia fasciae abdominis propriae*, охватывает внутреннюю косую мышцу живота с обеих сторон;

3) глубокая пластинка собственной фасции живота, *lamina profunda fasciae abdominis propriae*, покрывает наружную поверхность поперечной мышцы живота.

3. Внутрибрюшная фасция, *f. endoabdominalis*, выстилает изнутри стенки живота, срастаясь с париетальной брюшиной; в ней выделяют 5 частей, которые имеют названия отдельных фасций:

1) поперечная фасция, *f. transversalis*, покрывает *m. transversus abdominis*;

2) диафрагмальная фасция, *f. diaphragmatica*, покрывает нижнюю поверхность одноименной мышцы;

3) фасция квадратной мышцы поясницы, *f. m. quadratus lumborum*;

4) подвздошно-поясничная фасция покрывает одноименную мышцу таза – *f. m. iliopsoas*;

5) тазовая фасция, *f. pelvis*, выстилает стенки малого таза.

Топография живота

Влагалище прямой мышцы живота, *vagina m. recti abdominis*, имеет две стенки: **переднюю** и **заднюю**, которые на всем протяжении устроены неодинаково:

1) выше *linea arcuata*:

а) передняя стенка образована апоневрозом наружной косой мышцы живота и передней пластинкой апоневроза внутренней косой мышцы живота;

б) задняя стенка образована задней пластинкой апоневроза внутренней косой мышцы живота, апоневрозом поперечной мышцы живота, поперечной фасцией и брюшиной;

2) ниже *linea arcuata*:

а) передняя стенка образована апоневрозами всех широких мышц живота;

б) задняя стенка образована поперечной фасцией и брюшиной.

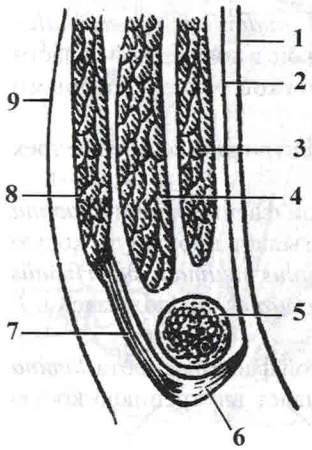

Рис. 13. **Стенки пахового канала** (схема): 1 – peritoneum; 2 – f. transversalis; 3 – m. transversus abdominis; 4 – m. obliquus internus abdominis; 5 – funiculus spermaticus; 6 – lig. inguinale; 7 – aponeurosis m. obliqui externi abdominis; 8 – m. obliquus externus abdominis; 9 – cutis

Дугообразная линия, *linea arcuata*, – это место перехода апоневрозов всех широких мышц живота с задней стенки влагалища прямой мышцы живота на переднюю; она расположена на задней стенке влагалища прямой мышцы живота на 4-5 см ниже пупка.

Белая линия живота, *linea alba*, – это сращение по срединной линии перекрещенных волокон апоневрозов широких мышц живота противоположных сторон. Выше пупка она шире и тоньше; ниже пупка – уже и толще.

Паховый канал, *canalis inguinalis*, – это щелевидное пространство, расположенное над медиальной и средней частями паховой связки. У мужчин в паховом канале находится семенной канатик, *funiculus spermaticus*, у женщин – круглая связка матки, *lig. teres uteri*.

Канал имеет четыре стенки и два отверстия.

1. Стенки образуют:

– переднюю – апоневроз *m. obliquus externus abdominis* (рис. 13);

– заднюю – *f. transversalis* и брюшина;

– верхнюю – нижние пучки *m. obliquus internus abdominis et m. transversus abdominis*;

– нижнюю – *lig. inguinale*.

2. Наружное отверстие – поверхностное паховое кольцо, *annulus inguinalis superficialis*, – это щель в апоневрозе наружной косой мышцы живота (рис. 14). Его ограничивают:

– снизу – латеральная ножка, *crus laterale*;

– сверху – медиальная ножка, *crus mediale*;

– латерально – межножковые волокна, *fibrae intercrurales*;

– медиально – загнутая связка, *lig. reflexum*.

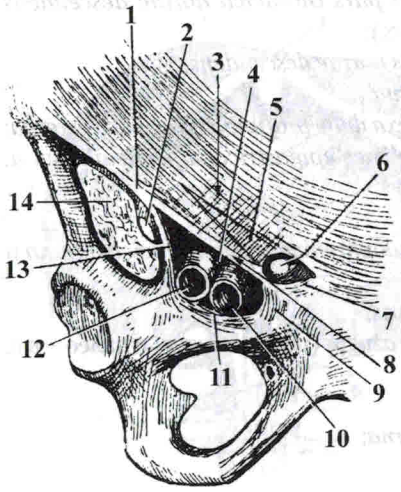

Рис. 14. **Наружное паховое кольцо, сосудистая и мышечная лакуны**: 1 – lig. inguinale; 2 – n. femoralis; 3 – crus mediale; 4 – lacuna vasorum; 5 – fibrae intercrurales; 6 – annulus inguinalis superficialis; 7 – lig. reflexum; 8 – crus laterale; 9 – lig. lacunare; 10 – v. femoralis; 11 – lig. pectineale; 12 – a. femoralis; 13 – arcus iliopectineus; 14 – m. iliopsoas

3. Внутреннее отверстие – глубокое паховое кольцо, *annulus inguinalis profundus*, расположено на уровне границы между латеральной и средней частями паховой связки и соответствует латеральной паховой ямке, *fossa inguinalis lateralis*, – углубление на внутренней стенке живота у места выхода семенного канатика из пахового канала.

"Слабые" места живота

1. "Слабыми" местами живота, в которых чаще образуются грыжи, являются: 1) паховый канал; 2) пупочное кольцо; 3) участок белой линии выше пупка; 4) задняя стенка влагалища прямой мышцы живота ниже дугообразной линии; 5) пищеводное отверстие диафрагмы (см. ниже); 6) пояснично-реберный и реберно-грудинный треугольники диафрагмы.

2. К "слабым" местам следует также отнести расположенный в заднебоковой части туловища **поясничный треугольник**, *trigonum lumbale*, который ограничен (см. рис. 4):

– снизу – *crista iliaca*;

– медиально – краем *m. latissimus dorsi*;

– латерально – краем *m. obliquus abdominis externus*.

Сосуды и нервы мышц живота

Артерии:

– *a. epigastrica superior et a. musculophrenica* из *a. thoracica interna* из *a. subclavia*;

– *a. thoracica lateralis* из *a. axillaris*;

– *aa. intercostales posteriores* из *pars thoracica aortae descendens* (проходящие в 6 нижних межреберьях);

– *aa. lumbales* из *pars abdominalis aortae descendens*;

– *aa. iliolumbales* из *a. iliaca interna*;

– *a. epigastrica inferior et circumflexa ilium profunda* из *a. iliaca externa*;

– *a. circumflexa ilium superficialis et epigastrica superficialis* из *a. femoralis*.

Вены:

– *v. epigastrica superior et v. musculophrenica* – в *v. thoracica interna* и далее – в *v. brachiocephalica*;

– *v. thoracica lateralis* – в *v. axillaris*;

– *vv. intercostales posteriores* – в *v. azygos* (*v. hemiazygos*) и далее – в *v. cava superior*;

– *vv. lumbales* – в *v. cava inferior*;

– *vv. iliolumbales* – в *v. iliaca interna*;

– *v. epigastrica inferior et v. circumflexa ilium profunda* – в *v. iliaca externa*;

– *v. circumflexa ilium superficialis et v. epigastrica superficialis* – в *v. saphena magna* – в *v. femoralis*.

Нервы:

– *nn. intercostales* Th_{6-12};

– *nn. iliohypogastricus et n. ilioinguinalis* (из *plexus lumbalis*).

ДИАФРАГМА

Диафрагма, *diaphragma* (*m. phrenicus*) – непарная мышца, разделяющая грудную и брюшную полости.

В диафрагме выделяют:

1. **Сухожильный центр**, *centrum tendineum* (рис. 15).

2. **Мышечную часть**, *pars muscularis*:

– правая часть купола диафрагмы располагается на уровне хряща пятого ребра, а левая – хряща шестого ребра;

– сверху и снизу диафрагма покрыта фасциями: соответственно – *f. endothoracica* и *f. endoabdominalis*, а также серозными оболочками – плеврой и брюшиной.

В сухожильном центре различают:

– сердечное вдавление, *impressio cordis*;

– отверстие нижней полой вены, *foramen v. cavae*.

В *pars muscularis* диафрагмы различают три части: *поясничную*, *реберную* и *грудинную*.

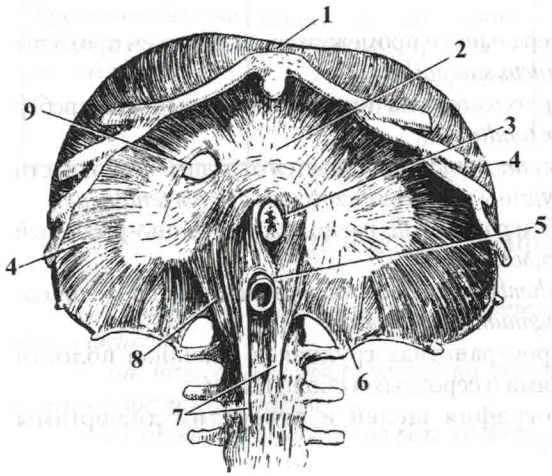

Рис. 15. **Диафрагма**: 1 – pars sternalis; 2 – centrum tendineum; 3 – hiatus oesophageus; 4 – pars costalis; 5 – hiatus aorticus; 6 – crus laterale; 7 – crus mediale; 8 – crus intermedium; 9 – foramen venae cavae