

ОГЛАВЛЕНИЕ

Авторы	4
Список сокращений и условных обозначений	5
Введение	6
Глава 1. Модель фасциальных дисторсий. Общие вопросы и понятия	8
1.1. Краткое представление об анатомии и физиологии соединительной ткани (фасциальных структурах)	8
1.2. История формирования Модели фасциальных дисторсий	10
1.3. Классификация фасциальных структур по С. Типальдосу	11
1.4. Показания и противопоказания к FDM терапии	13
1.5. FDM-диагностика	14
1.6. FDM-диагноз	15
1.7. Мануальная терапия по С. Типальдосу	15
1.8. Триггерный тяж	18
1.9. Континуум дисторсия	20
1.10. Цилиндрическая дисторсия	22
1.11. Фолдинг дисторсии	24
1.12. Грыжа триггерной точки	26
1.13. Тектоническая фиксация	29
Глава 2. Физикальное обследование	30
2.1. Общий осмотр	30
2.2. Голова	30
2.3. Шейный отдел позвоночника	31
2.4. Плечо	32
2.5. Предплечье и кисть	35
2.6. Грудной и поясничные отделы позвоночника	36
2.7. Пояс нижних конечностей	38
2.8. Общие правила выполнения тестирования	42
Глава 3. Техники коррекции, используемые в мануальной терапии по С. Типальдосу	43
3.1. Техники коррекции в области головы и лица	43
3.2. Техники коррекции в области шеи и пояса верхних конечностей	49
3.3. Техники коррекции дисторсий туловища и крестцово-подвздошного сочленения	76
3.4. Техники коррекции дисторсий пояса нижней конечности	88
3.5. Причины терапевтических неудач	109
Клинический случай	110
Тестовое задание	112
Эталоны ответов на тестовое задание	121
Рекомендуемая литература	122

Глава 1

МОДЕЛЬ ФАСЦИАЛЬНЫХ ДИСТОРСИЙ. ОБЩИЕ ВОПРОСЫ И ПОНЯТИЯ

1.1. КРАТКОЕ ПРЕДСТАВЛЕНИЕ ОБ АНАТОМИИ И ФИЗИОЛОГИИ СОЕДИНИТЕЛЬНОЙ ТКАНИ (ФАСЦИАЛЬНЫХ СТРУКТУРАХ)

Под определением «фасция» Типальдос понимал все многообразие соединительной ткани, которая составляет более 50% нашего тела.

Классическая классификация соединительных тканей представлена следующим образом:

1. Волокнистые соединительные ткани.
 - А. Рыхлая волокнистая соединительная ткань. К этому типу соединительной ткани относятся в том числе форменные элементы крови и лимфы.
 - Б. Плотная волокнистая неоформленная соединительная ткань.
 - В. Плотная волокнистая оформленная соединительная ткань.
2. Специализированные соединительные ткани.
 - А. Ретикулярная ткань.
 - Б. Жировая ткань (белая и бурая).
 - В. Пигментная ткань.
3. Скелетные соединительные ткани.
 - А. Хрящевые ткани (гиалиновая, эластическая, волокнистая).
 - Б. Костные ткани (грубоволокнистая и пластинчатая).

К соединительной ткани относятся следующие структуры:

- 1) кости;
- 2) хрящи;
- 3) связки;
- 4) сухожилия;
- 5) форменные элементы крови и лимфы;
- 6) жировые клетки;
- 7) апоневрозы;
- 8) синовиальные и серозные оболочки;
- 9) капсулы суставов;
- 10) межклеточный матрикс и пр.

Согласно С. Паолетти (2012), соединительная ткань выполняет следующие функции:

- ▶ опорную;
- ▶ защитную;
- ▶ трофическую;
- ▶ связующую;
- ▶ транспортную;
- ▶ информационную;
- ▶ репаративную.

Отдельные фасциальные волокна поддерживают естественное напряжение ткани и являются мощным источником проприоцептивной информации благодаря обильной сенсорной иннервации. Информация о любых изменениях напряжения фасциальных волокон мгновенно поступает в нервную систему. Л. Стеко в 2018 г. опубликовал работу, в которой обосновал предположение, что, помимо проприоцептивной функции, фасциальные волокна принимают участие в координации двигательных актов и регулировании силы мышечных сокращений. Фасция представляет собой ткань с весьма активным метаболизмом. Для нормального функционирования ей нужен кислород и питательные вещества. Несмотря на то что фасция слабо васкуляризирована, в здоровом состоянии она представляет собой весьма активную систему транспортировки жидкости, равной или превосходящей по объему жидкость, заполняющую сосудистую систему.

Соединительная ткань окружает все органы и структуры нашего организма и вовлекается абсолютно в любой патологический процесс.

Основатель остеопатии Э.Т. Стилл более 100 лет назад обращал особое внимание на значение фасциальных нарушений.

Н. Englen в 1994 г. писал о том, что нашим наиболее информативным органом чувств являются не глаза, уши, кожа или вестибулярный аппарат, а мышцы и соответствующие им фасции. Наша центральная нервная система получает наибольшее количество сенсорной информации от миофасциальных тканей. При этом большинство сенсорных окончаний, расположенных в фасциях, настолько малы, что до недавнего времени они были плохо изучены.

В своей работе Ida Rolf указывала на способность соединительной ткани переходить из одного физического состояния в другое (гель-золь) под воздействием физического давления или температурных факторов. Установлено, что соединительная ткань может менять свои физические свойства в результате воздействия на нее длительного механического натяжения.

J.L. Oshman считал, что при растяжении соединительной ткани, в ней возникает пьезоэлектрический разряд. Давление извне приводит к образованию электрического потенциала, который активизирует фибробласты, что приводит к усилению синтеза коллагеновых волокон и определяет их пространственную ориентацию в этой области.

Травмы, приводят к повреждению соединительнотканых структур, нарушают поток циркулирующей по фасциям жидкости, затрудняя поступление к ним необходимых веществ (кислорода, микроэлементов, биологически активных веществ и проч.). Кроме того, нарушается выведение продуктов метаболизма, что еще больше усугубляет ситуацию. Следует отметить, что, хотя основной причиной фасциальных дисторсий считается физическое повреждение (травма), существуют и другие факторы, приводящие к развитию патологии. К ним можно отнести вирусные, бактериальные, грибковые инфекции, метаболические нарушения, дефицит витаминов и минералов. Все эти факторы значительно снижают устойчивость фасции к агрессивному воздействию различных негативных средовых воздействий.

1.2. ИСТОРИЯ ФОМИРОВАНИЯ МОДЕЛИ ФАСЦИАЛЬНЫХ ДИСТОРСИЙ

Модель фасциальных дисторсий (FDM) является оригинальной концепцией, предложенной американским остеопатом, доктором С. Типальдосом.

Стивен Филипп Типальдос (25.03.1957—05.04.2006) родился и вырос в Южной Калифорнии. По окончании Остеопатического медицинского колледжа Университета медицинских наук (Канзас-Сити, Миссури) он прошел интернатуру и ординатуру (Госпиталь Милосердия, Толедо, Огайо) и в 1989 г. получил сертификат по специальности «семейный врач».

На протяжении 5 лет работал в отделении неотложной помощи, затем имел частную практику в Калифорнии, Техасе, Мэне.

Во время своей работы в Северно-Калифорнийском Юба-Сити в 1991 г. Типальдос обратил внимание, что в ряде случаев пациенты, описывая свои боли в спине, проводили пальцем по линии, проходящей параллельно позвоночнику от середины спины до большого затылочного бугра или сосцевидного отростка. Лечение с применением известных ему в то время методик, он не мог достичь удовлетворительного результата. Очередная пациентка с подобными жалобами убедила его с силой провести пальцем вдоль линии локализации боли. Во время проведения процедуры пациентка вербально корректировала траекторию движения его пальца и степень оказываемого давления, по окончании манипуляции она почувствовала значительное облегчение. Эту манипуляцию он провел в сентябре 1991 г. Проверив ее эффективность еще на нескольких пациентах, в память о первом успехе назвал ее «Star Triggerband» [«звездный» триггерный тяж]. 25 марта 1992 г., в свой 35-й день рождения, доктор Типальдос сделал доклад о своих наблюдениях на конференции в Лас-Вегасе.

Впоследствии он обнаружил и описал еще пять видов фасциальных дисторсий и предложил техники их коррекции.

К 1996 г. концепция FDM была полностью сформулирована.

В 1997 г. Типальдос опубликовал книгу «Orthopathic Medicine: The Unification of Orthopedics With Osteopathy Through the Fascial Distortion Model», в которой были обобщены и представлены результаты проведенной им работы.

Книга дополнялась и переиздавалась 4 раза, последнее ее издание вышло в 2002 г. под названием «Clinical and Theoretical Application of the Fascial Distortion Model Within the Practice of Medicine and Surgery».

Доктор Типальдос преподавал FDM в Америке и Европе. Аудитория его слушателей постоянно увеличивалась. FDM стала завоевывать заслуженный интерес врачей во многих странах мира и превратилась в весьма динамично развивающееся направление. В 2001 г. в США прошел Первый Международный FDM-конгресс. В 2001 г. Типальдос привлек к преподаванию своего ученика и коллегу доктора Георга Харрера (Австрия), а позднее Кейске Танака (Япония). В 2005 г. на Аляске был проведен Второй Международный FDM-конгресс.

В 2006 г. С. Типальдос скоропостижно скончался. После его смерти работа по развитию и популяризации FDM была продолжена его учениками и последователями.

В настоящее время структура FDM-сообщества выглядит следующим образом: Головной орган — FDMGO (FDM Global Organization). В него входят Европейская (EFDMA), Американская (AFDMA), Азиатская (FAA) и Африканская (AFDMS) ассоциации.

Президентом FDMGO на 2021 г. является Кейске Танака (Keiske Tanaka). Члены правления: Stefan Anker (EFDMA), Dr. Georg Harrer (EFDMA), Todd Capistrano (AFDMA), Marjorie Kasten (AFDMA), Kohei Iwata (FAA), Ryohei Miura (FAA). Основные заявленные цели организации — распространение и сохранение уникальности и оригинальности метода, поддержание единого образовательного и аттестационного стандарта.

Последователями Типальдоса издано несколько книг и атласов по FDM-терапии. Книга «The Fascial Distortion Model by Stephen Typaldos D.O. Typaldos Method» (2014) в настоящее время является официальным учебным пособием Европейской ассоциации FDM (EFDMA).

1.3. КЛАССИФИКАЦИЯ ФАСЦИАЛЬНЫХ СТРУКТУР ПО С. ТИПАЛЬДОСУ

С. Типальдос с учетом анатомических и функциональных признаков предложил следующую классификацию фасциальных структур.

1. *Продольные фасции (Banded)*

Этот тип фасций состоит из однонаправленных пучков продольных волокон (плотные оформленные соединительнотканые структуры (рис. 1.1, а). К ним относятся прежде всего сухожилия мышц. Их функция заключается в передаче линейных нагрузок.

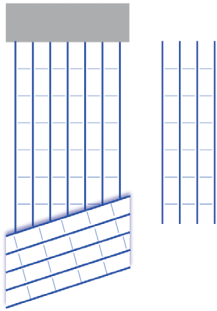


Рис. 1.1, а. Структура продольной фасции

Повреждение самих волокон продольной фасции приводит к образованию ТВ, в случаях, когда патологический процесс затрагивает область перехода волокон в кость (энтезис), — континуум дисторсии (CD).

2. Спиральные фасции (Coiled)

К ним С. Типальдос отнес все покровные фасции (поверхностная фасция, собственная фасция, фасциальные футляры мышц и пр.), которые обеспечивают защиту и амортизируют нагрузки, возникающие при сжатии и растяжении мягких тканей.

Анатомически повреждение этих структур представлено участками локального или распространенного напряжения, иногда ощущаемого терапевтом

пальпаторно.

Повреждения этого типа фасции С. Типальдос назвал цилиндрическими дисторсиями (CyD).

3. Складчатые фасции (Folding)

Представляют собой связующие соединительнотканые образования, обеспечивающие подвижное соединение мышц и костей, фиброзные капсулы суставных сумок, межкостные мембраны (ИОМ) и межмышечные перегородки (ИМС). В числе прочего их функцией является защита суставов от сил сжатия и растяжения.

Повреждения, которые возникают при поражении этих фасций, в FDM называют «фолдинг дисторсии» (FD).

4. Гладкие фасции (Smooth)

К этому типу фасций С. Типальдос отнес соединительнотканые структуры, способные вырабатывать и поглощать синовиальную жидкость, обеспечивающую нормальную подвижность (мотильность) тканей (синовиальные и серозные оболочки).

При ущемлении синовиальной оболочки, окружающей мягкие (в том числе жировую) ткани, образуется дисторсия, которую Типальдос назвал «грыжа триггерной точки» (НТР).

При недостатке межфасциальной жидкости возникает нарушение скольжения и тугоподвижность тканей, определяемая, по Типальдосу, как тектоническая фиксация (TF).

Говоря о терминах, используемых в данном пособии, необходимо отметить, что в нем употребляется терминология и оригинальные названия, представленные С. Типальдосом для предложенной им Модели. Несмотря на то что некоторые отдельные термины широко известны в медицине, в приведенных сочетаниях они имеют иное значение, поэтому, используя их в разговорной и письменной речи, не следует прибегать к их сокращению. Из тех же соображений их аббревиатуры следует произносить и писать английскими буквами, как принято среди FDM-терапевтов во всем мире.

С точки зрения современной медицины основной причиной возникновения болевого синдрома при различных заболеваниях опорно-двигательного аппарата является воспалительная реакция, что и обуславливает включение в стандарт медицинской помощи нестероидных противовоспалительных средств. Однако в FDM воспаление не считается причиной алгического синдрома. С. Типальдос основным источником болевой импульсации считал именно фасциальные дисторсии (повреждение соединительнотканых структур), устранение которых приводит к мгновенному купированию боли. Свое утверждение он подкреплял многочисленными клиническими примерами, которые представил в своей монографии. Косвенным подтверждением его теории является отсутствие или недостаточный эффект от применения нестероидных противовоспалительных средств в целом ряде случаев терапии болевых синдромов.

1.4. ПОКАЗАНИЯ И ПРОТИВОПОКАЗАНИЯ К FDM ТЕРАПИИ

Перед тем как приступить к описанию вопросов, касающихся FDM-диагностики и терапии, необходимо обозначить спектр показаний, при которых эта методика может быть применена с максимальной степенью эффективности и при этом быть абсолютно безопасной для пациента.

Показания для FDM-терапии

- ▶ Обратимые структурно-функциональные нарушения соединительной ткани, которые могут выступать в виде как самостоятельной нозологической формы, так и сопровождаться острыми и хроническими заболеваниями терапевтического, неврологического, ортопедического, педиатрического профиля (за исключением острой хирургической патологии).

Абсолютные противопоказания к терапии FDM:

- ▶ острые и хронические заболевания в стадии декомпенсации;
- ▶ злокачественные новообразования любой локализации;
- ▶ патологии костной ткани (в том числе выраженный остеопороз);
- ▶ синдромы сдавления спинного мозга;
- ▶ острые нарушения церебрального кровообращения (в том числе тромбоз и окклюзия позвоночной артерии);
- ▶ острые нарушения спинномозгового кровообращения (спинальные инсульты);
- ▶ некоторые заболевания крови;
- ▶ поврежденная поверхность кожи;
- ▶ беременность (манипуляции в области живота и таза);
- ▶ психические расстройства;
- ▶ отказ пациента от лечения методами FDM-терапии.

Следует также отметить, что FDM является прежде всего клинической моделью. При малейших подозрениях на наличие у пациента заболеваний,

являющихся противопоказанием для проведения FDM-терапии необходимо провести более детальное его обследование (актуальными лабораторными и инструментальными методами) и/или направить на консультацию к профильному специалисту.

1.5. FDM-ДИАГНОСТИКА

1. *Subjective Complaints (SC)* — выяснение жалоб пациента. Пациент может предъявлять жалобы на боль, ограничение подвижности, слабость, неустойчивость. Уточняется характер, локализация, интенсивность, продолжительность, время возникновения, факторы, усиливающие/снижающие эти проявления, и пр.

2. *Body language (BL)* — язык тела.

BL в FDM называют совокупность движений и жестов, с помощью которых пациент передает топографию болевых ощущений. Эти жесты универсальны для всех людей, их количество ограничено: пациент может проводить одним или несколькими пальцами линию, расположенную на различных участках тела или конечностях по ходу волокон, указывать пальцем определенную точку(ки), продавливать большим пальцем, или кулаком, или четырьмя пальцами мягкие ткани, сжимать и массировать поврежденные мягкие ткани или указывать на область над ними, обхватывать сустав или совершать пилящие движения в проекции суставной щели, одним пальцем обводить границы болевой зоны (области тела между суставами), совершать повторяющиеся вращательные движения, например шейным отделом позвоночника, в попытке вызвать щелчок в суставах и др. Интерпретация этих движений в процессе диагностики является открытием доктора Типальдоса, так как позволяет с высокой степенью точности определить вариант и локализацию фасциальных дисторсий.

3. *Mechanism of injury (MI)* — выяснение механизма травмы. В процессе сбора анамнеза устанавливаются события (определяется вид и направление сил внешнего воздействия), приведшие к возникновению боли и/или ограничению объема движений.

4. *Objective findings (OF)* — физикальное обследование, включает в себя:

▶ *Визуальный осмотр:*

- оценка симметричности регионов тела в статике;
- выявление признаков воспаления в заинтересованных регионах.

▶ *Тестирование подвижности заинтересованных суставов и анатомических областей (пассивной и активной):*

- объем;
- симметричность;
- непрерывность;
- синхронность;
- видимая неустойчивость или слабость.

- ▶ *Пальпация (определяется):*
 - область болезненных ощущений;
 - наличие спазмированных участков в мягких тканях;
 - наличие образований в коже, подкожно-жировой клетчатке, нижележащих тканях;
 - пастозность тканей.
- ▶ *Провокационные пробы.*

Цель выполнения провокационных проб — выявление поз и движений, которые провоцируют максимальный дискомфорт или болевые ощущения у пациента, созвучные с его исходными жалобами. Это помогает более точно локализовать зону повреждения и определить вариант фасциальной дисторсии.

1.6. FDM-ДИАГНОЗ

На основании данных, полученных в процессе FDM-диагностики, ставится FDM-диагноз (все имеющиеся у пациента дисторсии). Всего выделяется шесть вариантов фасциальных дисторсий:

- 1) триггерный тяж (ТВ);
- 2) континуум дисторсия (CD);
- 3) фолдинг дисторсия (FD);
- 4) цилиндрическая дисторсия (СуD);
- 5) грыжа триггерной точки (НТР);
- 6) тектоническая фиксация (ТФ).

Каждая из этих дисторсий имеет свои клинические признаки (таблица) и техники коррекции (табл. 1.1).

1.7. МАНУАЛЬНАЯ ТЕРАПИЯ ПО С. ТИПАЛЬДОСУ

Следует отметить, что FDM-лечение в полной мере может быть отнесено к мануальной терапии, так как коррекции всех дисторсий проводятся руками терапевта, и лишь некоторые из них можно исправлять, используя специальные инструменты (вакуумные банки и специальный гребень для исправления СуD, специальный вантуз для коррекции ТФ, инверсионный стол и фитбол для коррекции FD). Особо отметим, что для терапии ТВ, CD и НТР использовать какие-либо дополнительные средства недопустимо из-за снижения тактильного контроля и возможной травматизации тканей пациента.

Всеразнообразии FDM-техник можно разделить на техники, выполняемые:

- ▶ кончиком дистальной фаланги большого пальца руки терапевта — ТВ, НТР, CD, техника «двух больших пальцев», используемая для коррекции СуD;
- ▶ латеральным краем ладони — техника «скребок» для коррекции СуD;
- ▶ захватом обеими руками — FD, ТФ, а также некоторые техники для исправления СуD.

Сводная таблица FDM-диагностики

FDM-диагноз	Язык тела	Характерная локализация	Характер боли	Механизм травмы	Объем движений	Пальпация
TB	Пальцем проводит линию	По ходу волокон продольной фасции	Тянущая острая/жгучая	Воздействие значимых угловых сил в момент растяжения	Ограничен болевыми ощущениями	Болезненность на всем протяжении линии
CD	Указательным пальцем показывает точки	Энтезис, надкостница	Острая	Воздействие значимых угловых сил в момент растяжения, ушиб кости	Ограничен болевыми ощущениями	Острая болезненность в указываемой точке, при пальпации может ощущаться локальное уплотнение (крупинка) или впадинка
CyD	Проглаживает, массирует мягкие ткани или совершает движения над ними, не касаясь. Очерчивает границы заинтересованного региона	Мягкие ткани	Любые варианты ишемической боли: от онемения и парестезии до острой болезненности (реже). Мигрирующая боль	Ушибы, уколы, компрессия, перенапряжение мышц и пр.	Неограничен или невозможен из-за нестерпимой боли (реже)	Безболезненная или резко болезненная (реже). Может ощущаться напряжение тканей
FD сустава	Обхватывает сустав или со-вершает пилящие движения над суставной щелью	Суставы	В глубине сустава	Воздействие значимых угловых сил в момент растяжения или сжатия капсулы сустава	Неограничен	Безболезненная

FD меж-мышечной перегородки	Вдавливает 4 пальца между мышцами	Область меж-мышечной перегородки	Глубоко в мягких тканях	Воздействие значимых угловых сил в момент растяжения или сжатия межмышечной перегородки	Неограничен или ограничен очень незначительно	Безболезненная
FD костной мембраны	Вдавливает 4 пальца между костями предплечий, голени, ребрами	Мягкие ткани между костями предплечий, голени, ребер	Глубоко в мягких тканях между костями предплечий, голени, ребер	Воздействие значимых угловых сил в момент растяжения или сжатия межкостной мембраны	Ограничение или отсутствие пронации и супинации	Безболезненная
НТР	Вдавливает 4 пальца или большой палец или кулак в мягкие ткани	Область между ключицей и лопаткой, поясничный треугольник, поясничный ромб, под паховой складкой, в центре ягодичы, в промежности	Глубоко в мягких тканях	В момент натуживания при подъеме тяжестей, кашле, чихании, при запоре, в родах	Ограничен боковыми ощущениями	Болезненная, пальпируется объемное округлое образование плотно-эластичной консистенции, малоподвижное, не сращенное с окружающими тканями, диаметром несколько миллиметров
ТФ	Совершает вторяющиеся растягивающие движения	В суставах	Пациент не испытывает болезненных ощущений, постоянное желание потянуться	В результате длительной иммобилизации, длительного ограничения объема движений из-за болевого синдрома, вызванного другими дисторсиями	Ограничен по причине, не связанной с болью	Безболезненная

Во всех техниках, выполняемых с использованием большого пальца, положение его всегда должно быть одинаковым: первый пястно-фаланговый сустав находится в положении абдукции, межфаланговый сустав согнут (под углом примерно 45°).

Рабочей поверхностью большого пальца является точка, расположенная в области латерального угла его кончика, смещенная на 3 мм от ногтя. Остальные пальцы плотно прилегают к мягким тканям, обеспечивая при необходимости ротационный компонент в движении большого пальца. При правильной постановке пальца на коже пациента после проведения техники не должно оставаться следа от ногтя.

При необходимости силу воздействия можно дополнительно увеличить, используя вторую руку, надавливая основанием кисти в область межфалангового сустава большого пальца, которым проводится манипуляция.

При лечении НТР следует использовать большую площадь ладонной поверхности большого пальца, чем при коррекции ТВ и СД.

Техника, выполняемая латеральным краем ладони (пространство между большим и указательным пальцем)

Техника «скребок» (см. на стр. 23).

Коррекции FD и TF, а также некоторые техники коррекции СуД терапевт выполняет *обеими руками*. Для достижения положительного результата лечения (особенно в случае старых травм) часто требуется множество повторений, в процессе коррекции необходимо прилагать значительные усилия.

Подробнее опишем каждую дисторсию.

1.8. ТРИГГЕРНЫЙ ТЯЖ

Возникает под воздействием чрезмерных угловых сил на фоне растяжения продольной фасции, в результате чего происходит разделение, а в ряде случаев частичный разрыв фасциальных волокон (рис. 1.1, б).

Следует отметить, что ТВ по нашим наблюдениям, относится к одним из самых частых дисторсий, выявляемых у пациента.

ВЛ — линейное скользящее движение пальцем/пальцами по ходу ТВ.

СС — тянущая, жгучая боль на протяжении демонстрируемой пациентом линии, ограничивающая объем движений в поврежденном регионе. Возможно появление слабости в отдельных мышцах, нарушение устойчивости.

МІ — возникает остро или постепенно, при воздействии боковой нагрузки на растянутые волокна продольной фасции.

Причиной возникновения ТВ могут быть одно неловкое движение или накопленная усталость, возникшая в результате повторяющихся движений. В случае

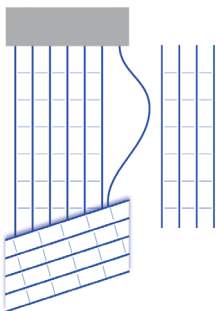


Рис. 1.1, б. Острая форма триггерного тяжа

последней следует рекомендовать пациенту избегать их в будущем.

ОФ — объем движения ограничен болью; болезненность указанной пациентом линии при пальпации.

Существует четыре варианта развития острых форм ТВ:

1. Заживает после проведения техники по его коррекции (купируется техникой ТВ).
2. Медленно заживает самостоятельно.
3. Может оставаться в острой форме.
4. Переходит в хроническую форму — образуются спайки, фиксирующие поврежденные волокна к окружающим тканям.

Хронической дисторсией в FDM принято считать дисторсию с момента образования спаек (рис. 1.1, в).

Хронические ТВ вызывают ограничение подвижности заинтересованного региона в нескольких плоскостях.

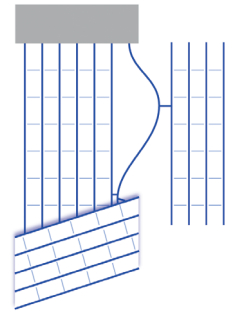


Рис. 1.1, в. Хроническая форма триггерного тяжа

Принцип лечения триггерных тяжей

Целью терапии ТВ является воссоединение поврежденных поперечных ковалентных связей. При наличии хронического тяжа необходимо предварительно разорвать имеющиеся спайки.

Техника исправления ТВ проводится следующим образом: врач большим пальцем, согнутым в дистальной фаланге, непрерывно с усилием проводит вдоль линии, указанной пациентом. Направление воздействия должно совпадать с направлением, изначально обозначенным пациентом. Если пациент водит пальцами вверх-вниз, коррекцию следует проводить в направлении первого движения.

Техника ТВ включает в себя следующие этапы:

1. Определение траектории ТВ (по жестам пациента).
2. Пальпация начальной точки.
3. Сведение разъединенных волокон продольной фасции.

Для того чтобы коррекция была наиболее успешной, пациент должен принять положение, вызывающее наибольшую болезненность и натяжение вовлеченных в патологический процесс тканей.

Коррекцию следует начинать от начальной точки ТВ. Она представляет собой крайнюю болезненную точку линии, чуть шероховатую на ощупь.

После того как начальная точка определена, терапевт сгибает межфаланговый сустав большого пальца рабочей руки под углом 45° и устанавливает кончик дистальной фаланги так, чтобы он упирался перед начальной точкой. Удерживая большой палец неподвижно, врач разворачивает остальные пальцы руки по направлению коррекции тяжа и охватывает ими мягкие ткани. Как только большой палец примет устойчивое положение и создаст достаточную силу давления, терапевт начинает медленно и непрерывно с усилием

перемещать его по линии тяжа, разглаживая скрученные волокна продольной фасции.

В процессе перемещения большой палец дополнительно подкручивается. Это движение производится за счет усилий пальцев, охватывающих мягкие ткани.

При выполнении ТВ тяжа не следует пользоваться лосьонами, гелями или кремами! Они уменьшают трение, которое необходимо для исправления дисторсии.

После проведения техники ТВ не рекомендуется иммобилизация области коррекции, а также ее прогревание во избежание образования спаек и отечности. Напротив, после исправления ТВ может быть проведен массаж льдом, который снизит дискомфорт от манипуляции в зоне воздействия и предотвратит образование экхимозов.

Для коррекции хронического ТВ следует повторить данную технику несколько раз с перерывом 3–4 дня.

1.9. КОНТИНУУМ ДИСТОРСИЯ

Под агрессивным воздействием внешних сил на область перехода связки в кость она теряет свою физиологическую конфигурацию (рис. 1.2). Область энтезиса становится неровной и ощущается пациентом в виде остро болезненной точки.

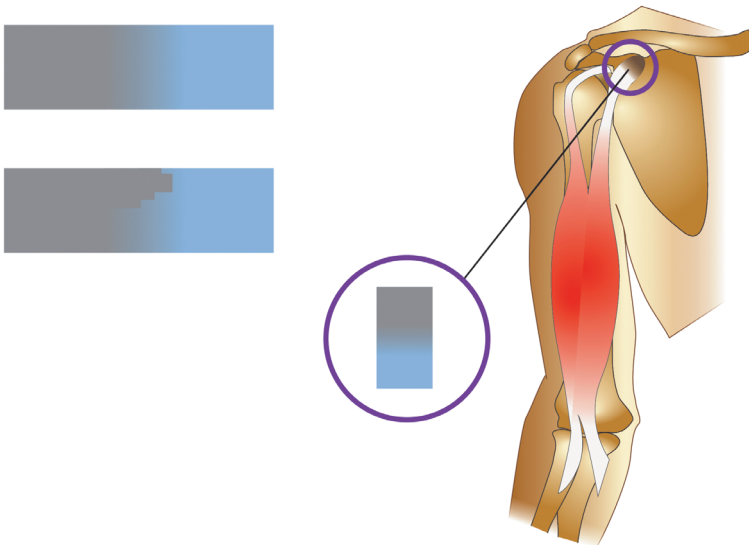


Рис. 1.2. Континуум дисторсия

ВЛ — пациент одним пальцем указывает на очень болезненную точку(и) в области энтезиса (зоны прикрепления связки/сухожилия к кости) или надкостницы.

SC — острая боль в точке, ограничивающая движение.

MI — возникает остро в зоне перехода связки/сухожилия (продольной фасции) в кость, под воздействием травмирующих угловых сил при интенсивной разнонаправленной или однонаправленной нагрузке.

OF — ограничение движения в суставе из-за болевых ощущений. Пальпация места дисторсии крайне болезненна для пациента.

Все CD, кроме CD, локализованных в области переднего края суставных поверхностей дистальных эпифизов берцовых костей, со временем могут регрессировать самостоятельно.

Целью лечения CD является физическое выравнивание области деформации переходной зоны.

При наличии отека и боли в голеностопном суставе, перед тем как приступить к FDM-терапии, необходимо провести рентгенологическое обследование с целью исключения перелома.

Принцип лечения континуум дисторсий

Во время осуществления техники усилие необходимо сфокусировать в самом болезненном месте. Следует найти угол воздействия, при котором боль будет выражена максимально. Если пациент оценивает боль как терпимую, то это значит, что место и/или направление давления выбрано неверно. Терапевт надавливанием кончика дистальной фаланги большого пальца физически выравнивает переходную зону. При выполнении континуум-техники прикладывается максимальное усилие в направлении, противоположном силе, вызвавшей травму. По своей интенсивности оба эти действия должны совпадать. Продолжительность воздействия — до наступления релиза, который по ощущению можно сравнить с проскальзыванием пуговицы в петлицу. Если происходит релиз, то возникает мгновенный регресс симптоматики, если же нет, то болевой синдром никак не меняется. В результате CD-техники нельзя получить частичный результат, переходная зона либо меняет свое состояние, либо нет. Результат манипуляции соответствует принципу «все или ничего».

В отдельных случаях возможны рецидивы CD спустя несколько часов или дней после проведенного лечения, в таком случае терапию следует повторить и проанализировать обстоятельства, при которых боль вернулась, на предмет выявления травмирующих повторяющихся движений.

Причины отсутствия эффекта от терапии CD

1. Неправильно определен вид дисторсии.
2. Наличие неучтенных противопоказаний к проведению FDM-терапии. Например, наличие у пациента скрытого перелома, который не был подтвержден рентгенологическим исследованием.
3. Наличие других CD по соседству.
4. Недостаточная сила воздействия.
5. Неверный угол воздействия.

6. Недостаточное время воздействия.

По окончании терапии CD особого ухода пациенту не требуется, в качестве дополнительной терапии может быть назначен массаж льдом, помогающий снизить общий дискомфорт и отек тканей.

После коррекции CD строго противопоказаны:

- ▶ тростовые техники (вытяжение в поврежденном и смежных с ним суставах) в течении 24 ч после лечения. Исключением из этого правила являются CD на позвонках, после коррекции которых они, наоборот, рекомендованы;
- ▶ прогревание зоны проведения манипуляции.

1.10. ЦИЛИНДРИЧЕСКАЯ ДИСТОРСИЯ

Спиральная фасция покрывает и объединяет все области и регионы нашего тела, ее функция заключается в распределении и компенсации нагрузок, возникающих при растяжении и сжатии мягких тканей (поверхностная, собственная, фиброзная капсула мышц и органов).

Цилиндрические дисторсии возникают при воздействии угловых сил, вызывающих скручивание этого типа фасции в момент ее растяжения или сжатия, в результате чего она теряет способность полноценно расправляться или сжиматься, по сути, становится менее эластичной (рис. 1.3).

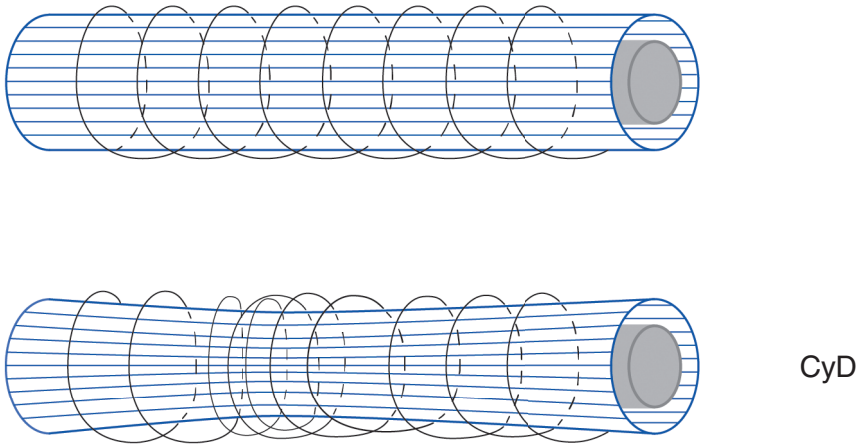


Рис. 1.3. Цилиндрическая дисторсия

VL — пациент одним пальцем указывает границы зоны дискомфорта. Растирает, сжимает, массирует, совершает размашистые, скользящие движения ладонью, словно размазывает крем по коже или над поверхностью тела. Кроме того, он может совершать энергичное встряхивание травмированной конечностью.

SC — покалывания, онемение, парестезии, мурашки, судороги, мышечный спазм, плохо идентифицируемые ощущения, боли в глубине

или на поверхности мягких тканей различной интенсивности, а также мигрирующие боли.

В отдельных случаях пациент может предъявлять жалобы на выраженные боли в заинтересованном регионе, резко ограничивающие подвижность.

MI:

- ▶ ушибы мягких тканей;
- ▶ перенапряжение мышц;
- ▶ вибрация, возникающая в том числе при нанесении ударов;
- ▶ инъекция;
- ▶ движения, осуществляемые в условиях компрессии мягких тканей тугой повязкой;
- ▶ ТВ и FD дисторсии межмышечных перегородок и ИОМ;
- ▶ в результате коррекции ТВ, CD, НТР.

OF — пальпация проблемной зоны безболезненна, подвижность в регионе не нарушена.

Но в ряде случаев пальпация участка дисторсии может быть резко болезненна с полной потерей объема движения.

Принцип лечения цилиндрических дисторсий

Спиральная фасция — это самая поверхностно расположенная фасция, коррекция всех остальных видов фасциальных дисторсий происходит через нее. Она может травмироваться во время их терапии. Поэтому коррекция СуД проводится всегда в конце терапевтической сессии.

Терапевт сдвигает кожную складку, растягивая волокна спиральной фасции, в указанном пациентом направлении. Часть тела, на которой проводится манипуляция, произвольно напряжена. Если после этой манипуляции эффекта не отмечается, то данная техника выполняется двумя руками: каждая рука сдвигает кожную складку навстречу другой.

Варианты СуД-техник:

- ▶ *техника «скребок» (squeeege)* проводится краем ладонной поверхности кисти между большим и указательным пальцами, расположенной под углом 30–45° к поверхности тела пациента. В начале коррекции терапевт формирует кожную складку, которую затем сдвигает. Область воздействия напряжена. Техника проводится одной рукой (однаправленно) (рис. 3.23) или двумя руками (двигающимися навстречу друг другу);
- ▶ *техника «двух больших пальцев» (double thumb technique)* применяется для коррекции СуД на небольших по площади участках. Сначала прорабатываются более глубокие слои спиральной фасции. Поскольку ее волокна идут параллельно трубчатым костям, направление силы воздействия должно быть перпендикулярным к оси кости (рис. 3.25). Терапевт устанавливает большие пальцы по обеим сторонам участка напряжения и растягивает его до наступления релиза. После исправления дисторсии глубокого слоя переходят к коррекции патологии поверхностного.

Терапевт устанавливает большие пальцы по оси трубчатой кости, далее техника выполняется, как описано выше.

- ▶ Иногда хороший терапевтический эффект достигается после *массажа зоны СуД льдом* или *выполнения пациентом физических упражнений*.

Не стоит за один сеанс пытаться полностью скорректировать обширный регион поражения. Любое улучшения самочувствия пациента можно расценивать как успех.

После выполнения СуD-техник прогревание области воздействия противопоказано.

1.11. ФОЛДИНГ ДИСТОРСИИ

FD представляет собой повреждение, возникшее в складчатой фасции. К этому типу фасций относятся: суставные капсулы (фиброзная оболочка), ИОМ и IMS. При неравномерном сжатии или растяжении они могут подвергнуться деформации, приводящей к утрате способности части фасциальных волокон двигаться синхронно с остальными (рис. 1.4).

Существует два вида FD:

1. Анфолдинг дисторсии (uFD).

Механизмом развития этого варианта дисфункций является воздействие угловых сил во время растяжения складчатой фасции. В результате часть волокон теряет способность синхронно сокращаться с остальными.

2. Рефолдинг дисторсии (rFD).

Причиной развития rFD являются повреждающие силы, действующие в момент, когда волокна складчатой фасции не растянуты (структуры, которые они соединяют, компримированы навстречу друг другу). В результате часть волокон также теряет способность к синхронному растяжению с остальными.

VL:

- ▶ пациент обхватывает поврежденный сустав или совершает пилящие движения рукой над суставной щелью;
- ▶ пациент помещает тыльную поверхность ладони (кулак) над поясничными позвонками;
- ▶ пациент глубоко надавливает пальцами на IMS или проекции ИОМ предплечья (между локтевой и лучевой костями) или голени (между берцовыми костями).

SC:

- ▶ глубокие боли в суставе, возникающие при его растяжении в случае rFD, в случае наличия у пациента uFD он будет жаловаться на боли, которые беспокоят его при компрессии сустава. Эти боли часто характеризуются пациентами как «привычные» (образовавшиеся FD будут беспокоить пациента до момента, пока не будут исправлены);
- ▶ отечность сустава;
- ▶ нестабильность в суставе;

- ▶ глубокая, но умеренно выраженная боль между мышцами (при IMS).
Ограничение или невозможность пронации и супинации (в случае повреждения ИОМ).

MI — возникает остро, в результате ротации в момент тракции (uFD) или компрессии (rFD) складчатой фасции.

OF — в большинстве случаев ограничения движения в суставе не определяется, пальпация сустава и окружающих мягких тканей безболезненна.

Болезненность в суставе провоцируется тракцией в определенном направлении — rFD, компрессия сустава, также в определенном направлении, будет болезненна при наличии uFD. В дистальных отделах конечности пронация и супинация могут быть ограничены при FD ИОМ.

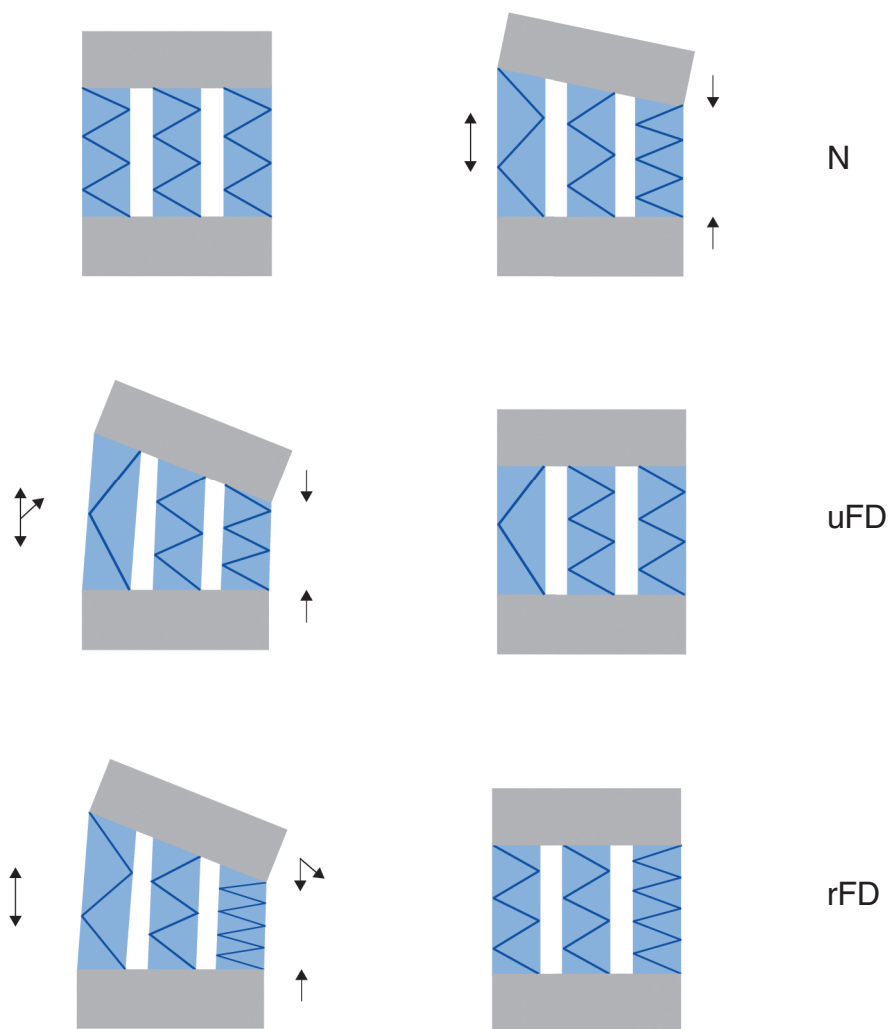


Рис. 1.4. Варианты развития фолдинг дисторсии