




24

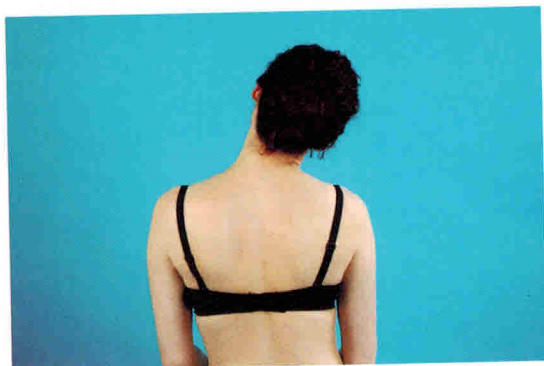
Положение пациента сидя



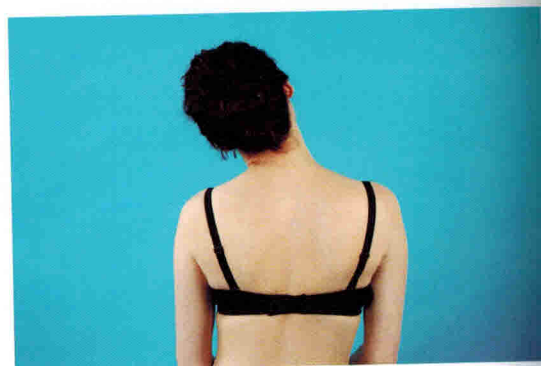
Флексия




Экстензия




Латерофлексия вправо



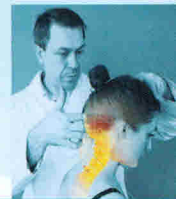Латерофлексия влево



Ротация вправо




Ротация влево

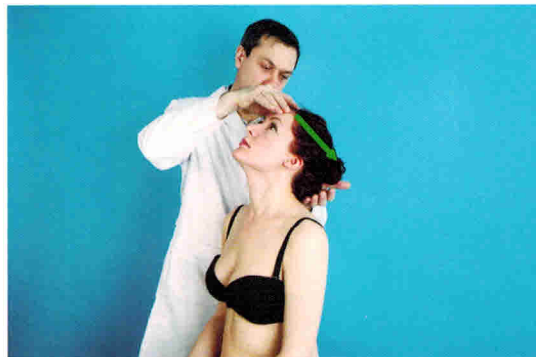


Положение пациента сидя


25



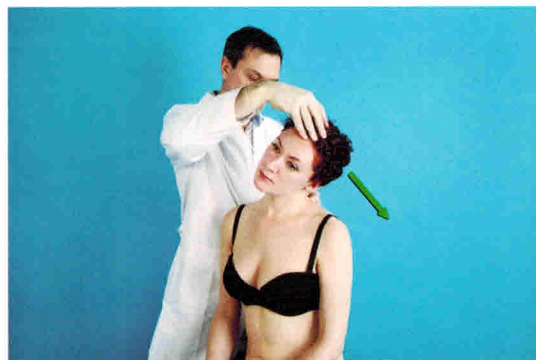
Флексия



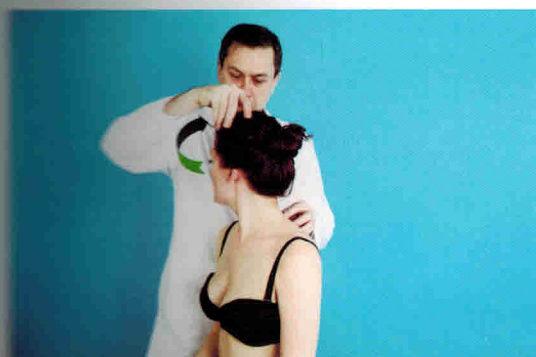
Экстензия



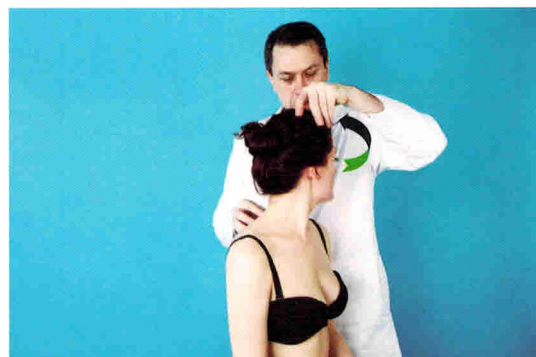
Латерофлексия вправо



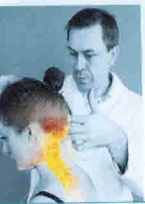Латерофлексия влево



Ротация вправо




Ротация влево



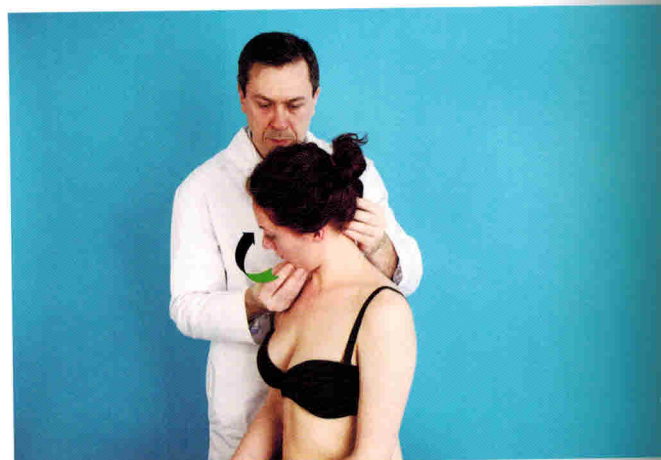
26

Положение пациента сидя

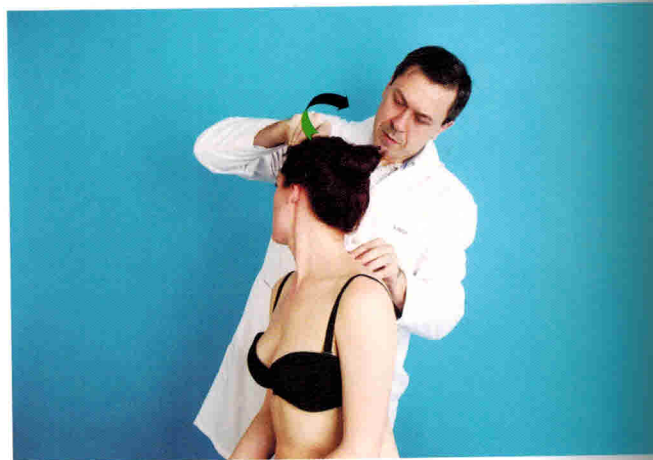
Оценка подвижности в сегменте C0-C1.  
Флексия и экстензия

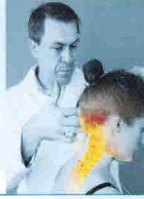

Оценка подвижности в сегменте C1-C2.  
Ротация




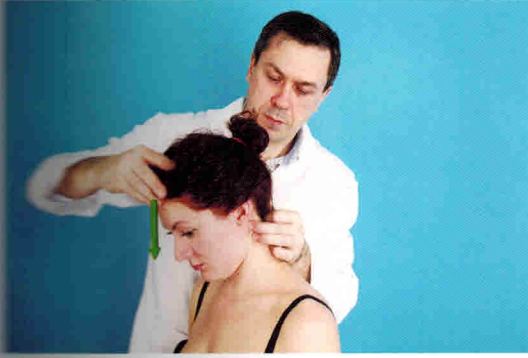
Оценка подвижности в нижнешейном  
отделе позвоночника. Ротация





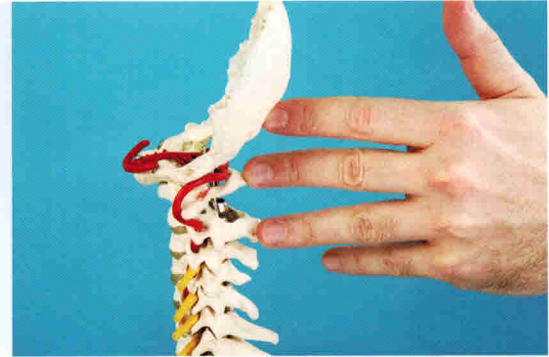
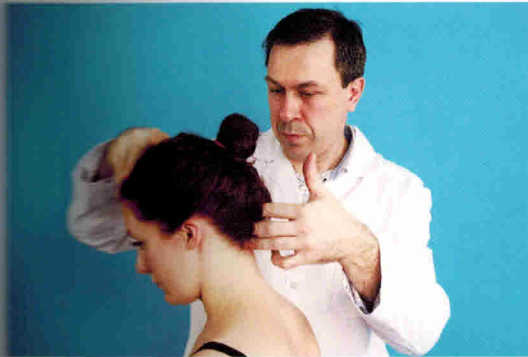
Положение пациента сидя

27

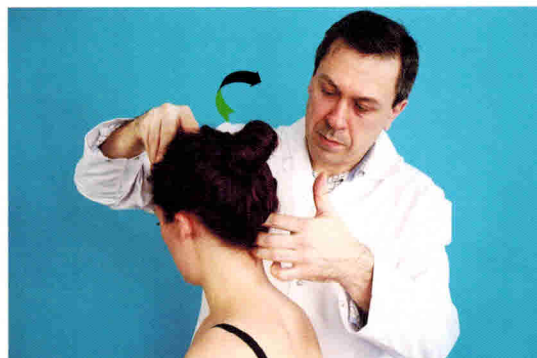


Диагностика C0-C1. Оценка флексии.  
Положение рук врача: 3-й палец  
в пространстве между углом нижней  
челюсти и сосцевидным отростком  
затылочной кости

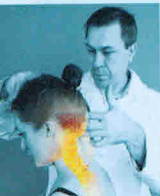Диагностика C0-C1. Оценка экстензии



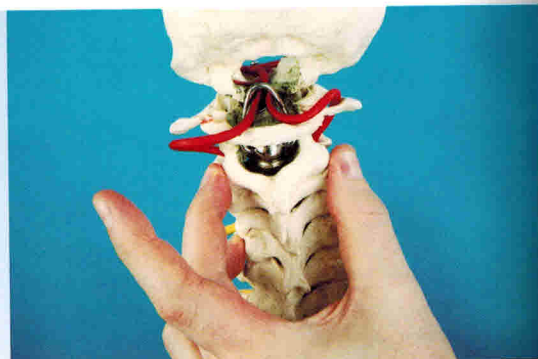
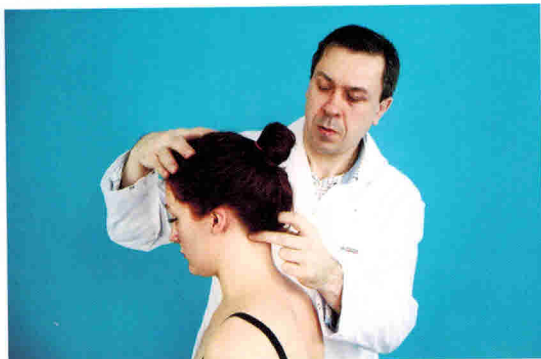Диагностика C1-C2.  
Положение руки врача: 2-й палец на  
затылочной кости, 3-й — на C1, 4-й — на C2



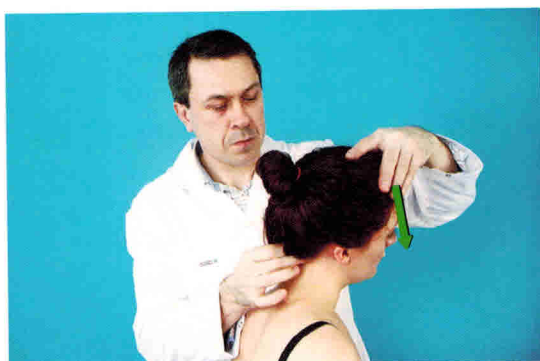Диагностика C1-C2. Оценка ротации



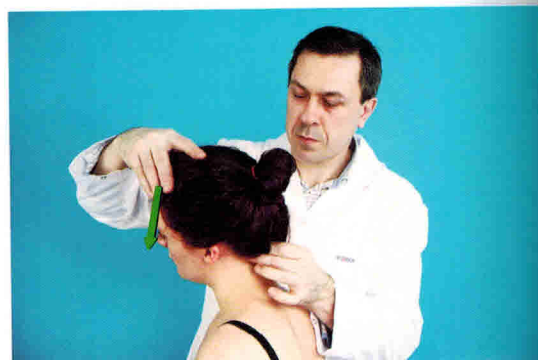
Положение пациента сидя



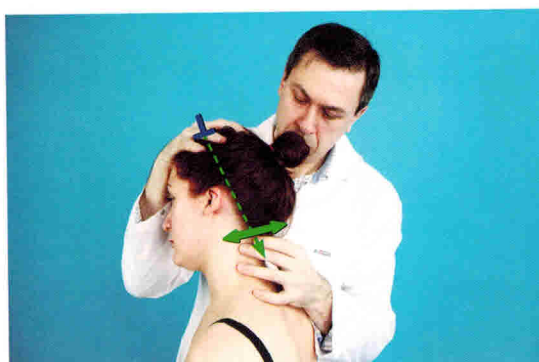
Диагностика C2-C3. Положение руки врача: 1-й и 3-й пальцы на боковых массах C2



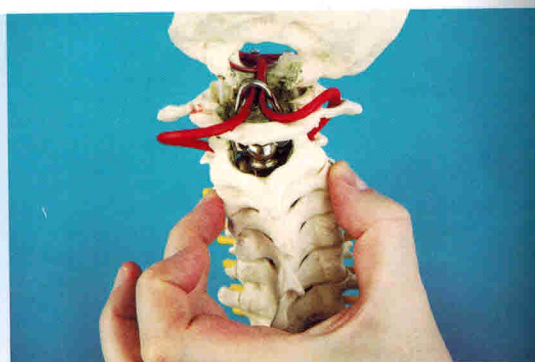Диагностика C2-C3.  
Оценка латерофлексии вправо

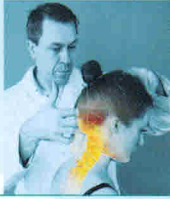

Диагностика C2-C3.  
Оценка латерофлексии влево



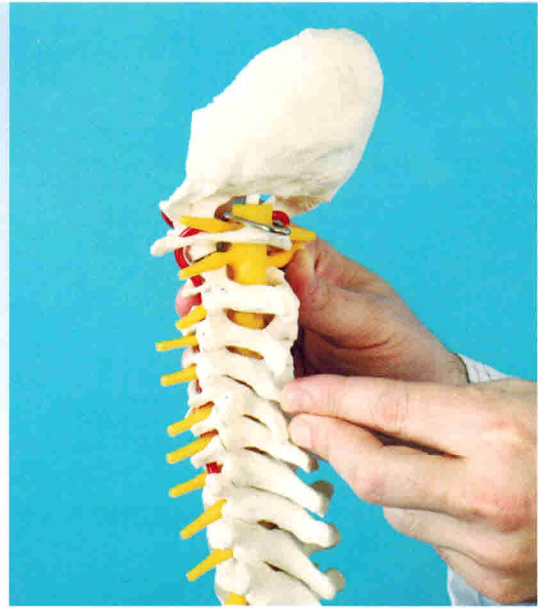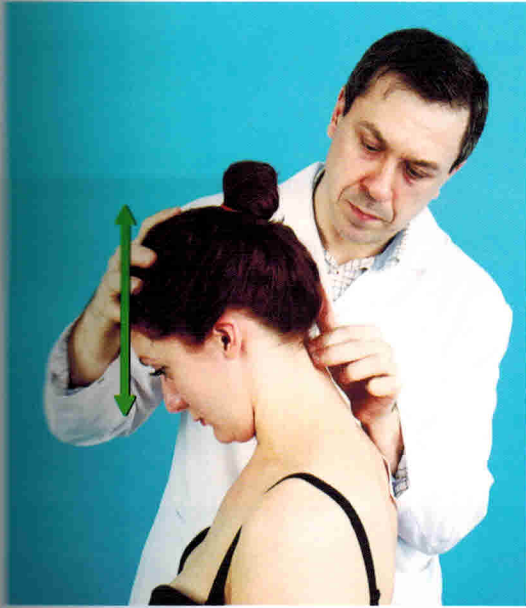
Диагностика C3-C4. Оценка трансляции.  
Положение руки врача: 1-й и 3-й пальцы на боковых массах C3



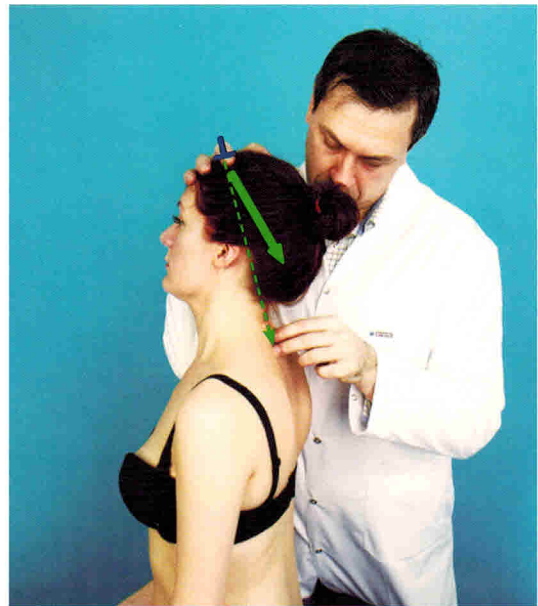
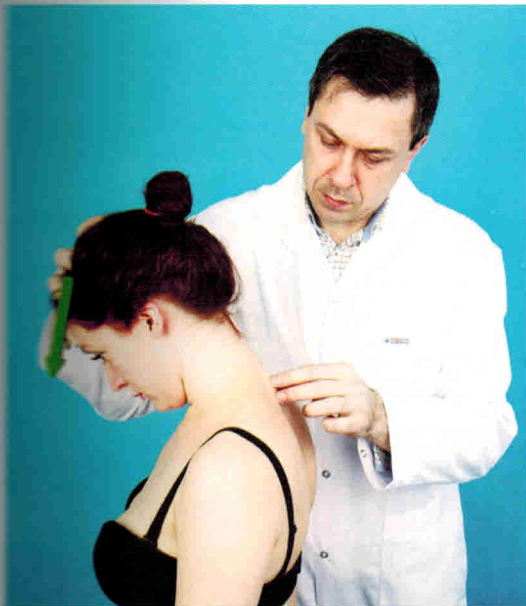


Положение пациента сидя

29

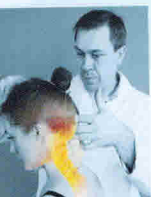

Диагностика C4-C5. Оценка флексии и экстензии. Положение руки врача: пальцы расположены на остистых отростках C4-C5



Диагностика C7-Th1. Оценка флексии

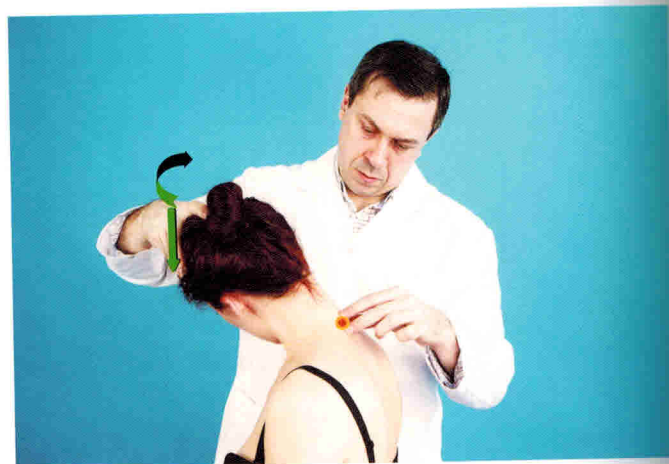
Диагностика C7-Th1. Оценка экстензии



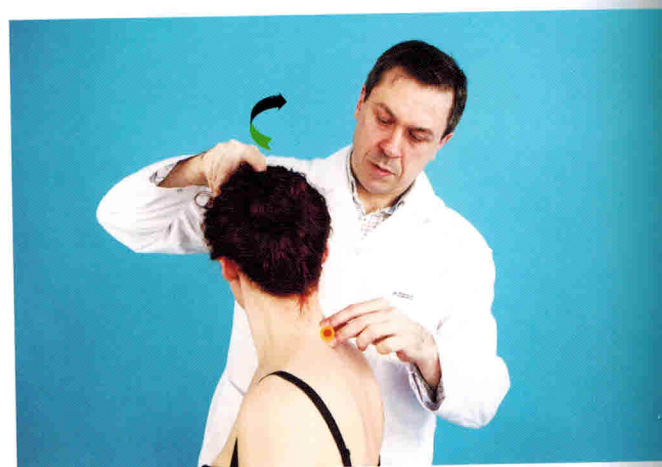
30

Положение пациента сидя

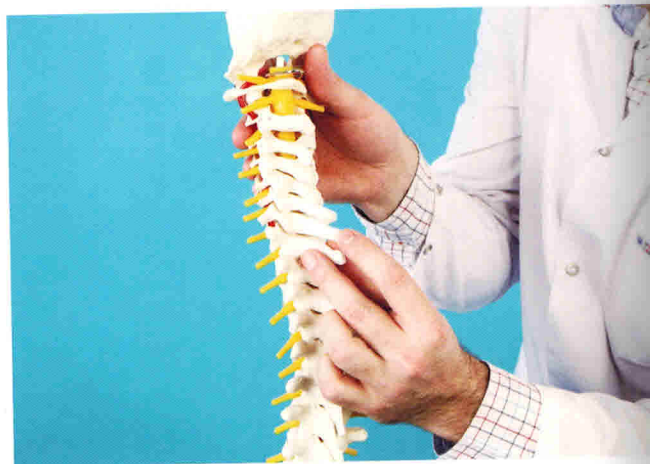
Оценка ротации.  
Первый этап. Из положения флексии



Оценка ротации.  
Второй этап. Максимальная ротация

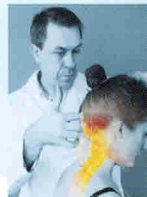

Положение руки врача: 1-й и 3-й пальцы фиксируют Th1, 2-й палец контролирует C7



# ПАССИВНЫЕ СПЕЦИФИЧЕСКИЕ ТЕСТЫ

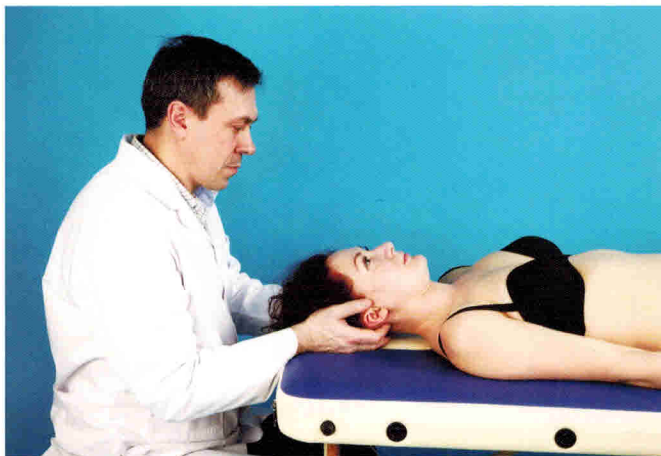
## ВАРИАНТЫ ПОЛОЖЕНИЯ ВРАЧА



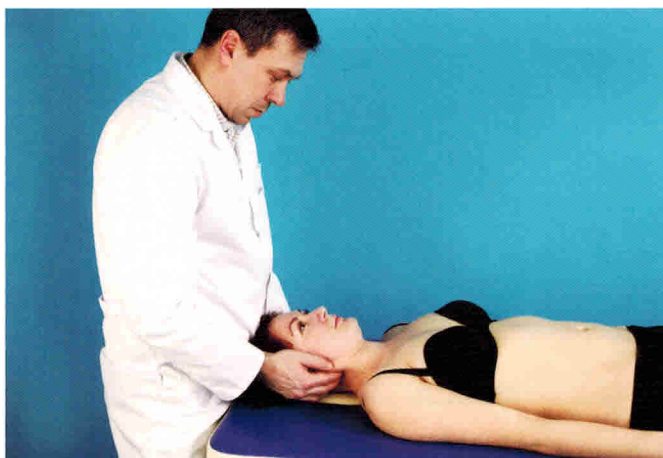
Положение пациента лежа на спине

31

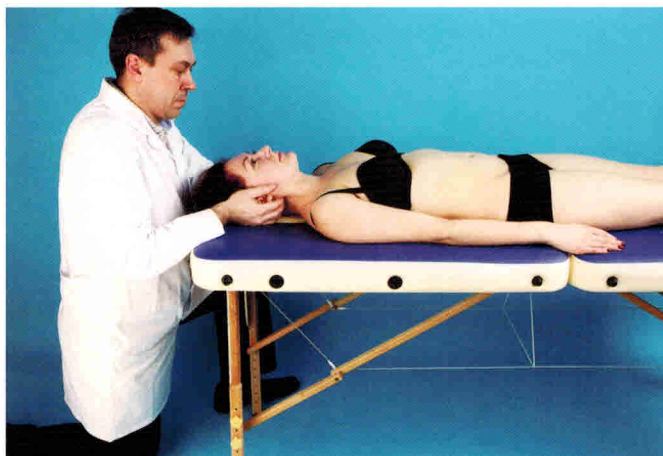Сидя за головой пациента



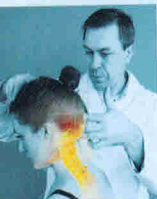Стоя за головой пациента



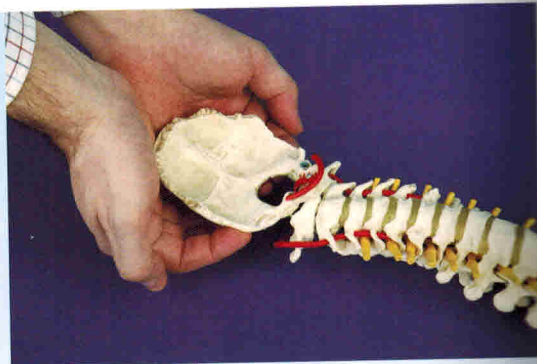
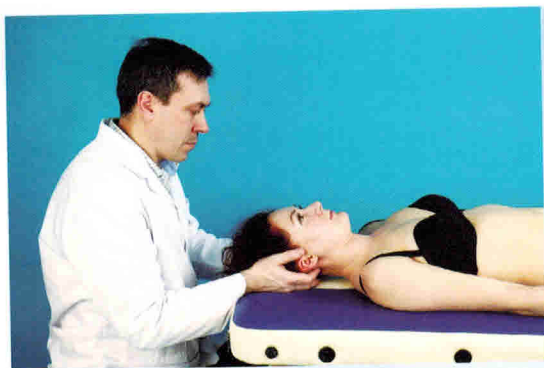
Стоя на колене, за головой пациента  
(поза «Шевалье»)



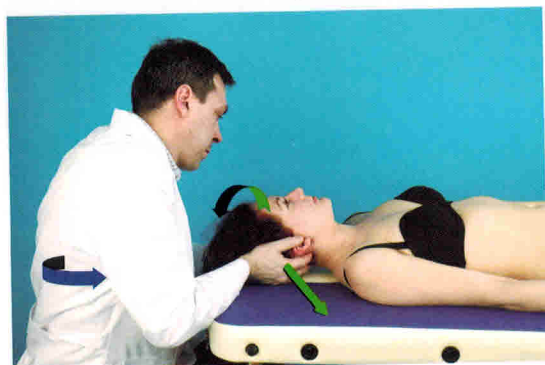



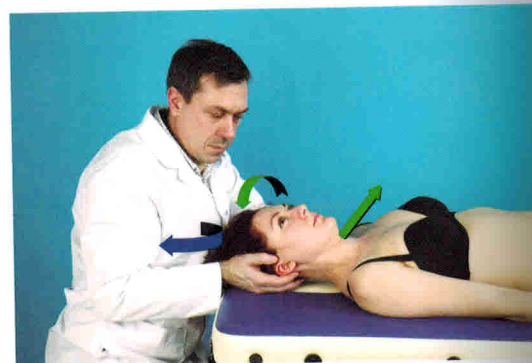Положение пациента лежа на спине



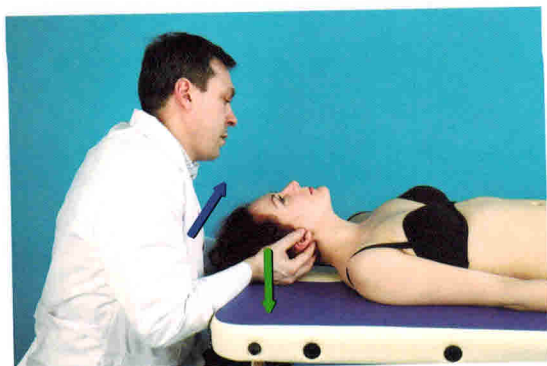Положение рук врача: 2–5-е пальцы обеих рук под затылочной костью



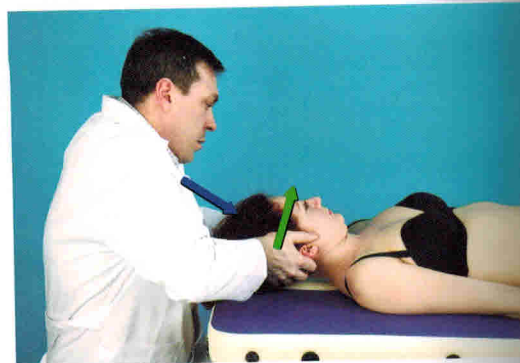Оценка правой латерофлексии с левой ротацией



Оценка левой латерофлексии с правой ротацией

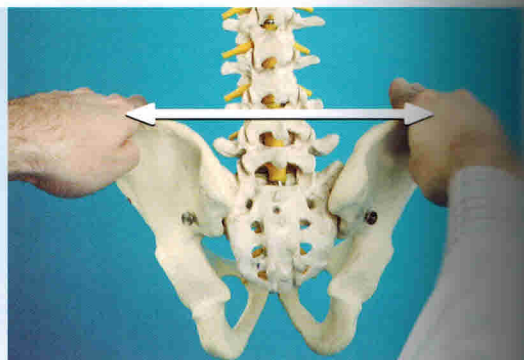
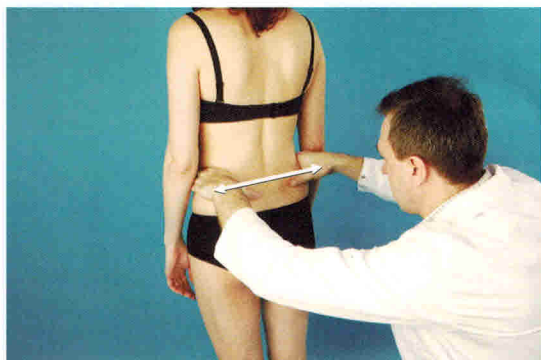

Оценка экстензии

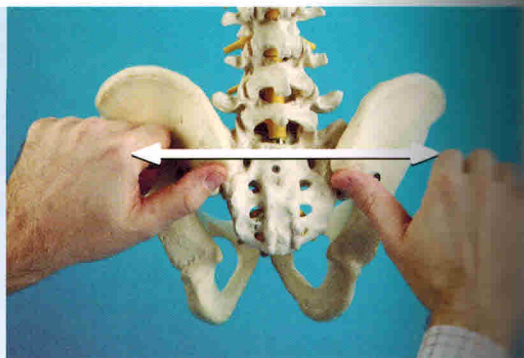
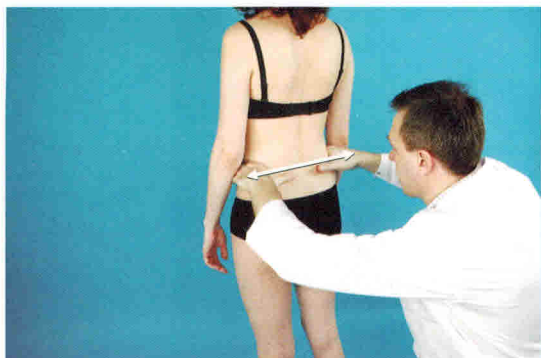


Оценка флексии

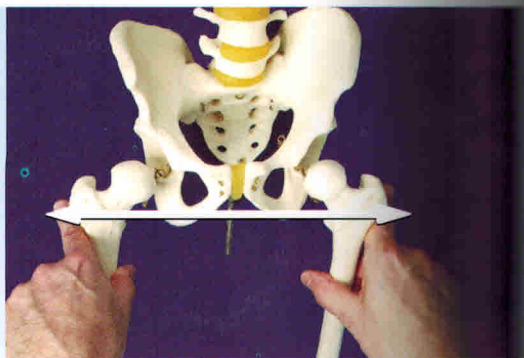
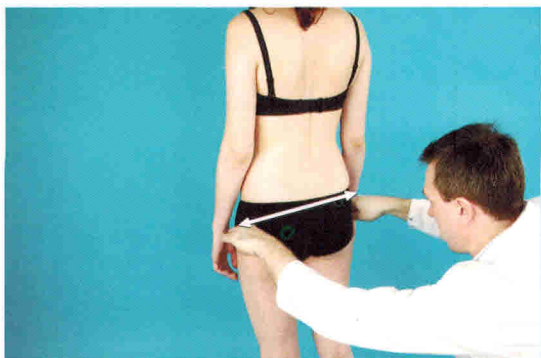
Положение пациента стоя



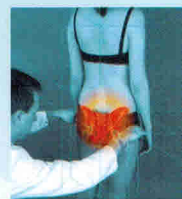Оценка линии гребней подвздошных костей



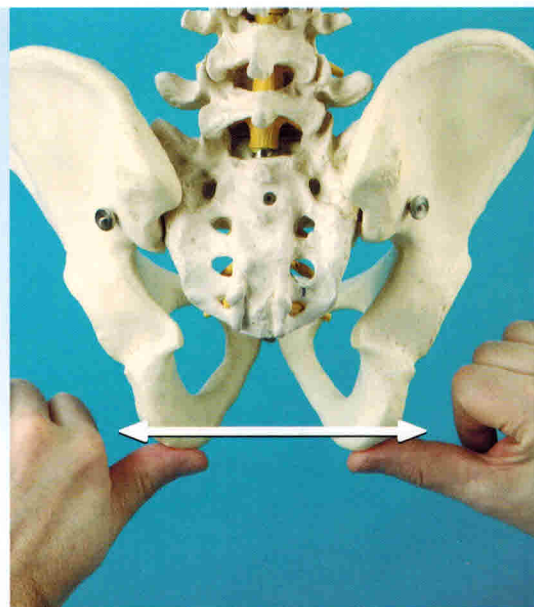
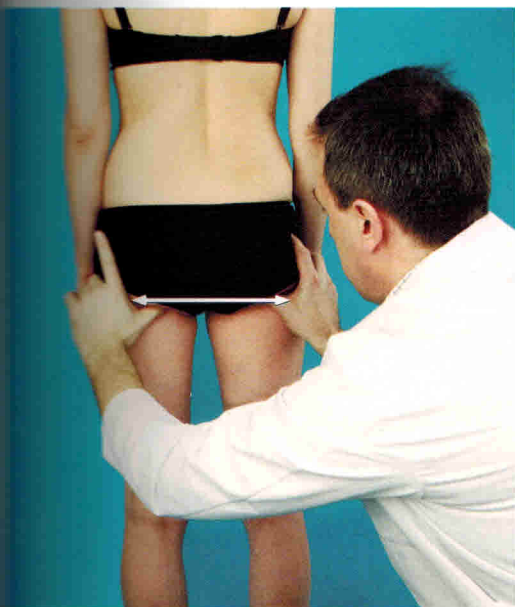Оценка линии задних верхних подвздошных остей



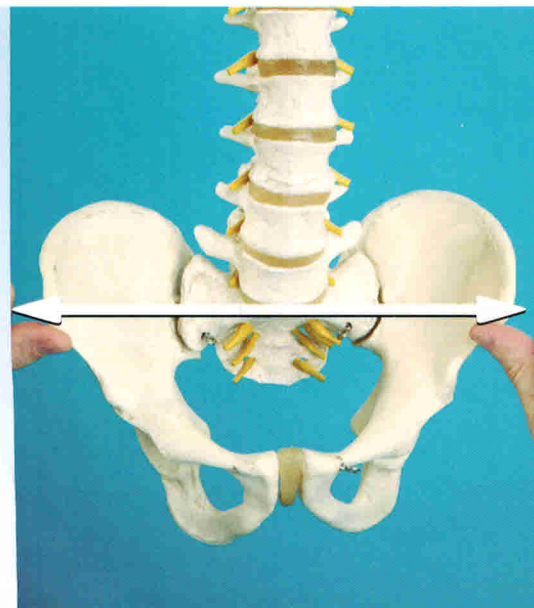
Оценка линии вертелов бедренных костей



Положение пациента стоя

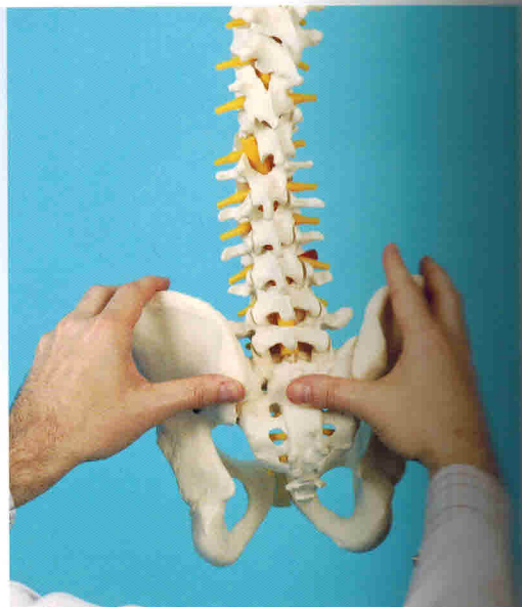
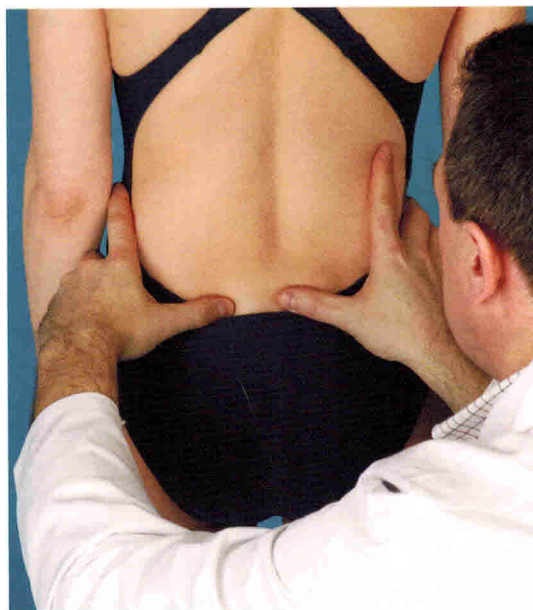

Оценка линии седалищных бугров

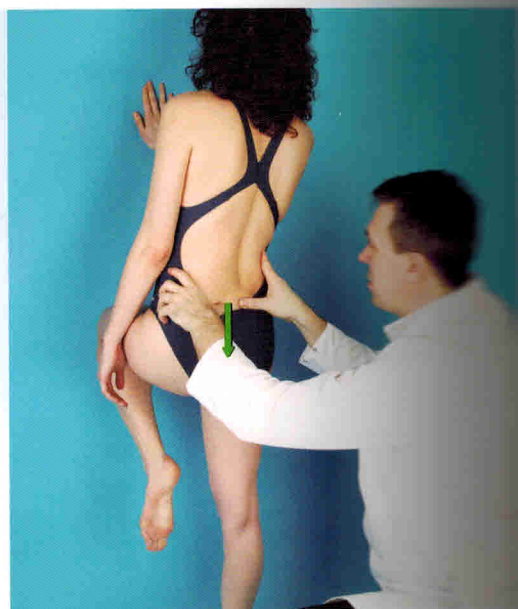
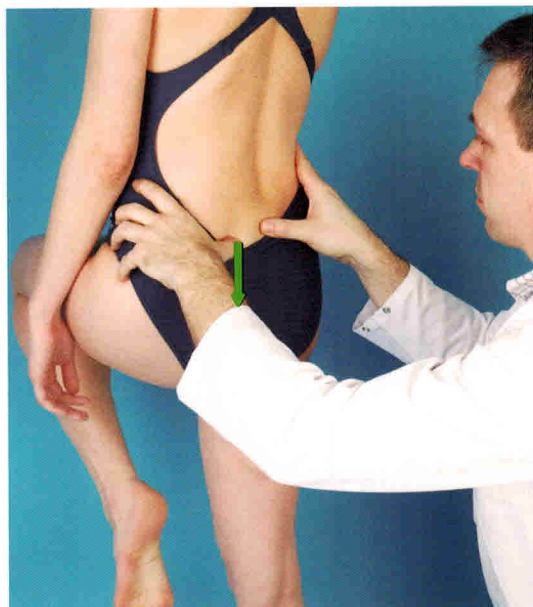

Оценка линии передних верхних подвздошных остей

Положение пациента стоя



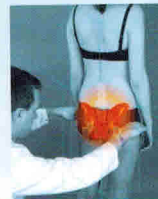Положение рук врача: 1-й палец правой руки на S2, 1-й палец левой руки — на задней верхней подвздошной ости



Оценка опускания задней верхней подвздошной ости со стороны согнутой ноги

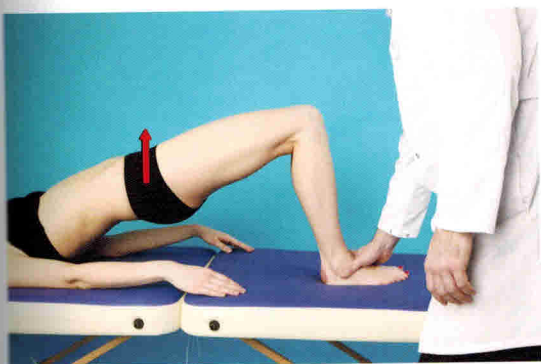
## ГЛОБАЛЬНЫЕ ОСТЕОПАТИЧЕСКИЕ ТЕСТЫ

## ОЦЕНКА ДЛИНЫ НИЖНИХ КОНЕЧНОСТЕЙ ПАЦИЕНТА

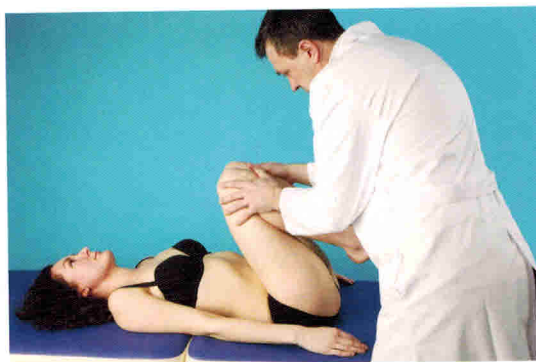


Положение пациента лежа на спине

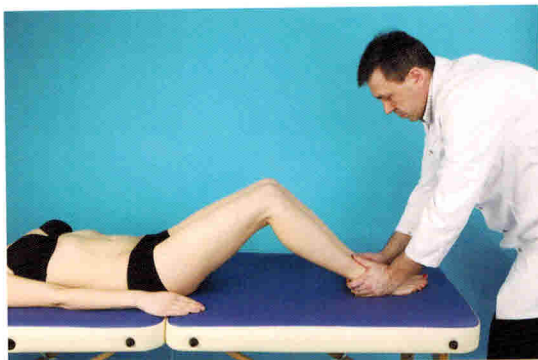197




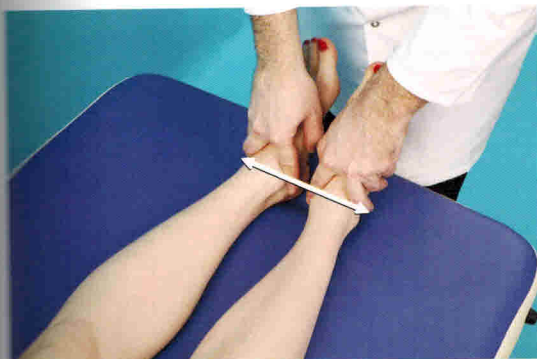
Первый этап.  
Уравновешивание тазового региона.  
Подъем таза пациентом



Второй этап.  
Уравновешивание тазового региона.  
Пассивное сгибание в тазобедренных  
и коленных суставах



Третий этап.  
Пассивное выпрямление нижних  
конечностей



Четвертый этап.  
Оценка длины нижних конечностей