

ОГЛАВЛЕНИЕ

Список сокращений	8
Введение (<i>А.Н. Коновалов</i>)	9
Глава 1. История нейрохирургии (<i>А.В. Козлов</i>)	11
Глава 2. Методы исследования в нейрохирургии (<i>А.Н. Коновалов, И.Н. Пронин, А.В. Козлов, А.Б. Кадашева, Е.М. Трошина</i>)	30
2.1. Клиническое обследование	30
2.2. Методы нейровизуализации	38
2.3. Другие нейрорентгенологические методы	46
2.4. Электрофизиологические методы	51
2.5. Диагностические манипуляции и операции	53
Глава 3. Основы нейрохирургической патологии (<i>А.Н. Коновалов, А.В. Козлов</i>)	56
3.1. Особенности строения нервной системы	56
3.2. Функционально значимые зоны мозга	61
Глава 4. Основы нейрохирургической техники (<i>А.В. Козлов, Ю.В. Кушель, А.И. Белов, Д.А. Гольбин</i>)	67
4.1. Инструменты и методы	67
4.2. Этапы нейрохирургического вмешательства	73
4.3. Техника трепанации черепа	88
4.4. Техника операций на позвоночнике	98
4.5. Внутрисосудистая нейрохирургия	99
4.6. Радиохирургия и радиотерапия	100
Глава 5. Пороки развития центральной нервной системы (<i>А.Н. Коновалов, А.В. Козлов, Л.А. Сатанин</i>)	104
5.1. Пороки развития черепа	104
5.2. Пороки развития черепа и шейного отдела позвоночника	112
5.3. Пороки развития оболочек головного мозга	114
5.4. Пороки развития головного мозга	116
5.5. Аномалии Киари	118
5.6. Дефекты развития нервной трубки	122
Глава 6. Гидроцефалия (<i>А.В. Козлов, А.Н. Коновалов, Л.А. Сатанин</i>)	133
6.1. Этиология и патогенез	133
6.2. Хирургическая тактика	141
Глава 7. Инфекционные заболевания центральной нервной системы (<i>А.В. Козлов, О.Н. Ершова, И.А. Александрова</i>)	151
7.1. Послеоперационный и посттравматический менингит	151
7.2. Остеомиелит костей черепа	156

7.3. Абсцесс головного или спинного мозга	156
7.4. Субдуральные эмпиемы	166
7.5. Эпидуральные эмпиемы.	166
7.6. Специфические инфекционные поражения центральной нервной системы, требующие хирургического лечения	166
Глава 8. Паразитарные заболевания нервной системы (<i>А.В. Козлов</i>)	168
8.1. Цистицеркоз головного мозга	168
8.2. Эхинококкоз головного мозга.	172
8.3. Токсоплазмоз центральной нервной системы	178
Глава 9. Опухоли центральной нервной системы (<i>А.Н. Коновалов, Д.Ю. Усачев, А.В. Козлов, В.А. Черкаев, А.В. Голанов, Г.Л. Кобяков, Л.В. Шишкина, М.В. Рыжова</i>)	180
9.1. Эпидемиология	180
9.2. Факторы риска	180
9.3. Этиология и патогенез	181
9.4. Частные вопросы нейроонкологии	186
9.5. Вторичные опухоли центральной нервной системы	203
9.6. Особенности нейроонкологии детского возраста	206
9.7. Особенности опухолей спинного мозга и позвоночника	207
Глава 10. Сосудистые заболевания нервной системы. Мозговой инсульт (<i>А.Н. Коновалов, Д.Ю. Усачев, О.Б. Белоусова, А.В. Козлов</i>)	211
10.1. Ишемический инсульт	211
10.2. Геморрагический инсульт	218
10.3. Аномалии сосудов головного мозга	224
Глава 11. Черепно-мозговая травма (<i>А.Н. Коновалов, А.В. Козлов, С.А. Еолчиян, А.В. Ошоров</i>)	239
11.1. Этиология и патогенез первичного повреждения мозга.	239
11.2. Механизмы вторичного повреждения мозга.	246
11.3. Классификация черепно-мозговых травм.	247
11.4. Клиническая картина	248
11.5. Диагностика	249
11.6. Клинико-морфологические виды черепно-мозговых травм	250
11.7. Принципы лечения черепно-мозговых травм	266
11.8. Назальная ликворея	273
11.9. Прочие мероприятия при черепно-мозговой травме	276
11.10. Осложнения и последствия травмы	277
Глава 12. Травма позвоночника и спинного мозга (<i>Н.А. Коновалов, А.О. Гуца, А.В. Козлов</i>)	281
12.1. Этиология и распространенность.	281

12.2. Закрытые повреждения позвоночника и спинного мозга	283
12.3. Открытые повреждения позвоночника и спинного мозга	302
Глава 13. Дегенеративные поражения позвоночника (<i>Н.А. Коновалов, А.О. Гуца, А.В. Козлов</i>)	306
13.1. Этиология, патогенез, классификация	306
13.2. Диагностика	313
13.3. Дегенеративные поражения шейного отдела позвоночника	314
13.4. Дегенеративные поражения поясничного отдела позвоночника	315
13.5. Дегенеративные поражения грудного отдела позвоночника	317
13.6. Лечение	318
13.7. Синдром оперированного позвоночника	326
Глава 14. Функциональная нейрохирургия (<i>А.Н. Коновалов, А.А. Томский, Э.Д. Исагулян, А.В. Декопов, В.А. Шабалов, А.В. Козлов</i>)	328
Глава 15. Заболевания периферической нервной системы (<i>А.В. Козлов, А.В. Шток, А.Н. Коновалов</i>)	349
Список рекомендуемой литературы	374
Предметный указатель	375

Глава 1

ИСТОРИЯ НЕЙРОХИРУРГИИ

Выделение нейрохирургии в отдельную медицинскую специальность произошло на рубеже XIX и XX вв., но ее корни уходят в глубокую древность. Самые древние черепа со следами трепанации датируют 12–10 тыс. лет до н.э., в оставшемся от цивилизации инков Перуанском некрополе (2000 лет до н.э.) примерно 10% черепов имеют следы трепанации, причем характер костных изменений указывает на то, что большинство больных успешно перенесли операцию (рис. 1.1).

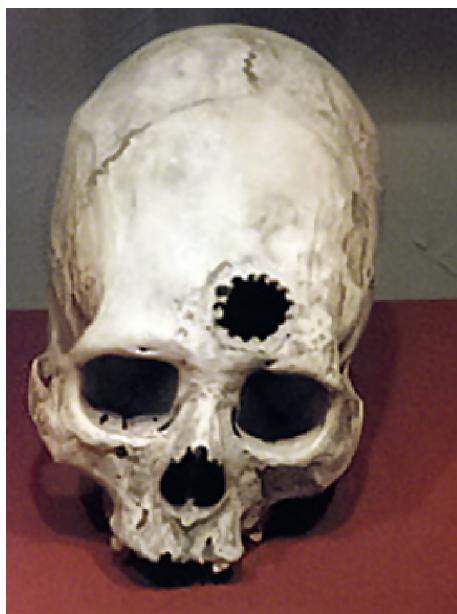

Рис. 1.1. Череп со следами трепанации и признаками регенерации кости из Перуанского некрополя

На территории России (Горный Алтай) обнаружены датированные V–III вв. до н.э. три черепа со следами трепанации, на двух из них выявлены признаки регенерации кости.

Около 1/3 трепанаций выполняли по поводу черепно-мозговой травмы (ЧМТ). Показания к трепанации черепа в остальных 2/3 случаев остаются неясными. Трепанацию проводили путем выскабливания кости, применяли долота, кусачки и конические фрезы.



Рис 1.2. И. Босх. Извлечение кам-
ня глупости

Инки осуществляли и пластику костных дефектов золотыми или серебряными пластинами. Первое описание трепанации черепа приведено Гиппократом в сочинении «О ранах головы». В Средние века методика трепанации существенных изменений не претерпела, но трепанацию часто выполняли для лечения психических заболеваний, и нередко у операционного стола оказывались шарлатаны (рис. 1.2).

В истории средневековой Руси известны только трепанации по поводу ЧМТ. Первое собственно нейрохирургическое руководство (*Tractatus de Fractura Calvae sive Cranei a Carpo editus*) опубликовано в 1518 г. в Болонье Беренгарิโอ да Капри (Berengario da Capri, 1470–1550 гг.) (рис. 1.3, 1.4). Работа посвящена в первую очередь описанию успешного лечения автором перелома затылочной кости у Лоренцо де Медичи, но есть и обобщающие рекомендации.

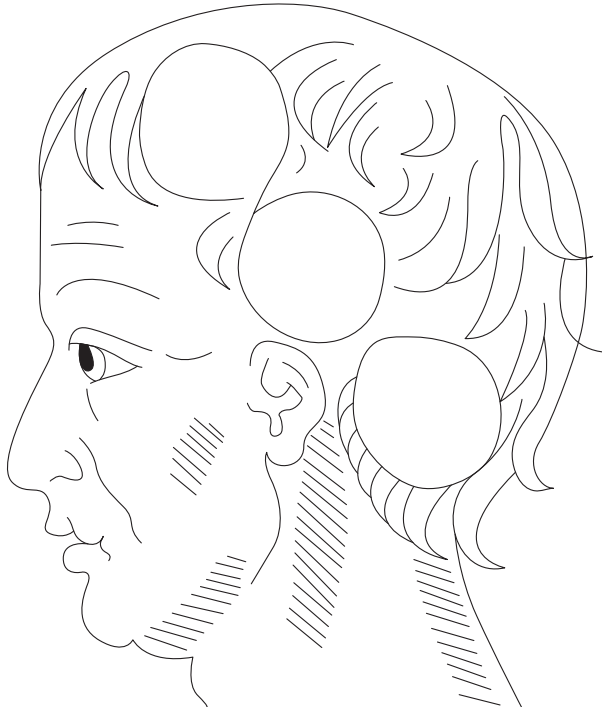


Рис. 1.3. Титульный лист первой в мире монографии по нейрохирургии. Из кн.: Berengario da Capri. *Tractatus de Fractura Calvae sive Cranei a Carpo editus*. Bologna: Impressum per Hieronymum de Benedictus, 1518

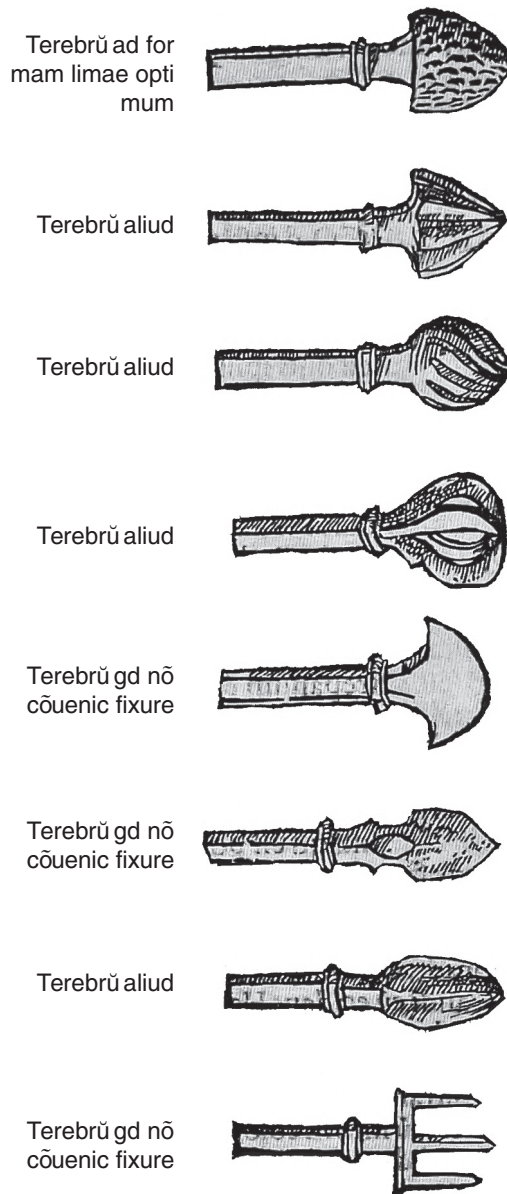


Рис. 1.4. Инструменты для трепанации начала XVI в.

Большой вклад в развитие техники трепанации внес Амбруаз Паре (Ambroise Pare, 1510, по другим источникам 1509 или 1517–1590 гг.), который подробно описал инструментарий и методику трепанации, удаления остеомиелитически пораженной кости, дренирования субдуральных гематом и эмпием, предложил методику репозиции вдавленных переломов черепа (рис. 1.5).

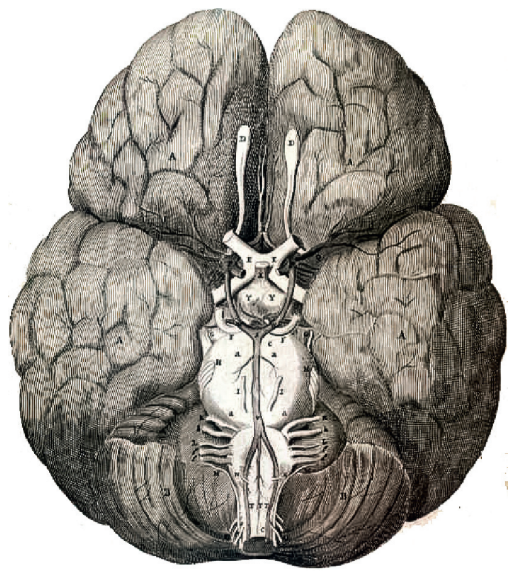


Рис. 1.5. Амбруаз Паре (Ambroise Paré). Портрет и иллюстрации техники трепанации. Из кн.: Pare A. The Works of That Famous Chirurgion Ambroise Paré Translated Out of Latine and Compared with the French by Tho. Johnson. London: Richard Coates, 1649

Развитие нейроанатомии в XVII в. связано в первую очередь с именем Виллизия (Thomas Willis, 1621–1675 гг.). Опубликованную им в Лондоне в 1664 г. «Мозговую анатомию» (*Cerebri Anatomie*) (рис. 1.6) современники считали наиболее точным руководством. Виллизий также первым предложил термин «неврология», понимая его только в анатомическом смысле, то есть как науку о нейронах (а не как клиническую дисциплину).



а



б

Рис. 1.6. а — Виллизий (Thomas Willis); б — первое изображение артериального круга большого мозга. Из кн.: Willis T. *Cerebri Anatomie: cut Accessit Nervorum Descriptio et Usus*. London: J. Flesher, 1664

Одновременно с анатомической наукой развивалась хирургическая техника. В книге И. Шульца [Johannes Schultes (Scultetus), 1595–1645 гг.] *Armamentarium Chirurgicum*, переведенной с латинского на многие языки, приведены описания и изображения множества использовавшихся тогда для трепанации инструментов, среди которых есть похожие на современные распаторы, элеваторы, кусачки (рис. 1.7, 1.8).

К началу XVIII в. в европейских странах кустарное изготовление медицинских инструментов уступило место промышленному. В России также было налажено изготовление медицинских инструментов, и с 1738 г. все штатные врачи, в том числе военные, имели полноценные (для своего времени) хирургические наборы, включая инструменты для трепанации. В 1744 г. Мартын Шейн издал первый русский анатомический атлас.

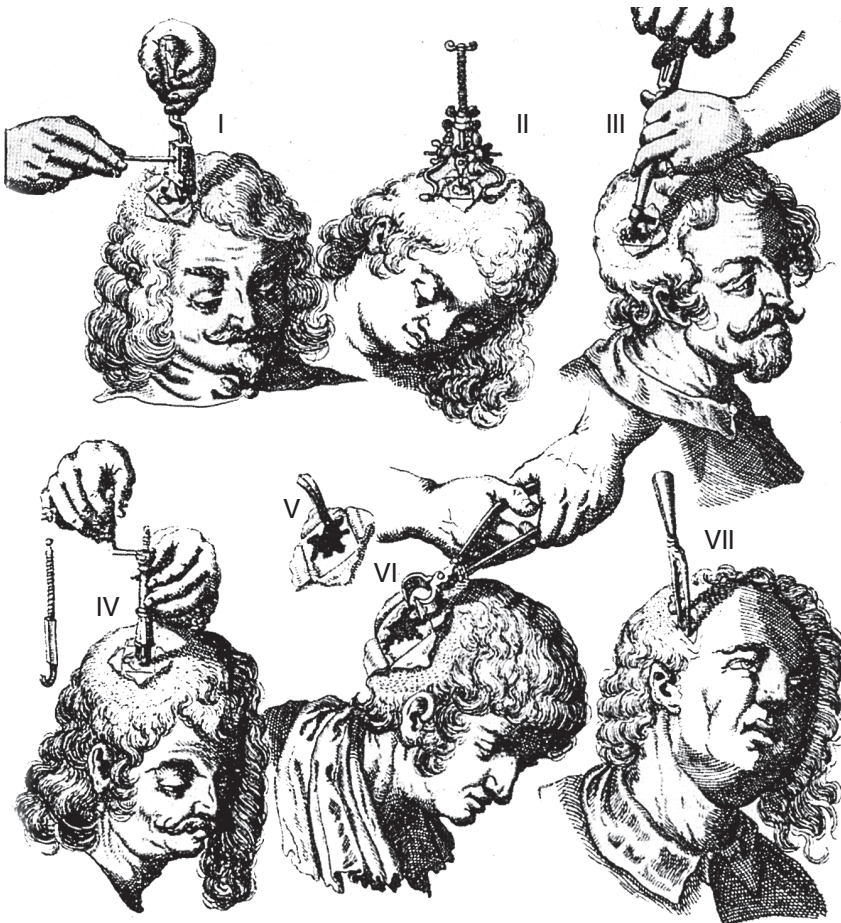


Рис. 1.7. Виды и техника трепанации. Из кн.: Scultetus I. *Armamentarium chirurgicum* XLIII. Ulm: Typis&Impensis Balthasari Kllhnen, 1655. Основным показанием к трепанации, как видно, были черепно-мозговые повреждения. Крестообразный разрез кожи без последующего зашивания обеспечивал дренирование раны




Рис. 1.7. Окончание

В XVIII в. трепанацию черепа традиционно применяли при ЧМТ, владеть ее техникой был обязан каждый дипломированный врач. Среди экзаменационных вопросов по хирургии трепанации черепа уделяли первостепенное значение. При этом не было увлечения трепанацией как панацеей, о чем свидетельствуют дошедшие до нас (в комментариях к «Хирургии» Платнера, составленных Мартыном Шейным) немногочисленные клинические описания 1744–1757 гг. В одном из таких описаний сообщают, что раненому «голову проломил... череп у мозг был вдавлен перста на два», в Адмиралтейском госпитале «с превеликим трудом оные отломки вынуты, тут найдена жестокая мать¹ прорвана», раненый, «будучи пользован...главным лекарем Мартыном Шейным, который и самага мозгу унцев² до четырех вычерпал, чрез два месяца и восемь дней выздоровел, мозг наполнился, жестокая мать в дыре проломленной присовокупилась».

Вторую половину XVIII в. характеризует дальнейший прогресс медицинской науки и практики. Концепция патологической анатомии Дж. Морганьи (Giovanni Battista Morgagni, 1682–1771 гг.), связывающая каждую нозологию со специфическим патологическим субстратом, изменила философию всей европейской медицины и в том числе обосновала целесообразность удаления опухоли любой локализации (рис. 1.8, 1.9).

Первые нейроонкологические операции в истории медицины были выполнены по поводу гиперостотических (вызывающих локальное утолщение кости) или разрушающих кость опухолей свода черепа (рис. 1.10). Связано это с относительной простотой прижизненной диагностики таких новообразований.

¹Твердая мозговая оболочка.

²Русская унция массы составляла 29,86 г.

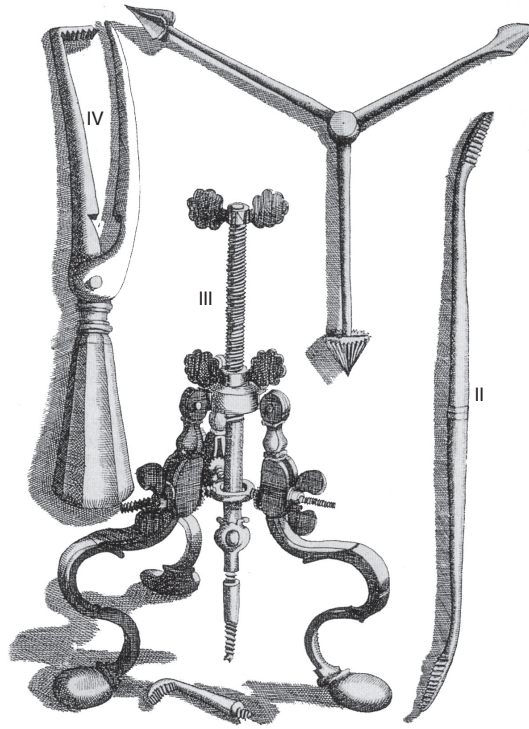



Рис. 1.8. Инструменты для трепанации и коррекции вдавленных переломов черепа, разработанные Шульцем (из той же книги)



а



б

Рис. 1.9. Дж. Морганьи (Giovanni Battista Morgagni, 1682–1771 гг.): а — портрет с титульного листа. Из кн.: Morgagni G.B. Adversaria Anatomica. Bologna, 1719; б — титульный лист. Из кн.: De Sedibus, et Causis Morborum per Anatomem Indagatis Libri Quinque. Venetiis: Typog Remondiniana, 1761