

Содержание

Введение

Концепция эндоскопической хирургической анатомии

Эндоскопия на анатомическом препарате

Лапароскопия

Технические предпосылки для лапароскопии и гибкой эндоскопии

Гибкая эндоскопия

Печень и желчный пузырь

Проекция, точки доступа и положение пациента и оператора

Анатомические основы

Диафрагмальная поверхность печени

Висцеральная поверхность печени

Сегменты печени

Развитие асимметрии воротной вены

Пузырная артерия в треугольнике Кало

Лапароскопический осмотр

Остановка 1: Правая доля печени

Остановка 2: Левая доля печени

Остановка 3: Висцеральная поверхность печени

Остановка 4: Малый сальник

Остановка 5: Треугольник Кало и желчный пузырь

Остановка 6: Препарирование печеночно-дуоденальной связки

Желудок

Проекция, точки доступа и положение пациента и оператора

Анатомические основы

Топография желудка

Артериальное кровоснабжение желудка

Вегетативная иннервация желудка

Лапароскопический круговой осмотр

Остановка 1: Свод и поддерживающий связочный аппарат желудка

Остановка 2: Пищеводное отверстие диафрагмы (хиатус)

Остановка 3: Малая кривизна и малый сальник

Остановка 4: Чревный ствол

Остановка 5: Тело и большая кривизна желудка

Остановка 6: Антральный и пилорический отделы

Гастроскопический обзор	39
Остановка 1: Желудочно-пищеводный переход	40
Остановка 2: Вход в желудок и инвертирование эндоскопа	41
Остановка 3: Тело и антральный отдел желудка	42
Остановка 4: Биопсия	44
Остановка 5: Луковица двенадцатиперстной кишки	45
Селезенка	47
Проекция, точки доступа и положение пациента и оператора	49
Анатомические основы	50
Топография селезенки	50
Отношение к брюшине	50
Лапароскопический осмотр	53
Остановка 1: Верхний край селезенки и ее верхний полюс	54
Остановка 2: Рассечение желудочно-селезеночной связки с визуализацией коротких артерий желудка	55
Остановка 3: Визуализация левой желудочно-сальниковой артерии с вариантами ее развития	56
Остановка 4: Препарирование сосудов ворот на задней стенке сальниковой сумки	57
Остановка 5: Визуализация селезеночной артерии	58
Остановка 6: Экстирпация селезенки	59
Толстый кишечник	61
Проекция, точки доступа и положение пациента и оператора	63
Анатомические основы	64
Отношение к брюшине	64
Кровоснабжение толстой кишки	66
Лапароскопический осмотр	67
Остановка 1: Червеобразный отросток при аппендэктомии (операция)	68
Остановка 2: Червеобразный отросток и область слепой кишки на анатомическом препарате	69
Остановка 3: Восходящий отдел, поперечный отдел и левый изгиб ободочной кишки	70
Остановка 4а: Поверхность поджелудочной железы и сальниковая сумка	72
Остановка 4б: Инспекция сальниковой сумки	73
Остановка 5: Лапароскопическая резекция сигмовидной кишки	74
Остановка 6: Нижний этаж брюшной полости слева и малый таз на анатомическом препарате	75
Колоноскопия	76
Остановка 1: Прямая кишка	76
Остановка 2: Нисходящий и поперечный отделы толстой кишки	77
Остановка 3: Правые отделы толстой кишки	78

Паховая область	79
Проекции и точки доступа	81
Анатомические основы	82
Образование пахового канала	82
Нервы и сосуды паховой области	84
Места образования грыж в паховой области	85
Лапароскопическое препарирование паховой области	86
Остановка 1: Передняя брюшная стенка, вид изнутри	87
Остановка 2: Поиск семявыносящего протока во внутреннем паховом кольце	88
Остановка 3: Визуализация внутреннего пахового кольца и вскрытие пахового канала	89
Остановка 4: Предбрюшинная пластика грыжи через брюшную стенку	90
Предметный указатель	91

Проекции, точки доступа и положение пациента и оператора

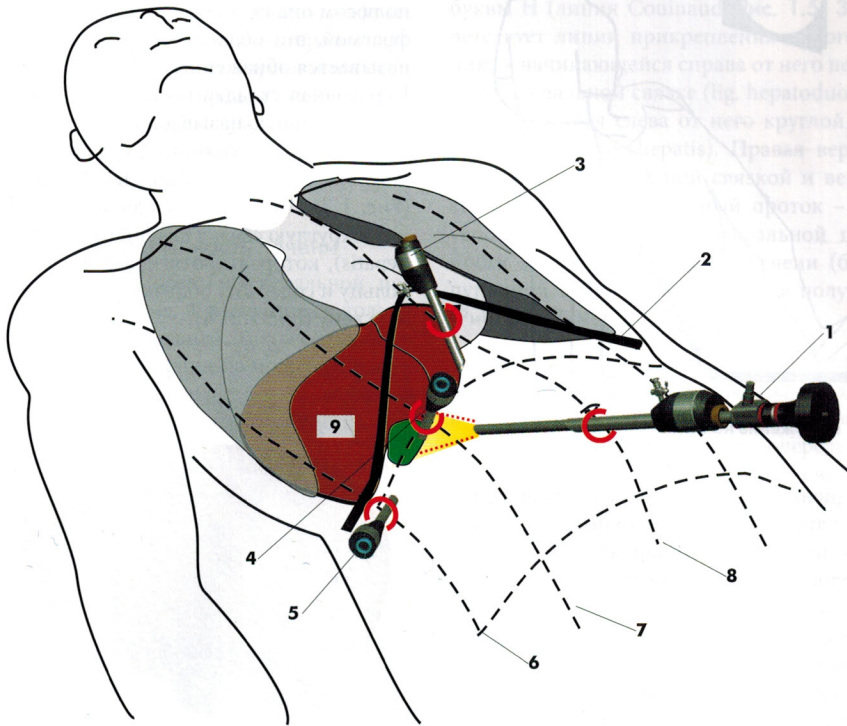


Рис. 1.1. Проекции и точки доступа для печени и желчного пузыря: (1) Пупочная точка доступа для лапароскопа или инструмента, (2) Реберная дуга, (3) Вторая точка доступа на два поперечных пальца ниже мечевидного отростка, (4) Третья точка доступа ниже реберной дуги по среднеключичной линии, (5) Четвертая точка доступа ниже реберной дуги по передней подмышечной линии, (6) Передняя подмышечная линия, (7) Среднеключичная линия, (8) Срединная линия, (9) Печень и желчный пузырь.

Печень имеет массу 1500-2000 г и выполняет правую верхнюю часть брюшной полости (Рис. 1.1: 9). Левая доля печени простирается за срединную линию и оканчивается на нижней стороне левого купола диафрагмы печеночным фиброзным отростком (Рис. 1.3: 2). Вверху печень прилегает диафрагмальной поверхностью к диафрагме (Рис. 1.3). Купол диафрагмы проецируется по среднеключичной линии (Рис. 1.1: 7) в 4-7 межреберных промежутках, в зависимости от дыхательных движений. Нижний край печени (*margo inferior*) движется, в соответствии с дыханием, между 7-м и 9-м межреберными промежутками.

Желчный пузырь расположен под печенью и неразрывно связан с ее висцеральной поверхностью (Рис. 1.4). Свод желчного пузыря проецируется по среднеключичной ли-

нии ниже реберной дуги (Рис. 1.1: 7). При инсуффляции углекислого газа в брюшную полость в ходе подготовки к лапароскопии диафрагма приподнимается от поверхности печени. При этом между диафрагмой и печенью возникает пространство, которое можно рассматривать как увеличение печеночно-диафрагмального кармана (*recessus hepatodiaphragmaticus*).

Классическим доступом для лапароскопа является пупочное кольцо (Рис. 1.1: 1). Альтернативно лапароскоп может быть введен через доступ ниже мечевидного отростка (Рис. 1.1: 3). Доступ в области передней подмышечной линии (Рис. 1.1: 5) используют, чтобы ввести манипулятор или ретрактор, которыми отодвигают печень. Только благодаря ретракции печени вверх открывается доступ к желчному пузырю и воротам печени.

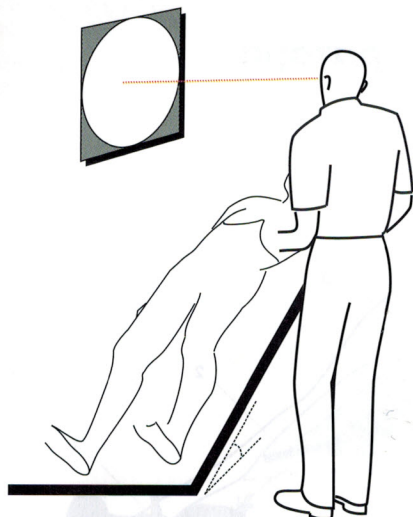


Рис. 1.2. Положение на спине

Пациента укладывают на автоматически регулируемый операционный стол. При укладке возможны два варианта. При обычном положении пациента на спине оператор становится слева от него (Рис. 1.2). При обратном положении Тренделенбурга оператор располагается между ногами пациента. Висцеральная поверхность печени может быть осмотрена только в положении с низко опущенными ногами, если одновременно при инфуляции углекислого газа переместить кишечные петли в малый таз. Для отображения на анатомическом препарате применялось положение на спине.

Анатомические основы

Лапароскопическое обследование печени начинается с поверхности, прилегающей к диафрагме (*facies diaphragmatica*), и продолжается после отодвигания каудального края печени кверху, обнажая при этом нижнюю ее поверхность (*facies visceralis*), прикрытую малым сальником и желудком. На диафрагмальной поверхности выделяются проекции сегментов печени, имеющие большое значение для локализации, например, опухолей. Желчный пузырь и ворота печени располагаются на висцеральной поверхности. Комплексная топография является следствием развития асимметрии в воротах печени во время эмбрионального развития. Поэтому сегменты печени и развитие асимметрии кратко представлены ниже.

Диафрагмальная поверхность печени

Прилегающая к диафрагме поверхность печени (Рис. 1.3) почти полностью покрыта висцеральным листком брюшины. Верхним полюсом она непосредственно сращена с диафрагмой, эта область в извлеченной печени называется обнаженной областью (*area nuda*). Переходная складка висцеральной брюшины в париетальную называется венечной связкой (*ligamentum coronarium*) и серповидной связкой печени (*ligamentum falciforme hepatis*) (Рис. 1.3: 1 и 3). Серповидная связка переходит в круглую связку печени (*ligamentum teres hepatis*), которая протягивается к пупочному кольцу и содержит облитерированную пупочную вену (Рис. 1.3: 4).

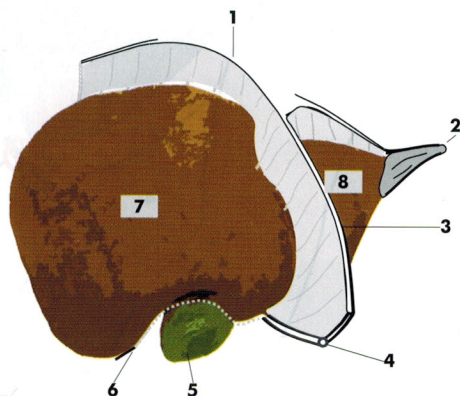


Рис. 1.3. Диафрагмальная поверхность печени

(1) Венечная связка (*ligamentum coronarium*), (2) Печеночный фиброзный отросток (*appendix fibrosa hepatis*), (3) Серповидная связка печени (*ligamentum falciforme hepatis*), (4) Круглая связка печени с облитерированной пупочной веной (*ligamentum teres hepatis*), (5) Свод желчного пузыря, (6) Нижний край печени, (7) Правая доля, (8) Левая доля.

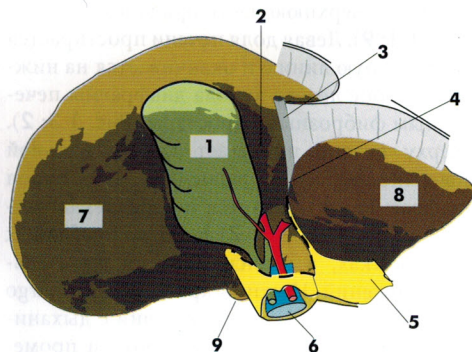


Рис. 1.4. Висцеральная поверхность печени

(1) Желчный пузырь, (2) Квадратная доля, (3) Круглая связка печени (*ligamentum teres hepatis*), (4) Щель круглой связки печени (*fissura ligamenti teretis*), (5) Большой сальник, (6) Печеночно-дуоденальная связка с желчным протоком, портальной веной и общей печеночной артерией, (7) Правая доля, (8) Левая доля, (9) Хвостатая доля.

Между диафрагмальной поверхностью печени и диафрагмой существует лишь физиологическая щель капиллярной толщины. Инсуффляция в брюшную полость углекислого газа приподнимает реберную дугу и диафрагму от поверхности печени таким образом, что становится возможным лапароскопический обзор поверхности как правой, так и левой долей печени до венечной связки (*ligamentum coronarium*). У нижнего края печени визуализируется дно желчного пузыря (Рис. 1.3: 5).

Висцеральная поверхность печени

При лапароскопии обзор висцеральной поверхности печени (Рис. 1.4) возможен только после ретракции последней. Такое ее положение соответствует картинке на мониторе в операционной при вмешательствах на желчном пузыре (например, при холецистэктомии).

Топография висцеральной поверхности печени соответствует ее характерной Н-структуре (Рис. 1.4 и Рис. 1.5). Левая вер-

тикаль буквы Н – это линия между желчным пузырем и полой веной (линия Cantlie, на Рис. 1.5: 6 в проекции на диафрагмальную поверхность). Поперечно проходящая линия буквы Н (линия Couinaud, Рис. 1.5: 3) соответствует линии прикрепления малого сальника к начинающейся справа от него печеночно-дуоденальной связке (*lig. hepatoduodenale*) и находящейся слева от него круглой связке печени (*lig. teres hepatis*). Правая вертикаль образуется серповидной связкой и венозной связкой (бывший венозный проток – *ductus venosus*), которая по висцеральной поверхности хода круглой связки печени (бывшей пупочной вены) продолжается в полую вену (Рис. 1.5: 2, 4).

Желчный пузырь заполняется и опорожняется через пузырный проток, впадающий в общий печеночный проток (*d. hepaticus communis*), который, в свою очередь, находясь в печеночно-дуоденальной связке (*lig. hepatoduodenale*), становится общим желчным протоком (*d. choledochus*).

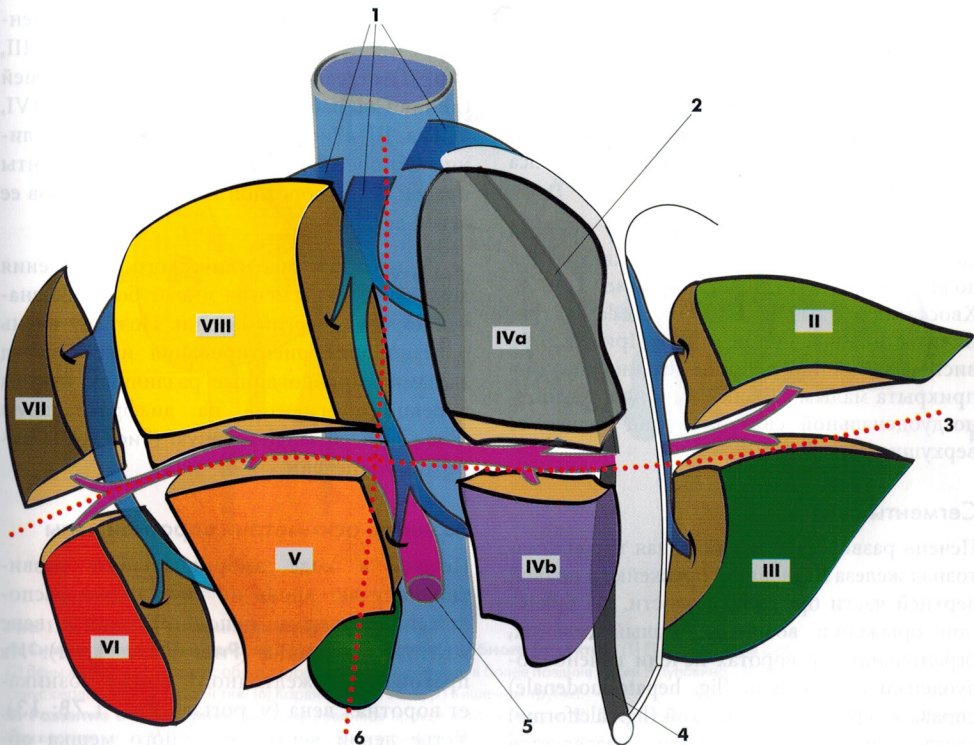


Рис. 1.5. Сегменты и архитектура сосудов печени:

При взгляде сверху сегменты препарированы вдоль печеночных вен. В сегменте центрально проходят ветви воротной вены – *v. portae* и печеночной артерии – *a. hepatica* (не представлена), на периферии проходят печеночные вены, дренирующиеся в нижнюю полую вену (*v. cava inferior*), (2) Венозная связка (*lig. venosum*), (3) Линия Couinaud, (4) Круглая связка печени (*lig. teres hepatis*) с облитерированной пупочной веной (*v. umbilicalis*), (5) Воротная вена, (6) Линия Cantlie.

Остановка 5: Визуализация селезеночной артерии

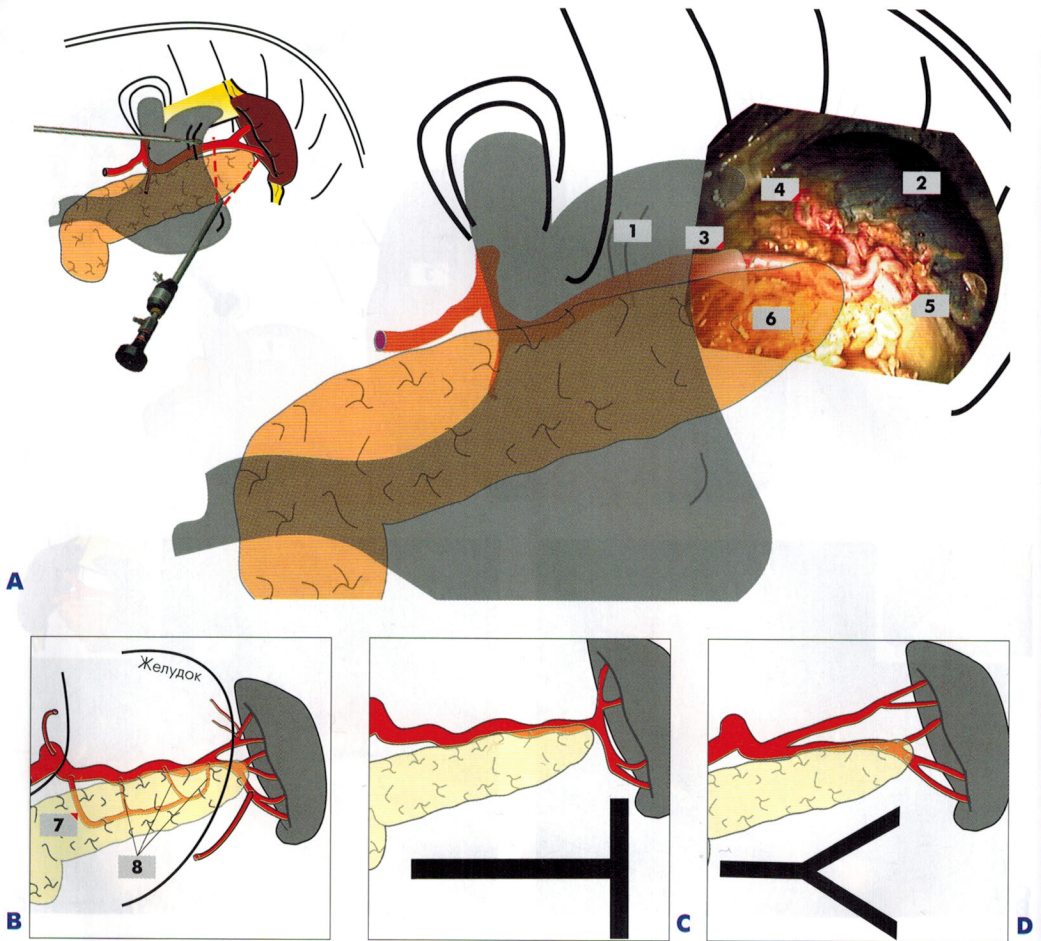


Рис. 3.12. (1) Отодвинутый ретрактором свод желудка, (2) Селезенка, (3) Селезеночная артерия, (4) Артерии верхнего полюса селезенки, (5) Артерии нижнего полюса селезенки, (6) Хвост поджелудочной железы, (7) Дорсальная панкреатическая артерия, (8) Панкреатические артерии.

А: Ориентиры

После резекции задней стенки сальниковой сумки визуализируется ход селезеночной артерии. Она проходит по верхнему краю поджелудочной железы

В: Обзор сосудов

Селезеночная артерия берет свое начало крупной ветвью от чревного ствола. Область ее кровоснабжения охватывает как прилегающую часть поджелудочной железы, так и селезенку. Желудок, особенно его свод, кровоснабжается короткими артериями желудка, а большая кривизна – левой желудочно-сальниковой артерией.

Селезеночная артерия делится на артерии верхнего и нижнего полюса селезенки. Иногда определяются сегментарные артерии третьего и четвертого порядка. Разделение селезеночной артерии на сегментарные артерии происходит на расстоянии около 3-4 см от ворот селезенки.

Дорсальная панкреатическая артерия кровоснабжает хвост поджелудочной железы и анастомозирует с прилежащими панкреатическими артериями, имеющими форму аркад.

С: Т-тип разделения селезеночной артерии

Д: Y-тип разделения селезеночной артерии

Остановка 6: Экстирпация селезенки

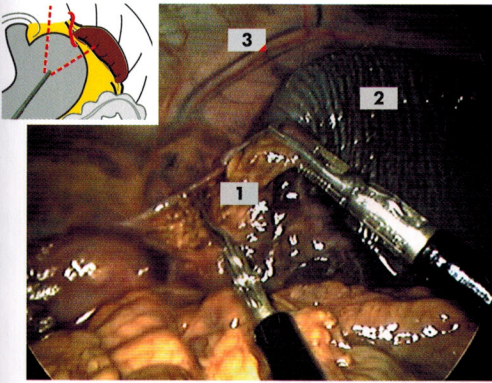


Рис. 3.13А. Рассеченная диафрагмально-селезеночная связка (1), (2) Верхний полюс селезенки, (3) Ветвь нижней диафрагмальной артерии.

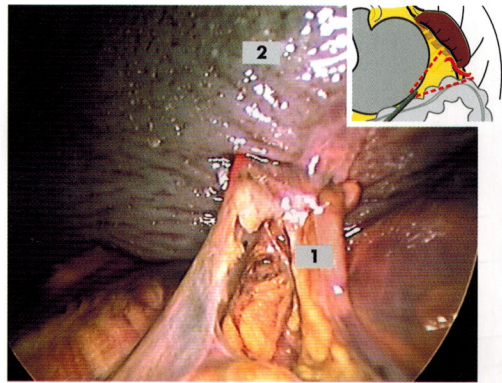


Рис. 3.13В. Препарированная селезеночно-ободочная связка (1), (2) Нижний полюс селезенки.

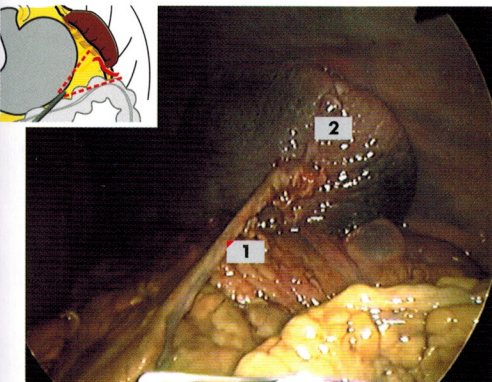


Рис. 3.13С. Препарирование левой желудочно-сальниковой артерии (1), (2) Нижний полюс селезенки.

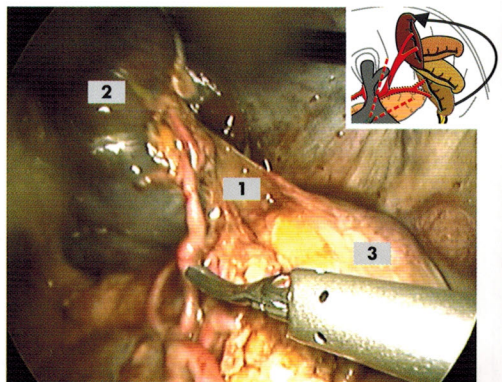


Рис. 3.13D. Рассечение селезеночно-почечной связки (1) и извлечение селезенки (2), (3) Надпочечник/почка.

A: Препарирование диафрагмально-селезеночной связки

Верхнее место прикрепления селезенки препарируется и рассекается. На экране можно визуализировать сосуды диафрагмы.

B-C: Препарирование селезеночно-ободочной связки

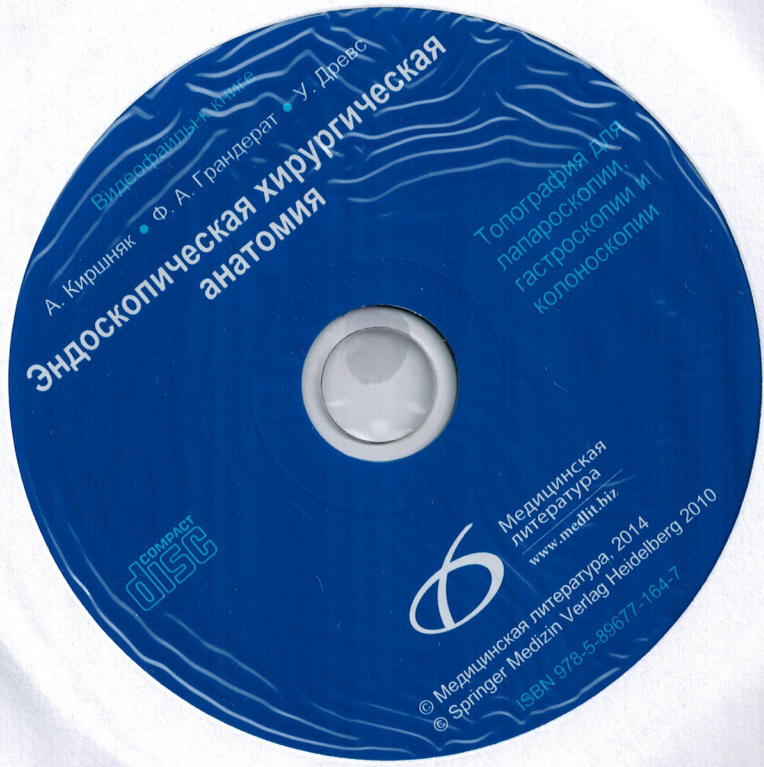Селезеночно-ободочная связка отсепаровывается. На этом препарате визуализируются относительно крупные сосуды. При дальнейшем препарировании обнажается левый желудочно-сальниковый сосудистый пучок (С).

Если рассечь верхнее и нижнее места прикрепления селезенки, то становится доступ-

ной часть желудочно-селезеночной связки в области ворот, которая тоже рассекается, принимая во внимание расположенные рядом короткие артерии желудка.

D: Экстирпация селезенки

Если рассечь часть бывшего вентрального листка дорсального мезогастриума, селезенка останется дорсально зафиксированной лишь селезеночно-почечной связкой. Крупные селезеночные сосуды пересекаются, и селезенка может быть извлечена. При этом визуализируются почка с надпочечником.



Видеофильмы • книги

А. Киришяк • Ф. А. Грандерат • У. Дрезс
Эндоскопическая хирургическая анатомия

Топография для лапароскопии, гастроскопии и колоноскопии

COMPACT disc



Медицинская литература
www.medlit.ru

© Медицинская литература, 2014
© Springer Medizin Verlag Heidelberg 2010
ISBN 978-5-89677-164-7