

## 2.1. Головная боль мышечного напряжения

Головные боли по патогенетическому механизму подразделяются на сосудистые, миогенные, ликвородинамические, неврогенные, смешанные психогенные (психалгии). Головные боли мышечного напряжения встречаются в 80 % случаев. Их возникновение обусловлено различными болевыми синдромами, развивающимися в той или иной мышце головы и шеи. Подобные мышечные боли проявляются напряжением мышц плечевого пояса, головы, шеи, наличием болевых точек в указанных мышцах.

Отмечаются ощущения внешнего стягивания вокруг головы («каска», «шапка», «шлем», «обруч» на голове), напряжение и болезненность мышц затылка. Могут ощущаться боли при расчесывании волос. Кроме того, выявляется ограничение подвижности в шейном отделе позвоночника из-за болевого мышечного спазма (шея как бы в корсете). Головная боль может быть приступообразной или хронической, тупой или ноющей, чаще начинается с утра, к середине дня несколько уменьшается, но к вечеру вновь усиливается.

Миогипертонус грудино-ключично-сосцевидной мышцы проявляет себя напряженной болью в темя и висок, ощущением «похмельной» головы, несистемной атаксией.

Головные боли локализуются в подзатылочной области и в большинстве случаев имеют постоянный и тупой характер (растяжение черепных артерий вызывает жгучую и тянущую боль). В некоторых случаях боли могут усиливаться до острых, пронизывающих и прокалывающих, как при шейном «растреле».

В этих случаях при сильной боли могут возникать вегетативные нарушения: тахикардия, рвота, побледнение или покраснение лица, потоотделение, головокружения, неустойчивость при ходьбе, редко нарушения зрения, шум в ушах. Головные боли могут носить вертеброгенный характер.

**Вертебробазилярная болезнь (синдром позвоночной артерии).** Среди всех вариантов дисциркуляторной энцефалопатии чаще всего встречается хроническая сосудистая недостаточность в вертебрально-базилярной системе.

Причины развития вертебрально-базилярной недостаточности:

- 1) атеросклероз, вызывающий стеноз или окклюзию одной из позвоночных артерий;
- 2) артериальная гипертензия, приводящая к извитости и перегибу позвоночных артерий и нарушению кровотока в них;

3) аномалии развития позвоночных артерий, такие как гипоплазия, аномалии вхождения или отхождения позвоночных артерий;

4) компрессионное воздействие патологических костных и хрящевых структур (остеофиты, унковертебральные разрастания, функциональная блокада ПДС, мышечный спазм) на позвоночную артерию.

Эти изменения в позвоночнике носят механический характер, поэтому лечение данной патологии только медикаментозными средствами не всегда эффективно.

Клинические синдромы шейной локализации во многом определяются особенностями строения шейного отдела позвоночника. Вертебробазилярная недостаточность является одной из актуальных проблем в неврологии.

**Головные боли мышечного напряжения (ГБМН)** в подзатылочной области могут быть связаны с тоническим напряжением нижней косой мышцы головы (**синдром нижней косой мышцы**). Располагаясь между нижней косой мышцей головы и задней большой прямой мышцей головы, позвоночная артерия и большой затылочный нерв петлей охватывает нижнюю косую мышцу головы и выходит под кожу в подзатылочную область, широкой полосой иннервируя кожу волосистой части головы до шва, отделяющего затылочную кость от теменной.

Повышенная чувствительность или онемение, стреляющие или ломящие боли в этой зоне сначала появляются ночью или после сна, обычно исчезают через 20–40 мин. В последующем они появляются в дневное время, усиливаются при поворотах головы в здоровую сторону и разгибании шеи. В некоторых случаях присоединяются пульсирующие и жгучие головные боли. Практически всегда можно обнаружить болевую точку в месте выхода под кожу большого затылочного нерва.

Для лечения ГБМН используются те же средства, что и при первичных формах ГБ: нестероидные противовоспалительные средства, анальгетики, миорелаксанты, антидепрессанты, ноотропы. Необходимо помнить о лечении сопутствующих тревожно-депрессивных нарушений. Но основным звеном терапии должна быть психологическая и социальная реабилитация.

### Мануальное лечение

Массаж шейно-воротниковой зоны. Массаж лба и волосистой части головы. Воздействие на точки акупунктуры. Тракция шейного отдела позвоночника. ПИР лестничных, грудино-ключично-сосцевидных, атлантозатылочных мышц.

#### I. Массаж шейно-воротниковой зоны.

ИПП — сидя, ИПМ — стоя сзади.

1. Комбинированное поглаживание продольно — от затылка до нижнего угла лопаток паравертебрально, и ромбом — от затылка к по трапециевидной мышце до акромиона, и к нижнему углу лопаток.

2. Попеременное растирание.

3. Комбинированное поглаживание.

4. Спиралевидное растирание четырьмя пальцами обеих рук по трем основным направлениям:

1) паравертебрально от уровня нижнего угла лопатки до затылочной кости, по средней выйной линии, места прикрепления трапецевидной мышцы; далее — «тем же ходом» по трапецевидной мышце до акромиона;

2) от нижнего угла лопатки, по ее медиальному краю до верхнего угла и зоны между вертикальными и горизонтальными пучками «трапеции»;

3) по латеральному краю лопатки до акромиального отростка.

4. Комбинированное поглаживание.

5. Поперечное (лабильное и стабильное) разминание верхней части спины — паравертебрально и по свободному краю широчайшей мышцы спины.

6. Глубокое поглаживание шеи «передним ходом».

7. Щипцеобразное (лабильное и стабильное) с протяжением разминание вертикальных и горизонтальных пучков трапецевидной мышцы.

8. Комбинированное поглаживание

9. Рубление, похлопывание.

10. Комбинированное поглаживание.

### II. Массаж передней поверхности шеи.

1. Поглаживание обеими руками одновременно от подбородка к углам нижней челюсти, вниз к рукоятке грудины и над ключицами в стороны к плечевым суставам.

2. Спиралевидное растирание четырьмя пальцами в том направлении и по тем же линиям одновременно обеими руками.

### III. Массаж лба.

1. Длинное переднее поглаживание.

2. Круговое растирание ладонью лобных, височных и затылочных мышц.

3. Глубокое плоскостное поглаживание от средней линии лба к вискам одновременно обеими руками.

4. Спиралевидное растирание четырьмя пальцами обеих рук от средней линии лба к вискам.

5. Поглаживание вдоль лобных мышц подушечками четырех пальцев одновременно обеими руками от бровей к передней границе волосистой части головы, при этом обе руки опираются основаниями ладоней на теменную область головы.



6. Перемежающееся надавливание от средней линии лба к вискам.

7. Плоскостное поглаживание от средней линии лба к вискам.

8. Длинное переднее и длинное заднее поглаживание.

#### **IV. Массаж волосистой части головы.**

1. Раздельно-последовательное поглаживание обеими руками в сагиттальном направлении.

2. Спиралевидное растирание четырьмя пальцами в том же направлении.

3. Раздельно-последовательное поглаживание.

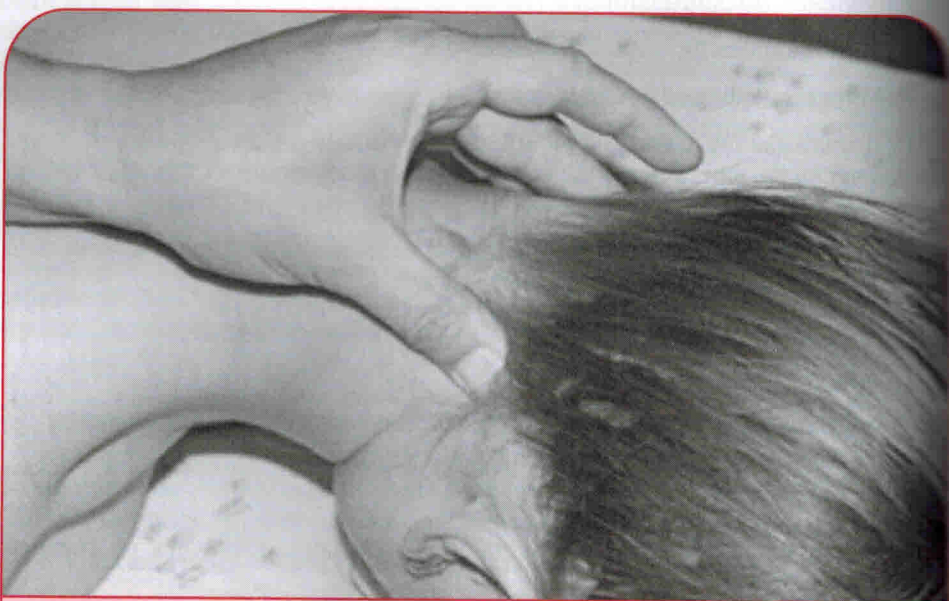4. Сдвигание.

5. Раздельно-последовательное поглаживание.

6. Перемежающееся надавливание подушечками II, III, IV, V пальцев.

7. Сдавливание-сжатие головы в лобно-затылочном и височном направлениях.

Массаж заканчивают длинным передним и длинным задним поглаживанием.



**Рис. 25.** Воздействие на VB20 фэн-чи (важнейшая сосудистая точка) — позади сосцевидного отростка, в углублении, на уровне между затылком и атлантом

### Основные точки акупрессуры:

- VG16 *фэн-фу* (сосудистая точка) — между затылком и атлантом по средней линии спины;
- VB20 *фэн-чи* (важнейшая сосудистая точка) — позади сосцевидного отростка, в углублении, на уровне между затылком и атлантом;
- V10 *тянь-чжу* — между C1 — C2 на 1,5 цуня кнаружи;
- VB21 *цзянь-цзинь* — центр надостной ямки, посередине между C7 и акромионом.

### При болях в затылочной области воздействуют на ТА:

- *фэн-фу* (14–16) (точка продолговатого мозга) — между затылком и атлантом по средней линии спины;
- *фэн-чи* (11–20) (важнейшая сосудистая точка) — позади сосцевидного отростка, в углублении, на уровне между затылком и атлантом;
- *хоу-си* (6–3) — проксимальнее V пястно-фалангового сустава с локтевой стороны.

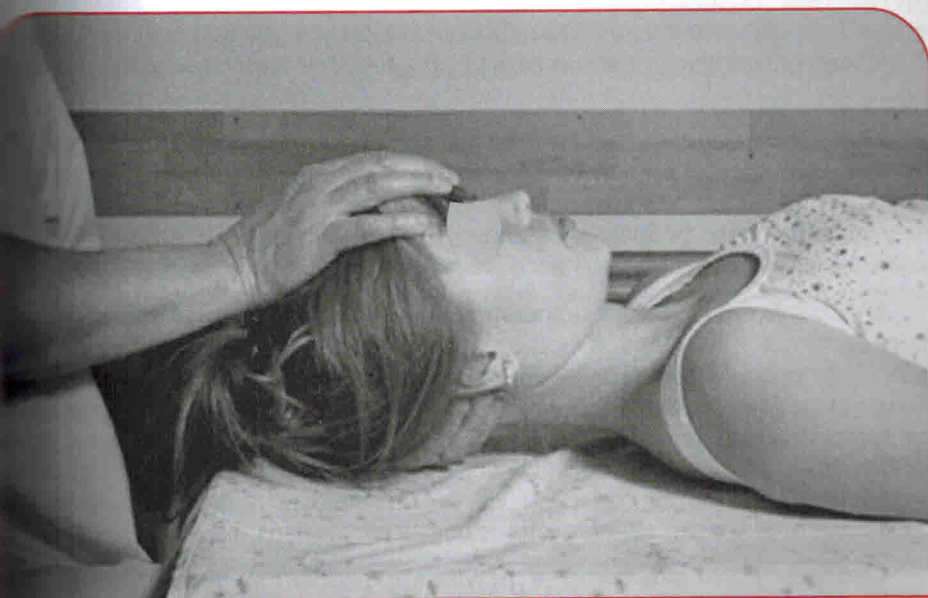


Рис. 26. Растяжение глубоких атлантозатылочных мышц при сгибании головы

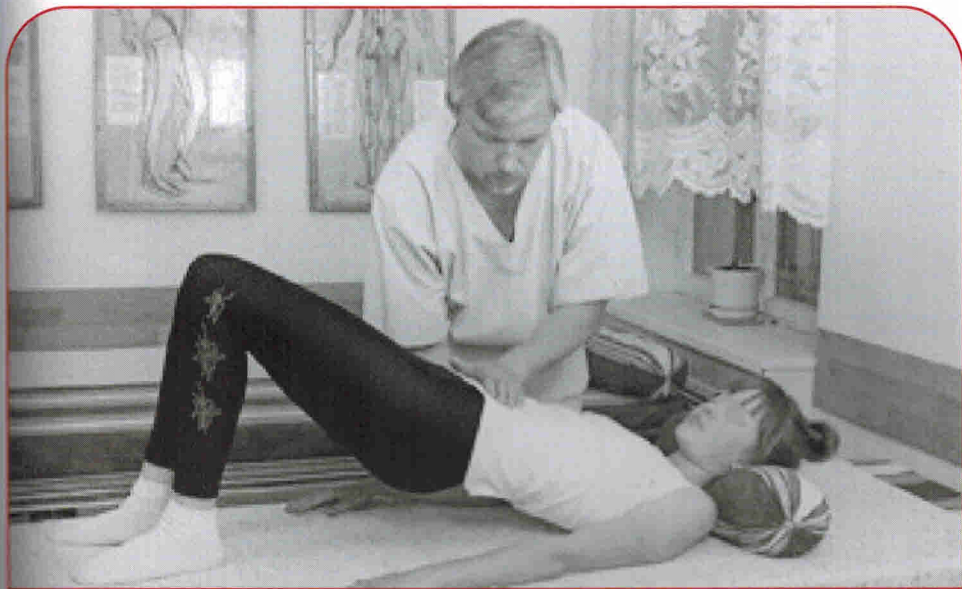
### 3.6.3. Лечебная гимнастика для формирования оптимального динамического стереотипа

**Упражнения по Уильямсу** применяют после купирования приступа люмбаго через 24–48 ч. В острый период рекомендуется грудной тип дыхания, а лучше методика ПЭВД (произвольной экономизации внешнего дыхания) по В. В. Гневушеву, которую периодически чередуют с брюшным типом дыхания для снижения миогипертонуса. Медленный вдох рефлекторно вызывает релаксацию поясничных мышц (антагонисты мышц брюшного пресса), выдох — напряжение. Объем дыхания дозирует сам больной до пороговой боли.

Если позволяет состояние пациента, через 48 часов назначается лечебная ходьба в корсете.


**1. Первое упражнение по Уильямсу.** ИПП лежа на спине, ноги согнуты в коленных суставах и опираются на стопы (валик в подколенной области). Пациент на вдохе поочередно приводит колено к груди, помогая себе руками.

**2. Второе упражнение по Уильямсу.** ИПП то же. Пациент приподнимает (вдох) и опускает (выдох) таз с опорой на локти, лопатки и стопы.



**Рис. 79.** Второе упражнение по Уильямсу


3. **Третье упражнение по Уильямсу.** ИПП то же. Пациент на вдохе садится, вытянув руки вперед, не отрывая стоп от пола. Выпрямляет позвоночник, изометрически фиксирует позу 10 с, затем, округляя спину, медленно ложится.



**Рис. 80.** Третье упражнение по Уильямсу



4. **Четвертое упражнение по Уильямсу.** ИПП то же. Пациент, обняв себя руками, приподнимает туловище, садится. На выдохе медленно ложится, приводя подбородок к груди и округляя спину.



III.

**Рис. 81.** Четвертое упражнение по Уильямсу



5. **Упражнение «Лягушка».** ИПП то же. Пациент прижимает колени к груди, помогая руками. Сохраняя это положение, немного разгибает бедра, на выдохе покачивается вперед, поднимает голову, отрывает спину от пола, не касаясь стопами пола, затем покачивается назад, повторяет движение, садится, вытягивает вперед руки и выпрямив позвоночник. Изометрическая фиксация позы 10 с. Округляя спину и приводя подбородок к груди, медленно ложится, стараясь не отрывать стопы от пола.



**Рис. 82.** Упражнение «Лягушка»

6. **Упражнение для координационного взаимодействия сгибателей и разгибателей туловища № 1.** Гиперлордоз — укорочение подвздошно-поясничной мышцы. Кифоз — удлинение паравerteбральных мышц. ИПП коленно-локтевое. Пациент расслабляется, усиливая лордоз, на выдохе втягивает живот, округляет поясницу, разгибает ТБС, отрывает руки от пола и поднимает их вертикально вверх, стоя на коленях.

7. **Упражнение для координационного взаимодействия сгибателей и разгибателей туловища № 2.** ИПП сидя на пятках, руки вытянуты перед собой. Пациент переходит в положение стоя на коленях, затем медленно возвращается в ИПП. Туловище держать строго вертикально!

8. **Упражнение для укрепления нижних квадрантов живота.** ИПП лежа на спине, ноги согнуты в ТБС и ГСС, опираются стопами на пол. Медленно на выдохе привести колени к груди, на выдохе опустить согнутые ноги на пол.