

Содержание

4 В ЗОНЕ ОСОБОГО ВНИМАНИЯ

- 4 |** Пластическая хирургия и аппаратные методы коррекции фигуры (интервью)
Аршакян В.А.
- 9 |** Комплексный подход к коррекции контуров тела: программа Body to Life с аппаратами BTL
Гайдаш Н.В.

24 ФОТОТЕРАПИЯ. СВЕТОВЫЕ МЕТОДЫ

КОРРЕКЦИЯ РУБЦОВ

- 24 |** Лазерная коррекция различных видов рубцов: обзор современных клинических исследований
Редакционный обзор

КОРРЕКЦИЯ СОСУДИСТОЙ ПАТОЛОГИИ

- 36 |** Терапия розацеа: улучшаем результаты посредством комбинации лазерной терапии и топических агонистов α -адренорецепторов
Редакционный обзор

ЛАЗЕРНАЯ ЭПИЛЯЦИЯ

- 46 |** Лазерная эпиляция: как обеспечить безопасность для специалиста и пациента. В центре внимания — офтальмологические осложнения
Редакционный обзор

IPL-ТЕРАПИЯ

- 54 |** Новые аспекты применения IPL
Редакционный обзор

62 ЭЛЕКТРОТЕРАПИЯ. ЭЛЕКТРИЧЕСКИЕ МЕТОДЫ

RF-ТЕРАПИЯ

- 62 |** Пристальный взгляд на RF-омоложение: оценка изменения эластичности и текстуры кожи после радиочастотной терапии
Редакционный обзор
- 70 |** RF-микронидлинг может быть триггером розацеа?
Редакционный обзор

ПЛАЗМЕННАЯ ТЕРАПИЯ

- 72 |** Азотная плазма: омоложение и возможные перспективы для лечения алопеции
Редакционный обзор

79 ЗВУКОВАЯ ТЕРАПИЯ. ЗВУКОВЫЕ МЕТОДЫ

УЛЬТРАЗВУКОВАЯ ТЕРАПИЯ

- 79 |** Применение микросфокусированного ультразвука с визуализацией для коррекции возрастных изменений кожи лица у пациентов славянского типа
Саромыцкая А.Н., Лапатина Н.Г.

85 МЕХАНОТЕРАПИЯ. МЕХАНИЧЕСКИЕ МЕТОДЫ

МИКРОНИДЛИНГ

- 85 |** Новые лабораторные и клинические исследования эффективности микронидлинга при различных видах рубцов и мелазме
Редакционный обзор

95 ПРОФЕССИОНАЛЬНЫЕ МЕРОПРИЯТИЯ

- 95 |** XIII Международный форум дерматовенерологов и косметологов (11-23.03.2020, Москва)
96 | Конференция Молодой пациент (13.04.2020, Москва)
97 | Международный форум «Эстетическая медицина будущего» (11.04.2020, Москва)
98 | Интершарм (23-25.04.2020, Москва)

УЧРЕДИТЕЛЬ И ИЗДАТЕЛЬ

ООО «Издательский дом "Косметика и медицина"»

Издание зарегистрировано в Комитете по печати РФ.
Свидетельство о регистрации МИ ПИ №: ФС77-35891 от 31 марта 2009 г.
ISSN 2074-4927

Генеральный директор и главный редактор ИД «Косметика и медицина»:
к.б.н. Елена Эрнандес, helen.ernandez@cmjournal.ru

Главный редактор журнала «Аппаратная космеология»:
к.м.н. Наталия Гайдаш, triactive@mail.ru

Шеф-редактор журналов «Аппаратная косметология»
и «ANTI-AGE медицина и косметология»:
Екатерина Раханская, rahanskaya@cmjournal.ru

Ответственный редактор журналов «Аппаратная косметология»
и «ANTI-AGE медицина и косметология»:
Анастасия Новицкая, A.Novitskaya@cmjournal.ru

Отдел рекламы: Виктория Верстакова
reklama@cmjournal.ru

Редакторская вычитка: ИП Сухачева
Допечатная подготовка ИП Голец

ПОДПИСКА И РАСПРОСТРАНЕНИЕ

ООО ИД «Косметика и медицина»
117342, Россия, Москва, ул. Бултерова, 17Б, оф. 341. Тел./факс: +7(495) 777-54-67
www.cmjournal.ru

Перепечатка материалов в полном или сокращенном виде допускается только
с письменного разрешения редакции.

Названия рубрик являются интеллектуальной собственностью редакции.
Редакция не несет ответственности за содержание рекламных материалов.

Отпечатано в типографии ООО «ЮНИОН ПРИНТ».
603022, Н. Новгород, Окский съезд, 2

© ИД «Косметика и медицина»

РЕДАКЦИОННЫЙ ОБЗОР

Терапия розацеа: улучшаем результаты посредством комбинации лазерной терапии и топических агонистов α -адренорецепторов

Эритематозно-телеангиэктатическая форма розацеа (ЭТР) — один из подтипов (I) хронического воспалительного заболевания кожи по классификации Национального общества розацеа США, для которого характерны такие симптомы, как стойкая фоновая эритема и телеангиэктазии. Современные стандарты лечения предусматривают индивидуальный подход, основанный на выраженности тех или иных симптомов заболевания [1]. Для терапии используют разные подходы — как топические, в том числе с использованием агонистов α -адренорецепторов, так и методы лазерного воздействия. Согласно недавним исследованиям, комбинация этих двух методов может улучшить результаты лечения ЭТР, одновременно воздействуя как на эритематозный, так и на телеангиэктатический компонент ЭТР.

ПРИМЕНЕНИЕ МЕСТНЫХ ФОРМ АГОНИСТОВ α -АДРЕНОРЕЦЕПТОРОВ ДЛЯ ТЕРАПИИ ЭТР

Бримонидин — высокоселективный агонист α -адренорецепторов. Он оказывает прямое сосудосуживающее действие на мелкие артериальные и венозные сосуды. Отмечено, что выраженность вазоконстрикции подкожных сосудов диаметром < 200 мкм, вызванная

бримонидином, в 5 раз превышает сосудосуживающий эффект оксиметазолина. Кроме того, в одном из исследований *in vivo* у бримонидина была обнаружена противовоспалительная активность, основанная на снижении отека тканей, однако роль препарата в подавлении воспаления требует дальнейшего изучения [2].

До разработки местных форм бримонидина ни один препарат не был зарегистрирован в качестве средства терапии эритемы при розацеа. Гель бримонидина тартрата в концентрации 3,3 мг бримонидина в 1 г геля 1 раз в сутки (0,33%) рекомендован для лечения эритематозно-телеангиэктатической формы розацеа [3]. Его эффективность и безопасность изучались в клинических исследованиях 2-й и 3-й фазы, для оценки выраженности эритемы была использована Шкала клинической выраженности эритемы (Clinician's erythema assessment, CEA) и Шкала самооценки пациентов (Patient's self-assessment, PSA) [1]:

- 2 многоцентровых рандомизированных двойных слепых контролируемых клинических исследования применения бримонидина при ЭТР показали, что 0,33% гель бримонидина обеспечивает значительно более высокую эффективность (определяемую как по шкале CEA, так и PSA), чем плацебо, на 30-й минуте в 1-й, 15-й и 29-й дни исследования. В обоих исследованиях



АБСТРАКТ

Розацеа — хронический дерматоз, трудно поддающийся лечению. Эритематозно-телеангиэктатическая форма заболевания (ЭТР) требует индивидуального подхода, зависящего от характера и выраженности клинических проявлений. В статье представлены клинические случаи и рекомендации по терапии ЭТР посредством лазерного излучения и топических агонистов α -адренорецепторов как в виде монотерапии, так и в составе комбинированного лечения.



КЛЮЧЕВЫЕ СЛОВА: эритематозно-телеангиэктатическая форма розацеа, агонисты α -адренорецепторов, бримонидин, оксиметазолин, лазерная терапия

Бримонидин показал более высокую эффективность по сравнению с плацебо по всем исследуемым показателям, а также обладал более быстрым началом действия и хорошими показателями безопасности и переносимости [4].

Долгосрочная эффективность и безопасность применения 0,33% геля бримонидина при ЭТР 1 раз в сутки изучались также в открытом мультицентровом исследовании в течение 12 мес использования препарата. Эффект отмечался в первый же день применения (снижение показателя с 3,1 балла на старте исследования до 1,7 балла через 3 ч по шкале (SEA). Нежелательные явления от легкой до средней степени тяжести носили местный характер (ощущение жжения, гиперемия, контактный дерматит) и были более выраженными первые 3 мес со стойкой тенденцией к снижению [5].

Метаанализ, проведенный в 2015 г., подтвердил эффективность применения бримонидина при эритематозно-телеангиэктатической форме розацеа [6].

Применение бримонидина ограничено подтипом и степенью тяжести розацеа: так, его использование не показано при папуло-пустулезной форме, а также при тяжелой степени поражения кожи [7].

ЛАЗЕРНАЯ ТЕРАПИЯ

Лазерная терапия — это последнее слово в лечении эритематозно-телеангиэктатической формы розацеа. Принцип действия лазерного излучения основан на поглощении света оксигемоглобином крови. Энергия

света преобразуется в термическую и вызывает фотокоагуляцию сосудов кожи, их повреждение, тромбоз и окклюзию (рис. 1) [8]. В настоящее время для терапии ЭТР применяются следующие световые технологии (табл. 1):

- импульсный лазер на красителях с длиной волны 595 нм (pulsed dye laser, PDL);
- лазер на основе титанилфосфата калия с длиной волны 532 нм (potassium titanyl phosphate, KTP);
- алюмо-иттриевый лазер с легированием неодимом с длиной волны 1064 нм (neodymium-doped, yttrium-aluminium-garnet, Nd:YAG);
- интенсивный импульсный свет с длиной волны 500–1200 нм (intense pulsed light, IPL).

Чем больше длина волны, тем глубже излучение проникает в ткани, поэтому лазеры с большей длиной волны используются для воздействия на глубокие сосуды, а с меньшей — на поверхностные [7].

КОМБИНИРОВАННАЯ ТЕРАПИЯ

Очевидно, что местная терапия и лазерное воздействие оказывают влияние на разные симптомы эритематозно-телеангиэктатической формы розацеа. Так, лазер эффективен в борьбе с телеангиэктазиями, но имеет ограниченное влияние на фоновую эритему: чтобы добиться заметного улучшения, требуется курс из нескольких процедур, а эффект проявляется спустя недели и даже годы. Напротив, бримонидин оказывает немедленное воздействие на эритему, вызывая значимое улучшение уже спустя 30 мин после нанесения.

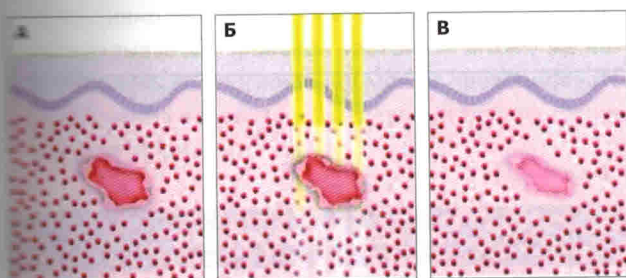


Рис. 1. Лазерная фотокоагуляция: А — схематическое изображение кожи пациента с эритематозно-телеангиэктатической формой розацеа (красные точки — эритема, в середине рисунка — срез сосуда); Б — поглощение световой энергии гемоглобином; В — заметное уменьшение выраженности телеангиэктазий; фоновая эритема уменьшилась незначительно [1]

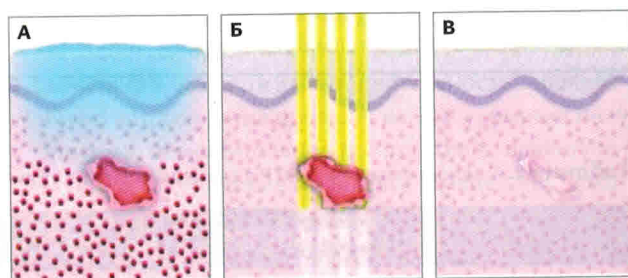


Рис. 2. Результат комбинированной терапии 0,33% гелем бримонидина и лазерным облучением: А — нанесение 0,33% геля бримонидина на пораженный участок кожи (красные точки — эритема, в середине рисунка — срез сосуда); Б — бримонидин осветляет фоновую эритему, лазерное излучение селективно поглощается гемоглобином в сосудах телеангиэктазий; В — деструкция расширенного сосуда в сочетании с уменьшением выраженности эритемы [1]

Таблица 1. Применение различных видов лазеров для терапии розacea [6, 8–15]

	PDL	КТР-ЛАЗЕР	ND:YAG-ЛАЗЕР
Принцип действия	Энергия лазерного излучения поглощается молекулами гемоглобина и оксигемоглобина, трансформируется в термическую и вызывает деструкцию сосудов [6]		
	Длина волны лазерного излучения от 585 до 595 нм. Подходит для обработки поверхностных и срединно расположенных сосудов [8]	Длина волны лазерного излучения 532 нм, в связи с чем оно лучше всего подходит для воздействия на поверхностные сосуды [8]	Лазерное излучение с длиной волны 1064 нм, обладает большой проникающей способностью и подходит для воздействия на глубокие сосуды [8]
Клинические исследования применения лазерной терапии при розacea	<p>Исследование, включившее 12 пациентов, прошедших курс из трех процедур облучения PDL с длиной волны 585 нм, продемонстрировало снижение выраженности телеангиэктазий на 75% [9]</p> <p>В исследовании приняло участие 18 пациентов с телеангиэктазиями, устойчивыми к другим лазерным методам. Лечение проводилось PDL с длительностью импульса 40 мс. Полное исчезновение телеангиэктазий отмечено у 10 пациентов и улучшение на 80% — у 8 пациентов [10]</p>	Сравнивалась эффективность терапии КТР- и PDL-лазеров у 15 пациентов. Часть лица пациента подвергалась обработке излучением PDL-лазера с длиной волны 595 нм, а другая часть — КТР. После первой процедуры исчезновение телеангиэктазий на стороне лица, облученной КТР, достигло 62%, а PDL — 49%. Через 3 нед показатели составили 85 и 75% соответственно. Однако такие нежелательные реакции, как отек и эритема, также были более выраженными после лечения КТР-лазером [12]	<p>15 пациентов с телеангиэктазиями на лице проходили лечение Nd:YAG-лазером. В 73% отмечалось умеренное и выраженное улучшение, а по прошествии 3 мес наблюдения улучшение было замечено в 80% случаев [13]</p> <p>У 14 участников исследования одна сторона лица подвергалась облучению PDL-, а другая — Nd:YAG-лазером. Более существенное уменьшение эритемы отмечалось на стороне PDL, однако этот метод пациенты находили более болезненным, чем обработку Nd:YAG-лазером [14]</p> <p>Еще одно исследование характеризовалось противоположными результатами (более выраженное улучшение на стороне Nd:YAG-лазера), однако его результаты статистически не значимы [15]</p>
Отмеченные в клинических исследованиях нежелательные явления	Самым частым осложнением процедуры являются петехии, обусловленные кровотечением из мелких сосудов после лазерного воздействия [8]. При терапии PDL нового поколения риск образования петехий минимизируется путем увеличения продолжительности импульса [11]	Излучение поглощается меланином, поэтому может вызвать повреждение эпидермиса и гиперпигментацию [8]	Среди изученных исследований — не отмечалось

Таблица 2. Подходы к терапии ЭТР в зависимости от клинической картины [1]

ВАРИАНТ ЭТР	ПРЕДЛОЖЕННОЕ ЛЕЧЕНИЕ
Выраженные телеангиэктазии + минимальная фоновая эритема	Лазерная терапия
Минимально выраженные телеангиэктазии + выраженная фоновая эритема	0,33% гель бримонидина
Выраженные телеангиэктазии + выраженная фоновая эритема	0,33% гель бримонидина + лазерная терапия

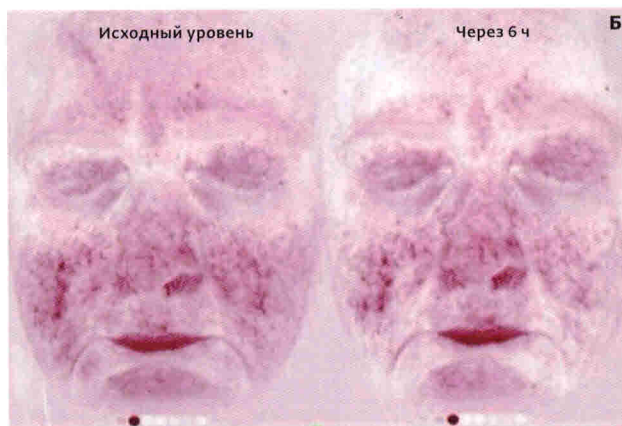
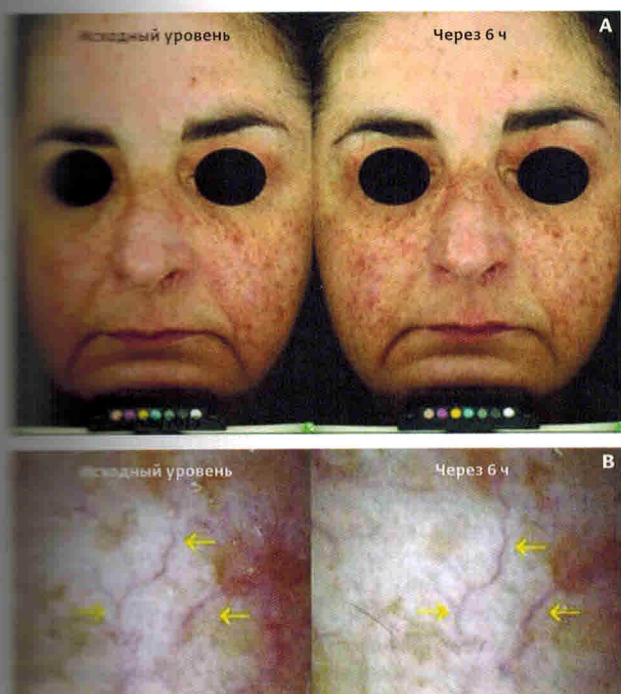
Рис. 3. Пациентка с выраженными телеангиэктазиями и легкой фоновой эритемой: клиническая картина перед началом лечения и через 6 ч после нанесения 0,33% геля бримонидина. Отмечается слабый ответ на терапию. А — фото в поляризованном свете, Б — фото с помощью системы VISIA CR (Canfield, US), В — видеодерматоскопия (желтые стрелки — персистирующие телеангиэктазии) [1]

Возможен, бримонидин не оказывает влияния на телеангиэктазии [1].

Перспективным терапевтическим подходом в отношении пациентов с эритемой и телеангиэктазиями становится последовательная терапия местными формами агонистов α -адренорецепторов и лазерным облучением. Применение бримонидина до начала лазерной терапии вызывает следующие эффекты:

- 1) «осветляет» фоновую эритему, дифференцируя телеангиэктазии от окружающей кожи;
- 2) усиливает эффект лазерной терапии телеангиэктазий, так как большее количество световой энергии селективно поглощается непосредственно ими, а не «крадывается» фоновой эритемой. К тому же неспецифическое поглощение может провоцировать осложнения вследствие нагревания тканей вокруг сосудов [1] (рис. 2).

Таким образом, применение бримонидина до начала лазерной терапии является безопасным и эффективным подходом к лечению эритематозно-телеангиэктатической формы розацеа. В табл. 2 приведены возможные комбинации симптомов ЭТР и наиболее подходящее лечение в каждом из случаев [1]. К особенностям комбинированной терапии, требующим осторожности, относится повреждение эпидермиса в результате лазерного воздействия. Это обстоятельство приводит к повышению абсорбции местно применяемых средств, что в случае

агонистов α -адренорецепторов увеличивает риск таких системных эффектов, как гипотензия [16].

Согласно Micalí и соавт., выбор лечебной тактики зависит от клинической картины и анамнеза заболевания [1].

- Женщина в возрасте 53 лет, длительность заболевания 25 лет, основные проявления ЭТР — выраженные телеангиэктазии, проявления эритемы минимальны (рис. 3). Заболевание постоянно прогрессировало и было устойчиво к традиционным методам лечения. Эффект от использования 0,33% геля бримонидина был недостаточным: определенное количество телеангиэктазий сохранялось через 6 ч после нанесения геля. В подобном случае лазерная терапия становится методом выбора.
- Женщина в возрасте 45 лет, длительность заболевания 10 лет, основные проявления ЭТР — выраженная эритема, незначительное присутствие телеангиэктазий, ранее лечение по поводу розацеа не проходила. Хороший терапевтический ответ был получен на применение 0,33% геля бримонидина: через 6 ч после нанесения отмечалась лишь незначительная эритема (рис. 4).
- Женщина в возрасте 60 лет, длительность заболевания 20 лет, основные проявления — одинаково выраженные телеангиэктазии и эритема. Ранее проходила лечение традиционными методами без выраженной положительной динамики. Мгновенный эффект на фоновую эритему оказало применение 0,33% геля

РЕДАКЦИОННЫЙ ОБЗОР

Пристальный взгляд на RF-омоложение: оценка изменения эластичности и текстуры кожи после радиочастотной терапии

Воздействие на кожу переменным радиочастотным (radiofrequency, RF) электрическим током легло в основу технологии RF-лифтинга и омоложения кожи. RF-ток характеризуется частотой в пределах 1–6 МГц, относящейся к радиочастотному диапазону, что и послужило основой для соответствующего термина. Передача RF-энергии осуществляется посредством поверхностных или микроигльчатых электродов, которые используют для индукции в коже и прилегающих тканях электрических токов. Кожа в подобном случае служит электропроводящей средой, в которой при подаче напряжения между электродами начинает течь ток [1, 2].

Под действием электромагнитного поля RF-диапазона в тканях происходят внутримолекулярные физико-химические и структурные перестройки, которые способствуют изменению функциональной активности клеток и тканей. Эпидермис при этом играет роль конденсатора и нагревается только за счет контактного теплообмена с дермой [3]. Под воздействием образуемого тепла происходит разрушение дефектных коллагеновых волокон, активация неоколлагеногенеза и ремоделирование дермы [4, 5]. Согласно результатам исследования Alvarez, опубликованным в *Lasers in Surgery and Medicine*, воздействие RF-тока на кожу способствует увеличению количества клеточных элементов дермы и внеклеточного

матрикса, включая коллагеновые и эластиновые волокна, в свою очередь, сотрудники клиники пластической хирургии из Тель-Авива Karlan и Gat также в своей работе отметили индукцию синтеза нового коллагена в коже после RF-терапии (рис. 1) [6–8].

На рынке эстетических технологий доступно несколько типов RF-устройств, к основным из них можно отнести монополярные, биполярные и мультиполярные (рис. 2) [8].

Монополярные устройства представляют собой один RF-генератор, один электрод и одну пластину заземления с отрицательным зарядом. Энергия протекает от положительного электрода к отрицательно заряженной пластине заземления, и так как она находится на значительном расстоянии от манипулы, энергия сильно рассеивается. Поэтому для воздействия на глубокие слои кожи такому аппарату необходимо иметь большую мощность энергии, что может вызвать ожог поверхностного слоя кожи, с целью предотвращения которого необходимо применять эффективное охлаждение. В монополярных RF-устройствах радиочастотный ток проходит через все тело, в связи с чем технология имеет большое количество противопоказаний и ряд ограничений по заболеваниям внутренних органов. Процедуры, проводимые на монополярных аппаратах, являются чаще всего наиболее



АБСТРАКТ

Радиочастотный ток используется для омоложения кожи благодаря эффекту контролируемого нагрева, запускающего процесс ремоделирования дермы и неоколлагеногенез. В данном обзоре рассмотрены современные исследования клинической эффективности радиочастотной терапии возрастных изменений кожи, в частности приводятся наглядные результаты изменения текстуры кожи и ее эластичности после RF-воздействия, в том числе при разных типах кожи.



КЛЮЧЕВЫЕ СЛОВА: фотостарение, радиочастотный ток, электромагнитное поле, коллаген, эластичность

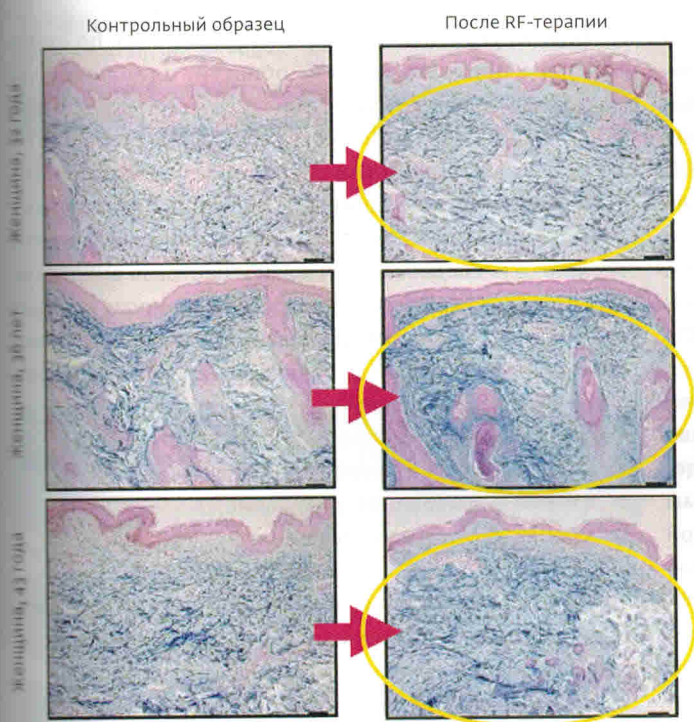
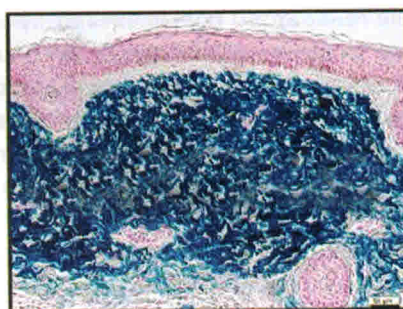

Рис. 1. Гистологическое исследование кожи щеки пациенток после RF-терапии по сравнению с интактной тканью (контрольный образец). После RF-терапии наблюдается увеличение количества эластиновых волокон (голубой цвет), волокна при этом тонкие и располагаются упорядоченно, в отличие от гистологической картины солнечного эластоза [8]



Солнечный эластоз

болезненными. К достоинствам можно отнести лишь высокую эффективность процедур [8, 9].

Второе поколение RF-устройств — биполярные системы. Они имеют один RF-генератор и два электрода — положительно заряженный и отрицательно заряженный. Радиочастотные волны проходят через ткань только по дуге между электродами, не создавая рассеянного электромагнитного поля и не воздействуя на другие органы и ткани. Для достижения нужного нагрева дермы требуется радиочастотное воздействие значительно меньшей мощности. К достоинствам также можно отнести относительную безопасность процедур [4, 5, 8, 9].

Мультipoлярные RF-устройства имеют чаще всего один RF-генератор и три или более электродов: один отрицательно заряженный электрод и несколько попеременно работающих положительных электродов. Хотя, по сути, это тот же самый биполярный метод — в единицу времени работают все те же два электрода с той лишь разницей, что за счет постоянного переключения полюсов работы электродов происходит их меньший нагрев. Кроме того, электроды могут находиться на разном расстоянии, что позволяет воздействовать одновременно на разную глубину. Этот метод эффективен не только для лифтинга, но и для липолиза [4, 5, 8, 9].

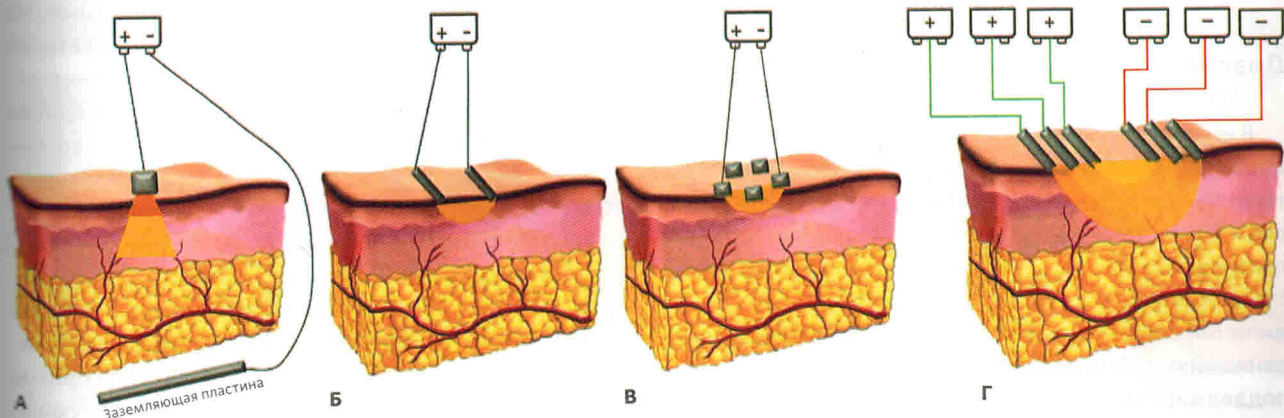


Рис. 2. RF-технологии: монополярное устройство (А), биполярное устройство (Б), мультipoлярное устройство (В), многоисточниковое устройство (Г) [8]