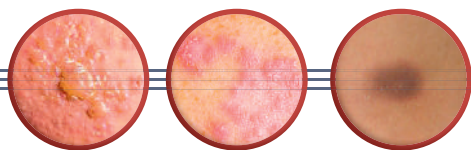


С.В. Кошкин, Т.В. Чермных

# АТЛАС-СПРАВОЧНИК ПО ДЕРМАТОВЕНЕРОЛОГИИ



Москва  
ИЗДАТЕЛЬСКАЯ ГРУППА  
«ГЭОТАР-Медиа»  
2020

## СОДЕРЖАНИЕ

Предисловие . . . . .	4
Список сокращений и условных обозначений . . . . .	5
<b>Дерматиты</b> . . . . .	6
<b>Токсикодермия</b> . . . . .	10
<b>Экзема</b> . . . . .	16
<b>Атопический дерматит</b> . . . . .	21
<b>Псориаз</b> . . . . .	27
<b>Красный плоский лишай</b> . . . . .	36
<b>Дерматозоозы</b> . . . . .	43
Чесотка . . . . .	43
Педикулез . . . . .	45
<b>Коллагенозы</b> . . . . .	47
Хроническая красная волчанка . . . . .	47
Склеродермия . . . . .	52
<b>Пузырные дерматозы</b> . . . . .	60
<b>Вирусные дерматозы</b> . . . . .	74
<b>Микозы</b> . . . . .	82
Разноцветный (отрубевидный) лишай . . . . .	82
Трихофития . . . . .	84
Микроспория . . . . .	88
Эпидермофития, рубромикоз . . . . .	93
<b>Пиодермия</b> . . . . .	99
<b>Сифилис</b> . . . . .	103
Первичный период сифилиса . . . . .	104
Вторичный период сифилиса . . . . .	110
Третичный период сифилиса . . . . .	120
Скрытый сифилис . . . . .	124
Врожденный сифилис . . . . .	125
<b>Гонорея. Инфекции, передающиеся половым путем</b> . . . . .	129
Заключение . . . . .	133
Список литературы . . . . .	134
<b>Приложение. Топические глюкокортикоиды</b> . . . . .	135
Предметный указатель . . . . .	138

## ПРЕДИСЛОВИЕ

Диагностика кожных заболеваний должна быть основана на внимательном осмотре и исследовании кожного покрова с учетом тщательно собранного анамнеза и лабораторных исследований, а алгоритм установления диагноза представляет четкую логическую цепь последовательно выполняемых задач. В атласе кратко представлены данные о клинической картине, диагностике и современном лечении дерматозов и заболеваний, передаваемых половым путем. Дерматология относится к тем разделам медицины, в которых важнейшим моментом является визуальное восприятие, что делает изучаемый материал более доступным и способствует формированию клинического мышления у врачей. В книгу включены цветные иллюстрации внешних признаков описываемых заболеваний.

Издание предназначено для ординаторов по специальности «Дерматовенерология», врачей-дерматовенерологов, косметологов, урологов, акушеров-гинекологов и врачей общей практики.

Авторы надеются, что настоящий атлас будет полезным и окажет помощь врачам в их практической деятельности.

## СПИСОК СОКРАЩЕНИЙ И УСЛОВНЫХ ОБОЗНАЧЕНИЙ

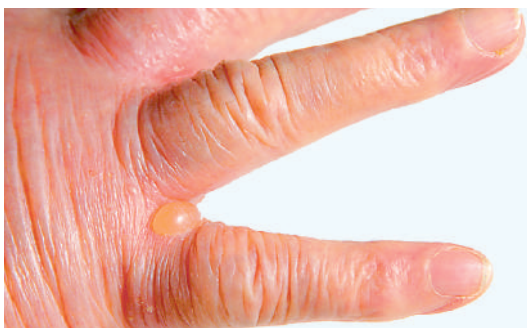
- ♣ — торговое наименование лекарственного средства
- ИФА — иммуноферментный анализ
- НПВС — нестероидное противовоспалительное средство
- ПУВА — фотохимиотерапия псораленом и ультрафиолетом А (от англ. psoralen and ultraviolet A)
- ПЦР — полимеразная цепная реакция
- РИБТ — реакция иммобилизации бледных трепонем
- РИФ — реакция иммунофлюоресценции
- УФ — ультрафиолет
- УФВ — ультрафиолетовые лучи типа В
- ЦНС — центральная нервная система
- РМП — реакция микропреципитации
- РПР — тест быстрых плазменных реагинов (от англ. RPR — Rapid Plasma Reagins)

# ДЕРМАТИТЫ

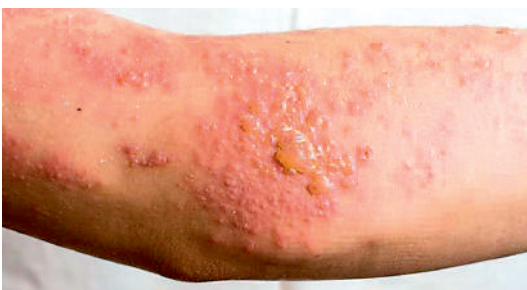## Дифференциальная диагностика дерматитов

Критерии	Контактный простой дерматит	Контактный аллергический дерматит
Жалобы	Боль, жжение	Зуд
Этиологические факторы	Физические, химические, биологические факторы	Физические, химические, биологические факторы
Характеристика действия этиологических факторов	Облигатные раздражители (местное раздражающее, разрушающее действие)	Факультативные раздражители (сенсibiliзирующее действие)
Локализация процесса	На месте действия раздражителя	На месте действия с тенденцией к генерализации
Сенсибилизация	Не имеется	Имеется
Характеристика морфологических элементов	Истинный и ложный полиморфизм	Истинный и ложный полиморфизм
Дополнительная характеристика и особенности высыпаний	Четкие границы, возникает сразу после действия раздражителя, быстро исчезает после устранения раздражителя	Развивается после повторного воздействия аллергена, быстро исчезает после устранения раздражителя, рецидивирует при повторном воздействии, положительная кожная проба с аллергеном
Патогистология	Внутри- и подэпидермальный отек, периваскулярный инфильтрат, умеренный акантоз, паракератоз	Внутри- и подэпидермальный отек, периваскулярный инфильтрат, умеренный акантоз, паракератоз

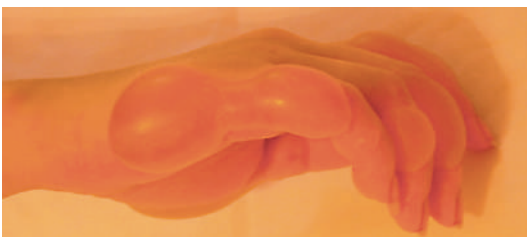Разновидности и проявления дерматитов представлены на рис. 1–6.



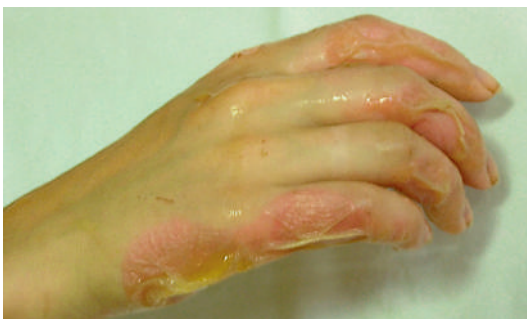**Рис. 1.** Пузырь у больного с аллергическим дерматитом



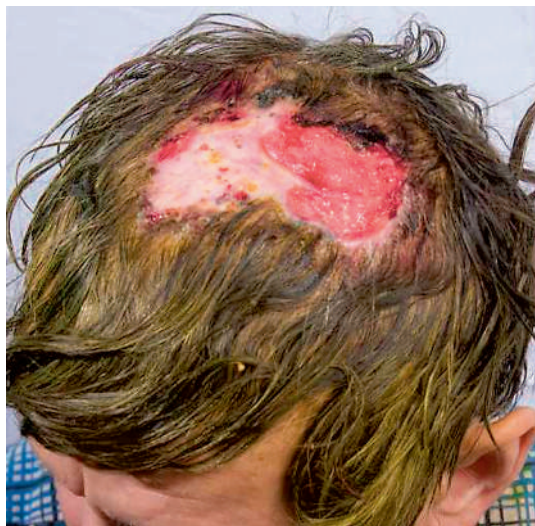**Рис. 2.** Аллергический дерматит



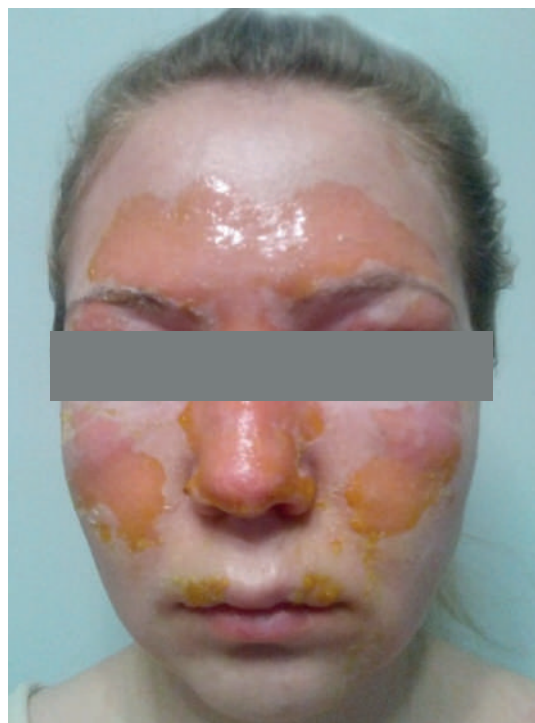**Рис. 3.** Простой буллезный дерматит (реакция на борщевик)



**Рис. 4.** Вскрытие пузырей (та же больная)



**Рис. 5.** Простой контактный дерматит (термический). Локализация на волосистой части головы



**Рис. 6.** Простой контактный дерматит (термический). Локализация на лице

## Лечение

### *Аллергический контактный дерматит*

#### **Общее лечение:**

- установление и устранение контактного аллергена;
- антигистаминные препараты I–II поколения;
- десенсибилизирующие средства (10% раствор кальция глюконата; 15–30% раствор натрия тиосульфата);
- системные глюкокортикоиды (преднизолон, 15–20 мг в сутки, 3–5 дней — при распространенном процессе).

#### **Местное лечение**

- Острая стадия — вскрытие пузырей, холодные примочки [раствор резорцинола (Резорцин<sup>▲</sup>) или танина]. Анилиновые красители (1% раствор бриллиантового зеленого, Фукорцин<sup>▲</sup>), препараты серебра [3% раствор серебра коллоидного (Колларгол<sup>▲</sup>), 1–3% раствор серебра протеината (Протаргол<sup>▲</sup>)].
- Подострая стадия — использование паст, содержащих висмута субгаллат (Дерматол<sup>▲</sup>), топические глюкокортикоиды умеренной и высокой активности.

### *Простой контактный дерматит*

Основное значение имеет выявление и устранение действия раздражителя. Скорая помощь при попадании на кожу концентрированных кислот и щелочей — обильное и длительное промывание водой очага поражения.

#### **Общее лечение:**

- исключение контакта с раздражителем;
- при необходимости — анальгетики, детоксицирующие и десенсибилизирующие средства.

#### **Местное лечение:**

- анилиновые красители (1% раствор бриллиантового зеленого, Фукорцин<sup>▲</sup>), препараты серебра [3% раствор серебра коллоидного (Колларгол<sup>▲</sup>), 1–3% раствор серебра протеината (Протаргол<sup>▲</sup>)];
- топические глюкокортикоиды; по необходимости топические стероиды, комбинированные с антибактериальными средствами;
- мази с антибиотиками (по показаниям) [фузидовая кислота (Фуцидин<sup>▲</sup>), мупироцин, бацитрацин + неомицин (Банеоцин<sup>▲</sup>)].

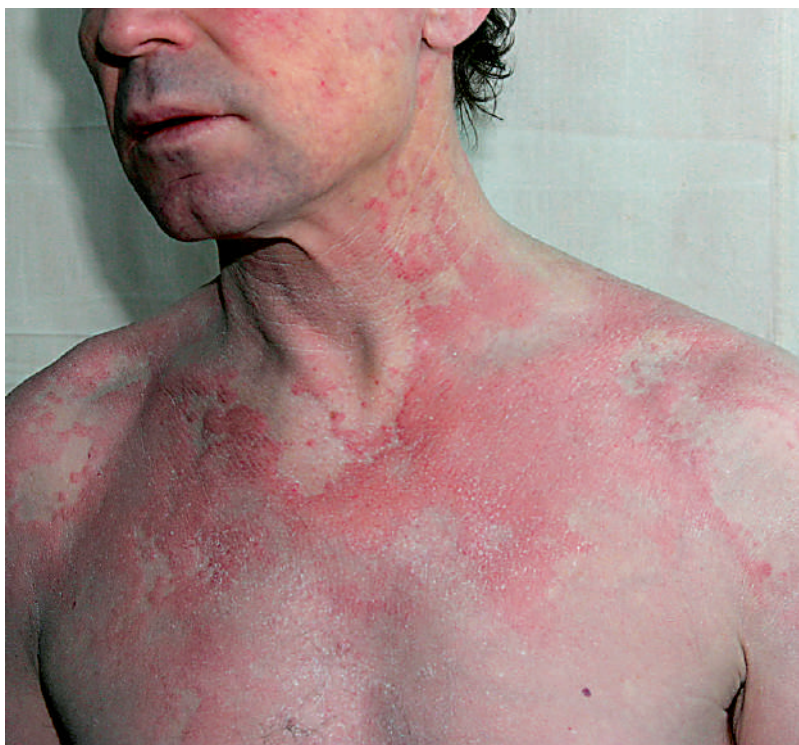

# ТОКСИКОДЕРМИЯ

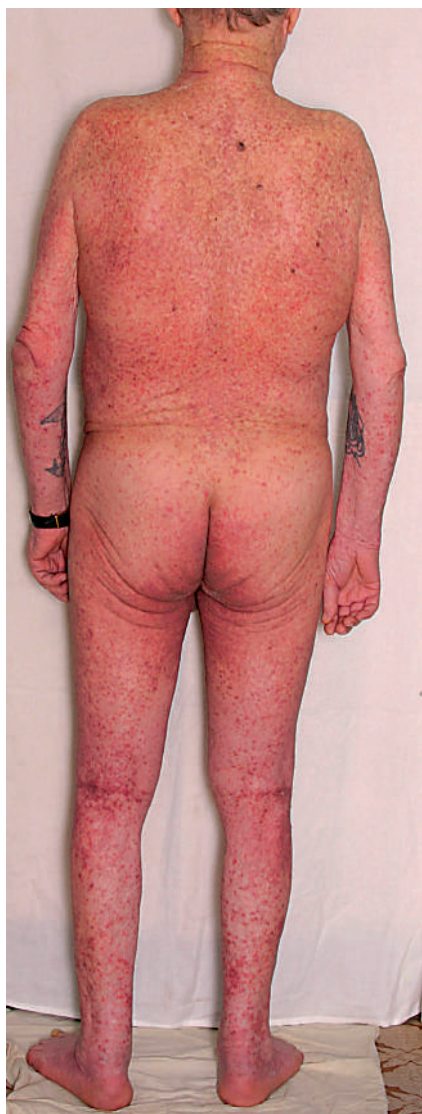## Дифференциальная диагностика токсикодермий

Критерии	Фиксированная токсикодермия	Распространенная токсикодермия	Эритродермия
Жалобы	Жжение, зуд, боль	Жжение, зуд, боль	Зуд, интоксикация, повышение температуры тела
Этиологические факторы	Лекарственные средства (антибиотики, барбитураты, сульфаниламиды); пищевые продукты		
Путь действия этиологических факторов	Прием внутрь, парентеральное введение, вдыхание, введение в прямую кишку		
Характеристика действия этиологических факторов	Аллергический, токсико-аллергический	Аллергический, токсико-аллергический	Аллергический, токсико-аллергический
Локализация процесса	Кожа туловища, слизистая оболочка полости рта, слизистые оболочки половых органов	Симметричная	Весь кожный покров
Сенсибилизация	Имеется	Имеется	Имеется
Характеристика морфологических элементов	Эритема, пузырь, волдырь, эрозия, корка	Эритематозно-сквамозные, крупнопластинчатое шелушение, пузыри, волдыри	Отечная эритема, эксфолиативное шелушение, некролиз

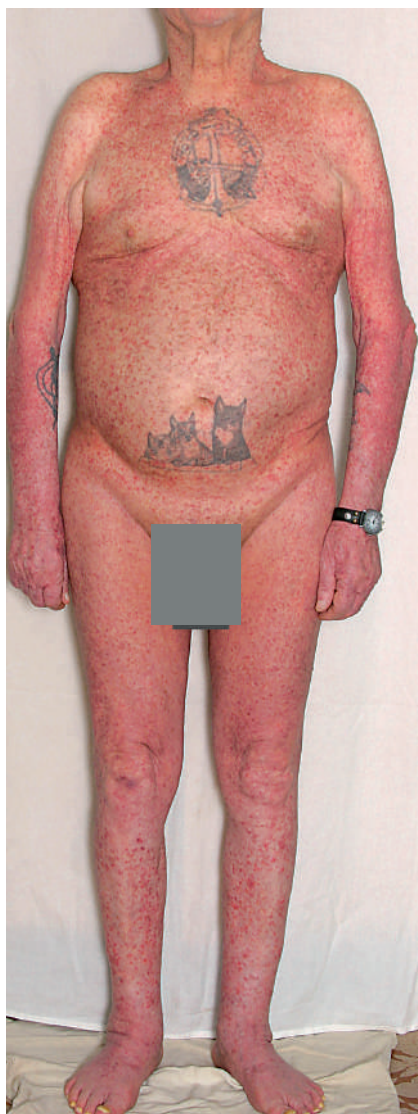
Разновидности и проявления токсикодермий представлены на рис. 7–13.



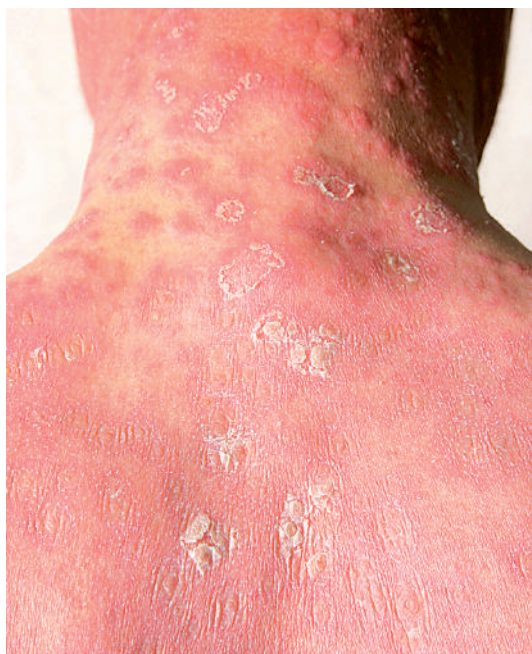**Рис. 7.** Лекарственная токсикодермия по типу крапивницы  
(на кожных покровах уртикарные элементы)



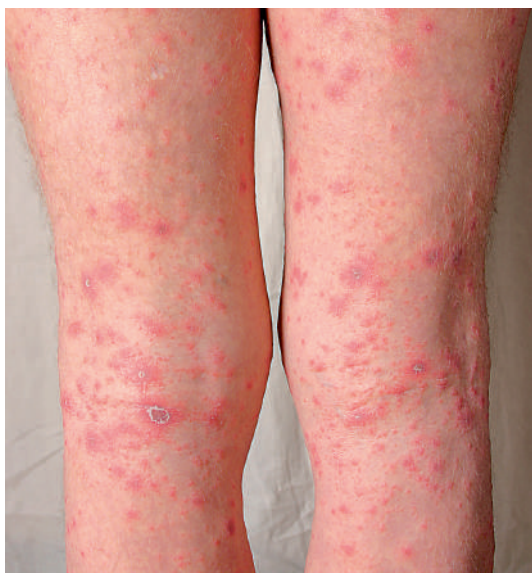**Рис. 8.** Распространенная лекарственная токсикодермия



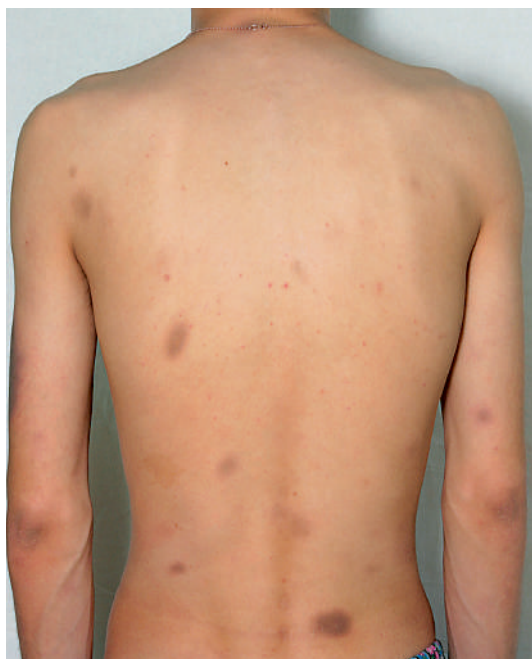**Рис. 9.** Распространенная лекарственная токсикодермия (тот же пациент)



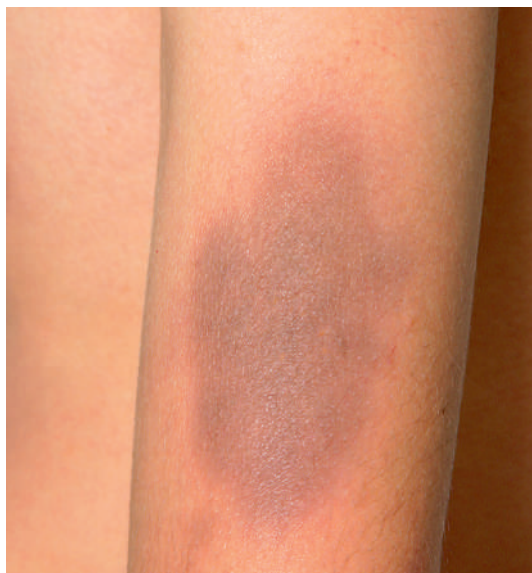**Рис. 10.** Лекарственная токсикодермия



**Рис. 11.** Лекарственная токсикодермия (тот же пациент)



**Рис. 12.** Фиксированная токсикодермия (гиперпигментация)



**Рис. 13.** Фиксированная токсикодермия (гиперпигментация). Локализация на предплечье