

Оглавление

Предисловие к изданию на русском языке	8
Предисловие к изданию на английском языке	9
Благодарности	14
Авторы	15
Список сокращений и условных обозначений	19
ЧАСТЬ ПЕРВАЯ. ЗУБОАЛЬВЕОЛЯРНАЯ ХИРУРГИЯ И ИМПЛАНТАЦИЯ	21
Глава 1. Анатомические аспекты в зубоальвеолярной хирургии	23
Глава 2. Обеспечение доступа и постановка брекета на ретинированный зуб	27
Глава 3. Хирургическая подготовка пациента к ортопедическому лечению	35
Глава 4. Презервация лунки зуба	42
Глава 5. Винирная костная пластика	45
Глава 6. Синус-лифтинг	54
Глава 7. Немедленное протезирование на имплантатах при полной вторичной адентии	61
Глава 8. Скуловые имплантаты	67
Глава 9. Установка денальных имплантатов с предварительным планированием с использованием конусно-лучевой компьютерной томографии	74
ЧАСТЬ ВТОРАЯ. ОДОНТОГЕННАЯ ИНФЕКЦИЯ ГОЛОВЫ И ШЕИ	85
Глава 10. Обзор анатомических пространств	87
Глава 11. Остеомиелит	117
ЧАСТЬ ТРЕТЬЯ. ЧЕЛЮСТНО-ЛИЦЕВАЯ ХИРУРГИЯ	125
Глава 12. Хирургические методы обеспечения проходимости верхних дыхательных путей	127
Глава 13. Переломы нижней челюсти	144
Глава 14. Переломы по Ле Фор	188
Глава 15. Изолированные переломы скуловой кости и скуловерхнечелюстного комплекса	195
Глава 16. Переломы глазницы	210
Глава 17. Переломы носа	220
Глава 18. Переломы лобной пазухи	228
Глава 19. Множественные переломы лицевого скелета и назоорбитоэтмоидальные переломы	241
Глава 20. Травмы мягких тканей	253

ЧАСТЬ ЧЕТВЕРТАЯ. ОРТОГНАТИЧЕСКАЯ И ЧЕРЕПНО-ЛИЦЕВАЯ ХИРУРГИЯ	267
Глава 21. Хирургическое вмешательство на верхней челюсти	269
Глава 22. Остеотомия нижней челюсти	284
Глава 23. Гениопластика (передняя скользящая остеотомия)	301
Глава 24. Дистракция верхней челюсти с остеотомией по Ле Фор I и применение аппаратов внешней фиксации RED 2	307
Глава 25. Хирургическое лечение расщелины альвеолярного отростка	313
Глава 26. Хирургическое лечение расщелины нёба	322
Глава 27. Хирургическое лечение расщелины верхней губы	327
Глава 28. Ортогнатическое хирургическое лечение расщелины: остеотомия по Ле Фор I	331
ЧАСТЬ ПЯТАЯ. ХИРУРГИЯ ВИСОЧНО-НИЖНЕЧЕЛЮСТНОГО СУСТАВА	335
Глава 29. Визуализация височно-нижнечелюстного сустава	337
Глава 30. Артроцентез височно-нижнечелюстного сустава	344
Глава 31. Артроскопическая артропластика височно-нижнечелюстного сустава	348
Глава 32. Аллопластическая реконструкция (методика TMJ Concepts) височно-нижнечелюстного сустава и связанных с ним структур	361
Глава 33. Восстановление височно-нижнечелюстного сустава аутогенными трансплантатами	385
Глава 34. Эминэктомия	393
ЧАСТЬ ШЕСТАЯ. КОСМЕТИЧЕСКАЯ ХИРУРГИЯ ЛИЦА	403
Глава 35. Ботулотоксин типа А (Ботокс [®])	405
Глава 36. Аугментация мягких тканей	411
Глава 37. Химические пилинги	416
Глава 38. Омоложение: лазерный пилинг лица CO ₂ -лазером	421
Глава 39. Подтяжка бровей	426
Глава 40. Ритидэктомия	442
Глава 41. Блефаропластика верхнего и нижнего века и имплантаты носослезной борозды	452
Глава 42. Ринопластика	472
Глава 43. Отопластика	498
ЧАСТЬ СЕДЬМАЯ. ПАТОЛОГИЯ И РЕКОНСТРУКТИВНАЯ ХИРУРГИЯ	507
Глава 44. Доброкачественные кисты челюстей	509
Глава 45. Доброкачественные опухоли челюстей	516
Глава 46. Злокачественные опухоли челюстей	529
Глава 47. Оперативные вмешательства в области шеи	540
Глава 48. Хирургическое лечение рака губы	551

Глава 49. Патология слюнных желез	557
Глава 50. Патология шеи	580
Глава 51. Кожно-мышечный лоскут большой грудной мышцы	589
Глава 52. Закрытие ороантрального сообщения	599
Глава 53. Костный трансплантат с переднего гребня подвздошной кости	612
Глава 54. Костный трансплантат с заднего гребня подвздошной кости	619
Глава 55. Пересадка проксимального участка большеберцовой кости	628
Глава 56. Теменной костный трансплантат	632
Глава 57. Пересадка реберного хряща	639
Глава 58. Принципы микрососудистой хирургии	644
Глава 59. Свободный лоскут с большеберцовой области на сосудистой ножке и забор трансплантата	651
Глава 60. Лучевой свободный лоскут с предплечья	658
Глава 61. Перфорантный свободный лоскут с переднелатеральной части бедра	664
Глава 62. Восстановление нервов	675
Приложение 1. Таблица антибиотиков	692
Приложение 2. Время реабилитации после различных черепно-лицевых операций	695
Приложение 3. Патологии	697
Предметный указатель	704

Анатомические аспекты в зубоальвеолярной хирургии

Джейсон Джамали, Антония Колокитас и Мишель Милоро

Для предупреждения хирургических осложнений необходимо знать расположение анатомических образований в области оперативного вмешательства. Рентгенография дает возможность оценить анатомические структуры, определить возможные риски оперативного вмешательства и спрогнозировать результат лечения.

Нижняя челюсть

Язычный нерв

Язычный нерв обеспечивает чувствительную иннервацию двух третей языка. При экстракции третьих коренных зубов и при операциях на дне полости рта есть риск повреждения язычного нерва. В области третьих моляров язычный нерв расположен примерно на 3 мм от верхушки гребня альвеолярного отростка и на 2 мм медиальнее язычной поверхности кортикальной пластинки. У 17,6% людей язычный нерв находится на или выше гребня альвеолярной кости. У 22% людей язычный нерв находится в непосредственной близости от язычной поверхности кортикальной пластинки в области третьего моляра. В области второго моляра язычный нерв располагается на 9,5 мм ниже шеечной линии зуба. В области первого моляра и второго премоляра язычный нерв располагается на 13 и 15 мм ниже шеечной линии зуба соответственно. Язычный нерв выходит к языку в области первого и второго моляров.

Нижний альвеолярный нерв

По мере того как нижний альвеолярный нерв спускается от основания черепа, он пересекает крыло-челюстное пространство и входит в нижнечелюстное отверстие, расположенное на 1,5–2 см ниже от сигмовидной вырезки. В области тела нижней челюсти ход нижнечелюстного нерва в щечно-язычном направлении бывает трех типов.

- ◆ Тип 1: в большинстве случаев (около 70% пациентов) канал идет по направлению к язычной поверхности кортикальной пластинки в области ветви и тела нижней челюсти.
- ◆ Тип 2: у 15% людей канал идет посередине ветви нижней челюсти до второго моляра, а затем идет по направлению к язычной поверхности кортикальной пластинки в области второго и первого моляров.
- ◆ Тип 3: у 15% людей канал расположен посередине язычной трети нижней челюсти на всем его протяжении.
Дополнительно:
 - ◆ приблизительно у 80% людей в нижнечелюстном канале поверх нерва проходит нижнечелюстная артерия;
 - ◆ у пациентов пожилого возраста расстояние между щечной поверхностью кортикальной пластинки нижней челюсти и латеральной стенкой канала меньше, чем у более молодых;
 - ◆ по отношению к третьим молярам нижнечелюстной канал находится:
 - с язычной стороны третьих моляров в 49% случаев;

- с щечной стороны третьих моляров в 17% случаев;
- снизу от третьих моляров в 19% случаев.

Общий риск проникновения в нижнечелюстной канал во время удаления третьего моляра выше у пациентов с язычным расположением канала, чем у пациентов, у которых канал располагается с щечной стороны. Самое большое расстояние между щечной поверхностью кортикальной пластинки до канала среди всех моляров нижней челюсти у второго моляра.

Подбородочный нерв

Подбородочное отверстие обычно находится между первым и вторым премолярами, в вертикальной проекции соотносится с подглазничным отверстием. Расстояние между подглазничным и подбородочным отверстиями может изменяться в зависимости от степени резорбции альвеолярной кости нижней челюсти по причине отсутствия зубов. Подбородочный нерв перед выходом из подбородочного отверстия располагается чуть выше его. Кроме того, подбородочный нерв образует переднюю петлю («колена») перед выходом его из подбородочного отверстия в 48% случаев. Средняя длина передней петли («колена») составляет 0,89 мм с протяженностью вверх до 5,7 мм и более. Тем не менее только 5% пациентов имеют длину передней петли больше 3,0 мм и только у 2% длина больше 4,0 мм.

Верхняя челюсть

Носовая полость

Нёбный отросток верхней челюсти составляет передние три четверти дна полости носа. Оставшуюся четверть носовой полости составляет горизонтальный отросток нёбной кости. При постановке имплантатов в переднем отделе верхней челюсти необходимо соблюдать осторожность, чтобы не повредить эту область.

Верхнечелюстная пазуха

Верхнечелюстная пазуха является самой большой из околоносовых пазух. Она имеет форму пирамиды с вершиной, направленной в скуловую область, располагается в кости верхней челюсти и ограничена подвисочной ямкой, боковой стенкой носа и дном орбиты. Возможны различные варианты пневматизации пазухи. Однако, как правило, объем верхнечелюстной пазухи у взрослых составляет около 15 мл. Кроме того, верхнечелюстная пазуха может быть разделена перегородкой. Устье верхнечелюстной пазухи находится у верхнего края медиальной стенки пазухи и выходит в средний носовой ход.

Ключевые моменты

1. На рентгенограмме нижней челюсти видна тень корня третьего моляра, которую пересекает линия просветления нижнечелюстного канала (рис. 1.6, клинический случай 1.2), его отклонение или смещение (рис. 1.3, клинический случай 1.1), резкий наклон корней третьего моляра и выраженное смыкание корней.
2. Конусно-лучевая томография позволяет визуализировать нервно-сосудистые образования и минимизировать риск их повреждения во время проведения зубочелюстной хирургии и имплантации (рис. 1.1 и 1.2).

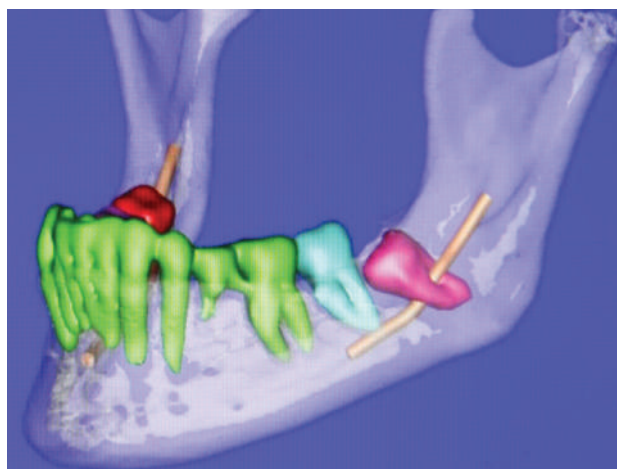


Рис. 1.1. 3D-изображение нижнечелюстного нерва, который проходит прямо через непрорезавшийся нижний зуб мудрости

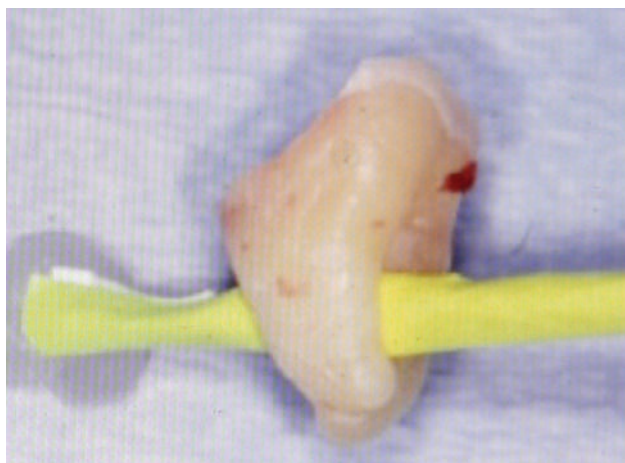

Рис. 1.2. Удаленный нижний зуб мудрости с 3D-изображения (см. рис. 1.1). Желтая бумага показывает ход нижнечелюстного нерва через корни зуба.

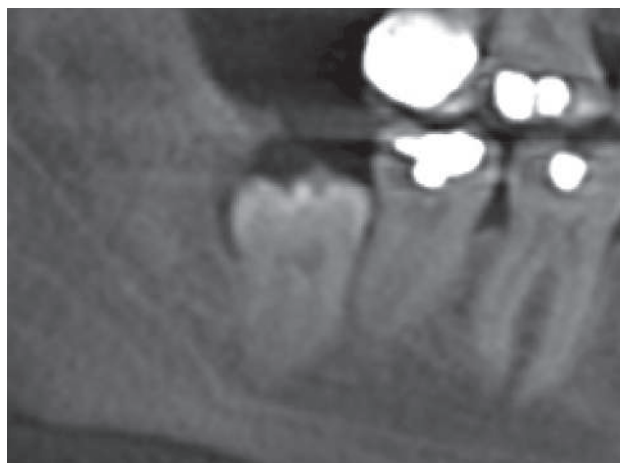

Рис. 1.3. На рентгенограмме изображен непрорезавшийся 32-й зуб со смещенным нижнечелюстным каналом к верхушке зуба

Клинические случаи

Клинический случай 1.1. Пациент 63 лет предъявляет жалобы на резкую боль, неприятный вкус во рту, постоянную задержку пищевых остатков в межзубных промежутках и очаг хронической инфекции у 32-го зуба. Учитывая возраст пациента, расположение нервов и ве-

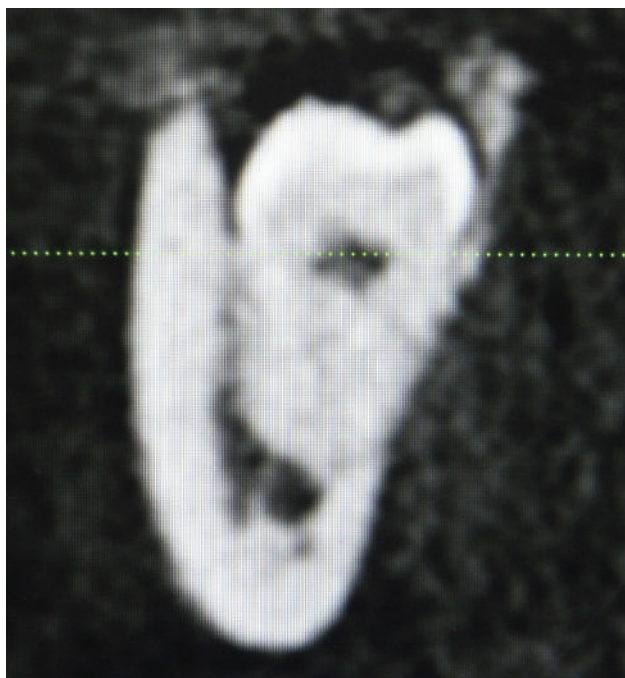


Рис. 1.4. На снимке, сделанном при помощи конусно-лучевой томографии, виден нижнечелюстной нерв, проходящий через апикальную треть 32-го зуба

роятность нейросенсорного поражения, было решено провести удаление клинической коронки ретинированного зуба без удаления корней (коронэктомия) (рис. 1.3–1.5).

Клинический случай 1.2. Пациент в возрасте 57 лет жалуется на постоянную локализованную и иррадирующую боль. В истории болезни указано наличие глубокого десневого кармана у 32-го зуба (рис. 1.6–1.8).

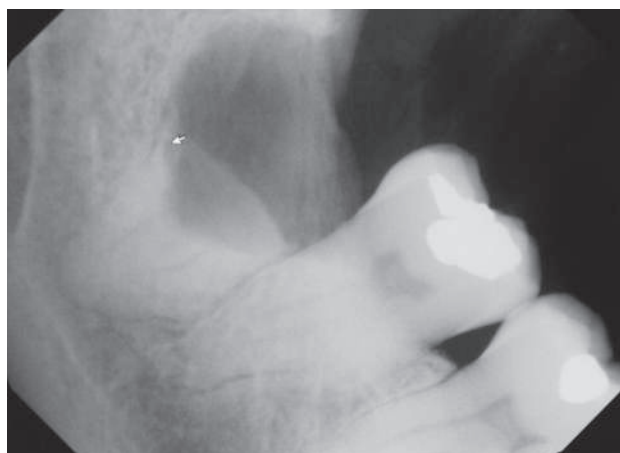


Рис. 1.5. Рентгенограмма верхушки 32-го зуба после коронэктомии. Обратите внимание, что клиническая коронка была удалена сепарацией ниже шейечной линии зуба, чтобы не осталось эмали и корни начинались на 3–4 мм ниже края кости

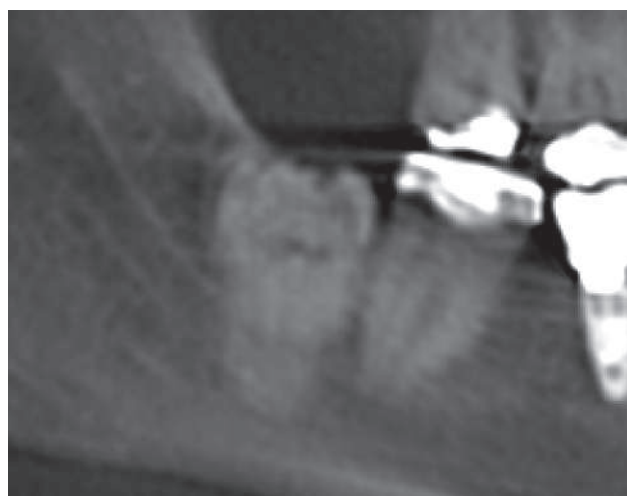


Рис. 1.6. На рентгенограмме виден ход нижнечелюстного канала в виде белых прерывистых линий

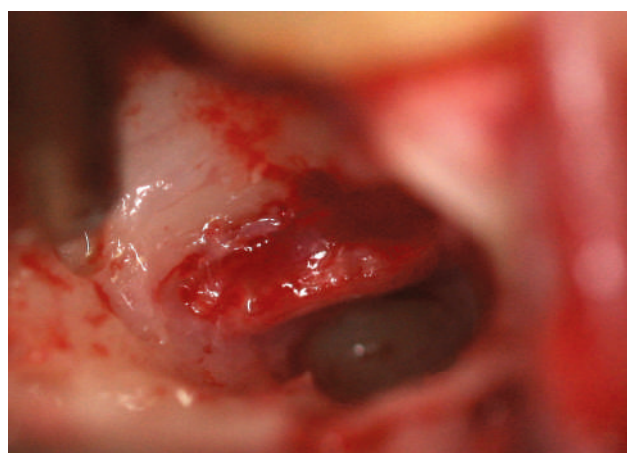


Рис. 1.8. В лунке удаленного 32-го зуба виден неповрежденный нижнечелюстной нерв, проходящий вдоль язычной поверхности кортикальной пластинки

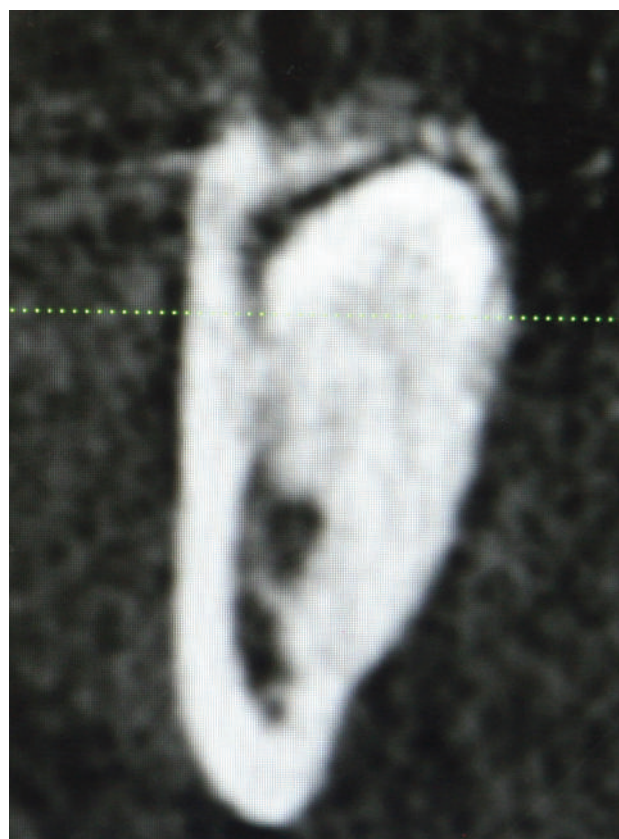


Рис. 1.7. Снимок конусно-лучевой томографии показывает ход нижнечелюстного нерва, проходящего через среднюю треть корней третьего моляра

Литература

- Apostolakis D. The anterior loop of the inferior alveolar nerve: prevalence, measurement of its length and a recommendation for interforaminal implant installation based on cone beam CT imaging // *Clin. Oral Implants Res.* 2012. Vol. 23. P. 1022–1030.
- Chan H.-L. Significance of the lingual nerve during periodontal/implant surgery // *J. Periodontol.* 2010. Vol. 81. P. 372–377.
- Ghaeminia H. Position of the impacted third molar in relation to the mandibular canal: diagnostic accuracy of cone beam computed tomography compared with panoramic radiography // *Int. J. Oral Maxillofac. Surg.* 2009. Vol. 38. P. 964–971.
- Janfaza P. *Surgical Anatomy of the Head and Neck.* Cambridge, MA : Harvard University Press, 2011.
- Kim S.T. Location of the mandibular canal and topography of its neurovascular structures // *J. Craniofac. Surg.* 2009. Vol. 20. P. 936–939.
- Levine M.H. Location of inferior alveolar nerve position: a clinical and radiographic study // *J. Oral Maxillofac. Surg.* 2007. Vol. 65. P. 470–474.

Обеспечение доступа и постановка брекета на ретинированный зуб

Нейл К. Каннинг, Скотт А. Кертис и Кристофер Дж. Хаггерти

Облегчение прорезывания полуретинированного и/или дистопированного зуба ортодонтическим методом.

Показания

1. Наличие места для размещения ретинированного зуба в альвеолярной дуге.
2. Наличие оптимального межзубного пространства для размещения зуба в пределах альвеолярной дуги.
3. Ретинированный или дистопированный зуб должен находиться на противоположной от дуги стороне, что позволяет обеспечить соответствующую симметрию.
4. Дистопия зуба не обусловлена врожденными пороком или патологией.

Противопоказания

1. Вероятность структурного повреждения рядом стоящих корней при репозиции дистопированного зуба.
2. При наличии других анатомических структур (например, прилегающие к зубу корни другого зуба, или одонтома), находящихся на пути выведения зуба.
3. Ретинированный зуб атипичной формы или с другой патологией.

Методика

1. Выполняется проводниковая или инфильтрационная анестезия. Введение анестетика в поднадкостничный слой

позволяет провести гидропрепарирование тканей и помочь отслоению тканей.

2. Зубы, которые располагаются в зоне интереса и не позволяют провести операцию в полном объеме, подлежат удалению.
3. Разрез в альвеолярной области гребня выполняется в месте отсутствия зубов или непосредственно в проекции ретинированного зуба. Разрезы делают для того, чтобы отслоить мягкие ткани от альвеолярного гребня. Цель этой манипуляции заключается в том, чтобы ретинированный зуб не повредил кератинизированную ткань и после прорезывания сохранил нормальный, неповрежденный периодонт.
4. Отслаивается полнослойный слизисто-надкостничный лоскут, с разрезом в дистальной части или без него, в зависимости от местоположения ретинированного зуба (рис. 2.6 в клиническом случае 2.1 и рис. 2.16 в клиническом случае 2.2).
5. Ретинированный зуб часто визуализируется как область с возвышением и/или в виде зубного фолликула. Тонкий слой кости над ним может быть удален при помощи периостального элеватора (см. рис. 2.16 в клиническом случае 2.2). Если требуется удаление большого объема ткани для обеспечения доступа к клинической коронке ретинированного зуба, то используют маленький круглый бор с водным охлаждением.
6. Как только клиническая коронка зуба раскрыта, зубной фолликул удаля-

ется с проведением электрокоагуляции (рис. 2.7 в клиническом случае 2.1 и рис. 2.17 в клиническом случае 2.2). Электрокоагуляция позволяет быстро и легко удалить фолликул и значительно оптимизировать локальный гемостаз.

7. При необходимости местный анестетик может вводиться с эпинефрином (Адреналином[®]) в окружающие ретинированный зуб ткани и вокруг клинической коронки зуба для улучшения гемостаза.
8. Слюноотсос позиционируется в область зуба с целью создания сухого операционного поля и обеспечения гемостаза. Это обязательные условия для обеспечения корректной адгезии композитного материала.
9. После достижения гемостаза в операционном поле брекет помещается у режущего края или у жевательной поверхности зуба в положении оптимального вектора выведения зуба в ортодонтически корректную позицию или в область отсутствующего зуба.
10. После того как брекет установлен в правильную позицию, при помощи цепочки, присоединенной к брекету, осуществляется усилие плоскогубцами или пинцетом для проверки соединения композита и зуба. Нависающие края и неровности композиционного материала удаляются при помощи круглого бора с обильным орошением.
11. Цепочка прикрепляется к ортодонтической проволоке при помощи нитей 4–0. Звенья, которые не нужны, удаляются, чтобы предотвратить провисание цепи (рис. 2.11 в клиническом случае 2.1 и рис. 2.18 в клиническом случае 2.2), так как провисание цепи может привести к нарушению фиксации брекета.
12. Область закрывается при помощи швов из хромированных нитей 4–0 (рис. 2.13 в клиническом случае 2.1).

Рекомендации

1. Необходимость в назначении анальгетиков зависит от степени инвазивности проводимого лечения.
2. Антибиотики обычно не назначаются.

3. Пациенты возвращаются к обычному режиму дня уже на следующие сутки.
4. Постановка ортодонтической конструкции должна быть выполнена как можно скорее после обнаружения клинической коронки, примерно от 5 до 21 дня после обнаружения. Немедленная постановка нужна тем зубам, которые имеют подвижность, для предупреждения их вывиха.

Осложнения

Ранние осложнения

1. **Кровотечение:** обычно из ткани, которую не определили как кровоточащую. В иных случаях возможно кровотечение в связи с недиагностированным нарушением свертываемости крови, так как большинство наблюдаемых и лечащихся пациентов — молодые люди.
2. **Открепление брекета:** из-за недостаточной сухости операционного поля может быть нарушение фиксации композиционного материала. Важно в этом случае в течение 72 ч заново зафиксировать брекет до заживления слизисто-надкостничного лоскута.
3. **Присоединение инфекции:** редко. Лечение антибиотиками или полосканием полости рта такими растворами, как Peridex. Если при осмотре или на рентгенограмме определяется абсцесс, выполняются разрез и дренирование раны.

Поздние осложнения

1. **Открепление брекета:** часто из-за вывиха зуба или из-за избыточной силы ортодонта.
2. **Зуб не движется (неподвижный зуб):** варианты лечения включают в себя менее щадящее препарирование костной ткани, попытки воздействия на зуб элеватором и создание каналов в кости для обеспечения подвижности зуба. Следует соблюдать осторожность во время хирургического воздействия для того, чтобы избежать травмы экватора зуба и периодонтальной связки. Повреждение данных структур может выразиться

в виде дефектов периодонта и, как следствие, анкилозе. Если это не поможет, то вопрос может быть решен удалением зуба и прибеганием к помощи ортодонтии или имплантации.

3. **Повреждение периодонта:** маловероятно при отслойке лоскута, использовании брекетов, малого препарирования костной ткани в области клинической коронки и при доступе через кератинизированную десну, прилегающую к зубу. Для того чтобы препятствовать повреждению периодонта, необходимо использовать брекет-систему вместо простого обвивания проволоки вокруг экватора зуба.

Ключевые моменты

1. Рентгенография позволяет рентгенологу определить точное местоположение ретинированного зуба, смещение его в вестибулярную или нёбно-язычную сторону, любое соприкосновение с другими структурами (например, корни близстоящего зуба, сверхкомплектные зубы или одотома), и есть ли какая-нибудь патология зуба или нарушение его формы. Рентгенограммы могут быть в виде ортопантомограмм, точечных снимков верхушки корней зуба, и/или снимков, полученных при помощи конусно-лучевой томографии. При использовании периапикальных или окклюзионных пленок очень важно следовать правилу Кларка (например, правило SLOB, «одна сторона — язычная, противоположная — щечная»).
2. Необходима консультация с ортодонтом для лигирования брекета. Только четко представляя проводимое ортодонтическое лечение и векторы движения зуба под воздействием брекета, можно ставить брекеты и прогнозировать идеальное лечение.
3. Некоторые ортодонты предпочитают заранее узнать о местоположении и ориентации зуба за несколько недель до проводимого ортодонтического лечения. В этих случаях ретинированный зуб находят и к нему обеспечивают доступ, после чего накладывают швы вокруг тех зубов, которые находятся вблизи от области ретинированного зуба. Например, для ретинированного клыка на верхней челюсти шов привязывается у экватора прилегающего бокового резца.
4. Чем выше располагается ретинированный зуб, тем выше шанс выведения зуба в альвеолу и ниже риск анкилоза.
5. Выполняемые разрезы всегда крестообразные. Все разрезы располагаются на ткани, покрывающие альвеолярный гребень. Это позволяет ретинированному зубу пройти сквозь кератинизированную ткань и предрасполагает в дальнейшем к созданию хорошего периодонта.
6. Достаточное обнажение клинической коронки и обеспечение сухости операционного поля являются ключевыми пунктами в надежной фиксации композиционного материала на ретинированном зубе. Это также важно для надежной фиксации композиционного материала, который используется в ортодонтии.
7. Брекет должен быть расположен таким образом, чтобы при установке цепочки вектор тяги совпадал с путем прорезывания зуба. Брекет должен располагаться как можно ближе к резовому краю или окклюзионной поверхности зуба, чтобы обеспечить ортодонту оптимальный контроль над перемещением зуба.
8. Постановку брекета нужно делать как можно быстрее, после того как обеспечен доступ к зубу, но не позже 3 нед. На шатающемся зубе необходима немедленная постановка брекета для предупреждения анкилоза.
9. Методику, описанную выше, часто называют «техникой закрытого прорезывания», так как метод включает в себя полное закрытие лоскутом раны после обнаружения и постановки на зуб брекет-системы. Как альтернатива данной методике, существует техника открытого прорезывания. Техника открытого прорезывания обычно применяется для ретинированных верхних клыков с нёбной ориентацией, когда существует опасность резорбции корней близстоящих зубов.

Техника открытого прорезывания включает в себя надрез слизистой оболочки, удаление достаточного объема кости, чтобы открыть доступ к клинической коронке зуба, как это было бы при выполнении техники закрытого прорезывания. Далее лоскут располагают над ретинированным зубом и создают перфорационное отверстие посреди ткани,

которая покрывает нужный зуб. Данный разрыв в ткани затем перевязывается хирургической повязкой (обычно периодонтальной повязкой; Coe-Pak, GC American Inc., Alsip, IL, US) или конструкцией (клин, брекет или металлической коронкой из хрома), и зубу позволяют прорезываться до уровня окклюзионной плоскости.

Клинические случаи

Клинический случай 2.1. *Нёбно расположенные ретинированные зубы.* Девочка, 14 лет, имеются ретинированные зубы № 6 и № 11 и оставшиеся молочные зубы с и h. Пациентка носила полные ортодонтические дуги в течение 9 мес для выравнивания зубов

и устранения скученности зубов в переднем отделе (рис. 2.1–2.13).

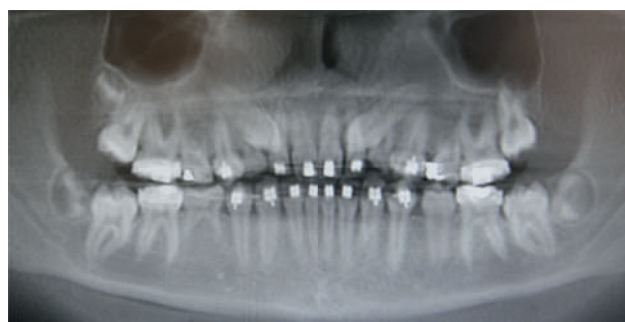

Рис. 2.1. На ортопантограмме видны оставшиеся молочные зубы с и h и ретинированные зубы № 6 и № 11

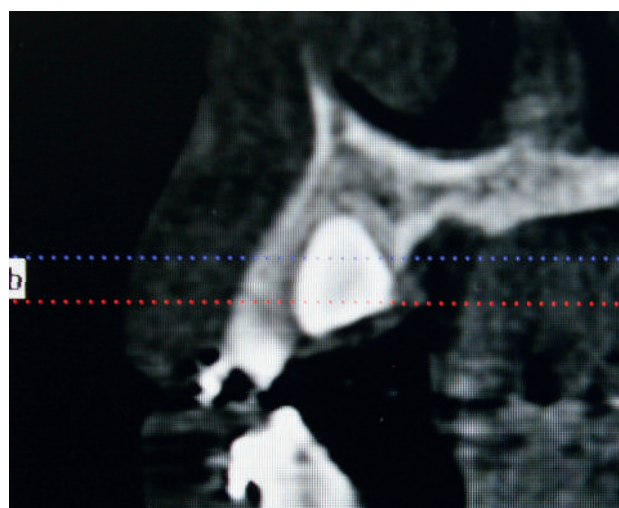


Рис. 2.2. Снимок в боковой проекции, полученный при помощи конусно-лучевой томографии, показывает нёбное расположение 6-го зуба

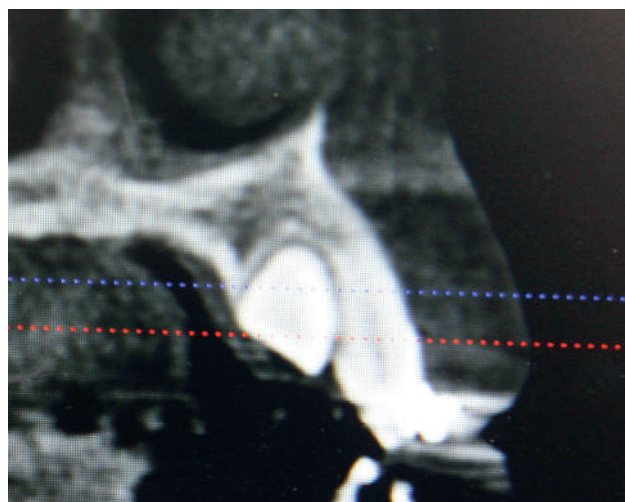


Рис. 2.3. Снимок в боковой проекции, полученный при помощи конусно-лучевой томографии, показывает нёбное расположение 11-го зуба

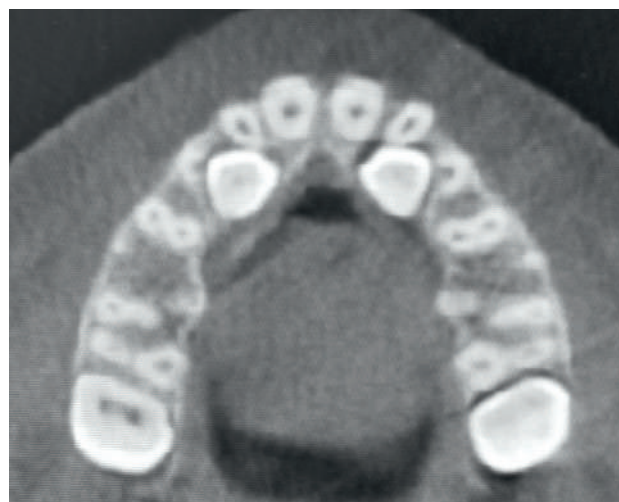

Рис. 2.4. Снимок с ракурса окклюзионной плоскости 6-го и 11-го зубов

Клинический случай 13.13. *Крупные оскольчатые переломы переднего отдела нижней челюсти с двусторонним переломом тела нижней челюсти.* Мужчина, 65 лет, поступил сразу после самостоятельно нанесенной огнестрельной раны в область переднего отдела нижней челюсти с сильным раздроблением. По прибытии в отделение неотложной помощи мужчина сидел в вертикальном положении, в состоянии средней тяжести (оценка по шкале комы Глазго — 15 баллов). После того как пациента вывели из КТ-сканера, у него развилась дыхательная недостаточность из-за смещения языка кзади. Ему пришлось выполнить трахеостомию в сознании и направить его в операционную. Все зубы на нижней челюсти, за исключением 37, 46 и 47, были с переломами. Три оставшихся жевательных зуба на нижней челюсти были использованы для межчелюст-

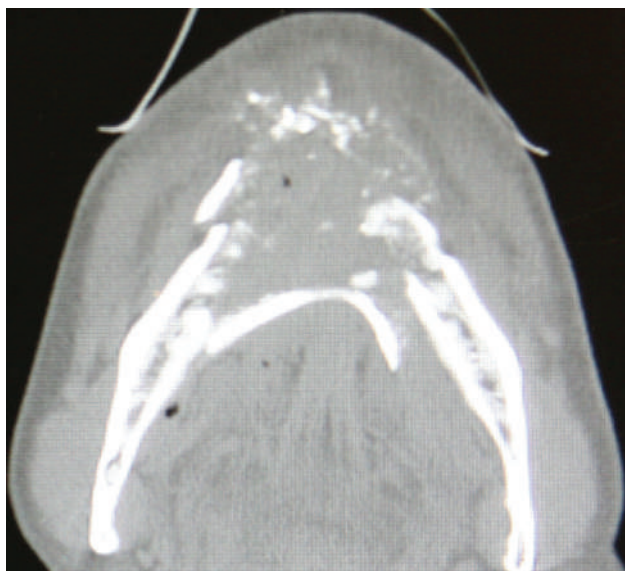

Рис. 13.68. На компьютерно-томографическом снимке в аксиальной проекции видно сильное смещение передней язычной пластинки с задним смещением подбородочно-подъязычной и подбородочно-язычной мышц вплоть до нарушения проходимости дыхательных путей (двусторонний перелом тела нижней челюсти)

Клинический случай 13.14. *Оскольчатый перелом нижней челюсти с травмой мягких тканей.* 36-летний мужчина перенес огнестрельное ранение в области левой половины лица и нижней челюсти, которое приве-

ло к оскольчатому левостороннему перелому тела и угла нижней челюсти, умеренной утрате мягких тканей и звездообразному ранению (рис. 13.71 и 13.72).

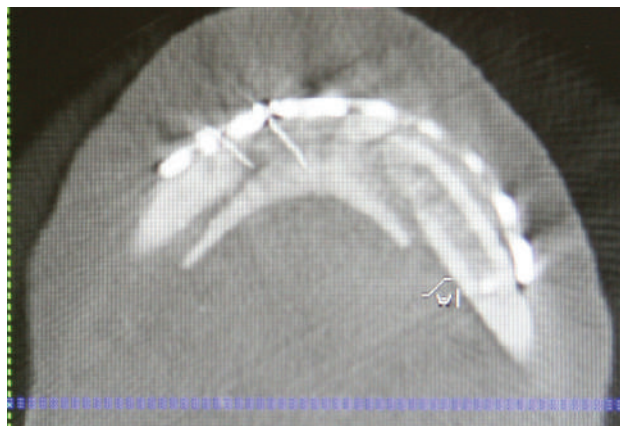


Рис. 13.69. На послеоперационной конусно-лучевой компьютерной томографии в аксиальной проекции видно лигирование язычной пластинки и соответствующей мускулатуры к восстановительной пластине при помощи проволоочной фиксации

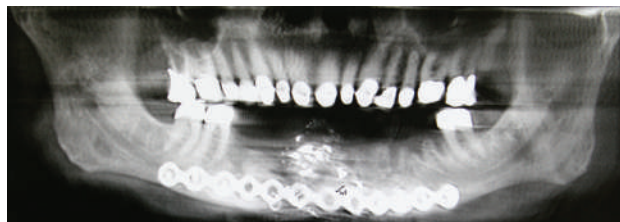

Рис. 13.70. Раздробленная нижняя челюсть была восстановлена при помощи 2,8-миллиметровой закрытой восстановительной пластины би-кортикальными винтами, помещенными ниже нижнечелюстного канала. Все зубы, которые невозможно было сохранить, были удалены. Ретинированные моляры помогли установить вертикальное и переднезаднее расстояние нижней челюсти

ло к оскольчатому левостороннему перелому тела и угла нижней челюсти, умеренной утрате мягких тканей и звездообразному ранению (рис. 13.71 и 13.72).