

Джеффри Ю. Маккалистер, Марк Э. Приссел

## 6.1. Введение

За последние годы представление о нестабильности ПлФС II–V пальцев изменилось благодаря более глубокому пониманию патологической анатомии и более внимательному отношению к патологии мягких тканей. Ранее при лечении патологии ПлФС малых пальцев выполняли только костную коррекцию, оставляя без внимания мягкотканые стабилизирующие структуры [1]. Подошвенная связка представляет собой волокнисто-хрящевую структуру, которая стабилизирует ПлФС с подошвенной поверхностью сустава. При разрыве или ослаблении подошвенной связки развивается деформация. При многоплоскостной деформации часто возникает перекрещивание пальцев и развивается нестабильность ПлФС. Наиболее часто наблюдается разгибательная контрактура II пальца с его захождением на I палец. Хотя нестабильность подошвенной связки может быть следствием острой травмы, в этой главе описываются случаи хронической слабости подошвенной связки с развитием метатарзалгии и деформации пальцев, а также рассматриваются вопросы предоперационного обследования и хирургической коррекции.

## 6.2. Клиническая картина

Во всех случаях важно тщательно собрать анамнез и провести клиническое обследование. В острой ситуации имеются указания на травму переднего отдела стопы в результате

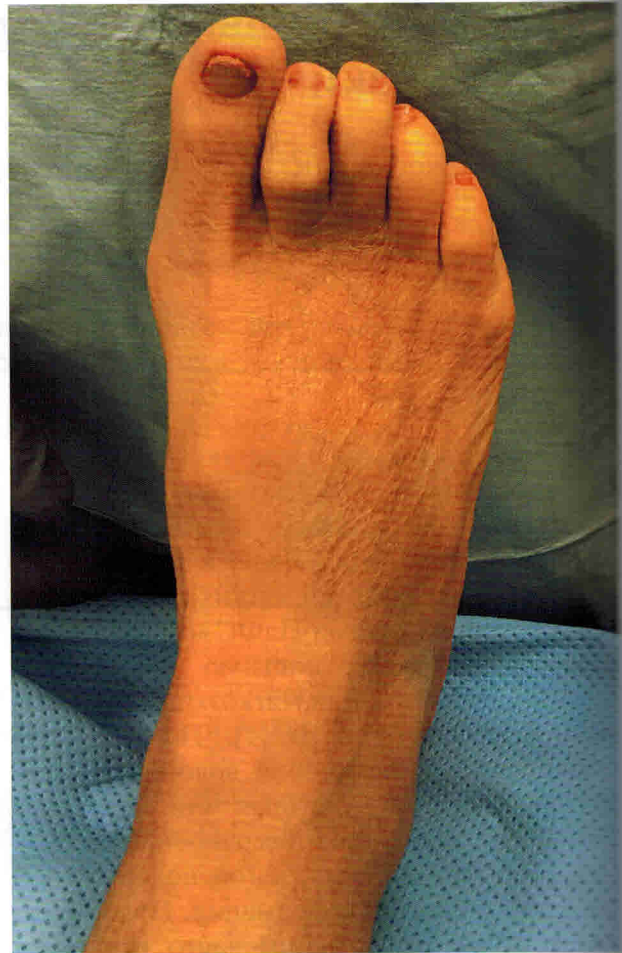чрезмерного переразгибания пальцев. У пациентов быстро развивается отек, и они, как правило, обращаются в отделение неотложной помощи. При подострой или хронической нестабильности подошвенной связки пациенты наиболее часто обращаются с жалобами на боль в области «подушечки» стопы на уровне головок плюсневых костей или развитие молоткообразной деформации. При опросе пациента обычно выясняют наличие таких факторов, как перенесенные травмы, ношение неподходящей обуви и сопутствующие деформации. Кроме того, при нестабильности ПлФС II–V пальцев важно собрать хирургический анамнез, поскольку после операций на первом луче стопы часто отмечается усиление боли. В рамках предоперационного обследования важно собрать ревматологический анамнез.

При патологии пальцев и переднего отдела стопы необходимо обязательно провести оценку с нагрузкой и без нагрузки. Мы рекомендуем проводить оценку во время ходьбы и в положении сидя. Как и при большинстве проблем переднего отдела стопы, в первую очередь оценивают натяжение мышц задней поверхности голени. Для оценки эквинусной контрактуры икроножной и камбаловидной мышц выполняют тест Сильвершельда (Silfverskiöld). В положении стоя оценивают наличие патологии заднего отдела стопы, при которой может наблюдаться перегрузка ПлФС II–V пальцев (например, плосковальгусная установка стоп с нестабильностью медиальной колонны стопы). Затем оценивают

стабильность медиальной колонны стопы и амплитуду движений в ПлФС I пальца. У пациентов часто обнаруживается вальгусная деформация I пальца стопы. Прежде чем обсуждать вопросы коррекции ПлФС II–V пальцев, необходимо выполнить клиническую и рентгенологическую оценку *hallux valgus*. В этой главе не рассматриваются вопросы клинических проявлений и хирургического лечения вальгусной деформации I пальца стопы, однако они будут учтены в алгоритме операции.

Далее оценивают патологию и деформацию ПлФС II–V пальцев. Наиболее часто поражается II ПлФС [8, 10]. Необходимо оценить наличие отека мягких тканей и болезненность в области сустава. При острой травме определяется подкожное кровоизлияние и отек по тыльной и подошвенной поверхности. Объем движений в ПлФС обычно ограничен; в положении крайнего разгибания возникает резкая боль. При перекрещивании пальцев определяется боль или болезненная чувствительность под головкой плюсневой кости. Наиболее часто боль локализуется с латеральной стороны ПлФС, поскольку при медиальном отклонении пальца ослабляется латеральная часть подошвенной связки. Под головкой плюсневой кости может обнаруживаться гиперкератоз. Как правило, контрактура пальцев формируется в сагиттальной и горизонтальной плоскостях, поэтому необходимо оценить подвижность в ПМФС и ДМФС. При хроническом течении у пациентов обычно развивается контрактура и артроз ПМФС. Клинически перекрещивающаяся деформация пальца пассивно не всегда исправляется вручную, а сам палец упирается в большой палец. Кроме того, с латеральной стороны первого пальца может определяться гиперкератоз или изъязвление [2, 3] (рис. 6.1).

При поражении одного пальца или луча оценивают другие ПлФС в сагиттальной плоскости. Подошвенная связка стабилизирует сустав с подошвенной стороны, поэтому даже небольшой разрыв вдоль края подошвенной связки может вызвать нестабильность и боль



**Рис. 6.1.** При обследовании: положительный тест Лахмана в области второго плюснефалангового сустава и фиксированная деформация проксимального межфалангового сустава. Кроме того, может обнаруживаться деформация первого пальца и контрактура мышц задней поверхности голени [4]

[6]. В частности, при тыльном смещении проксимальной фаланги относительно плюсневой кости (тест или прием Лахмана) будет возникать резкая боль. Тест считается положительным, если проксимальная фаланга смещается не менее чем на 50% ширины.

На консультации обычно обсуждается выполнение сопутствующих операций на медиальной колонне стопы (первом луче) и нестабильность ПлФС малых пальцев [7]. Обсуждается выбор тыльного или подошвенного

доступа и возможные осложнения. Необходимо обязательно выяснить ожидания пациента от операции на пальцах и переднем отделе стопы.

### 6.3. Визуализационная диагностика и другие методы обследования

После осмотра выполняют стандартную рентгенографию стопы с осевой нагрузкой в 3 проекциях, а также рентгенографию сесамовидных костей и пяточной кости в аксиальной проекции. Рентгенография в прямой проекции позволяет оценить деформацию проксимальной фаланги относительно плюсневой кости в горизонтальной плоскости и дает хирургу более полное представление о необходимом вмешательстве. Оценивают наличие сопутствующей вальгусной деформации I пальца стопы. В результате ряда исследований была выявлена взаимосвязь между разрывами подошвенной связки и такими параметрами, как длина плюсневой кости, плюсневая парабола и отклонение малых пальцев относительно плюсневых костей (Кляйн [15, 16]). Показано, что удлинение II плюсневой кости более чем на 4 мм относительно I плюсневой кости является рентгенологическим фактором риска разрыва подошвенной связки [метод Флейшера—Нильсона (Fleischer—Nilsonne)].

При первичных операциях авторы обычно не выполняют остеотомию Вейля (Weil). Исключения составляют случаи, когда II плюсневая кость на 2–3 мм длиннее I плюсневой кости [11]. При подозрении на разрыв подошвенной связки авторы рекомендуют назначать дополнительную визуальную диагностику. Ультразвуковое исследование и МРТ позволяют оценить состояние подошвенной связки и окружающих структур. МРТ позволяет также выявить дефекты хряща головки плюсневой кости, АН или другую патологию. Данные многочисленных исследований свидетельст-

вуют об эффективности обоих методов диагностики. Кафлин (Coughlin) и соавт. разработали схему оценки тяжести и локализации разрывов. Клиническое обследование, современная визуализационная диагностика и подходящая схема классификации позволяют должным образом спланировать хирургическое вмешательство [13].

### 6.4. Организация операционной, рекомендации по выбору инструментов и металлоконструкций

Как правило, пациента укладывают на операционный стол в положение лежа на спине. Под бедро оперируемой конечности подкладывают мешочек с песком. Обычно операцию проводят под общей анестезией и с блокадой нервов в подколенной ямке. На бедро оперируемой конечности накладывают пневматический жгут. Со стороны оперируемой конечности устанавливают мини-С-дугу.

Подготавливают шовный материал для восстановления целостности коллатеральных связок и подошвенной связки. Остеотомию плюсневой кости (при наличии показаний) выполняют с помощью электроинструмента — сагиттальной пилы. Для фиксации зоны остеотомии плюсневой кости авторы предпочитают использовать небольшие канюлированные (2, 2,4 мм) или отламывающиеся винты (2 мм), а для восстановления целостности коллатеральных связок (если необходимо) — нерассасывающуюся плетеную нить 2–0. Подошвенную связку ушивают нерассасывающейся плетеной нитью (2–0) или рассасывающейся нитью (0). При молоткообразной деформации пальцев (если таковая имеется) используют метод фиксации, удобный для хирурга. При отрыве подошвенной связки от основания фаланги и (или) ее нежизнеспособности выполняют фиксацию при помощи небольшого якорного фиксатора с нитями.

## 6.5. Хирургическая техника: основные этапы операции

Основываясь на данных рентгенологического и клинического обследования, врач разрабатывает подходящий хирургический алгоритм.

- Если определяется изолированная деформация в сагиттальной плоскости, а плюсневая кость длинная, авторы обычно выполняют укорачивающую остеотомию плюсневой кости из тыльного доступа, а затем восстанавливают целостность подошвенной связки из подошвенного доступа.
- Если плюсневая парабола анатомически правильная, выполняют только восстановление целостности подошвенной связки из подошвенного доступа без выполнения укорачивающей остеотомии.
- Если наблюдается медиальное отклонение II пальца и несостоятельность подошвенной связки, выполняют корригирующую остеотомию плюсневой кости (по методике Вейля или трехплоскостную), а затем восстанавливают целостность подошвенной связки из подошвенного доступа.
- Если имеется сопутствующая молоткообразная деформация, то вначале устраняют ее, а затем восстанавливают целостность подошвенной связки. Проведение манипуляций на подошвенной связке после костных этапов позволяет точно оценить объем необходимого вмешательства на мягких тканях и снизить риск потери коррекции.

В большинстве случаев патология подошвенной связки сочетается с деформацией пальца. Следует отметить, что вначале устраняют деформацию пальца, а затем выполняют остеотомию плюсневой кости, восстановление целостности подошвенной связки и другие сопутствующие вмешательства. Мы рекомендуем выполнять коррекцию молоткообразной деформации из поперечного полуэллиптического разреза, который позволяет предотвратить развитие контрактуры по тыльной поверхности сустава. Если выполняется остео-

томия плюсневой кости, разрез для коррекции молоткообразной деформации нельзя объединять с разрезом для остеотомии. В этой главе мы исходим из предположения, что деформация пальца уже устранена.

## 6.6. Восстановление целостности подошвенной связки

Авторы обычно не используют тыльный доступ к подошвенной связке. Подошвенный доступ проще выполнять, и он позволяет непосредственно визуализировать патологию. Кроме того, этот доступ позволяет избежать ненужного выполнения остеотомии плюсневой кости (в отличие от тыльного доступа при использовании которого часто требуется остеотомия для улучшения обзора операционного поля).

Оперируемую конечность обрабатывают до уровня пневматического жгута и обескровливают. При выполнении этой операции рекомендуется установить операционный столик в положение Тренделенбурга. Через II ПлФС в тыльно-подошвенном направлении можно провести тонкую спицу Киршнера, чтобы определить проекцию сустава на подошвенной поверхности. Затем в проекции ПлФС на подошвенной поверхности выполняют прямой или изогнутый разрез.

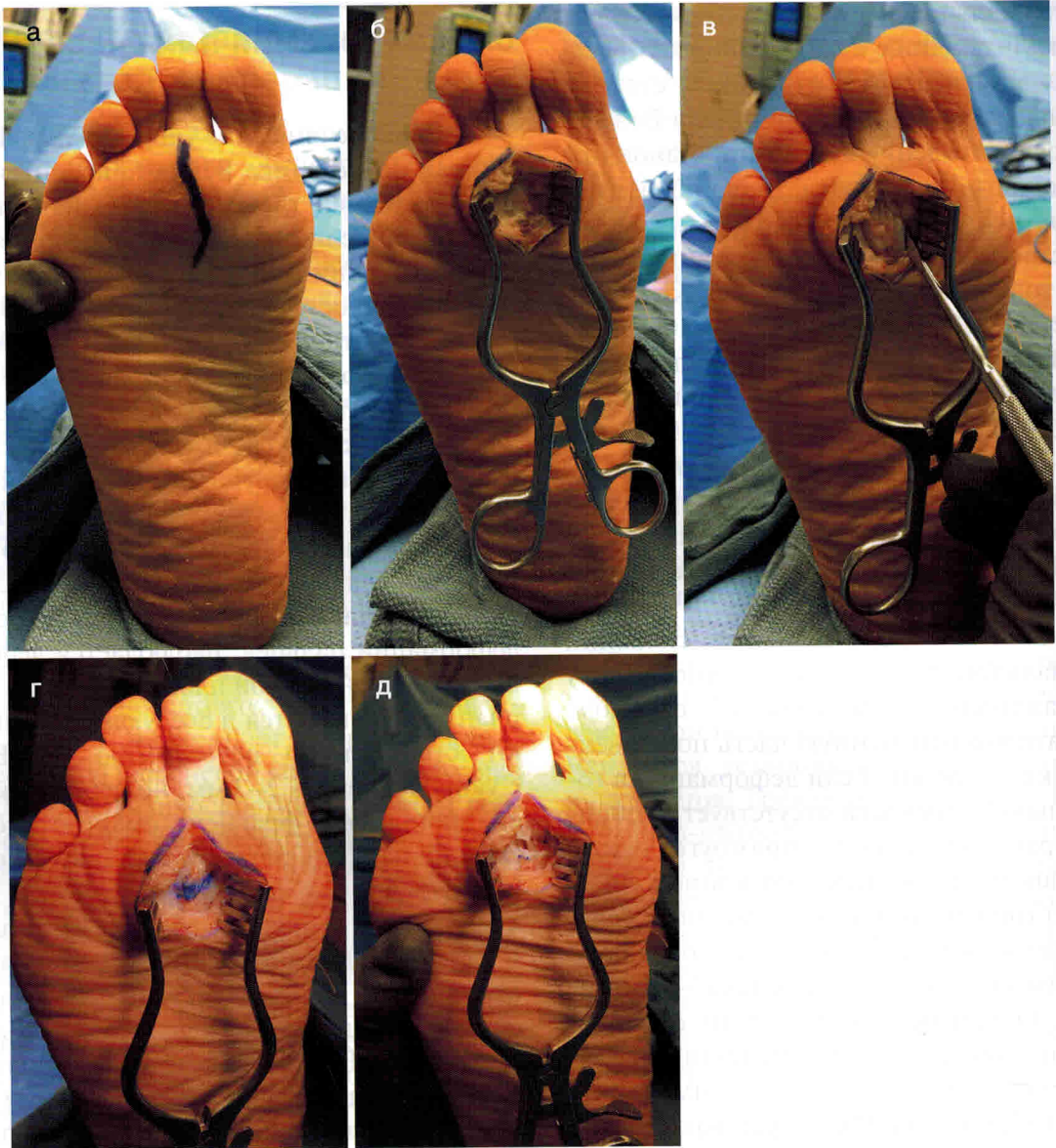Разрез выполняют осторожно, чтобы избежать гофрирования кожи. Доступ углубляют через подкожную жировую клетчатку до влагалища сухожилий сгибателей, которое проще всего идентифицировать у дистального конца разреза на уровне основания фаланги. При перекрестной деформации пальцев часто наблюдается медиальный подвывих сухожилий сгибателей; если сухожилия не удалось идентифицировать дистально, их можно идентифицировать на уровне ПлФС или проксимальнее. Продление разреза на палец позволяет снизить риск такого осложнения, как «плавающий палец», поскольку формирование небольшой контрактуры на подошвенной поверхности способствует сохранению

контакта пальца с поверхностью опоры. Рассекают влагиалище сухожилий сгибателей. Сухожилия сгибателей отводят в сторону с помощью малого ранорасширителя Вейтла-нера. После отведения сухожилий становится видна подошвенная связка. Чаще обнаруживается не полнослойный разрыв, а ослабление, дистрофия и гипертрофия ткани [6, 12–14]. В толще подошвенной связки часто выявляется небольшой звездчатый дефект, который обычно иссекают. Важно идентифицировать место прикрепления подошвенной связки к проксимальной фаланге. Если на подошвенной поверхности проксимальной фаланги недостаточно волокнисто-хрящевой или мягкой ткани, а связка оторвана, для ее реинсерции необходимо использовать якорный фиксатор (рис. 6.2, а–д).

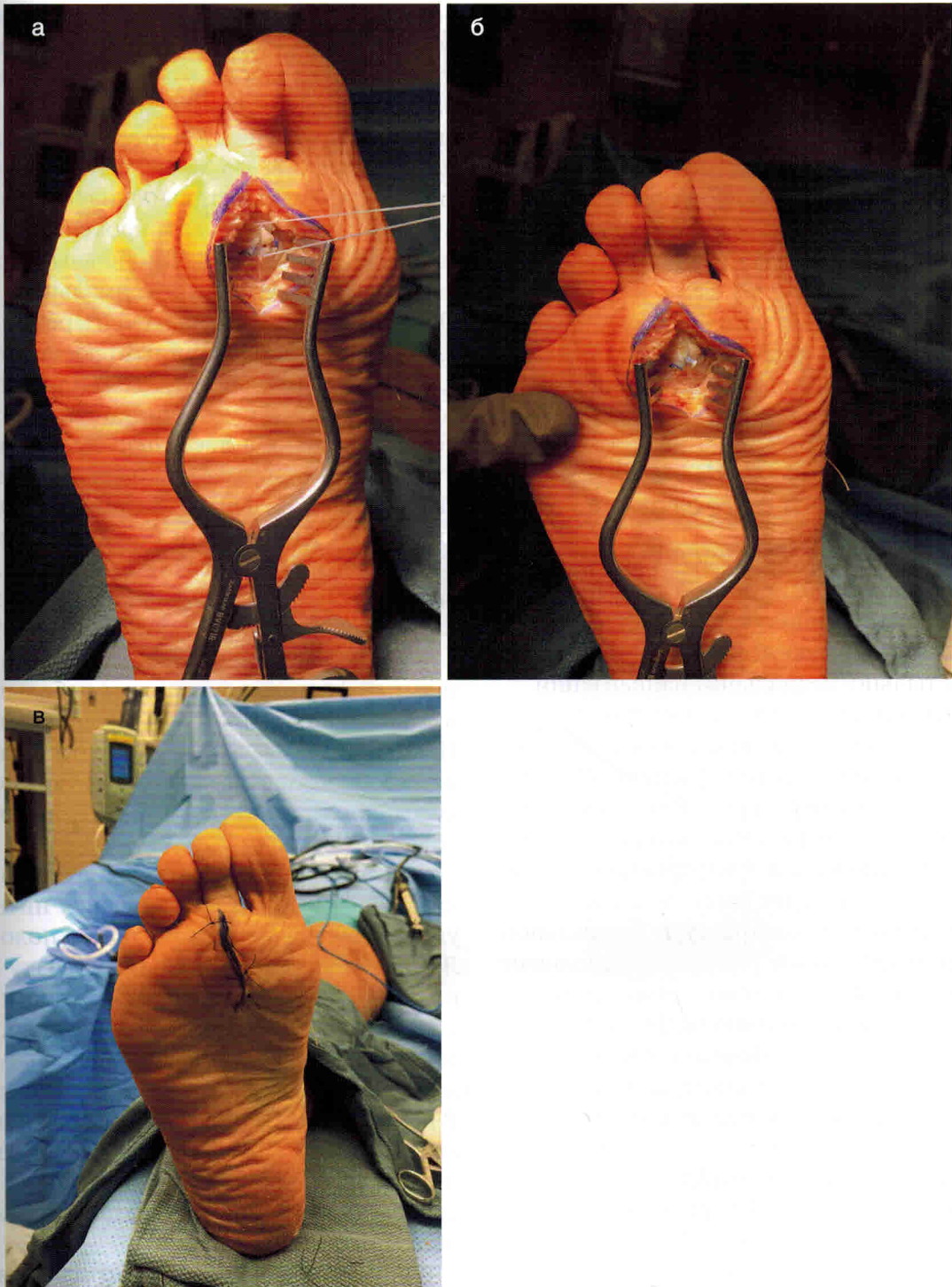
Если объема мягких тканей в основании проксимальной фаланги достаточно, связку восстанавливают следующим образом. Дегенеративно измененную часть подошвенной связки иссекают. Если деформация в горизонтальной плоскости отсутствует, резецируют фрагмент в виде прямоугольника. В противном случае иссекают клиновидный фрагмент (при медиальном отклонении пальца основание клина должно быть обращено в латеральную сторону, а верхушка — в медиальную). Объем резекции зависит от выраженности дегенеративных изменений; в большинстве случаев иссекают 2–3 мм ткани. Палец сгибают в ПлФС и ушивают подошвенную связку с формированием дубликатуры. Послойно ушивают рану рассасывающимися и нерассасывающимися нитями. На кожу подошвенной поверхности обычно накладывают горизонтальные матрачные швы, что позволяет надлежащим образом вывернуть края раны. Оперированный палец должен находиться в положении большего подошвенного сгибания, чем другие пальцы. Авторы не рекомендуют фиксировать ПлФС спицей, за исключением случаев выраженной нестабильности (рис. 6.3, а–в).

## 6.7. Остеотомия плюсневой кости

Подробное описание укорачивающей остеотомии по методике Вейля приводится в соответствующей главе. Остеотомию плюсневой кости (если она показана) выполняют до реконструкции подошвенной связки. Эту практическую остеотомию можно немного модифицировать, чтобы дополнить коррекцию патологии подошвенной связки и перекрестной деформации пальцев. Если определяется деформация строго в сагиттальной плоскости, незначительное нарушение плюсневой параболы может привести к увеличению нагрузки на соответствующий ПлФС, развитию перерастяжения подошвенной связки и болевого синдрома. Чаще, особенно при перекрестной деформации пальцев, наблюдается деформация в горизонтальной плоскости. Один из вариантов заключается в следующем: выполняют стандартную остеотомию по Вейлю с укорочением на 2–3 мм, но перед фиксацией дистальный фрагмент смещают до 50% по ширине (без ротации суставной поверхности), что позволяет установить палец в нейтральное положение в горизонтальной плоскости. Если наблюдается медиальное отклонение пальца, дистальный фрагмент смещают медиально, а если латеральное — латерально. Вне зависимости от наличия деформации в горизонтальной плоскости часто выполняют дополнительные вмешательства. Может быть выполнено Z-удлинение или тенотомия сухожилий (в зависимости от предпочтений хирурга). Авторы обычно выполняют тенотомию или удлинение сухожилий длинного и короткого разгибателей пальцев, поскольку они передают мощное деформирующее усилие мышц. Часто наблюдается контрактура тыльной части капсулы из-за деформирующих усилий в сагиттальной плоскости, поэтому для достижения коррекции малого пальца необходимо выполнить капсулотомия (вне зависимости от необходимости



**Рис. 6.2.** Интраоперационные фотографии. (а) Дугообразный разрез длиной 2,5 см в проекции пораженного плюснефалангового сустава второго пальца. Это позволяет снизить вероятность возникновения контрактуры мягких тканей и избежать формирования болезненного рубца на подошвенной поверхности. Кроме того, разрез может быть выполнен между головками плюсневых костей. (б) Вначале рассекают жировую ткань. Важно помнить, что рядом с суставной капсулой проходят подошвенные пальцевые нервы. (в) Осторожно разделяя ткани, обнажают влагалище сухожилий сгибателей и выделяют сухожилия. Обычно с этой целью может использоваться небольшой ранорасширитель Гельпи. (г) Непосредственно под сухожилиями сгибателей находится подошвенная связка. На приведенном изображении предполагаемая область резекции подошвенной связки отмечена маркером. (д) Скальпелем осторожно иссекают клиновидный фрагмент утолщенной подошвенной связки. Важно не резецировать проксимальную фалангу. В некоторых случаях обнаруживается отрыв связки от проксимальной фаланги или выявляется небольшой точечный разрыв. В этом случае передний конец связки фиксируют при помощи небольшого якорного фиксатора (2–3 мм)



**Рис. 6.3.** (а) Клиновидный дефект ушивают нерассасывающейся нитью 2–0. При ушивании подошвенной связки палец обычно удерживают в положении небольшой гиперкоррекции. (б) После ушивания подошвенной связки второй палец находится в положении незначительного сгибания. (в) Вид после ушивания раны

# Удлинение латеральной колонны стопы

Кайл С. Петерсон, Дэвид Ларсон, Роберто А. Брандан

## 19.1. Введение

Приобретенное плоскостопие у взрослых и плосковальгусная деформация стопы у детей — распространенная патология опорно-двигательного аппарата, с которой сталкиваются специалисты по хирургии стопы и голеностопного сустава. Недостаточность СЗБМ и уплощение медиального продольного свода стопы приводят к развитию плосковальгусной деформации и связанных с ней патологических состояний (подошвенный фасциит, метатарзалгия, вальгусная деформация большого пальца стопы, молоткообразная деформация пальцев и др.).

В 1975 г. Эванс (Evans) описал операцию по удлинению латеральной колонны стопы, которая позволяет выполнить трехплоскостную коррекцию плосковальгусной деформации [1]. В настоящее время эта операция и ее вариант, Z-образная удлиняющая остеотомия пяточной кости, часто используются для коррекции угла отведения переднего отдела стопы и вальгусного отклонения заднего отдела стопы при дисфункции СЗБМ и плосковальгусной деформации стопы у детей.

Удлинение латеральной колонны стопы позволяет скорректировать угол отведения стопы и, как следствие, восстановить высоту медиального продольного свода. Остеотомию пяточной кости выполняют приблизительно на 1,5 см проксимальнее пяточно-кубовидного сустава. Для фиксации зоны остеотомии используют, в частности, трикортикальные аллотрансплантаты или расклинивающие пластины.

Впервые Z-образную остеотомию предложили Малерба (Malerba) и Де Марки (De Marco), она использовалась для лечения варусной деформации заднего отдела стопы и включала в себя удаление костного клина с основанием, обращенным латерально. Впоследствии Вейл (Weil) и Рукис (Roukis) модифицировали эту операцию для коррекции вальгусной деформации заднего отдела стопы (задний фрагмент пяточной кости смещали медиально, а в тыльный и/или подошвенный пропил вводили клиновидные трансплантаты с основанием, обращенным латерально) [2, 3].

## 19.2. Клинический пример

Пациентка 50 лет обратилась с жалобами на боль в области голеностопного сустава ниже латеральной лодыжки. Со слов пациентки, ее беспокоит «выворачивание стопы». Пациентка пробовала использовать ортопедические стельки и обратилась в клинику для независимой консультации. При осмотре стопа эластична, проба с подъемом на носки отрицательна, определяется бессимптомная вальгусная деформация I пальца стопы. Пациентка в целом здорова, не страдает сахарным диабетом и ведет активную профессиональную деятельность.

## 19.3. Клиническая картина и диагностика

Как правило, пациенты обращаются с жалобами на болезненную вальгусную дефор-



и отек стопы, а также боль в области СЗББМ и (или) пазухи предплюсны. Пациенты часто жалуются на «боль в голеностопном суставе», однако в действительности источником боли является подтаранный сустав. Реконструкция (как у взрослых, так и у детей) может быть выполнена только при эластичной деформации. У пациентов может присутствовать элемент эквинуса, который требует тщательной оценки перед хирургическим вмешательством. Среди сопутствующей патологии могут обнаруживаться вальгусная деформация большого пальца стопы, подошвенный фасциит и метатарзалгия.

В рамках обследования пациента с плосковальгусной деформацией стоп выполняют анализ ходьбы и статическую оценку с осевой нагрузкой. Путем определения амплитуды движений заднего отдела стопы можно оценить степень подвижности и выявить боль, связанную с патологией СЗББМ или суставов заднего отдела стопы. Силу задней большеберцовой мышцы оценивают по возможности инверсии и подошвенного сгибания стопы против сопротивления, а также путем выполнения пробы с подъемом на носки на одной или обеих ногах. Пораженную конечность обязательно сравнивают с контралатеральной. Операцию по удлинению латеральной лодыжки стопы часто выполняют при II стадии приобретенного плоскостопия у взрослых и в рамках реконструкции плосковальгусной деформации у детей.

В рамках предоперационной лабораторной диагностики оценивают состояние питания (креатинин, альбумин), контроль сахарного диабета (если применимо) и электролитный баланс (базовый биохимический анализ крови). Пациент должен отказаться от курения, поскольку оно повышает риск осложнений при выполнении операций на стопе и голеностопном суставе. При планировании операции необходимо выбрать оптимальный вариант фиксации с учетом состояния костной ткани. На предоперационной консультации крайне важно выяснить ожидания

пациента и обсудить выбор операции с учетом ожиданий. Этот тип деформации довольно трудно поддается лечению и может потребовать интраоперационного изменения тактики хирургического вмешательства, что также необходимо отразить в форме информированного согласия.

---

## 19.4. Визуализационная диагностика

**Рентгенологическое исследование.** Для оценки костной деформации выполняют рентгенографию стопы и голеностопного сустава с осевой нагрузкой в прямой и боковой проекциях, а также рентгенографию пяточной кости в аксиальной проекции. По рентгенограммам можно определить преобладающую плоскость деформации и составить план выполнения корригирующей остеотомии или коррекции мягких тканей. Рентгенография позволяет исключить дегенеративные изменения суставов заднего отдела стопы и голеностопного сустава. Рентгенография голеностопного сустава позволяет выявить его угловую (то есть вальгусную) деформацию и внести необходимые изменения в план операции.

**МРТ** заднего отдела стопы и голеностопного сустава позволяет оценить целостность сухожилий и связок, в том числе дельтовидной и подошвенной пяточно-ладьевидной связок. Кроме того, МРТ позволяет исключить наличие тарзальной коалиции у детей или взрослых.

---

## 19.5. Организация операционной и рекомендации по выбору инструментов

Пациента укладывают на операционный стол в положение лежа на здоровом боку. Под спину подкладывают валик, на бедро накладывают пневматический жгут с мягкой подкладкой. Это облегчает доступ к латеральной стенке пяточной кости и выполнение рентгеноскопии. Если после удлинения латеральной

колонны стопы выполняют вмешательства на медиальном отделе, валик убирают и пациента поворачивают на живот либо на спину, не нарушая стерильность.

После выполнения остеотомии костные фрагменты раздвигают с помощью дистрактора Хинтермана или ламинэктомического расширителя. Это позволяет хирургу ввести клиновидный трансплантат и скорректировать положение стопы на уровне таранно-ладьевидного сустава (оценивают на рентгенограмме в прямой проекции).

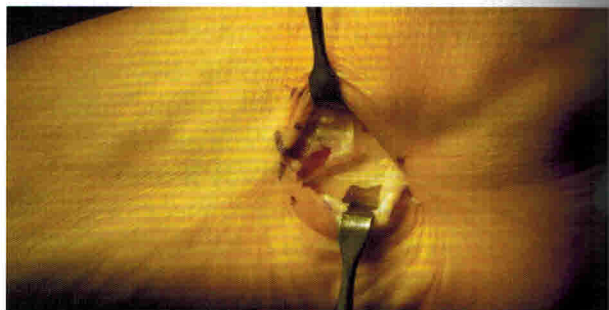
Авторы предпочитают использовать низкопрофильные расклинивающие титановые пластины, клиновидные трансплантаты из металла с пористым покрытием или структурные клиновидные аллотрансплантаты (все — с шагом размеров в 2 мм). Пластины и клинья важно сочетать с дополнительными ортобиологическими материалами. Мы обычно используем аспират костного мозга для гидратации титановых клиньев и аллотрансплантатов, а спонгиозную крошку — для заполнения дефекта в зоне остеотомии при использовании расклинивающих пластин. Кроме того, важно использовать пластины и винты с самым низким профилем для снижения риска раздражения и рубцевания сухожилий малоберцовых мышц.

## 19.6. Хирургическая техника

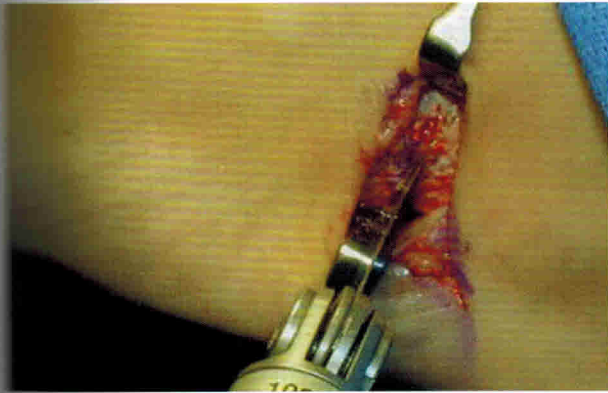
### 19.6.1. Стандартное удлинение латеральной колонны стопы

С помощью рентгеноскопии определяют локализацию пяточно-кубовидного сустава. Выполняют поперечный латеральный разрез длиной 3–5 см между передним отростком пяточной кости и пяточно-кубовидным суставом (рис. 19.1). Углубляют доступ через подкожные слои, стараясь не повредить икроножный нерв. Рассекают влагалище сухожилий малоберцовых мышц; сами сухожилия отводят в тыльном или подошвенном на-

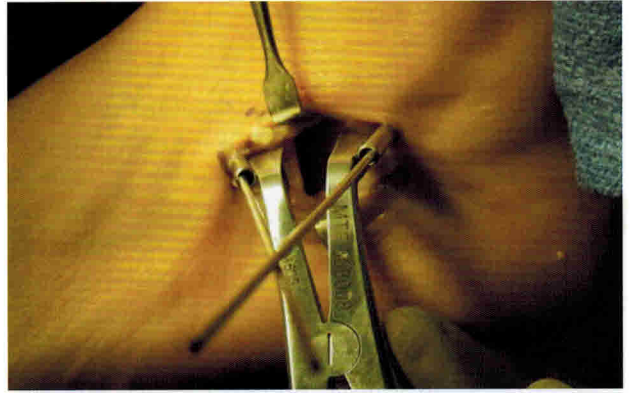
правлении. Мобилизуют мягкие ткани с помощью элеватора Кея и обнажают латеральный отросток пяточной кости и пяточно-кубовидный сустав. Вводят спицу Киршнера диаметром 0,062 дюйма (~1,6 мм) на 1–1,5 см проксимальнее пяточно-кубовидного сустава (в медиально-латеральном направлении). Выполняют рентгенографию в прямой проекции и подтверждают, что спица расположена параллельно пяточно-кубовидному суставу. В пазуху предплюсны устанавливают элеваторы Хомана для защиты сухожилий малоберцовых мышц и икроножного нерва. Выполняют остеотомию по направляющей спице с помощью сагиттальной пилы и остеотома шириной 1/4 (~6,5 мм) или 1/27 дюйма (~1,2 см) (рис. 19.2). Костные фрагменты раздвигают с помощью дистрактора Хинтермана или ламинэктомического расширителя, в зоне остеотомии устанавливают примерочный спейсер и выполняют рентгенографию в прямой проекции (рис. 19.3). После достижения необходимого покрытия головки таранной кости и уменьшения угла отведения переднего отдела стопы в зону остеотомии вводят клин из титана с пористым покрытием или клиновидный аллотрансплантат (рис. 19.4). В большинстве случаев размер трансплантата не превышает 0,8–1 см. Выполняют латеральную фиксацию низкопрофильной пластиной или скобой.



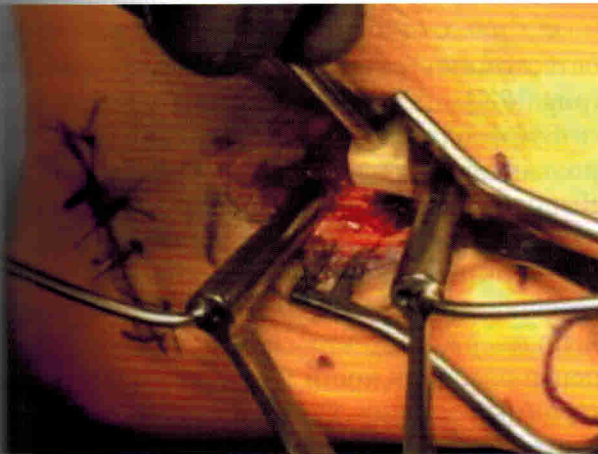
**Рис. 19.1.** Доступ для выполнения операции по удлинению латеральной колонны стопы. В области пяточно-кубовидного сустава выполняют поперечный разрез, который продлевают на 3–5 см в проксимальном направлении вдоль переднего отростка пяточной кости



**Рис. 19.2.** С помощью сагиттальной микропилы выполняют остеотомию в медиально-латеральном направлении. Полотно пилы устанавливают приблизительно на 1–1,5 см проксимальнее пяточно-кубовидного сустава



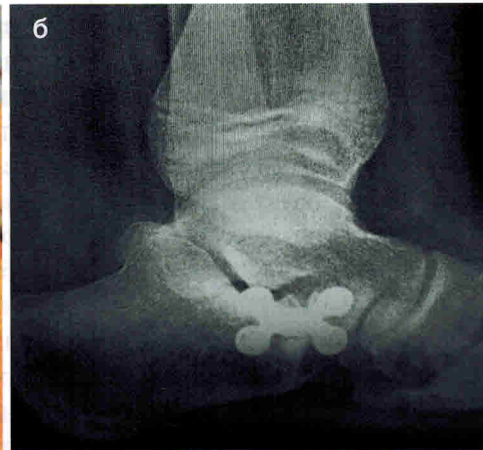
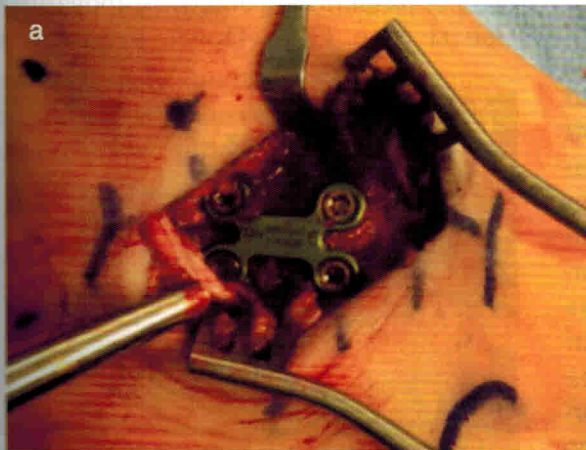
**Рис. 19.3.** Костные фрагменты раздвигают с помощью дистрактора Хинтермана и оценивают степень необходимой коррекции с помощью рентгеноскопии



В качестве другого варианта фиксации авторы предлагают использовать расклинивающую пластину (рис. 19.5, а–б).

Сухожилия малоберцовых мышц укладывают в анатомическое положение, а сухожильное влагалище ушивают нитью из викрила или монокрила. Рану ушивают послойно способом, удобным для хирурга. Накладывают стерильную повязку и задний гипсовый лонгет с мягкой подкладкой.

**Рис. 19.4.** В зону остеотомии вводят трикортикальный клиновидный аллотрансплантат



**Рис. 19.5.** (а) Фиксируют зону остеотомии расклинивающей пластиной. (б) Вид расклинивающей пластины на рентгенограмме в боковой проекции

# Хирургическое лечение патологии сухожилий малоберцовых мышц

29

Терренс М. Филбин, Б. Коллиер Уотсон, Кристофер Ф. Хайер

## 29.1. Клинический пример

- Пациентка 43 лет обратилась в клинику с жалобами на боль в заднелатеральном отделе голеностопного сустава. Со слов пациентки, она подвернула стопу, промахнувшись мимо ступеньки при спуске по лестнице.
- При осмотре определялись боль и отек вдоль сухожилия малоберцовых мышц, а также боль при инверсии и эверсии стопы против сопротивления.
- При рентгенографии голеностопного сустава патологических изменений не выявлено.
- Назначена консервативная терапия: иммобилизация в голеностопном ортезе с дозированной осевой нагрузкой, покой и нестероидные противовоспалительные средства. Через 4 нед после травмы был подобран голеностопный ортез со шнуровкой и назначены реабилитационные мероприятия, которые проводились в течение 8 нед. Несмотря на проводимую терапию, улучшения не наступило.
- Выполнена МРТ, на которой выявлен разрыв сухожилия короткой малоберцовой мышцы, а также теносиновит.
- Пациентке было предложено хирургическое лечение.
- Через 6 мес после операции пациентка возобновила физическую активность без ограничений и чувствует себя хорошо.

## 29.2. Сбор анамнеза и осмотр

- Патология сухожилий малоберцовых мышц — частая причина возникновения боли в заднелатеральном отделе голеностопного сустава.
- Как правило, пациенты жалуются на боль позади латеральной лодыжки (в области малоберцовой или лодыжковой борозды), отек по наружной поверхности голеностопного сустава, боль после физической нагрузки и слабость при эверсии стопы.
- Направляющие врачи часто не распознают разрывы из-за незнания этой патологии как причины хронической боли в латеральном отделе голеностопного сустава.
- При осмотре определяется отек и боль при пальпации вдоль влагалища сухожилий малоберцовых мышц, особенно в области малоберцовой борозды и верхушки латеральной лодыжки.
- Может наблюдаться слабость и (или) боль при эверсии стопы против сопротивления.
- Вращательные движения в голеностопном суставе или напряженное тыльное сгибание и эверсия стопы вызывают нестабильность или появление щелчков (из-за перемещения сухожилий через верхушку латеральной лодыжки).
- Вероятно, нестабильность сухожилий связана с ослаблением или разрывом верхне-

го удерживателя сухожилий малоберцовых мышц.

- Помимо прочего, важно оценить положение заднего отдела стопы. При варусной деформации заднего отдела стопы сухожилия малоберцовых мышц испытывают повышенную нагрузку. В этом случае вместе с вмешательством на сухожилиях выполняют коррекцию варусной деформации заднего отдела стопы.

### 29.3. Визуализационная диагностика и прочие исследования

- Мы рекомендуем выполнять рентгенографию стопы и голеностопного сустава с осевой нагрузкой.
  - Отрыв кортикального слоя (fleck sign) в дистальном отделе малоберцовой кости может свидетельствовать об отрыве верхнего удерживателя разгибателей.
  - При рентгенографии стопы может обнаруживаться добавочная малоберцовая кость (*os peroneum*), которая обычно располагается в толще сухожилия длинной малоберцовой мышцы. *Os peroneum* может способствовать разрыву сухожилия длинной малоберцовой мышцы.
- МРТ позволяет подтвердить патологию сухожилий малоберцовых мышц и выявить скопление жидкости в сухожильном влагалище или в области *os peroneum* (другой возможный источник боли). Кроме того, МРТ позволяет выявить другую сопутствующую патологию в области голеностопного сустава (рис. 29.1, а–д).
- Патологию сухожилий малоберцовых мышц можно выявить с помощью ультразвукового исследования, однако мы редко используем этот метод в нашей практике.
  - Мы отдаем предпочтение МРТ, которая позволяет выявить и другие патологические изменения в области голеностопного сустава.

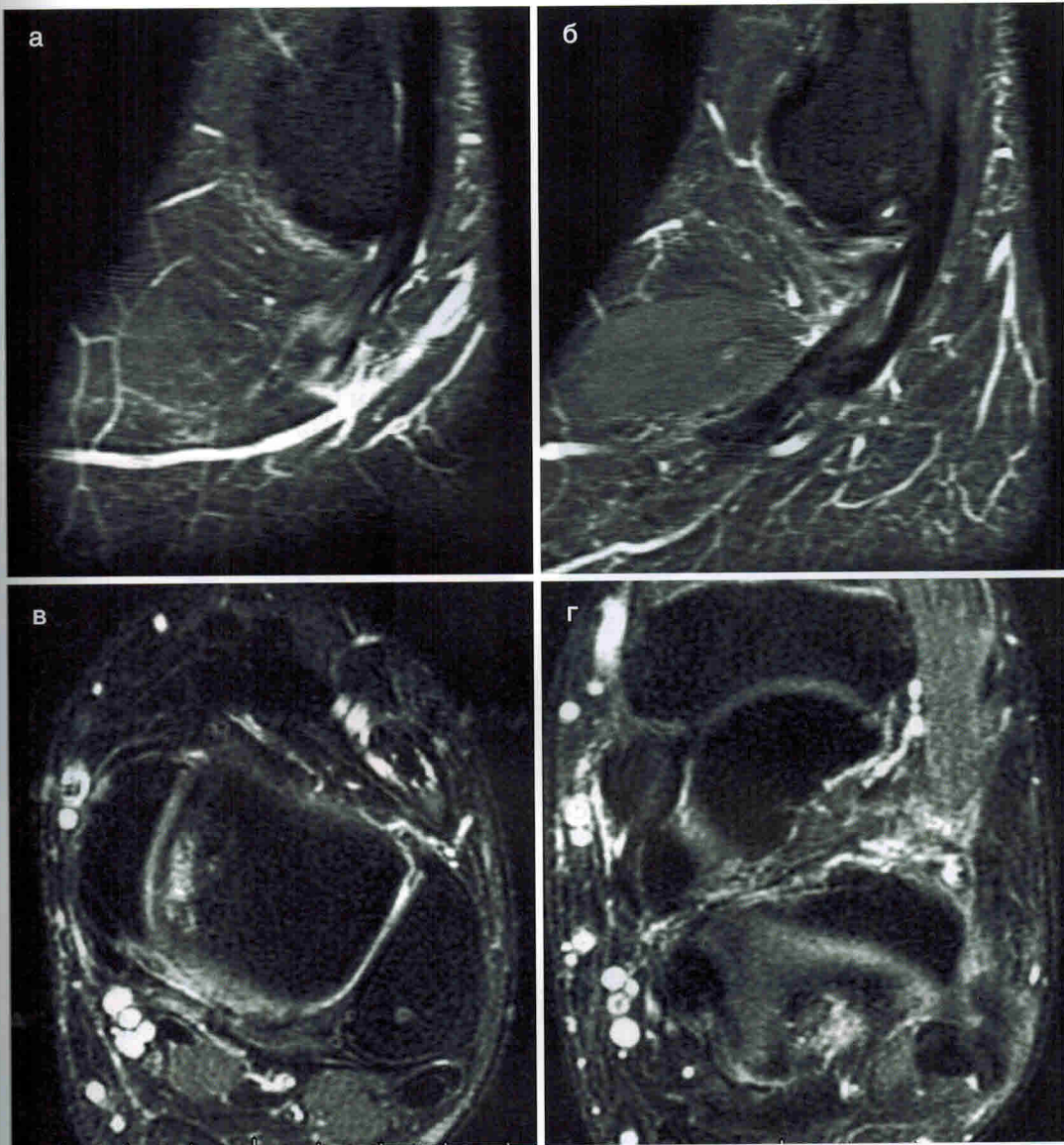
### 29.4. Хирургическое лечение

#### А. Планирование операции.

- Оценивают рентгенограммы с целью выявления деформаций, переломов или дегенеративных изменений.
- Выполняют МРТ для определения точной локализации патологии и соответствующего планирования доступов.
- Оценивают наличие рубцов, оставшихся после предшествующих хирургических вмешательств или травм в области голеностопного сустава.

*Б. Положение пациента на операционном столе, используемое оборудование и инструменты.*

- Мы рекомендуем укладывать пациента в положение лежа на здоровом боку с приподнятой оперируемой конечностью.
    - Операцию можно проводить в положении пациента лежа на спине. В этом случае под бедро оперируемой конечности подкладывают валик, чтобы обеспечить внутреннюю ротацию конечности и улучшить доступ к сухожилиям малоберцовых мышц. В качестве валика можно использовать большой пакет с физиологическим раствором или скатанные операционные простыни.
  - Если пациент находится в положении лежа на боку, неоперируемую конечность располагают кпереди от оперируемой. Под головку малоберцовой кости и латеральную лодыжку подкладывают мягкие валики для защиты общего и поверхностного малоберцовых нервов. Между коленными суставами прокладывают операционную простыню. Под оперируемую стопу подкладывают стопку операционных простыней (они могут быть стерильными или располагаться вне стерильной зоны).
  - На бедро накладывают пневматический жгут с мягкой подкладкой.
- В. Доступ.*
- Скальпелем с лезвием №15 выполняют продольный разрез по ходу сухожилия



**Рис. 29.1.** (а–б) T2-взвешенные МРТ-изображения в сагиттальной плоскости, иллюстрирующие разрыв сухожилия короткой малоберцовой мышцы чуть дистальнее вершины латеральной лодыжки. Обратите внимание на интактное сухожилие длинной малоберцовой мышцы. (в–г) Разрыв сухожилия короткой малоберцовой мышцы на T2-взвешенных МРТ-изображениях в аксиальной плоскости. (в) Уплотнение сухожилия короткой малоберцовой мышцы, прилегающего к задней поверхности латеральной лодыжки. Обратите внимание на овальную форму интактного сухожилия длинной малоберцовой мышцы. (г) Изменение сигнала от сухожилия короткой малоберцовой мышцы в области вершины латеральной лодыжки. (д) Несколько дистальнее вершины латеральной лодыжки определяется более выраженное изменение сигнала от сухожилия короткой малоберцовой мышцы, что свидетельствует о его разрыве

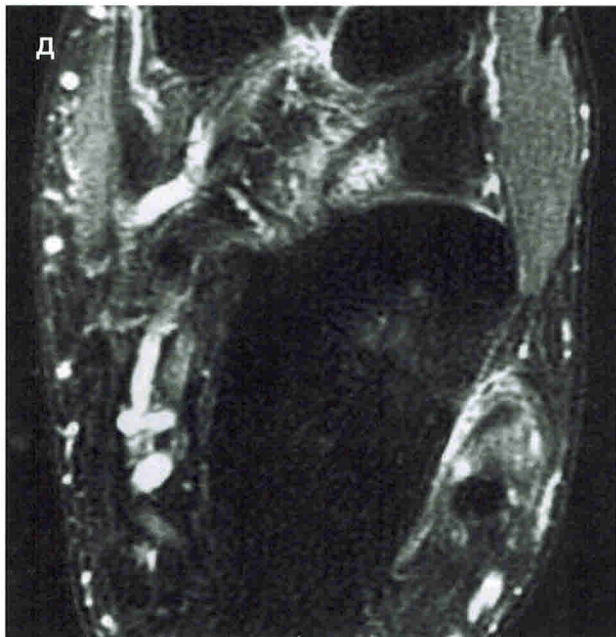


Рис. 29.1 (окончание)

малоберцовых мышц. Разрез начинают на 2–3 см проксимальнее верхушки латеральной лодыжки и продлевают на 4–5 см дистальнее ее (рис. 29.2).

- Для остановки кровотечения из сосудов подкожной клетчатки используют электрокоагулятор.
- Устанавливают ранорасширитель Вейтлера.
- Пальпируют влагалище сухожилий малоберцовых мышц позади латеральной лодыжки (рис. 29.3).
- Небольшим разрезом (1 см) вскрывают сухожильное влагалище и идентифицируют сухожилия малоберцовых мышц (рис. 29.4).
  - С помощью этого небольшого разреза подтверждают правильность выбранной локализации (не слишком кпереди или кзади).
- После идентификации сухожилий продлевают разрез сухожильного влагалища в дистальном направлении (приблизительно на 4 см от верхушки малоберцовой кости).
  - Иногда необходимо пересечь нижний удерживатель сухожилий малоберцовых

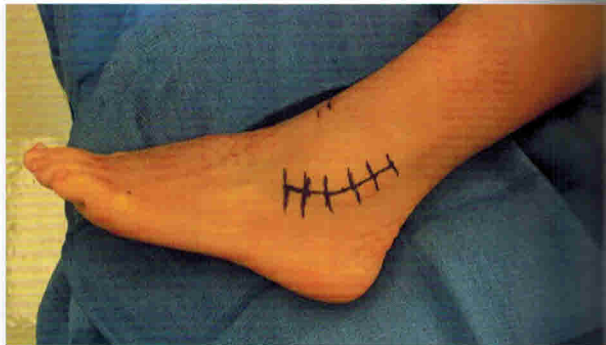

Рис. 29.2. Разметка изогнутого разреза над латеральной лодыжкой

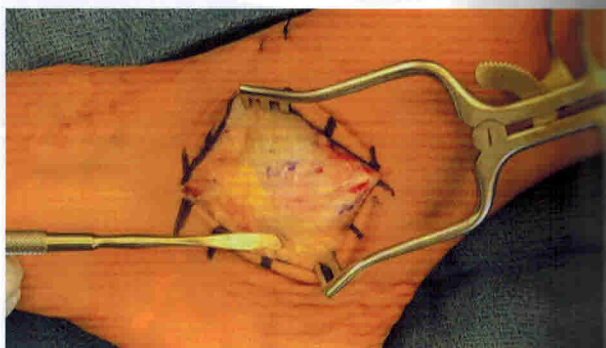


Рис. 29.3. Вид после обнажения сухожильного влагалища

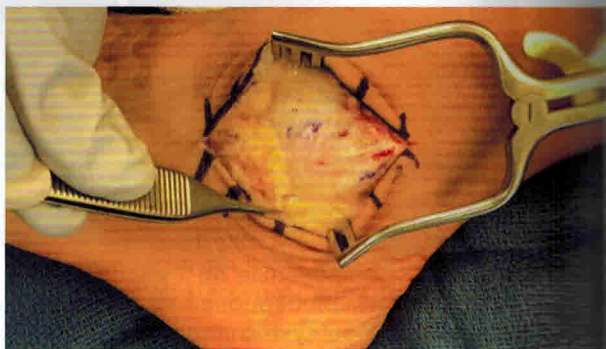


Рис. 29.4. Выполняют небольшой разрез сухожильного влагалища и идентифицируют сухожилия малоберцовых мышц; затем разрез удлиняют

мышц, чтобы расширить доступ к сухожилию длинной малоберцовой мышцы.

- Под верхний удерживатель сухожилий малоберцовых мышц заводят элеватор Фреера и оценивают натяжение. Ослабление удерживателя

# Артроскопия голеностопного и подтаранного суставов

36

Райан Т. Скотт, Марк Э. Приссел

## 36.1. Артроскопия голеностопного сустава

### 36.1.1. Введение

Артроскопия голеностопного сустава — распространенная малоинвазивная хирургическая методика, применяемая для лечения внутрисуставной патологии. Основные показания к артроскопии голеностопного сустава: остеохондральные дефекты, синовит, импинджмент-синдром, ранний остеоартрит, хронический болевой синдром, оценка полости сустава при травмах, боль при наличии добавочной треугольной кости (эндоскопия заднего отдела стопы) и нестабильность голеностопного сустава. Кроме того, с помощью артроскопии можно выполнять артродез голеностопного сустава.

#### **36.1.1.1. Организация операционной, рекомендации по выбору инструментов и металлоконструкций**

Подготовка к выполнению артроскопии голеностопного сустава зависит от особенностей конкретного хирургического вмешательства. Передняя и задняя артроскопия универсальны и могут применяться для лечения разной патологии. В первую очередь необходимо определить размер артроскопа и инструментов. Как правило, при артроскопии голеностопного сустава используют артроскоп диаметром 2,7 или 4 мм. Диаметр инструментов также составляет от 2,7 до 4 мм. Чаще всего используют оптику с углом обзора 30°.

После выбора инструментов необходимо решить вопрос о дистракции голеностопного сустава. На рынке представлено несколько моделей дистракторов для голеностопного сустава. При выполнении передней артроскопии мы рекомендуем использовать дистрактор у большинства пациентов, поскольку он не только обеспечивает лучший обзор операционного поля, но и облегчает проведение операции. Дистракция позволяет визуализировать центральную и даже заднюю часть суставной поверхности большеберцовой кости и заднюю часть таранной кости, что важно при лечении остеохондральных повреждений. При выполнении задней артроскопии использование дистрактора затруднительно и не рекомендуется, причем, как правило, и не требуется.

Для позиционирования конечности и облегчения дистракции рекомендуется использовать держатель бедра Феркеля. Его прикрепляют к операционному столу на уровне средней трети бедра. Высоту и положение держателя устанавливают так, чтобы угол сгибания в коленном суставе составил 45°. Конечность укладывают на мягкую подкладку, чтобы избежать сдавления структур в подколенной ямке.

Наш стандартный набор для артроскопии голеностопного сустава включает в себя держатель бедра Феркеля, дистрактор для голеностопного сустава, артроскоп диаметром 4 мм с углом обзора 30° и набор инструментов для мелких суставов (щупы, кусачки, зажимы, шилья для микрофрактурирования). Заднюю



артроскопию выполняют без distraction и используют артроскоп диаметром 4 мм с углом обзора 30° (рис. 36.1).

### 36.1.2. Ход операции

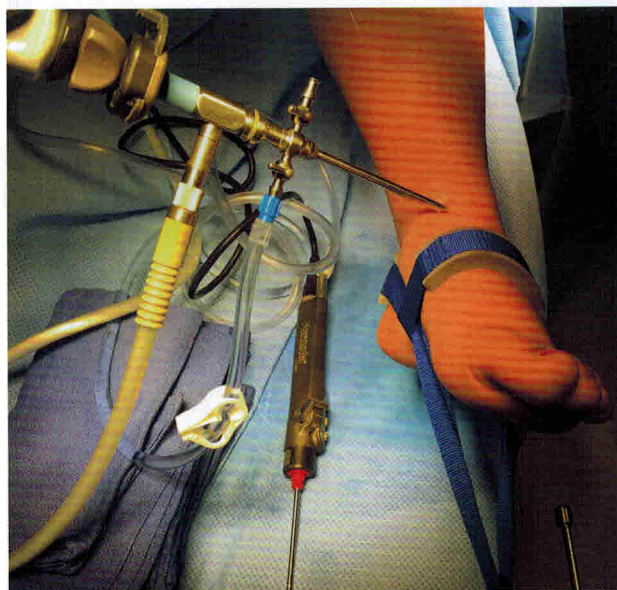
В начале операции в сустав вводят 1% раствор лидокаина с эпинефрином (Адреналином<sup>®</sup>) для растяжения капсулы сустава. Мы предпочитаем вводить раствор через переднемедиальный доступ. Адреналин<sup>®</sup> используют для профилактики внутрисуставного кровотечения, особенно при наличии выраженного ворсинчатого-узловатого синовита. В полость сустава вводят 20 мл раствора через иглу для люмбальной пункции 18G. О правильном положении иглы в голеностопном суставе свидетельствует обратное давление при инсуффляции. В некоторых случаях в голеностопный сустав удается ввести лишь небольшое количество жидкости.

После растяжения капсулы голеностопного сустава формируют переднемедиальный и переднелатеральный порты: выполняют прокол с помощью скальпеля и раздвигают ткани «москитом». Вначале формируют переднемедиальный доступ (медиальное сухожилие передней большеберцовой мышцы) и вводят в голеностопный сустав троакар. Затем троакар меняют на артроскоп. После этого к входному отверстию канюли подсоединяют ирригационную систему (с физиологическим раствором). Можно запустить помпу, чтобы дополнительно растянуть полость сустава. Мы предпочитаем подавать раствор со скоростью 0,5 л/мин под давлением 30 мм рт.ст.

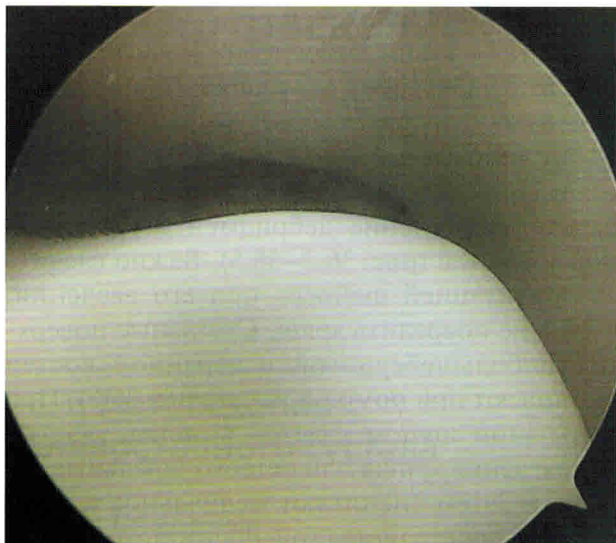
После этого формируют переднелатеральный порт. Необходимо отметить, что латеральный порт не следует размещать близко к промежуточному тыльному кожному нерву. Промежуточный тыльный кожный нерв легко идентифицировать, подсветив ткани артроскопом. Это позволяет избежать ятрогенного повреждения нерва и правильно установить порт. Кроме того, нерв можно идентифицировать путем сгибания III и IV пальцев.

Выполняют прокол с помощью скальпеля, раздвигают ткани «москитом» и вводят троакар. Вначале через этот порт вводят инструменты.

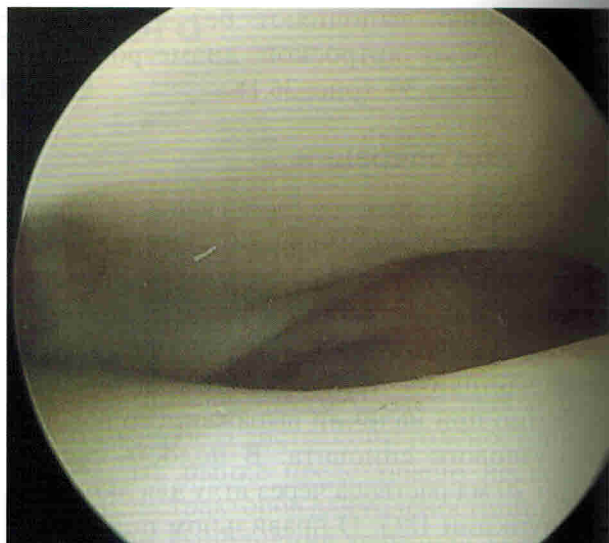
Выполняют первичный осмотр полости сустава. В некоторых случаях может потребоваться выполнение дебридмента суставных поверхностей (рис. 36.2–36.5). Важно следить за ориентацией шейвера при его введении, чтобы не повредить хрящ. Суставные поверхности большеберцовой и таранной костей оценивают при помощи щупа (рис. 36.6). При пальпации щупом удается выявить участки размягчения хряща или остеохондральные дефекты. Затем оценивают медиальное и латеральное пространства голеностопного сустава для выявления повреждений, обусловленных импинджментом. Не касаясь инструментами хрящевых поверхностей, сгибают и разгибают стопу и оценивают признаки переднего импинджмента, такие как гипертрофия капсулы (синовиальной оболочки), связка Бассета (Bassett) или периартикулярная гипертрофия



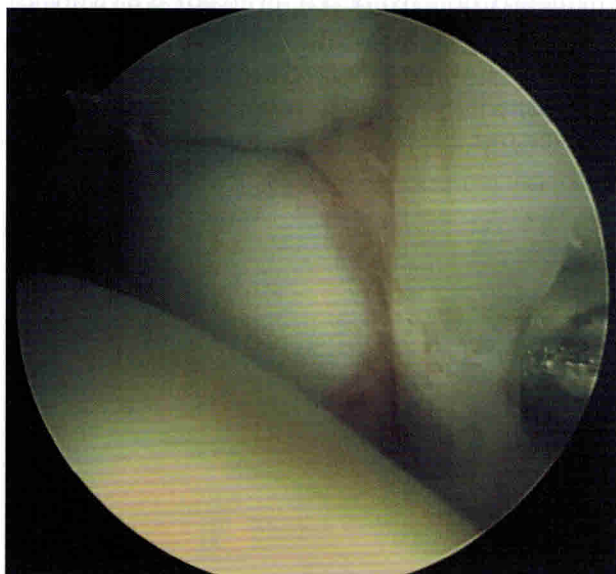
**Рис. 36.1.** Артроскопическая система. Дистрактор для голеностопного сустава, артроскоп диаметром 4 мм с углом обзора 30° (введен в медиальное пространство голеностопного сустава) и артроскопический шейвер



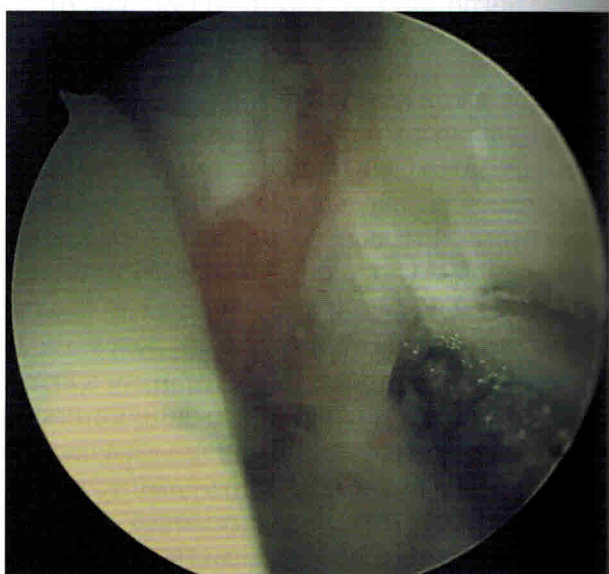
**Рис. 36.2.** Медиальный отдел блока таранной кости



**Рис. 36.3.** Центральная часть большеберцово-таранного сустава



**Рис. 36.4.** Латеральный отдел блока таранной кости



**Рис. 36.5.** Латеральное пространство голеностопного сустава. Обратите внимание на импинджмент в передней части латерального пространства

кости. Все эти структуры должны быть резецированы (рис. 36.7–36.13).

При выявлении остеохондральных дефектов оценивают их локализацию и размер, что важно для определения прогноза. Выполняют артроскопический дебридмент дефектов с помощью небольших кюреток и шейвера. На этом

этапе оценивают состояние субхондральной пластинки (рис. 36.14–36.15). При дефиците субхондральной кости показана костная пластика (в этом случае для заполнения костных дефектов может потребоваться расширение доступа). После завершения дебридмента остеохондральных дефектов выполняют мик-