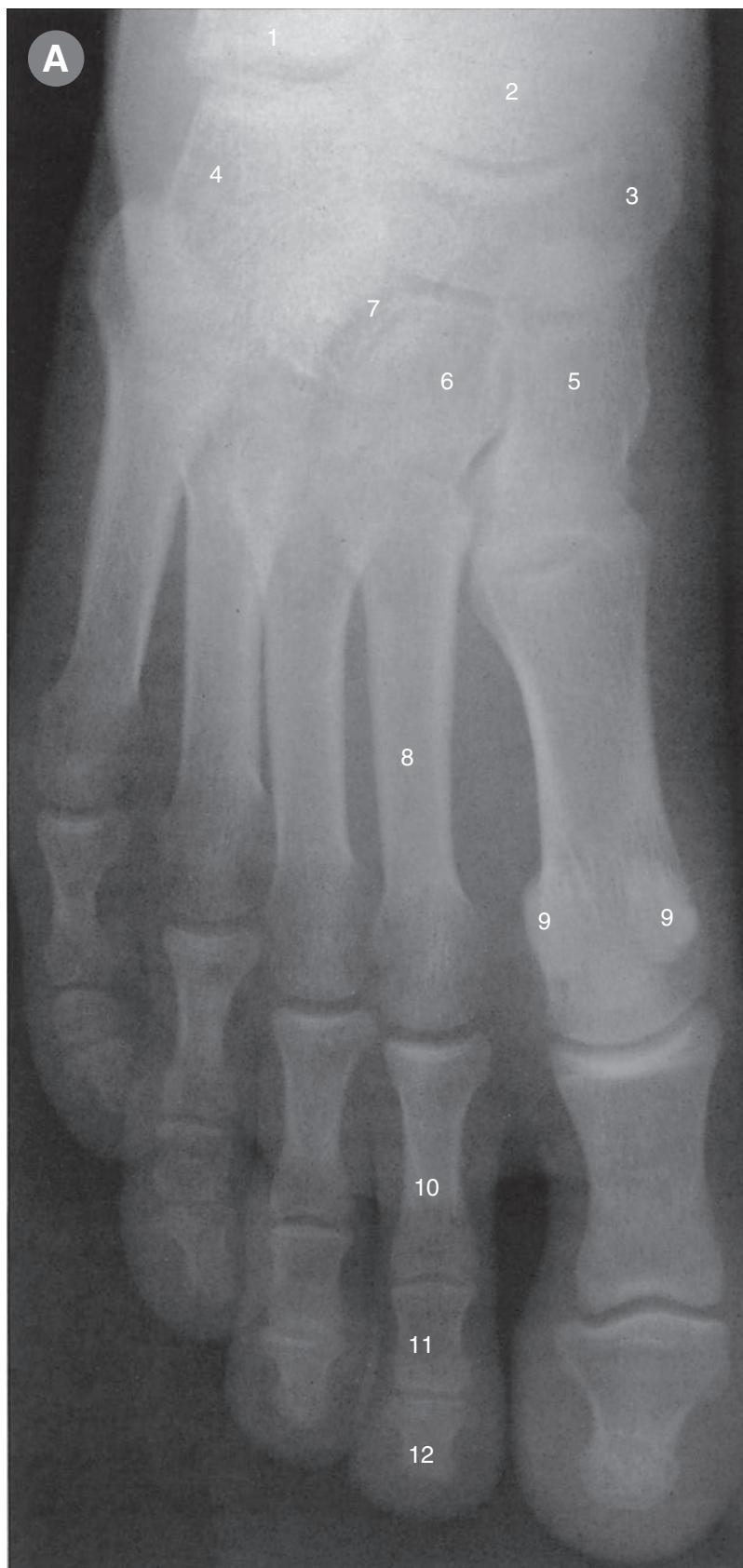


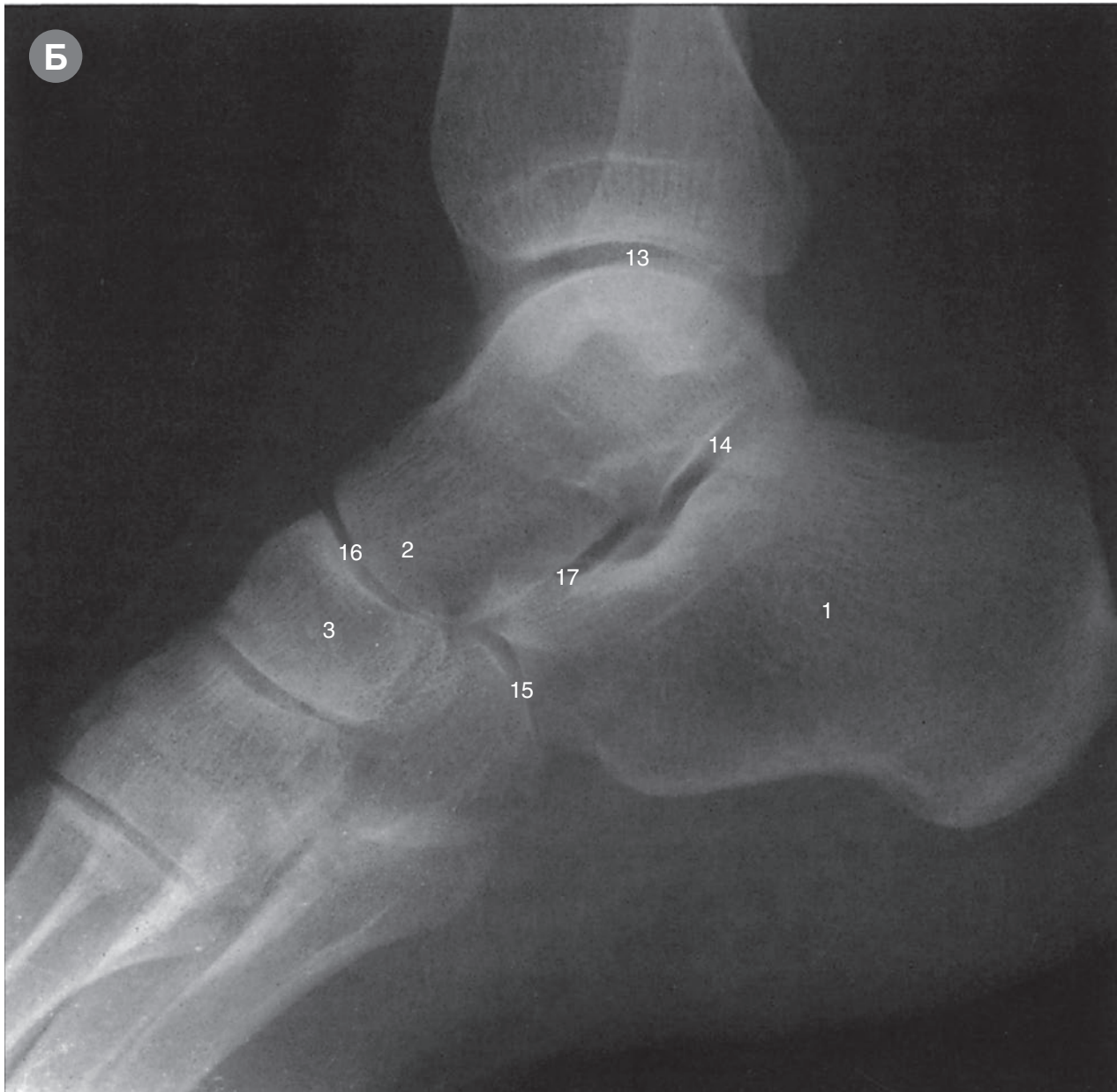Изображения стопы и голеностопного сустава



Рентгенограммы

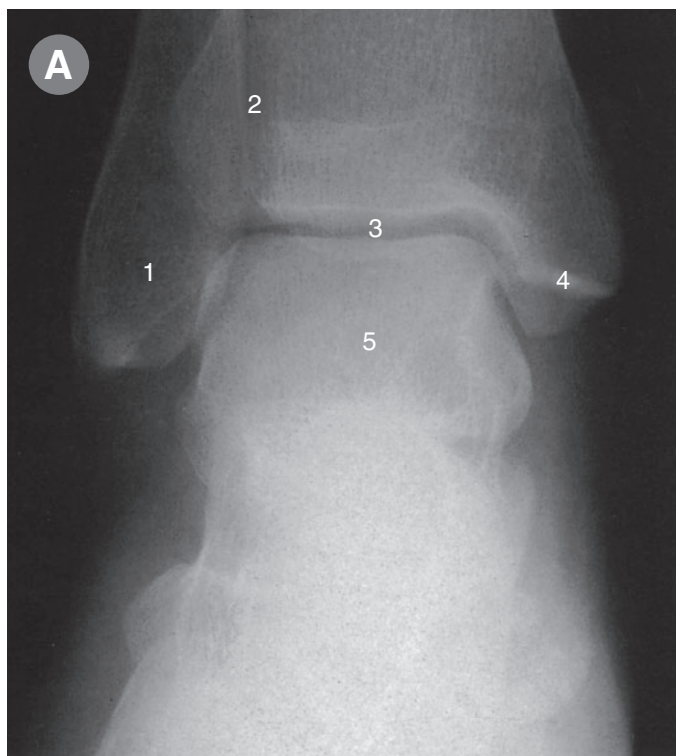
- Ⓐ Вид сверху (дорсоплантарная проекция).
- Ⓑ Латеральная проекция.

Вид на рис. А, как при взгляде сверху вниз на тыл правой стопы кпереди от лодыжки, а в боковой проекции на рис. Б визуализируется голеностопный и другие прилежащие суставы.

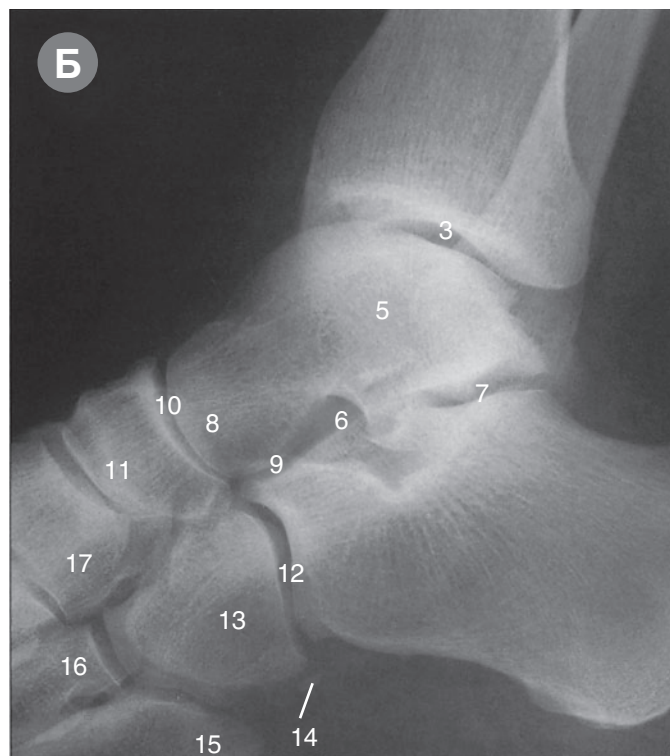


- Б
1. Пяточная кость
 2. Головка таранной кости
 3. Ладьевидная кость
 4. Кубовидная кость
 5. Медиальная
 6. Промежуточная
 7. Латеральная
 8. Вторая плюсневая кость
 9. Сесамовидная кость
 10. Проксимальная
 11. Средняя
 12. Дистальная
 13. Голеностопный сустав
 14. Таранно-пяточный сустав (задняя суставная поверхность)
 15. Пяточно-кубовидный сустав
 16. Таранно-ладьевидный отдел
 17. Таранно-пяточный отдел
- } Клиновидная кость
 } Фаланга второго пальца
 } Таранно-пяточно-ладьевидного сустава

Изображения лодыжки и стопы: голеностопный сустав и суставы стопы



А Рентгенограмма в передне-задней проекции.



Б Рентгенограмма в боковой проекции.

На рис. А таранная кость (5) заключена между латеральной и медиальной лодыжками (1 и 4) и нижним концом большеберцовой кости, образуя очень ровную линию голеностопного сустава (3).

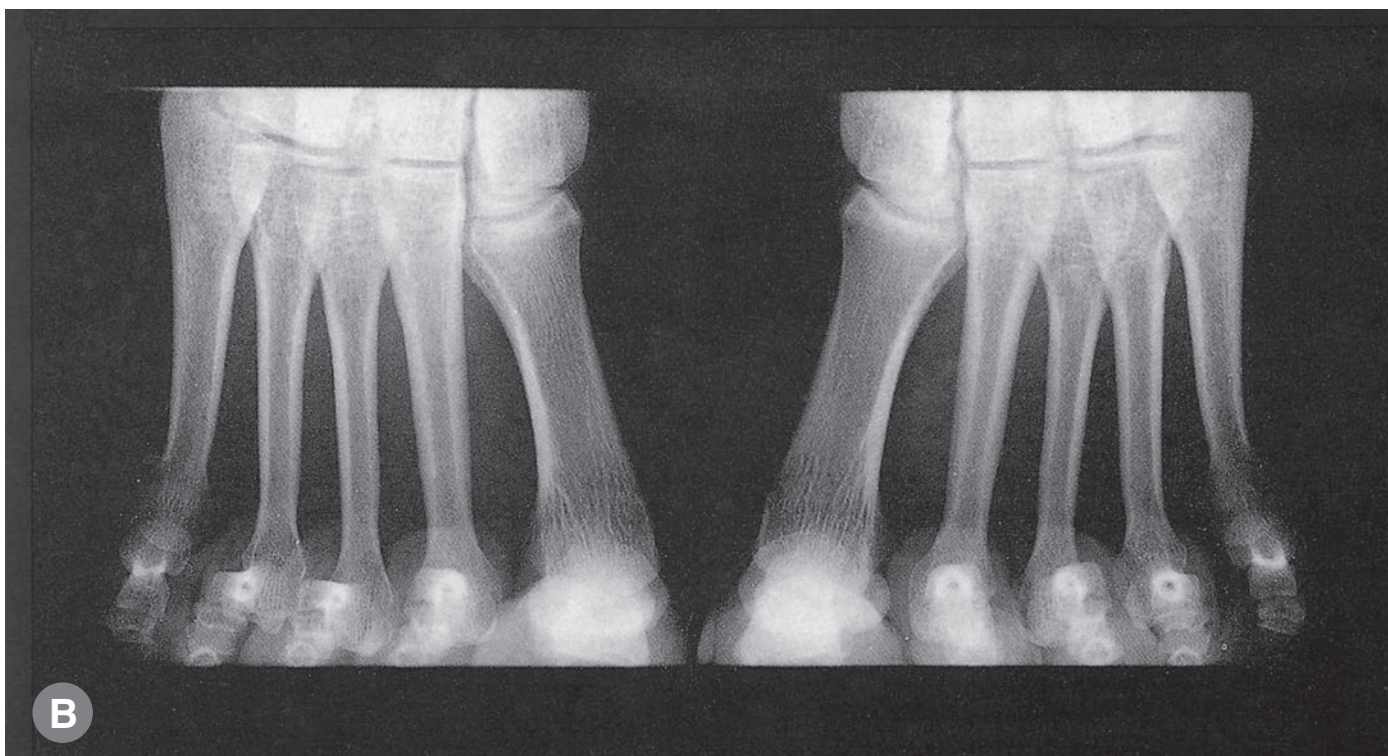В боковой проекции на рис. Б визуализируется тарзальный канал (6) между таранной и пяточной костями, а также таранно-пяточный сустав (7) позади канала и таранно-пяточный отдел (9) таранно-пяточно-ладьевидного сустава кпереди от него. Таранно-ладьевидный отдел таранно-пяточно-ладьевидного сустава распола-

гается кпереди от головки таранной кости (8). Задняя поверхность кубовидной кости (13) образует таранно-кубовидный сустав (12), а передняя сочленяется с четвертой и пятой плюсневых костями (15 и 16). Под кубовидной костью, в сухожилии длинной малоберцовой кости (14), лежит мелкая (непостоянная) сесамовидная кость.

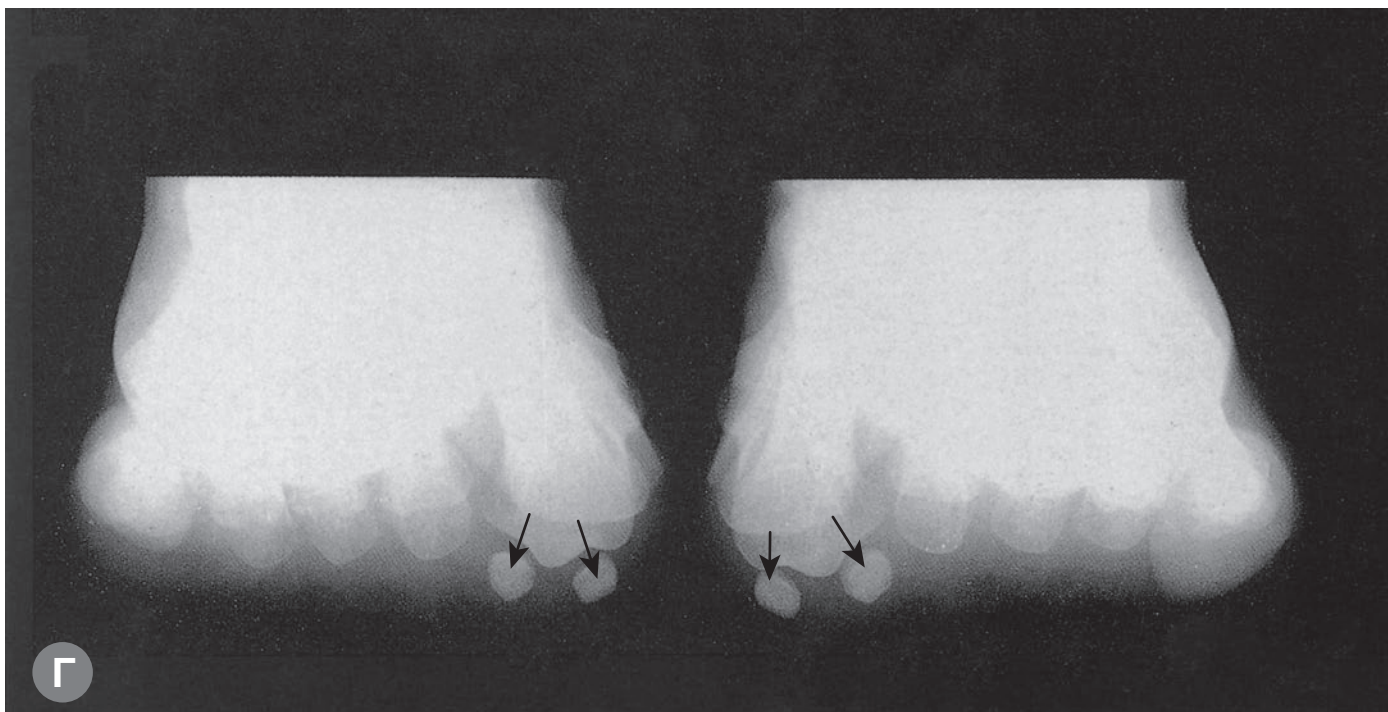
Сравните плюсневые и сесамовидные кости на рис. В и Г с костями на стр. 44.

1. Латеральная лодыжка
 2. Нижнее межберцовое сочленение
 3. Голеностопный сустав
 4. Медиальная лодыжка
 5. Таранная кость
 6. Тарзальный канал
 7. Таранно-пяточный сустав (задняя суставная поверхность)
 8. Головка таранной кости
 9. Таранно-пяточный отдел
 10. Таранно-ладьевидный отдел
- } таранно-пяточно-ладьевидного сустава

11. Ладьевидная кость
12. Пяточно-кубовидный сустав
13. Кубовидная кость
14. Сесамовидная кость в сухожилии длинной малоберцовой мышцы
15. Бугристость основания пятой плюсневой кости
16. Основание четвертой плюсневой кости
17. Клиновидные кости

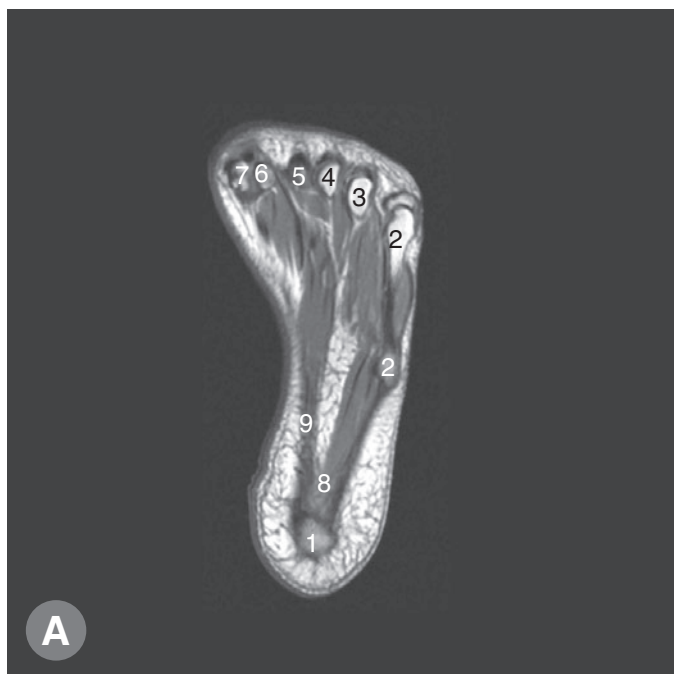


В Рентгенограмма при стоянии на кончиках пальцев.

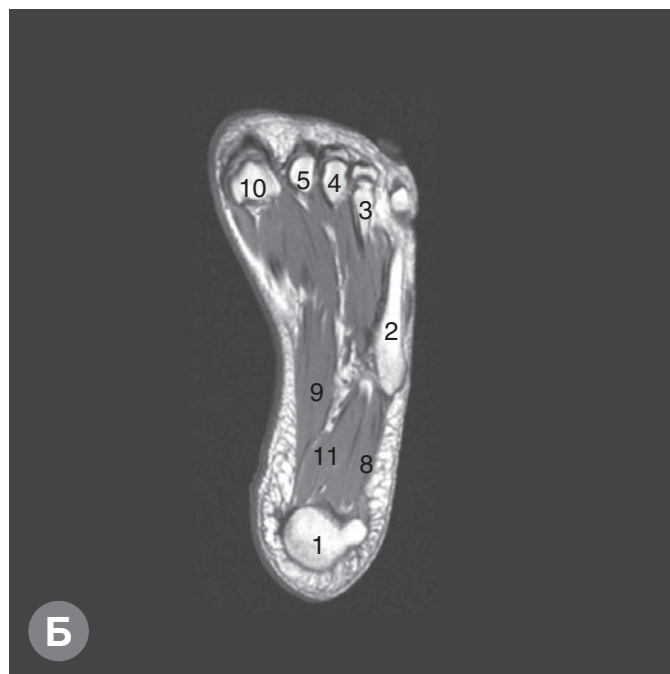

Г Рентгенограмма, демонстрирующая сесамовидные кости под большими пальцами (указаны стрелками).

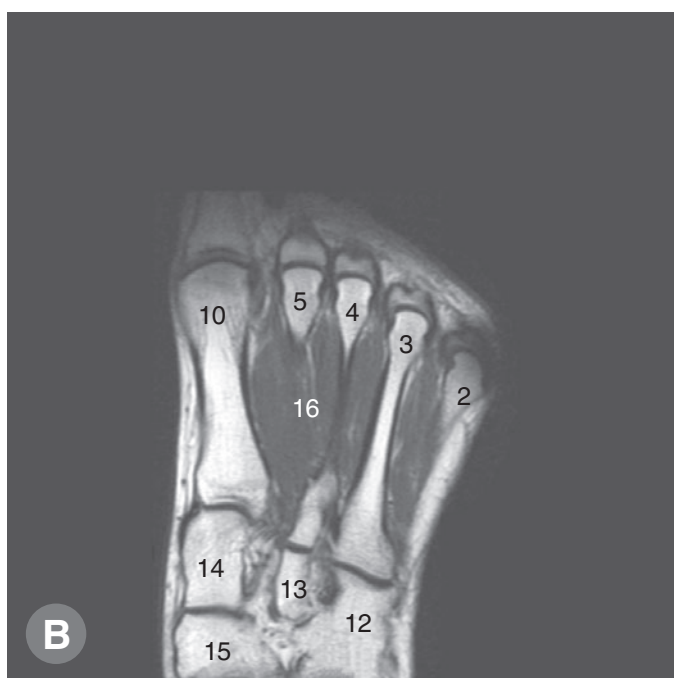
МР-томограммы (МРТ): аксиальные (поперечные) срезы левой стопы



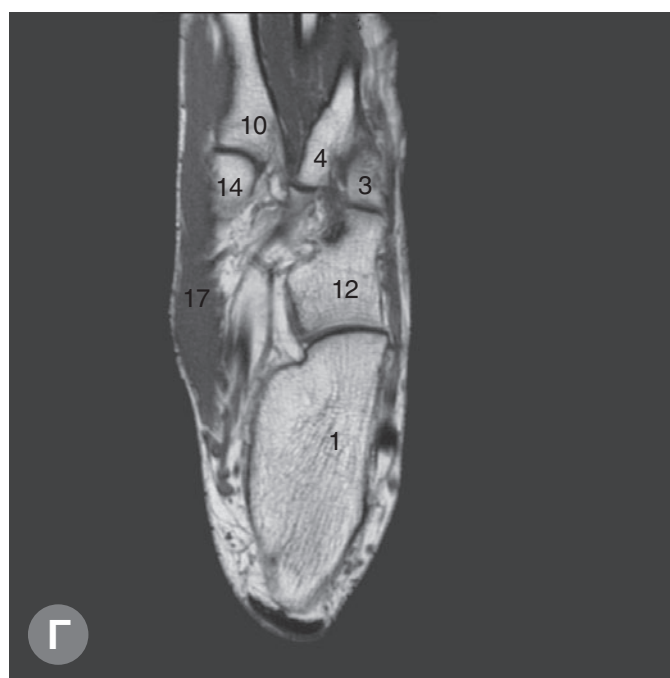А T1-взвешенное изображение, аксиальная проекция левой стопы.



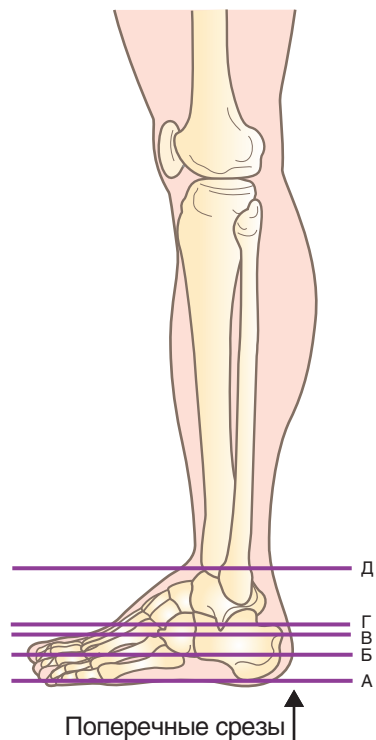
Б T1-взвешенное изображение, аксиальная проекция левой стопы.



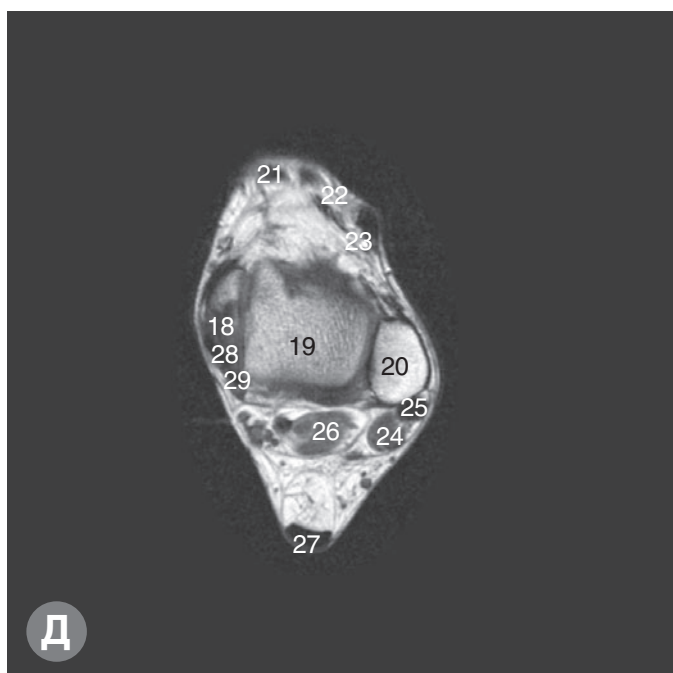
В T1-взвешенное изображение, аксиальная проекция левой стопы.



Г T1-взвешенное изображение, аксиальная проекция левой стопы.

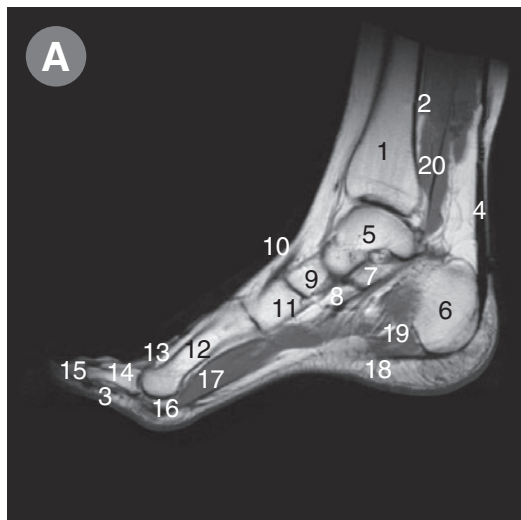


1. Пяточная кость
2. Пятая
3. Четвертая
4. Третья
5. Вторая
6. Латеральная сесамовидная кость
7. Медиальная сесамовидная кость (раздвоенная)
8. Мышца, отводящая мизинец
9. Короткий сгибатель пальцев
10. Первая плюсневая кость
11. Квадратная мышца подошвы
12. Кубовидная кость
13. Латеральная
14. Медиальная
15. Ладьевидная кость
16. Межкостные мышцы
17. Мышца, отводящая большой палец
18. Медиальная лодыжка большеберцовой кости
19. Таранная кость
20. Латеральная лодыжка малоберцовой кости
21. Передняя большеберцовая мышца
22. Длинный разгибатель большого пальца
23. Длинный разгибатель пальцев
24. Короткая малоберцовая мышца
25. Длинная малоберцовая мышца
26. Длинный сгибатель большого пальца
27. Пяточное (ахиллово) сухожилие
28. Задняя большеберцовая мышца
29. Длинный сгибатель пальцев

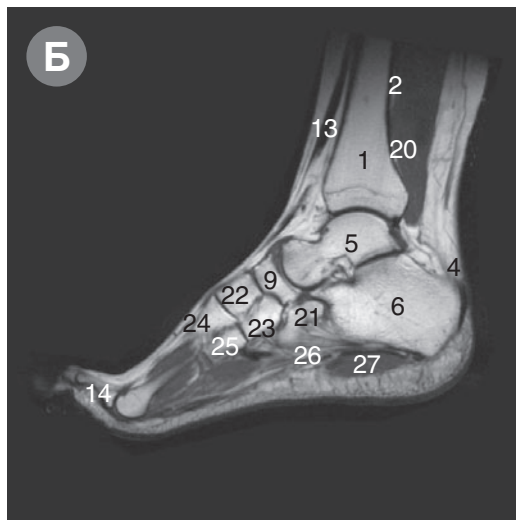


Д Т1-взвешенное изображение, аксиальная проекция левой стопы.

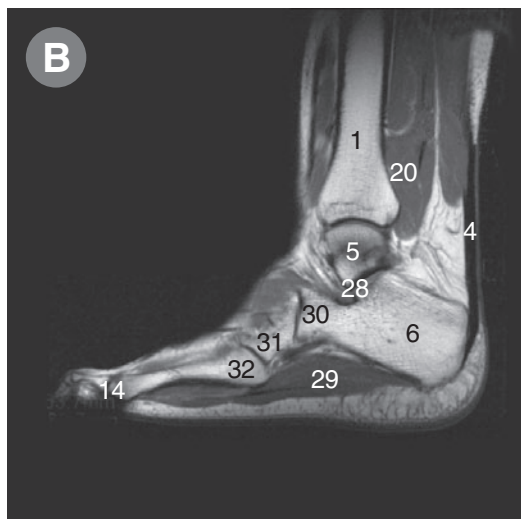
МР-томограммы (МРТ): сагиттальные срезы левой стопы



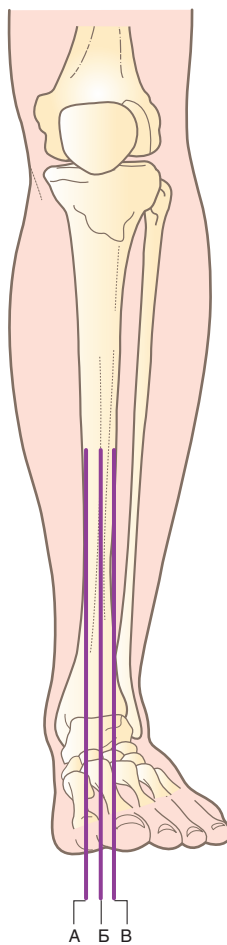
А T1-взвешенное изображение, сагиттальная проекция левой стопы.



Б T1-взвешенное изображение, сагиттальная проекция левой стопы.



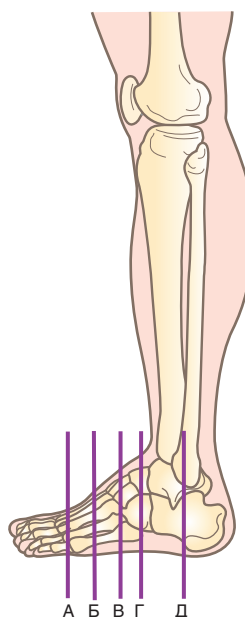
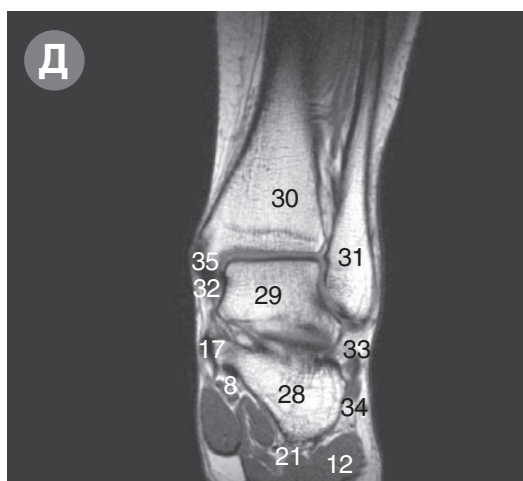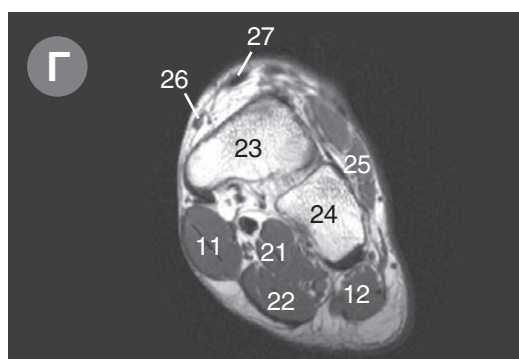
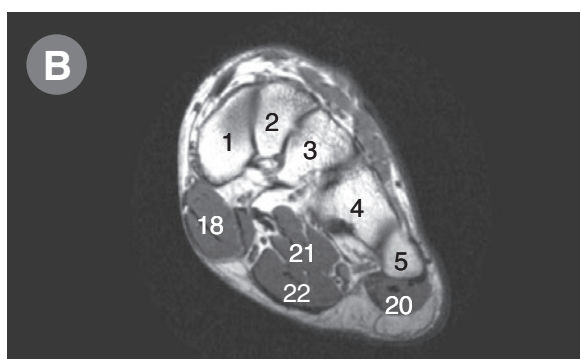
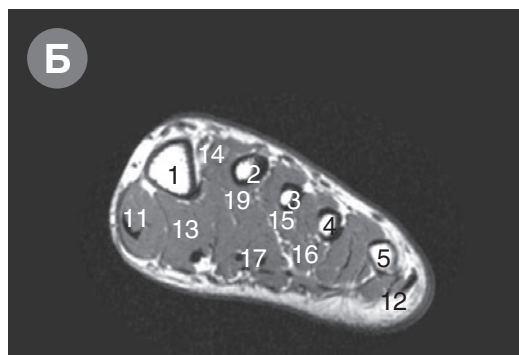
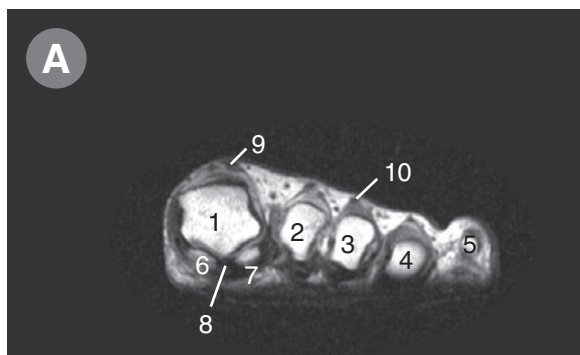
В T1-взвешенное изображение, сагиттальная проекция левой стопы.



Сагиттальные срезы

1. Большеберцовая кость
2. Задняя большеберцовая мышца
3. Длинный сгибатель пальцев
4. Пяточное (ахиллово) сухожилие
5. Таранная кость
6. Тело
7. Опора таранной кости } Пяточной кости
8. Подошвенная пяточно-ладьевидная связка
9. Ладьевидная кость
10. Передняя большеберцовая мышца
11. Медиальная клиновидная кость
12. Первая плюсневая кость
13. Длинный разгибатель большого пальца
14. Проксимальная фаланга
15. Дистальная фаланга
16. Сесамовидная кость
17. Короткий сгибатель большого пальца
18. Подошвенный апоневроз
19. Мышца, отводящая большой палец
20. Длинный сгибатель большого пальца
21. Кубовидная кость
22. Промежуточная } Клиновидная кость
23. Латеральная }
24. Вторая } Плюсневая кость
25. Третья }
26. Короткая подошвенная связка
27. Квадратная мышца подошвы
28. Задняя суставная поверхность таранно-пяточного сустава
29. Мышца, отводящая мизинец
30. Передний отросток пяточной кости
31. Кубовидная кость
32. Пятая плюсневая кость

МР-томограммы (МРТ): фронтальные срезы левой стопы



Фронтальные срезы

1. Первая
 2. Вторая
 3. Третья
 4. Четвертая
 5. Пятая
 6. Медиальная
 7. Латеральная
 8. Длинный сгибатель большого пальца
 9. Длинный разгибатель большого пальца
 10. Длинный разгибатель пальцев к третьему пальцу
 11. Мышца, отводящая большой палец
 12. Мышца, отводящая мизинец
 13. Мышца, приводящая большой палец
 14. Первая тыльная
 15. Первая подошвенная
 16. Третья подошвенная
 17. Длинный сгибатель пальцев
 18. Короткий сгибатель большого пальца
 19. Мышца, приводящая большой палец (косая головка)
 20. Короткий сгибатель мизинца
 21. Квадратная мышца подошвы
 22. Короткий сгибатель пальцев
 23. Таранная кость (шейка)
 24. Кубовидная кость
 25. Короткий разгибатель пальцев
 26. Передняя большеберцовая мышца
 27. Длинный разгибатель большого пальца
 28. Пяточная кость (тело)
 29. Таранная кость (тело)
 30. Большеберцовая кость
 31. Малоберцовая кость
 32. Дельтовидная связка
 33. Короткая малоберцовая мышца
 34. Длинная малоберцовая мышца
 35. Задняя большеберцовая мышца
- } Плюсовая кость
 } Сесамовидная кость
 } Межкостная мышца

- А** T1-взвешенное изображение, фронтальная проекция левой стопы.
- Б** T1-взвешенное изображение, фронтальная проекция левой стопы.
- В** T1-взвешенное изображение, фронтальная проекция левой стопы.
- Г** T1-взвешенное изображение, фронтальная проекция левой стопы.
- Д** T1-взвешенное изображение, фронтальная проекция левой стопы.