

## Лицо

*Robert M. Kellman ■ Matthew L. Rontal***ВВЕДЕНИЕ**

Лицо человека играет важную роль в обеспечении таких жизненно необходимых процессов, как дыхание, пережевывание пищи, глотание, зрение, вербальное и невербальное общение. Лицо, по сути, является основой социального взаимодействия.<sup>1</sup> Поэтому восстановление нормальной формы и функции лица — это, ни много ни мало, возвращение человеку возможности жить нормальной жизнью.

Лицевая и черепно-лицевая травма по степени тяжести может варьировать в самых широких пределах — от относительно простых мягкотканых и проникающих ранений с повреждением головного мозга, органов шеи вплоть до тяжелых высокоэнергетических повреждений, приводящих к множественным переломам лицевого скелета и разрушению мягкотканых образований, с одновременными травмами других органов и систем. Для эффективного лечения травмы лица хирург должен хорошо понимать анатомические особенности этой области, возможные механизмы повреждения, тонкости диагностики и лечения возникающих в результате этих механизмов повреждений. Кроме того, следует понимать, что во многих случаях лечение подобных повреждений приходится выполнять в комплексе с другими мероприятиями неотложной медицинской помощи, что означает необходимость возможно более ранней диагностики и лечения в острый и подострый период травмы, не упуская из виду возможность вторичных осложнений.

По этой причине в данной главе прежде всего освещено оказание помощи пациентам с лицевой травмой в условиях приемного отделения и отделения острой травмы. Затем подробно рассматриваются особенности анатомии, диагностики и лечения повреждений мягких тканей, костей лицевого черепа и анатомических образований лица. В за-

вершение обсуждается лечение вторичных деформаций и осложнений лицевой травмы. Таким образом, читателю представлена возможность не только ознакомиться с информацией по теме, но и понять, какое место травма лица занимает в системе оказания неотложных мероприятий медицинской помощи при травмах (ATLS, Advanced Trauma Life Support) (см. главу 11) и последующем специализированном лечении.

**МЕРОПРИЯТИЯ НЕОТЛОЖНОЙ МЕДИЦИНСКОЙ ПОМОЩИ****Первоочередные мероприятия**

Оказание неотложной медицинской помощи пострадавшим с лицевой травмой, как и при любых других травмах, основывается в первую очередь на алгоритме «АВС». Обеспечение проходимости дыхательных путей (airway), адекватности дыхания (breathing) и кровообращения (circulation), а также соответствующий протокол ATLS являются стандартом. В дополнение к обеспечению адекватного дыхания, кровообращения и остановке кровотечения в случаях травмы лицевого черепа следует добавить иммобилизацию шейного отдела позвоночника.

**Дыхательные пути.** Повреждения верхних отделов дыхательных путей, ротоглотки и черепно-лицевого скелета могут стать причиной обструкции дыхательных путей, возникающей вследствие травмы мягких тканей и их отека, закупорки инородными телами или вследствие кровотечения. Естественный механизм защиты дыхательных путей напрямую зависит от орофарингеальных анатомических образований, поддержкой которым служат интактные

кости лицевого черепа. Повреждения мягких тканей полости рта и глотки, как и переломы костей лицевого скелета могут приводить к тому, что язык и глотка оказываются неспособными обеспечить нормальную проходимость дыхательных путей. Тяжелые лицевые травмы нередко сопровождаются повреждениями спинного мозга и шейного отдела позвоночника. Травма головного мозга может стать причиной нарушения центральной регуляции проходимости дыхательных путей, а травме шейного отдела позвоночника может сопутствовать обструкция или ранение гортани и нижних дыхательных путей.

Нарушение проходимости дыхательных путей очень быстро может привести к летальному исходу, поэтому оценка ее состояния является первоочередной. Оценивают различные показатели жизнедеятельности, в том числе пульсоксиметрию и возможность дыхания через верхние дыхательные пути. Читатель должен иметь в виду, что даже при значительной или практически полной обструкции дыхательных путей показатели пульсоксиметрии могут быть нормальными или близкими к таковым. Для быстрой оценки степени повреждения ЦНС, как возможной причины неадекватной проходимости дыхательных путей, используется шкала комы Глазго (ШКГ). При внешнем осмотре и пальпации определяется возможная травма гортани или отклонение трахеи. Наличие подкожной эмфиземы может быть признаком повреждения глотки, гортани или трахеи. Стридорозное дыхание (ритмичное шумное дыхание вследствие частичной обструкции дыхательных путей) позволяет заподозрить сужение дыхательных путей и возможную последующую их обструкцию, тогда как слышимые на расстоянии хрипы (различные по характеру и возникающие как на вдохе, так и на выдохе звуки, обусловленные нарушением отхождения мокроты) позволяют предположить невозможность нормальной эвакуации секрета слизистой дыхательных путей. Если позволяет время, то окончательную оценку проходимости дыхательных путей можно провести, выполнив фибронозофаринголарингоскопию.

Видимые инородные тела в ротоглотке удаляются пальцем, кровь и слюна удаляются вакуумным аспиратором. Нижняя челюсть выдвигается вперед (даже при ее переломе), и осуществляется вентиляция мешком Амбу, что позволяет выиграть некоторое время, это особенно актуально при травме головного и спинного мозга. После чего осуществляется окончательное восстановление проходимости дыхательных путей посредством оротрахеальной или назотрахеальной интубации. При переломах средней части лицевого черепа предпочтительнее оротрахеальная интубация.<sup>2,3</sup> При переломах основания черепа интубация через нос возможна, но нежелательна, поскольку может привести к дополнительному повреждению средней части лицевого скелета. При невозможности интубации в неотложном порядке выполняется трахеотомия или коникотомия.

**Кровотечение.** После восстановления проходимости дыхательных путей выполняется остановка кровотечения. Из-за обильного кровоснабжения лица любые мягкотканые повреждения могут быть источником профузного кровоте-

чения. В частности, профузное кровотечение часто наблюдается из сосудов волосистой части головы из-за близкого расположения к поверхности кожи и низкой эластичности ткани этой области.<sup>4</sup> Кровотечение в полость рта и ротоглотки может быть следствием повреждения сонной артерии, внутренней яремной вены и их ветвей и может стать причиной обструкции дыхательных путей. После восстановления проходимости дыхательных путей для остановки кровотечения глотка может быть тампонирована, поскольку при первичном обследовании источник кровотечения зачастую установить бывает достаточно сложно. Повреждение сонной артерии и/или яремной вены может быть следствием сопутствующей травмы шеи. Гематома мягких тканей шеи может быть причиной наружного сдавления и нарушения проходимости дыхательных путей. Огнестрельные повреждения в области парафарингеального и ретрофарингеального пространств, носоглотки и подвисочной ямки сопровождаются высоким риском ранения внутренней сонной артерии, поэтому для исключения последнего может быть показана неотложная ангиография. Тяжелые высокоэнергетические ранения лица могут сопровождаться выраженным кровотечением. Для временной остановки кровотечения применяется непосредственное прижатие кровоточащего сосуда либо наложение давящей повязки. Naimer et al. описали давящую повязку из синтетического материала, закрывающую полностью все лицо и накладываемую после восстановления проходимости дыхательных путей посредством выполнения трахео- или коникотомии.<sup>5</sup>

**Шейный отдел позвоночника.** Лицевая травма может сопровождаться повреждениями шейного отдела позвоночника и головного мозга. Поэтому с целью минимизации возможных дополнительных повреждений всем пациентам с подозрением на травму шейного отдела позвоночника выполняется иммобилизация на шите с помощью ригидного головодержателя до тех пор, пока не будет выполнено полное обследование.<sup>2</sup> Предосторожности необходимы и при выполнении интубации трахеи или трахеотомии — при этом голову следует удерживать в нейтральном положении с тракцией ее по оси и минимальным разгибанием — лишь до тех пор, пока не станет виден надгортанник.

В завершение выполняется оценка уровня сознания и неврологического статуса пациента, для чего применяется ШКГ — 15-балльная система, основанная на оценке моторной, речевой функции и открывании глаз. При оценке по ШКГ менее 14 баллов показана компьютерная томография (КТ) черепа и головного мозга и консультация нейрохирурга.<sup>2,3</sup>

### Неотложные мероприятия второй очереди

После восстановления проходимости дыхательных путей, адекватного дыхания, гемодинамики стабилизации шейного отдела позвоночника выполняются другие необходимые исследования. Особое внимание уделяется диагностике и лечению повреждений, представляющих угрозу жизни пациента. На этом этапе осуществляется диагностика и лицевых или черепно-челюстно-лицевых повреждений.

Определяется локализация и тяжесть этих повреждений, степень поражения кожи, мягких тканей, костей и органов лица. Определяется необходимость в дополнительных методах лучевой диагностики, поскольку рутинная рентгенография обычно бывает доступна в условиях приемного отделения. Поскольку пациентам с политравмой КТ выполняется по поводу различных других повреждений, одновременно проводится исследование черепно-лицевой области. На данном этапе имеет смысл пригласить специалистов, занимающихся ранениями черепно-лицевой и других областей. Это могут быть отоларингологи, пластические хирурги, челюстно-лицевые хирурги, офтальмологи и нейрохирурги.

## НОРМАЛЬНАЯ АНАТОМИЯ

Для точного понимания особенностей черепно-лицевых повреждений и выполнения адекватной реконструкции необходимо четкое понимание нормальной анатомии лица. Полное освещение анатомии черепно-лицевой области не является целью настоящей главы, однако на ряде ключевых моментов необходимо остановиться, поскольку они могут играть решающее значение в лечении травмы лица.

### Мягкие ткани

Верхняя часть лицевого черепа и весь свод черепа покрыты кожно-апоневротическим шлемом, состоящим из пяти слоев: кожи, подкожной клетчатки, собственно апоневротического шлема (в области лба включающего в себя лобную мышцу), рыхлой волокнистой соединительной ткани и надкостницы костей черепа, известной под названием перикрианий. Кнаружи от височных линий от апоневротического шлема берет начало волокнисто-жировая фасциальная пластинка, известная как височно-теменная фасция, которая в нижней своей части граничит с поверхностной мышечно-апоневротической системой лица. В нижней части височной области височная ветвь лицевого нерва проходит в глубоких слоях рыхлой соединительной ткани и выходит на поверхность височной фасции, эта ветвь иннервирует лобную мышцу (рис. 22-1). В толще тканей лобной области в сагиттальном направлении проходят надблоковый и надглазничный сосудисто-нервные пучки. Эти образования выходят из глазницы через вырезку или отверстия в медиальном углу или посередине края и проходят через лобную мышцу в 2 см (надблоковый) и в 4 см (надглазничный) от верхнего края глазницы.<sup>6,7</sup> Исходя из этого следует, что поднадкостничная препаровка тканей в 3–4 см выше края глазниц обеспечит защиту этим образованиям вплоть до того места, пока они сами не покажутся в области края глазниц.

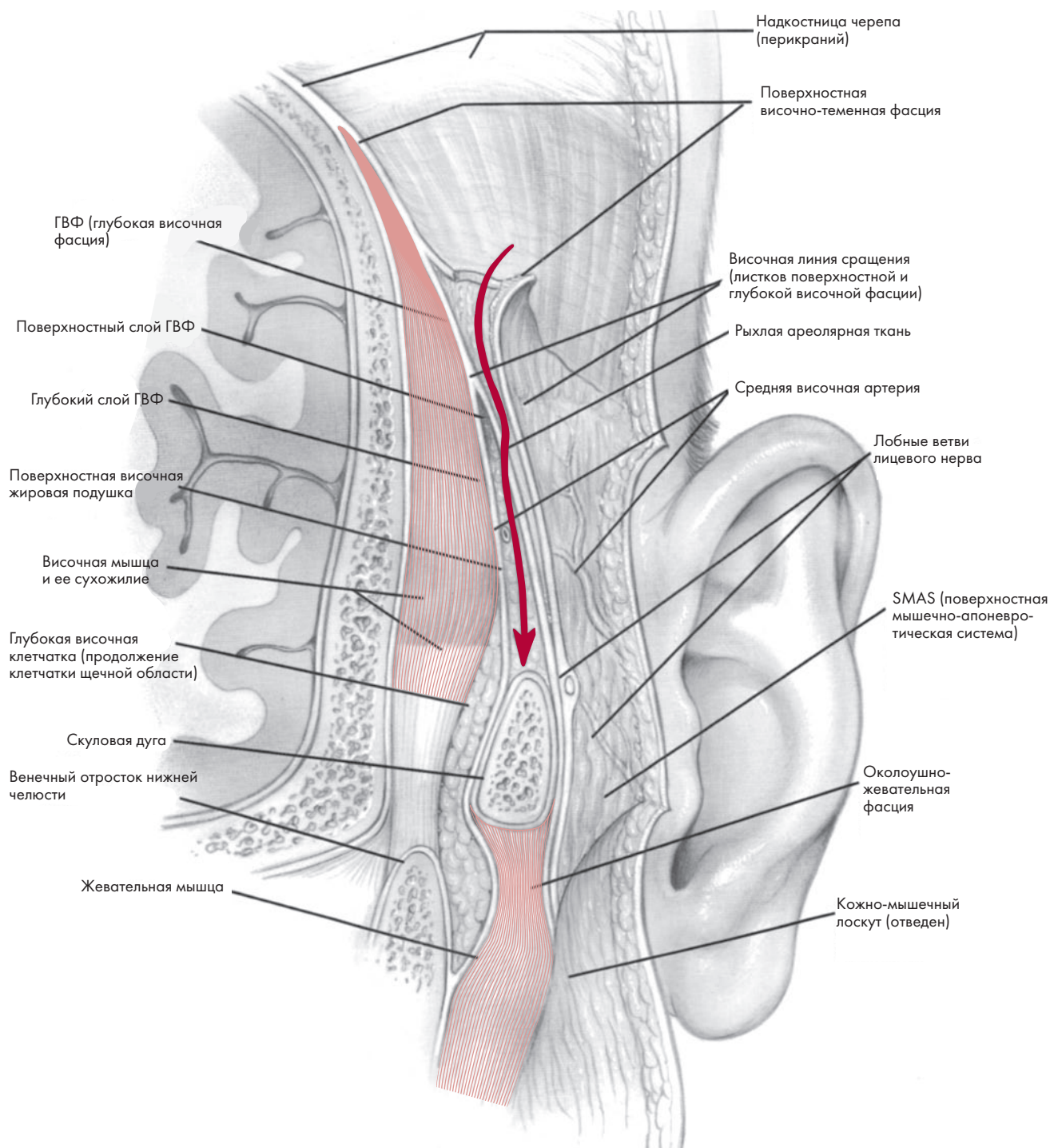
Веки состоят из трех слоев (рис. 22-2). Передний слой представлен кожей и круговой мышцей глаза, а задний — конъюнктивой века. Между этими слоями находится хрящ века, представляющий собой средний слой, хрящи верхнего и нижнего век у внутреннего и наружного угла глаза соединяются друг с другом и с краями глазницы соответственно внутренней и наружной связками век. Глазничная перегородка отделяет периферические отделы круговой мышцы

глаза от глубокой периорбитальной клетчатки. В области верхнего века верхняя глазничная перегородка соединяется с апоневрозом поднимающей верхнее веко мышцы, который соединяет эту мышцу с передней поверхностью хряща верхнего века. Нижняя глазничная перегородка прикрепляется непосредственно к нижнему краю хряща нижнего века. Мышцы, поднимающие верхнее веко и опускающие нижнее веко, прикрепляются соответственно к верхнему и нижнему краям хрящей верхнего и нижнего века, эти мышцы отвечают за открытие век и иннервируются III парой черепных нервов. Круговая мышца глаза обеспечивает смыкание век и иннервируется глазной ветвью из системы височной ветви лицевого нерва. Конъюнктив, или задняя пластинка, покрывает заднюю поверхность века и переходит на переднюю поверхность глазного яблока.

Медиальная связка века образуется из претарзальной и пресеапальной порций круговой мышцы глаза, которые у медиального угла глаза делятся на передний и задний листки. Передняя и задняя части каждой из этих мышц сливаются друг с другом и образуют передний и задний края медиальной связки век (МСВ). Последние прикрепляются соответственно к переднему и заднему слезным гребешкам. Третий листок связки прикрепляется несколько выше. Все эти образования окружают собой слезный мешок, располагающийся в слезной ямке. Слеза попадает в слезные канальцы через слезные точки в области верхнего и нижнего век и далее накапливается в слезном мешке. При моргании анатомические структуры, образующие медиальную связку век, сдавливают слезный мешок и слеза попадает в носослезный канал. Zide et al. доказал, что вектор прикрепления медиальной связки век располагается тангенциально относительно медиального края век, а вектор реконструкции лучше всего направлять тотчас кзади и выше места прикрепления переднего края медиальной связки век<sup>8</sup> (рис. 22-3).

Фасциальные растяжения, идущие от хрящевых пластинок верхнего и нижнего века, а также от апоневроза поднимающей верхнее веко мышцы объединяются, образуя верхнюю и нижнюю порции наружной связки век. Обе эти порции в наружных своих отделах объединяются и образуют единую связку, которая прикрепляется к возвышению на наружной стенке глазницы, называемому бугорком Whitnall. Этот бугорок обычно располагается на 2 мм кзади от наружного края глазницы и на 9 мм выше лобно-скулового шва.

Наружное ухо, или ушная раковина, берет начало от стенок наружного слухового канала височной кости. В норме ушная раковина располагается под углом 15–25° к парасагиттальной плоскости. Основой ушной раковины, определяющей ее форму, является хрящ, имеющий на своей поверхности гребешки и впадины, хрящ покрыт надхрящницей и кожей, жировая клетчатка отсутствует. Находящаяся в самой глубине ушной раковины чаша ножкой завитка разделяется на верхний и нижний отдел. Завиток — это крайняя наружная складка ушной раковины, верхние 2/3 ее образованы хрящом, а нижняя 1/3 — только складкой кожи. Между чашей и завитком располагается еще одна складка — противозавиток, который в своей верхней трети разделяется

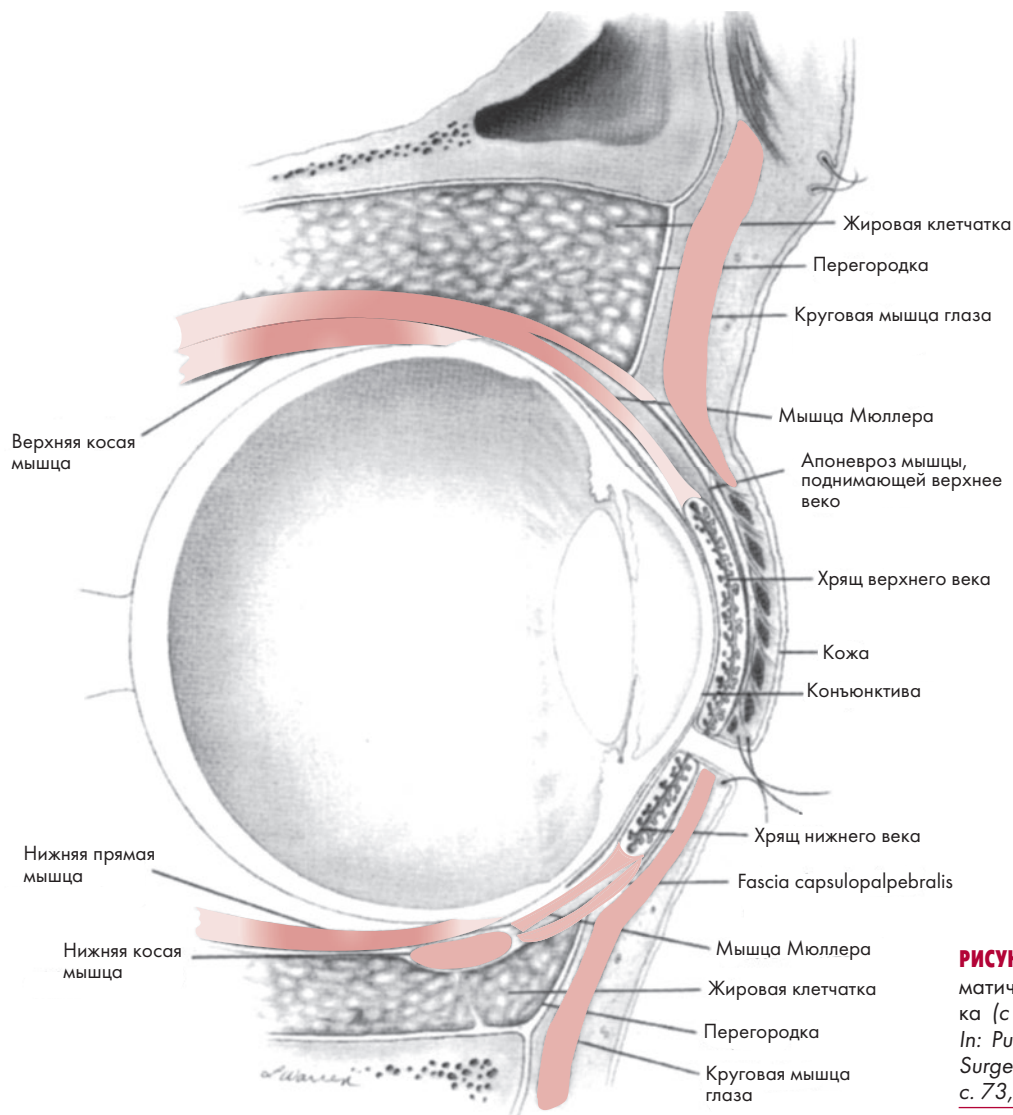


**РИСУНОК 22-1.** Фасциальные пластинки височной части апоневротического шлема черепа и подлежащая височная мышца. Лобная ветвь лицевого нерва располагается на поверхности или в толще поверхностного листка глубокой височной фасции (с разрешения Kellman R.M., Maren-tette L.J. *Atlas of Craniomaxillofacial Fixation*. New York, Raven Press, 1995, с. 97).

на верхнюю и нижнюю ножки, ограничивающие собой треугольную ямку. Передняя часть чаши и вход в наружный слуховой канал защищены хрящевым выступом, который называется козелок.

Наружная часть носа включает девять эстетически важных элементов с основой из покрытого кожей костно-хрящевое каркаса. В верхней и средней трети это расположен-

ная в центре спинка носа и парные боковые стенки. Спинка носа в норме имеет прямой профиль и идет от носолобного соединения, верхняя ее половина образована костной носовой пирамидой, а нижняя — хрящевой частью носовой перегородки и верхними боковым хрящами носа. Компонентами нижней трети являются расположенные в центре кончик носа и мягкотканая перегородка — колумелла, а также пар-



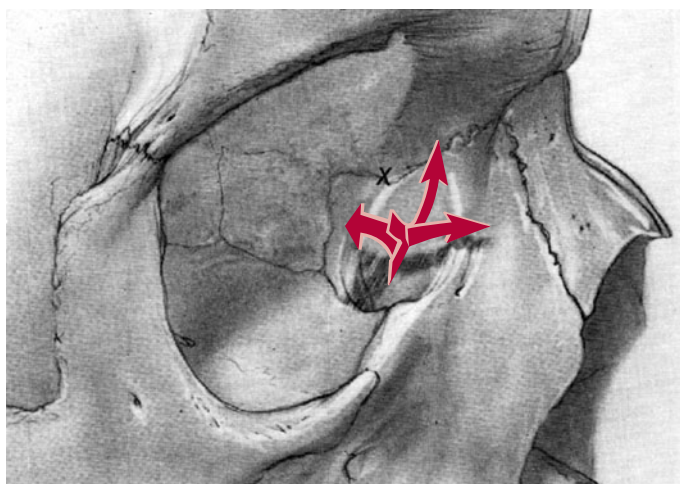**РИСУНОК 22-2.** Поперечный срез век со схематическим изображением глазного яблока (с разрешения Wobig J. *Eyelid Anatomy*. In: Putterman AM, ed. *Cosmetic Oculoplastic Surgery*, 2nd ed. Philadelphia: W.B. Saunders, с. 73, 1993.)

ные боковые стенки, мягкотканые треугольники или фасетки и крылья носа. Фасетки носа являются единственными образованиями, не имеющими хрящевой основы. Согласно современной концепции, архитектура нижней трети наружного носа подобна треноге, образованной носовой перегородкой и парными нижними боковыми хрящами носа.<sup>9</sup>

Губы, как и веки, имеют мышечную основу и образованы круговой мышцей рта, а также поднимающими верхнюю губу и опускающими нижнюю губу мышцами и мышечно-фиброзной пластинкой, называемой «модиолюс» (*modiolus*). Модииолюс — это точка, расположенная в области спаек губ, где переплетаются друг с другом сухожильные волокна круговой мышцы рта и мышц, поднимающих и опускающих губы. Утрата прикрепления мышц к модиолюсу или потеря самого этого образования приводит к закруглению угла рта или несостоятельности смыкания губ. Красная кайма губ называется вермилионом и образована густой сетью капилляров, покрытой тонким слоем неороговевающего чешуйчатого эпителия. Граница вермилона и кожи губы носит название белого валика, а граница его со слизистой преддверия рта — влажной линии. В центральной части верхней

губы имеется желобок, называемый фильтрум, он расположен вертикально и соединяет основание мягкой перегородки носа (колумеллы) и вермилионом. Центральная часть фильтрума вогнутая, по краям она ограничена двумя боковыми гребешками фильтрума, которые внизу заканчиваются двумя возвышениями вермилона, образующими «арку Купидона».

Щеки образуют боковую поверхность лица, передней границей щек является носогубная складка, задней — околушная складка, верхней — нижние веки, нижней — край нижней челюсти. Ключевым эстетическим элементов щек является скуловое возвышение, о котором будет сказано ниже. Большая часть мимической мускулатуры, отвечающей за выразительность лица, лежит в волокнисто-жировом фасциальном слое, расположенном в щечной области и называемом «поверхностная мышечно-апоневротическая система», которая располагается на поверхности фасции, покрывающей околушную слюнную железу и жевательную мышцу, и считается ключевым образованием, с вмешательством на котором связаны все современные операции по коррекции морщин на лице.



**РИСУНОК 22-3.** Анатомические структуры, образующие медиальную связку век (показаны стрелками). Оптимальное восстановление результирующего вектора достигается при прикреплении связки или кантопексии в задне-верхнее положение, обозначенное на рисунке буквой X (с разрешения Rodriguez L., Zide B. *Reconstruction of the Medial Canthus. Clinics in Plastic Surgery* 15:257, 1988.)

### Органы лица

В глубине щечной области залегают околоушная слюнная железа и лицевой нерв. Околоушная железа придает объем задней части щечной области. Она располагается в области, ограниченной наружным слуховым проходом сзади, задним краем жевательной мышцы спереди, скуловой дугой сверху, внизу она заканчивается тотчас ниже угла нижней челюсти. Проток околоушной железы покидает ее в центре переднего края железы, пересекает наружную поверхность жевательной мышцы и открывается в полость рта отверстием в слизистой оболочке щеки, расположенном на уровне второго моляра верхней челюсти. Проток тесно связан с щечными ветвями лицевого нерва.

Лицевой нерв выходит из шилососцевидного отверстия височной кости кнутри от шиловидного отростка и кнаружи от поперечного отростка первого шейного позвонка и сразу входит в толщу околоушной слюнной железы по задней ее поверхности. Практически сразу нерв разделяется на верхнюю и нижнюю ветви, подразделяющихся в свою очередь на пять ветвей: лобную, скуловую, щечную, краевую нижнечелюстную и шейную. Самая близкая к поверхности лобная ветвь пересекает скуловую дугу примерно посередине. Скуловая ветвь проходит под скуловой дугой и входит в глубокие слои верхней и нижней части круговой мышцы глаза. Щечная ветвь представлена несколькими анастомозирующими друг с другом ветвями, которые проходят по наружной поверхности жевательной мышцы и иннервируют околоносовые мышцы и мимические мышцы, поднимающие верхнюю губу и уголки рта. Краевая нижнечелюстная ветвь лицевого нерва уходит на шею, образует петлю кпереди от угла нижней челюсти и возвращается на лицо, заканчиваясь в опускающей угол рта мышце и нижней части круговой мышцы рта. Шейная ветвь иннервирует подкожную мышцу шеи, являющуюся продолжением поверхност-

ной мышечно-апоневротической системы и височно-теменной фасции.

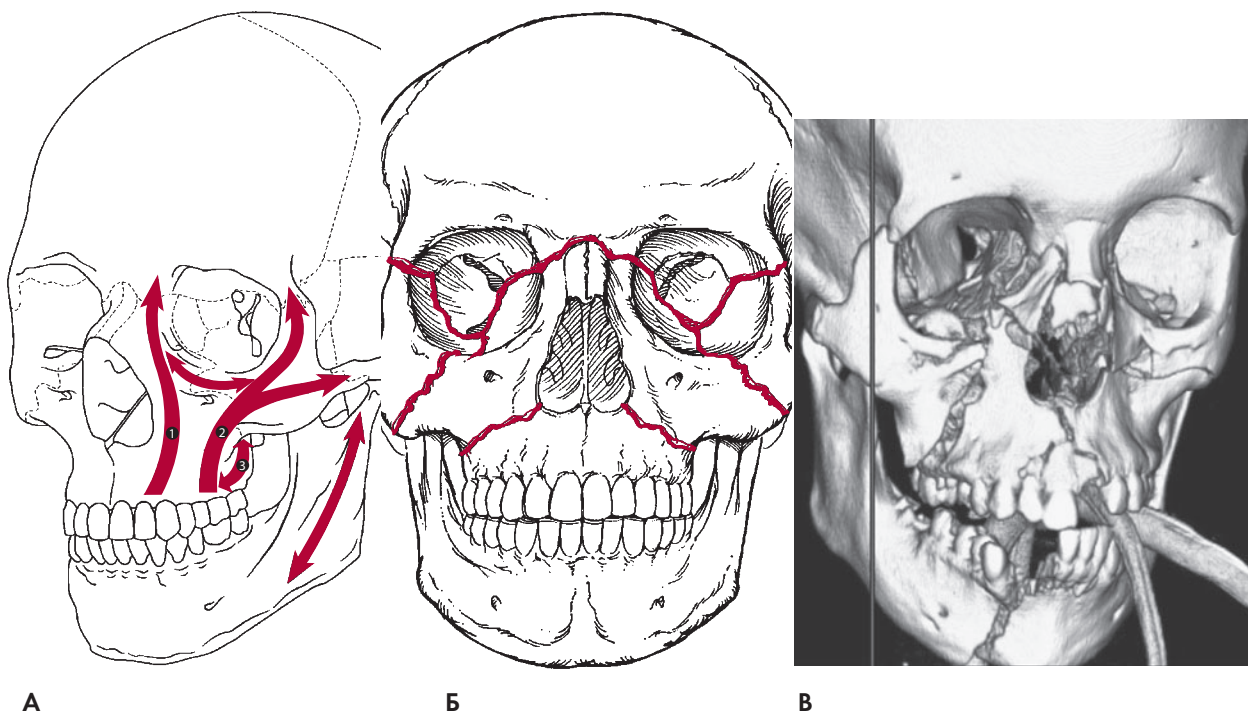
Чувствительная иннервация лица осуществляется ветвями V пары черепных нервов (тройничный нерв). Надглазничный и надблоковый нерв иннервируют верхнюю часть лица, подбородочные нервы — нижнюю губу и подбородок. Подглазничный нерв является конечной частью второй ветви тройничного нерва, он иннервирует медиальную поверхность щеки, боковую поверхность носа и верхнюю губу. Этот нерв проходит от круглого отверстия, входит в нижнюю глазничную щель, а затем в подглазничный канал, который покидает через подглазничное отверстие. На передней поверхности верхней челюсти это отверстие расположено на 1 см ниже нижнего края глазницы по среднезрачковой линии. Прежде, чем войти в нижнюю глазничную борозду, вторая ветвь тройничного нерва отдает ветви вниз, к стенкам верхнечелюстной пазухи и альвеолярному отростку верхней челюсти.

В полости глазницы находятся глазное яблоко, глазодвигательные мышцы, конечные ветви II, III, IV и VI черепных нервов, а также конечные ветви внутренней сонной артерии. Следует отметить, что передняя и задняя решетчатые артерии являются ветвями глазной артерии и пересекают внутреннюю стенку глазницы на уровне лобно-решетчатого шва. Затем они входя в полость черепа над верхней поверхностью решетчатой пластинки и оканчиваются в полости носа.

### Кости черепа

Свод черепа или мозговой череп — это часть черепа, лежащая кзади и кверху от основания черепа и лицевого черепа. Верхняя часть лица (лоб) образована широкой и плоской лобной костью, которая внизу сочленяется с носовой костью и лобным отростком верхней челюсти с медиальной стороны и с лобным отростком скуловой кости с латеральной стороны. Кзади от наружного края глазниц лобная кость сочленяется с большим крылом клиновидной кости. В своей нижней части — над глазницами — лобная кость утолщается: это глазничная часть лобной кости. В центральной области нижней части лобной кости диплоический слой замещен широким пирамидальным содержащим воздух пространством с тонким дном (лобная пазуха). Эта пазуха соединяется с носовыми ходами посредством парных носолобных протоков, находящихся в медиальной части дна пазухи. Ее внутренние перегородки ориентированы по вертикали почти парасагиттально, лишь частично отделяя ячейки.

Средняя зона лица образована парными верхними челюстями, скуловыми и носовыми костями. К глубине эти кости сочленяются со стенками глазниц и решетчатыми костями. Более прочные участки описанных костей образуют своеобразную «вертикальную опору» в центре, сбоку и сзади а также «горизонтальные лучи» — линейные участки утолщенной кортикальной кости, которые испытывают более значительные нагрузки, нежели соседние, более тонкие и менее прочные участки (рис. 22-4). Эта конструкция по типу решетки в середине лица подвешена к глазнице и подпирается осно-



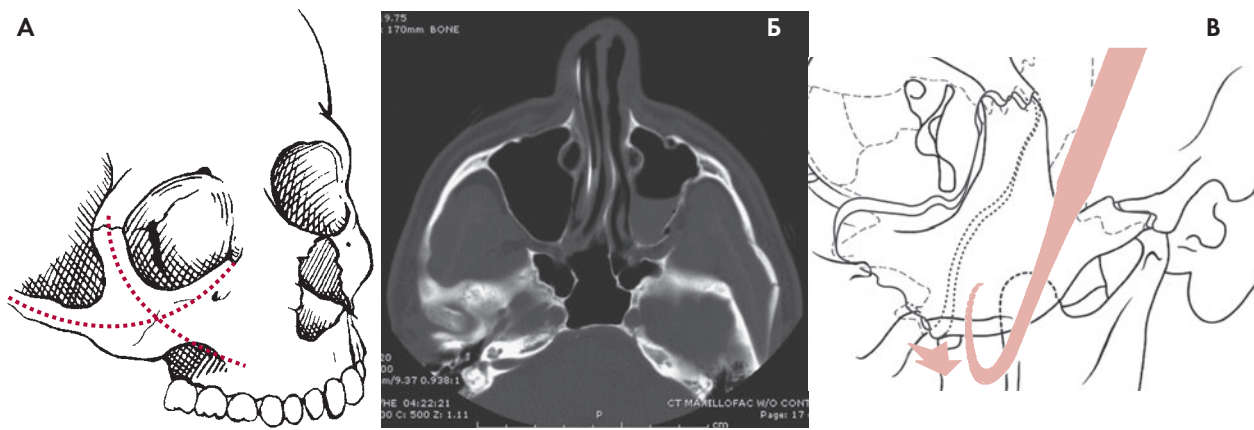
**РИСУНОК 22-4.** (А) Классические медиальная (1), латеральная (2) и задняя (3) вертикальные колонны верхней челюсти, а также подглазничная горизонтальная колонна. (Б) Схематические линии классических переломов средней зоны лица по Ле Фор. (В) Оскольчатые переломы средней зоны лица, в т. ч. Ле Фор III справа, двусторонний Ле Фор II и Ле Фор I слева, а также переломы лобной пазухи, стенок глазницы и неба — пример тяжелого повреждения, которое возникает, как правило, в результате высоко-энергетической тупой травмы. (А) (с разрешения Forrest CR, Phillips JH, Prein J. *Craniofacial Fractures, Le Fort I–III Fractures*. In: Prein J, ed. *Manual of Internal Fixation in the Cranio-Facial Skeleton*. Berlin Heidelberg: Springer-Verlag, 1998, с. 109.) (В) (Опубликовано с разрешения Ducic Y, Hamlar DD. *Fractures of the Midface*. *Facial Plast Surg Clin North Am.* 6:471, 1998).

ванием черепа через сочленения решетчатой, крыловидной и височной костей. Вертикальные колонны являются парными и включают носо-челюстную (медиальную), скуло-челюстную (латеральную) и крыловидно-челюстную (заднюю) стойки, принимающие основную нагрузку при пережевывании пищи. Самой прочной из них является скуло-челюстная опора в области альвеолярного отростка верхней челюсти на уровне первого моляра и продолжающаяся вверх через скуло-челюстное и скуло-лобное сочленение до надглазничной области. Носо-челюстная колонна продолжается от собачьей ямки через наружную стенку грушевидной апертуры до внутренней стенки глазницы. Крыловидно-челюстная опора образована утолщенным участком кости в области сочленения задней верхнечелюстной пазухи и ответвлениями пластинок крыловидного отростка клиновидной кости. Горизонтальные стабилизаторы вертикальных опор не столь выражены и включают альвеолярный отросток верхней челюсти, нижние и верхние края глазниц. Также следует добавить, что горизонтальной стабилизации задней опоры способствует пространственная ориентация медиальной и латеральной пластинок крыловидного отростка клиновидной кости.

В центральной части лица нижние края глазниц сходятся и примыкают к носовым костям, образуя пирамиду, а медиальная часть глазниц примыкает к решетчатому лабиринту. Парные носовые кости отстоят вперед от восхо-

дящих или лобных отростков верхней челюсти и сочленяются вверх с надглазничной частью лобной кости, а вниз — с хрящевой перегородкой носа и верхними боковыми носовыми хрящами. Хотя носовые кости и сочленяются с достаточно мощными нижними краями глазниц и переносом, сами они являются тонкими и не играют особой роли в обеспечении механической прочности средней зоны лица. Решетчатый лабиринт, расположенный в центре средней зоны лица, также не играет в этом какой-либо роли, поскольку состоит по большей части из тонких (как бумага) костных образований. Решетчатая кость образована парными решетчатыми лабиринтами, состоящими из воздухоносных ячеек, и расположенной между ними решетчатой пластинкой, являющейся дном медиальной части передней черепной ямки, через отверстия этой пластинки проходят ветви I пары черепных нервов; вертикально правая и левая половины решетчатой кости разделены перпендикулярной пластинкой и петушиным гребнем. Решетчатый лабиринт вместе с носовыми костями образуют относительно слабый участок центральной части лицевого скелета, нормальная функция которого в качестве опоры для наружного носа и места крепления медиальной связки век целиком и полностью зависит от остальной части скелета мозгового и лицевого черепа.<sup>10</sup>

Тонкая пластинка решетчатой кости также участвует в образовании внутренней стенки глазницы. Кпереди от



**РИСУНОК 22-5.** (А) Вертикальная и горизонтальная дуги, образованные скуло-челюстным комплексом. (Б) Аксиальный КТ-срез при скуло-челюстном переломе слева, отмечается исчезновение скулового возвышения. (В) Схематическая иллюстрация, демонстрирующая использование крючка для мобилизации скуло-челюстного комплекса. (А) (с разрешения American Medical Association. *Archives of Otolaryngology — Head and Neck Surgery*, Citation 115:1459, 1989.) (В) (Опубликовано с разрешения Markowitz BL, Manson PN. *Craniofacial Fractures, Zygomatic Complex Fractures*. In: Prein J, ed. *Manual of Internal Fixation in the Cranio-Facial Skeleton*. Berlin: Springer-Verlag, 1998, с. 133).

этой пластинки внутренняя стенка глазницы образована толстой слезной костью, на поверхности которой в полости глазницы лежит слезный мешок, он находится в углублении (слезной ямке) между передним и задним гребешками слезной кости и образованиями, входящими в состав медиальной связки век. Самая передняя часть внутренней стенки глазницы образована восходящим (лобным) отростком верхней челюсти. Крыша глазницы образована лобной костью, которая сочленяется с глазничной пластинкой решетчатой кости и медиальной ее образует крышу решетчатого лабиринта. Наружная стенка глазницы образована большим крылом клиновидной кости сзади и скуловой костью спереди. Дно глазницы образует глазничная пластинка верхней челюсти, а в наружном отделе в его образовании участвует также и скуловая кость. Внутренние стенки глазницы включают и вертикальные отростки небных костей. В задних отделах глазницы глазничная пластинка верхней челюсти изгибается в медиальном направлении и вверх и соединяется с глазничной пластинкой решетчатой кости. Крыша и дно глазницы в передних отделах имеют вогнутую форму и образуют ложе глазного яблока, в переднемедиальном отделе крыша глазницы выпуклая. Поэтому при переломах в передне-внутренних отделах глазницы, приводящих к исчезновению этой выпуклости, происходит значительное увеличение объема полости глазницы с формированием энтофтальма.

Ключевую роль в опорной системе средней части лицевого скелета играет скуловая кость. Нижний край глазницы и латеральная колонна пересекаются в области тела скуловой кости. Поэтому скуловая кость и верхняя челюсть в этой области образуют единый скулочелюстной комплекс. Его строение обычно представляется в виде «треноги», поддержку возвышения скуловой кости обеспечивают все пять сочленений скуловой кости и прилежащих к ней других костей лицевого черепа. К этим сочленениям относятся скуло-челюстной шов, скуло-лобный шов, нижний глазничный край, а также скуловая дуга и скуло-клиновидный

шов в нижнебоковой стенке глазницы. Описанные структуры образуют очень важное в эстетическом плане образование — скуловое возвышение, которое можно представить в виде двух дуг, пересекающихся в области скуловой кости: вертикальную, образованную скуло-челюстной колонной и наружным краем глазницы (скуло-лобный шов), и горизонтальную, образованную нижним краем глазницы и скуловой дугой<sup>11</sup> (рис. 22-5).

Снизу лицевой скелет сформирован нижней челюстью. Альвеолярная часть нижней челюсти — это дуга, несущая на себе альвеолы зубов и выступающая от углов нижней челюсти. Снизу альвеолярная часть поддерживается симфизарной, парасимфизарной частью и телом нижней челюсти, которые в своей нижней границы отличаются большей толщиной. Передненижняя часть симфизарной и парасимфизарной части нижней челюсти слегка выступает вперед и образует костную основу подбородка. Вверх и сзади от углов нижней челюсти отходят практически в продольной плоскости ветви нижней челюсти, продолжающиеся до их сочленения с височными костями посредством височно-нижнечелюстных суставов (ВНЧС). Верхняя часть ветви нижней челюсти спереди оканчивается венечным отростком, а сзади — суставным отростком, между которыми находится вырезка нижней челюсти. Вдоль передне-верхней поверхности угла нижней челюсти от ветви к альвеолярному отростку расположен костный гребешок, называемый косой линией. Нижний альвеолярный сосудисто-нервный пучок входит в толщу нижней челюсти в средних отделах ветви со стороны ее внутренней поверхности. Прежде чем покинуть нижнюю челюсть через подбородочное отверстие ниже первого или второго премоляра, нижний альвеолярный нерв отдает чувствительные ветви к каждому из зубов. После выхода из подбородочного отверстия нерв называется подбородочным и осуществляет чувствительную иннервацию нижней губы и подбородка.



## ДИАГНОСТИКА

Правильное понимание патофизиологических особенностей лицевой травмы способствует более точной клинической и лучевой диагностике повреждений лица.

### Повреждения мягких тканей

Повреждения мягких тканей обычно видны во время первичного осмотра пациента и должны быть внимательно осмотрены и отражены в медицинской документации. После адекватного местного обезболивания выполняется тщательная ревизия ран. Хирург должен обратить внимание на локализацию, размеры и глубину раны, а также на возможные дефекты мягких тканей, качество оставшихся тканей, наличие возможных повреждений костей и органов лица. Возможность реконструкции мягкотканых повреждений лица зависит от объема дефекта.<sup>12-14</sup> При высокоэнергетических ранениях мягких тканей (например, при пулевых ранениях) зона утраты мягких тканей всегда окружена зоной поврежденных тканей. В этой зоне в течение ближайших дней продолжают протекать некротические процессы.<sup>12-14</sup>

Огнестрельные ранения, полученные в результате выстрела с близкого и дальнего расстояния, различаются по количеству энергии, поглощенной тканями. Большинство неогнестрельных баллистических ранений возникает при выстрелах с дальнего расстояния с относительно низкой скоростью ранящего снаряда (менее 365 м/с).<sup>14</sup> Подобные ранения обычно отличаются относительно небольшой потерей тканей и небольшой протяженностью повреждений костей. Тактика лечения при этом не отличается от таковой при тупых механических повреждениях с сопутствующими ранениями мягких тканей, а классифицируются эти ранения в зависимости от пути прохождения пули.<sup>14</sup> Баллистические ранения с близкого расстояния, наоборот, могут сопровождаться массивными дефектами мягких тканей и костей, что является существенным ограничивающим фактором успешной реконструкции<sup>12-14</sup>; они классифицируются в зависимости от области дефекта тканей. Огнестрельные ранения чаще получены с близкого расстояния, а объем поврежденных тканей при этом, как правило, значительно шире, чем сама область ранения. Наиболее часто встречаются огнестрельные ранения в результате суицидальных попыток, особенностями которых является ранение нижней и средней зоны лица в направлении снизу вверх.<sup>12-14</sup>

Характер повреждения кожи при тупых травмах не отличается вариабельностью. Lee et al. установили, что при тупых травмах возникают похожие типы повреждений мягких тканей.<sup>15</sup> В исследовании на трупах они выяснили, что примерно в 80% случаях тупых ранений головы повреждение кожи происходит в определенных плоскостях, что описано и у других авторов. Эти плоскости соответствуют линиям натяжения кожи, определяемым в виде морщинок при взятии кожи в складку (эти линии впервые были описаны Лангером) и связанным, скорее всего, с направлением хода коллагеновых и эластических волокон в толще дермы.<sup>15</sup> Lee et al. также предложили комплексный метод документиро-

вания ранений мягких тканей, позволяющий оптимизировать их изучение в будущем.<sup>16</sup> Однако этот метод так и не получил широкого распространения.

### Повреждения органов лица

В области лица и в непосредственной близости с ним располагается ряд жизненно важных анатомических образований. Высокоэнергетические повреждения, глубокие ранения мягких тканей, переломы черепно-лицевой области и множественные травмы могут сопровождаться и внутричерепными повреждениями. Поэтому неврологическое обследование и КТ должны быть рутинными мероприятиями. Необходимо оценить остроту зрения, зрачковые реакции и движения глазных яблок, при необходимости это исследование следует повторить, а также помнить о возможности повреждения слезоотводящей системы. Потеря кожной чувствительности на лице может свидетельствовать о большей глубине и распространенности повреждения. Парез мышц лица свидетельствует о повреждении лицевого нерва, при его выявлении во время первичной обработки раны лица следует стремиться выполнять и восстановление поврежденных ветвей лицевого нерва. При локализации ранения в области щек или подбородка учитывают возможность повреждения находящихся в этой области слюнных желез и их протоков.

### Повреждения лицевого скелета

Наиболее часто переломы черепно-лицевой области возникают в определенных хорошо известных участках средней зоны лица, переломы нижней челюсти также имеют достаточно типичный характер и локализацию. Клиническая оценка повреждений лицевого черепа основывается как раз на знании этих типичных переломов.

**Верхняя часть лица.** Переломы верхней части лица обычно локализируются в области лобной пазухи. Повреждение кожи лба и углубление мягких тканей в лобной области позволяет предположить возможное наличие перелома передней стенки лобной пазухи. Наличие перелома передней стенки лобной пазухи в сочетании с неврологической симптоматикой и риноликвореей должны насторожить хирурга в отношении возможного повреждения и задней стенки лобной пазухи, разрыва твердой мозговой оболочки и травматического повреждения головного мозга.

**Средняя часть лица.** Решетчатая система медиальных и латеральных опор средней зоны лица обычно предотвращает возникновение переломов случайного характера в этой области.<sup>17</sup> Наоборот, переломы средней зоны лица возникают вдоль классических зон послабления, описанных впервые Рене Ле Фором в 1901 г., хотя такие переломы, как правило, встречаются в различных комбинациях<sup>11,18</sup> (рис. 22-4). Перелом Ле Фор I обычно возникает в результате действия горизонтальной силы, прилагаемой к передней части альвеолярного отростка верхней челюсти и направленной несколько вниз. Линия перелома пересекает медиальную, латеральную и заднюю колонны в их нижней части, а также

проходит через переднюю стенку верхнечелюстной пазухи, грушевидную апертуру и перегородку носа. Таким образом при этом переломе происходит отделение альвеолярной части верхней челюсти и неба от остального скелета средней зоны лица. Переломы Ле Фор II и III типа локализируются в верхней половине скелета средней зоны лица, их локализация, характер и сочетания зависят не столько от точки приложения удара, сколько от положения вектора этого удара относительно Франкфуртской горизонтали.<sup>17</sup> Горизонтальный удар в верхнюю половину средней зоны лица обычно приводит к возникновению переломов типа Ле Фор II, при которых линия перелома проходит через спинку носа, восходящий отросток верхней челюсти и слезные кости в стенке глазниц. От стенки глазницы линия перелома спускается на дно глазницы, пересекает нижний ее край и уходит в переднюю и наружную стенки верхнечелюстной пазухи и далее доходит до крыловидных пластинок клиновидной кости. При этом переломе пирамидальная центральная часть лица и альвеолярная часть верхней челюсти отделяются от скуловых костей и крыловидных пластинок клиновидной кости. В отличие от него, при косом, направленном вниз ударе происходит полное разобщение лицевого скелета с основанием черепа («черепно-лицевое разъединение») за счет переломов в области носолобного шва, слезных и решетчатой костей и в области крыши глазницы. В области нижней глазничной борозды линия перелома расходится в трех направлениях и распространяется на область скуло-лобного шва, скуловую дугу и крыловидные пластинки клиновидной кости.

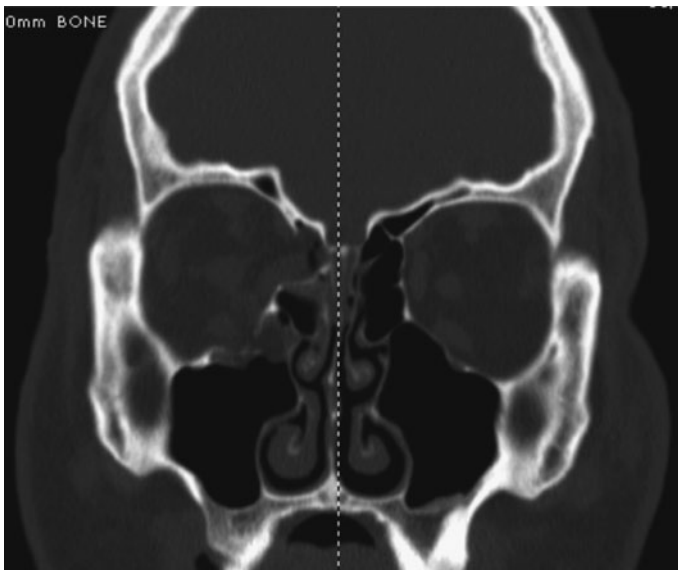
Клиническое обследование пациентов с подозрением на повреждение вертикальных и горизонтальных опор средней зоны лица включает осмотр и пальпацию. При массивных повреждениях мягких тканей следует подозревать и переломы подлежащих костей лицевого скелета, однако выраженный отек тканей при этом может затруднить обследование. Подвижность скелета средней зоны лица относительно основания черепа позволяет заподозрить наличие перелома типа Ле Фор. Дифференциальный диагноз переломов Ле Фор основывается на типе нестабильности, признаках переломов стенки глазницы (обсуждаются ниже) и симптомах переломов центральной области средней зоны лица, таких как западение носа и телекант. Признаками перелома неба в сагиттальной плоскости являются повреждения слизистой в области неба, расширение зубной дуги и относительное изменение уровня расположения зубов. Можно пропальпировать деформацию в виде ступеньки нижнего края глазницы. Переломы верхней половины средней зоны лица являются причиной характерной «блюдеобразной» деформации лица. Прикус обычно становится открытым, контакт зубов сохраняется только на уровне моляров. Переломы Ле Фор III, особенно в изолированном виде, встречаются относительно редко.<sup>19</sup>

Боковое приложение травмирующей силы к верхней челюсти чаще всего приводит к перелому скуло-челюстного комплекса, хотя при высокоскоростных повреждениях скуловой области возможен перенос энергии и на вертикальные опоры средней зоны лица. Переломы приводят к раз-

рыву швов между скуловой костью и соседними костями и коллапсу вертикальных и горизонтальных опор средней зоны лица. Сокращение жевательной мышцы ротирует тело скуловой кости книзу. Перелом скуловой дуги (например, при переломе Ле Фор III) приводит к разрыву соединения между скуловой и височной костью и сглаживанию переднего контура скуловой кости.<sup>10, 11, 17, 18, 20</sup> Смещение ее вниз относительно нижнего края глазницы приводит к сглаживанию наружного контура скулы. Результатом всего этого является изменение положение скулового возвышения лица. Сглаженность контура скуловой кости хорошо видно при осмотре сверху или снизу, несмотря на выраженность отека в этой области.<sup>19</sup>

Переломы в области относительно слабой центральной зоны средней зоны лица являются причиной характерных повреждений носо-глазнично-решетчатого (НГР) комплекса. Неотъемлемым признаком переломов НГР-комплекса является телекант. Отрыв медиальных связок век от места их прикрепления можно определить при осмотре и пальпации. Корень носа будет выглядеть расширенным, а внутренние углы глаз — закругленными и смещенными кнаружи. Определяется подвижность центральных костных фрагментов, а внутренние связки век легко подаются при осторожном оттягивании их кнаружи. Спинка носа уплощается при легком надавливании. Медиальные связки век не смещаются дальше оснований крыльев носа, а расстояние между ними составляет примерно половину расстояния между центрами зрачков. В целом, расстояние между связками век более 35 мм позволяет заподозрить наличие телеканта, а более 45 мм — однозначно свидетельствует об этом.<sup>21, 22</sup> Для измерения этого расстояния следует использовать циркуль, причем прикладывать его необходимо к внутреннему краю медиальных связок век, а если возможно, то непосредственно к кости. Отек мягких тканей может создавать иллюзию телеканта. Риноликворея является признаком повреждения решетчатой пластинки решетчатой кости или крыши ячеек решетчатого лабиринта. Глазные и глазничные симптомы также должны насторожить хирурга относительно возможного повреждения НГР-комплекса.

**Глазница.** Распространение силы удара через соединения костей с глазницей может стать причиной перелома стенок и дна глазницы (рис. 22-6). Изолированные взрывные переломы глазницы (переломы стенок глазницы при отсутствии перелома края глазницы) возникают в результате воздействия тупой силы удара непосредственно на содержимое глазницы и передачи энергии на ее стенки. Внутренний объем глазницы увеличивается, мягкие ткани глазницы становятся более сферическими, нежели коническими,<sup>11</sup> а глазное яблоко смещается назад (состояние, известное как «энофтальм»). Пациент жалуется на двоение в глазах. Энофтальм хорошо виден при осмотре со стороны свода или основания черепа, хотя отечные ткани глазницы и периорбитальная клетчатка могут временно заполнять увеличившийся объем и препятствовать западению глазного яблока. Переломы стенок глазницы могут стать причиной грыжеобразования и сдавления глазодвигательных мышц, наиболее часто —



**РИСУНОК 22-6.** Фронтальный КТ-срез взрывного перелома глазницы с повреждением дна и внутренней стенки глазницы. Также видны признаки ущемления внутренней прямой мышцы глаза.

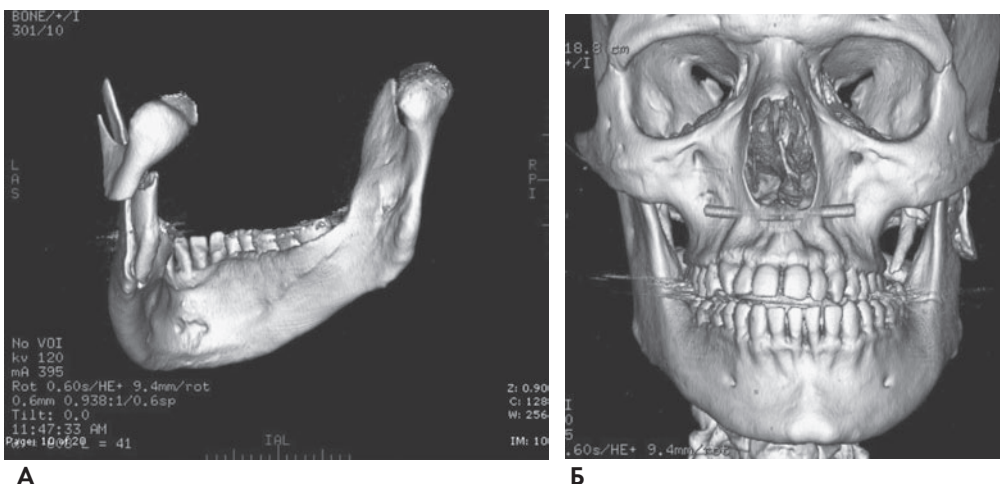
нижней и внутренней прямой мышцы, и ограничения движений глазного яблока. Наличие хемоза, инъекции сосудов склеры, периорбитальных кровоизлияний и диплопии позволяют заподозрить перелом в области глазницы.

**Нижняя челюсть.** Переломы нижней челюсти также имеют характерные особенности, связанные с точкой приложения и силой травмирующего воздействия. Наиболее слабыми участками нижней челюсти являются подмышечковая область, угол и парасимфизарная область. Наличие третьих моляров, или зубов мудрости, снижает прочность угла нижней челюсти, а корень клыка и подбородочное отверстие служат причиной послабления в парасимфизарной зоне. Поэтому нет ничего удивительного в том, что вне зависимости от точки приложения удара, переломы нижней челюсти чаще происходят именно в этих зонах. Энергия травмирующего воздействия может поглощаться непосредственно в точке приложения удара либо, если величина этой энергии

не превышает прочностные характеристики костной ткани в точке приложения, распространяться от точки приложения до более слабого места, где и происходит перелом. Так, при низкоскоростном ударе в симфизарную область энергия удара может переноситься таким образом, что происходит перелом парасимфизарной области и двусторонний подмышечковый перелом. И наоборот, высокоскоростной удар в симфизарную область может привести к перелому непосредственно в области приложения удара, а также двустороннему перелому в области углов нижней челюсти или двустороннему подмышечковому перелому. Низкоскоростной удар в область тела нижней челюсти является причиной перелома без смещения в точке приложения удара и перелома в области угла или подмышечковой области с противоположной стороны. Высокоэнергетический удар в область тела нижней челюсти может привести в оскольчатому перелому в точке приложения удара, если энергия удара при этом не распространится дальше, то отдаленных переломов не произойдет.

Клиническая диагностика основывается на знании механизмов повреждения. Кроме этого, признаками переломов являются повреждения десен, кровоизлияния и кровотечения в мягкие ткани полости рта. Нарушение прикуса, асимметрия лица, деформации зубного ряда, его подвижность при пальпации (выполняется осторожно), боль, наличие тризма (ограничение движений нижней челюсти) — все это объективные показания для рентгенологического обследования пациента (рис. 22-7).

**Рентгенологическое обследование.** В настоящее время эффективной заменой обычной рентгенографии в диагностике переломов черепно-лицевой области стала компьютерная томография. Исследования показывают, что КТ нижней челюсти позволяет выявить такие переломы, которые не видны на обычных и панорамных рентгенограммах,<sup>23</sup> сложности в диагностике с использованием КТ могут вызвать лишь горизонтальные подмышечковые переломы. Панорамные рентгенограммы все еще могут оказаться полезными в диагностике переломов нижней челюсти, однако на таких снимках бывают плохо видны переломы симфизарной области, кроме того, при острой множественной и сочетанной травме



**РИСУНОК 22-7.** (А) Трехмерная КТ-реконструкция нижней челюсти позволяет оценить пространственное расположение фрагментов при выявленном в данном случае переломе подмышечковой области и ветви нижней челюсти. (Б) Трехмерная КТ-реконструкция черепа вместе с нижней челюстью этого же пациента. Видны поперечный и передний открытый прикус, а также асимметрия лица, связанные с вертикальным укорочением левой ветви нижней челюсти.