

# Содержание

## 7 В ЗОНЕ ОСОБОГО ВНИМАНИЯ. РЕДАКЦИОННЫЙ ОБЗОР

### НОВОСТИ

- 7 | Трихотилломания в педиатрической практике. Клинические характеристики и сопутствующие заболевания
- 8 | Препарат на основе спермидина в виде пищевой добавки способствовал увеличению фазы анагена волосяного фолликула человека в рандомизированном плацебо-контролируемом двойном слепом исследовании
- 10 | Отравление таллием: острая реактивная алопеция
- 11 | Эрозивно-язвенная форма плоского волосяного лишая
- 13 | Определение уровней мРНК изоэнзимов 5 $\alpha$ -редуктазы и ароматазы в волосах, экстрагированных у молодых женщин с выпадением волос по женскому типу (женской андрогенетической алопецией)

### ТРЕНДЫ И ПЕРСПЕКТИВЫ

- 14 | Топ-8 ближайших перспективных разработок в трихологии  
*Ткачев В.П.*

## 18 КОСМЕТИЧЕСКИЕ СРЕДСТВА ДЛЯ УХОДА ЗА ВОЛОСАМИ

### ОЧИЩЕНИЕ И ПИТАНИЕ

- 18 | Шампунь и кондиционеры: что должен знать дерматолог?

### ПИЛИНГ КОЖИ ГОЛОВЫ

- 26 | Дерматологический пилинг кожи головы в решении трихологических проблем – алопеция, себорейный дерматит, перхоть, псориаз и др.  
*Ковалева С.В.*

## 38 СРЕДСТВА ДЛЯ ОБЩЕГО ОЗДОРОВЛЕНИЯ ВОЛОС

### ВИТАМИНЫ, БАДЫ

- 38 | Здоровье в чашке, или Парадоксы зеленого чая: от профилактики рака и диабета до стимуляции роста волос  
*Барунова Н.Г.*
- 46 | Питание и выпадение волос: влияние дефицита нутриентов и пищевых добавок  
*Гюо Э.Л., Катта Р.*

## 54 ЛЕЧЕНИЕ АЛОПЕЦИИ

### МЕДИКАМЕНТОЗНАЯ ТЕРАПИЯ

- 54 | Местные препараты для регенерации волос: сравнительное исследование  
*Орасан М.С., Болфа П., Конек А., Муресан А., Миху К.*
- 64 | Роль витамина D в патогенезе нерубцовой алопеции  
*Геркович А., Хиль-Сурдацка К., Красовска Д., Ходоровска Г.*
- 76 | Клинический опыт применения аминокислот L-аргинин и L-карнитин с топическим препаратом, содержащим смесь 1%-ных бициклических монотерпеновых диолов, в комбинированной терапии различных форм гнездной алопеции  
*Балтабаев А.М., Балтабаев М.К.*

### ИНЪЕКЦИОННАЯ ТЕРАПИЯ

- 90 | Омоложение волосяного фолликула: миф или реальность? Исследование эффективности препарата Трихолак при хронических телогеновых алопециях у женщин  
*Побилат А.Е., Скальный А.В.*
- 102 | Применение тромбоцитарной аутоплазмы в терапии сложного случая гнездной алопеции  
*Быкова Ю.Н.*

### ФИЗИОТЕРАПИЯ

- 108 | Чрескожная электронейростимуляция (ЧЭНС) в лечении алопеции  
*Халдина М.В.*

### ТЕХНИКИ ПРОЦЕДУР, ПРОТОКОЛЫ, ИССЛЕДОВАНИЯ

- 112 | Использование эпигаллокатехина галлата для предотвращения гибели клеток волосяных фолликулов  
*Шин Ш., Ким К., Ли М.Д. и др.*
- 121 | Влияние метилсульфонилметана на рост волос при лечении алопеции аскорбилфосфатом магния  
*Шанмугам С., Баскаран Р., Нагайя-Срираман С., Йонг Ч.-С., Чои Х.-Г., Ву Дж.С., Ю Б.-К.*

## 128 ЛЕЧЕНИЕ ПЕРХОТИ

### МЕДИКАМЕНТОЗНАЯ ТЕРАПИЯ

- 128 | Себорейный дерматит и перхоть  
*Борда Л.Х., Викрамаяяке Т.С.*

## 144 ЛЕЧЕНИЕ КОЖИ ВОЛОСИСТОЙ ЧАСТИ ГОЛОВЫ

### МЕДИКАМЕНТОЗНАЯ ТЕРАПИЯ

- 144 | Оптимизация схемы лечения монилетрикса с помощью циклической витаминотерапии  
*Раджпут Р.*

### ТЕХНИКИ ПРОЦЕДУР, ПРОТОКОЛЫ, ИССЛЕДОВАНИЯ

- 150 | Чувствительная кожа головы: стратегия диагностики и лечения  
*Гаджигороева А.Г., Романова Ю.Ю.*

## 156 ТРАНСПЛАНТАЦИЯ ВОЛОС

### ПРОТОКОЛЫ, ИССЛЕДОВАНИЯ

- 156 | Герпетическая экзема Капоши – редкое осложнение экстракции фолликулярных единиц  
*Мансур Т., Демирчи Г., Узунисмаил А., Йылдыз С.*

## 160 ТРИХОЛОГИЧЕСКАЯ ДИАГНОСТИКА

- 160 | Сложный пациент трихолога.  
Ральф Трюб и его новая книга на IX Научно-практической конференции Ассоциации трихологов и специалистов в области исследования волос

### ОБЩИЕ И СПЕЦИАЛИЗИРОВАННЫЕ МЕТОДЫ

- 166 | Заболевания волос: большая проблема на маленькой поверхности  
*Бржезинска-Вцисло Л.А., Вцисло-Дзядеца Д.*

### ДИФФЕРЕНЦИАЛЬНАЯ ДИАГНОСТИКА

- 173 | Уровни сывороточного железа, ферритина и кальция при преждевременном поседении  
*Бхат Дж.Я., Хассан И., Саджад П., Мубашир С., Латиф И.*
- 177 | DandruffMeter DA 20: простой и быстрый способ точного анализа перхоти

## 178 ИНСТРУМЕНТЫ, АКСЕССУАРЫ

- 178 | Лаборатория диагностики кожи

## 179 ОБРАЗОВАНИЕ И ПОВЫШЕНИЕ КВАЛИФИКАЦИИ

179 | Образовательный центр «Наутилус»

## 180 СПЕЦИАЛЬНАЯ ЛИТЕРАТУРА

## 183 ПРОФЕССИОНАЛЬНЫЕ СОБЫТИЯ

183 | X Научно-практическая конференция «Философия здоровых волос» (01.06.2018, Москва)

184 | VIII Международный обучающий курс-тренинг для косметологов по нехирургическим методам омоложения (31.05-03.06.2018, Санкт-Петербург)

185 | Конгресс COSMEDEX, III сезон (21-23.06.2018, Ереван)

186 | Конгресс «Южное созвездие. Союз красоты и здоровья» (02.10-04.10.2018, Сочи)

187 | VIII Межрегиональный форум дерматовенерологов и косметологов (04.10-05.10.2018, Москва)

# ПРОФЕССИОНАЛЬНОЕ ОБЩЕСТВО ТРИХОЛОГОВ

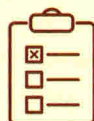
НЕКОММЕРЧЕСКОЕ ПАРТНЕРСТВО



**ПРОФЕССИОНАЛЬНОЕ ОБЩЕСТВО  
ВРАЧЕЙ-ДЕРМАТОЛОГОВ И КОСМЕТОЛОГОВ –  
СПЕЦИАЛИСТОВ ПО ЛЕЧЕНИЮ ВОЛОС**

[WWW.TRICHOLOGIA.RU](http://WWW.TRICHOLOGIA.RU)

# Клинический опыт применения аминокислот L-аргинин и L-карнитин с топическим препаратом, содержащим смесь 1%-ных бициклических монотерпеновых диолов, в комбинированной терапии различных форм гнездной алопеции



## АННОТАЦИЯ

Гнездная алопеция — это иммунозависимое нерубцовое выпадение волос, сопровождающееся выработкой антител к антигенам волосяного фолликула с последующим прерыванием фазы роста и выпадением стержня волоса.

В описанном исследовании получен опыт применения аминокислот L-аргинин и L-карнитин в сочетании с наружной терапией средствами линии Time to Grow, содержащими 1% комбинацию бициклических монотерпеновых диолов, и физиопроцедурой (ультразвуковым фонофорезом) в составе комплексной и комбинированной терапии.



**КЛЮЧЕВЫЕ СЛОВА:** гнездная алопеция, факторы роста волоса, L-аргинин, L-карнитин, Time to Grow, бициклические монотерпеновые диолы, камфанедиол, пинадиол, фонофорез, SBN, SALT



**БАЛТАБАЕВ**  
**Алиджон Мир-Алиевич**

Старший преподаватель кафедры дерматовенерологии и фтизиатрии, Кыргызско-российский славянский университет, Бишкек



**БАЛТАБАЕВ**  
**Мир-Али Курбан-Алиевич**

Д.м.н., профессор, зав. кафедрой дерматовенерологии и фтизиатрии, Кыргызско-российский славянский университет, Бишкек

Гнездная алопеция (ГА) — это многофакторное нерубцовое выпадение волос, характеризующееся потерей иммунологической толерантности к волосяным фолликулам, сопровождаемое комплексом микроциркуляторных и нейротрофических нарушений, ведущих к последующему выпадению волоса [1, 2]. До настоящего времени вопросы этиологии ГА остаются дискуссионными, а существующие методы лечения не обеспечивают полного восстановления волос и профилактики рецидивов. Изучены иммунные аспекты развития воспаления вокруг волосяного фолликула с вовлечением Т-клеточного иммунитета и потерей иммунной толерантности, однако не выяснена роль пускового фактора, выступающего в качестве индуктора аутоиммунной агрессии.

Сейчас в лечении ГА базисной терапией являются лекарственные препараты, оказывающие иммуносупрессивный эффект [3-5]. В данной группе наибольшее

пациенты получили **кортикостероидные средства**, применяемые как топически (эффективны при легкой форме [3]), так и системно (при среднетяжелом и тяжелом течении) [5–7]. Системная кортикостероидная терапия позволяет быстро достичь положительных клинических результатов, но характеризуется различной выраженностью нежелательных эффектов (в зависимости от дозы и длительности лечения), кратковременностью и нестойкостью эффекта. Подчас она проявляется рецидивами, что никогда сопоставимо с побочными явлениями [3, 4, 7, 8].

Данная терапия является стандартизированной и патогенетической, но не этиологической, поскольку не влияет на инициальный фактор ГА, запускающий каскад биологических реакций и потерю иммунной привилегии волосяных фолликулов. Данные особенности вместе с невозможностью гарантии долгосрочного эффекта способствуют низкой комплаентности пациентов к системной иммуносупрессивной терапии.

## ВЛИЯНИЕ ФАКТОРОВ РОСТА НА ВОЛОСЯНОЙ Фолликул

Существует ряд факторов, влияющих на индукцию и ингибирование ангиогенеза и цикла роста волосяного фолликула. Положительно влияют на васкуляризацию ангиогенез вокруг волосяной луковицы [9, 10]:

- ▲ фактор роста эндотелия сосудов (VEGF);
- ▲ трансформирующий ростовой фактор  $\beta$  (TGF- $\beta$ );
- ▲ инсулиноподобный фактор роста (IGF) и др.

Лечение алопеции с применением факторов роста показывает свою перспективность. Например, VEGF способствует стимулированию роста волос посредством улучшения трофики волосяных фолликулов и увеличения размера волосяной луковицы.

Миноксидил — одно из рекомендованных средств для лечения алопеции — улучшает рост волос, влияя на клетки дермального сосочка и увеличивая экспрессию VEGF [11, 12]. Его действие на волосяной фолликул объясняется двумя моментами. Во-первых, активацией калиевых (АТФ-зависимых) каналов, во-вторых, влиянием на пролиферацию различного пула клеток луковицы через стимуляцию синтеза простагландинов и VEGF посредством синтаз оксида азота (NO-синтаз) [13]. При сравнении 1 и 5% раствора миноксидила на обширных очагах возобновление роста волос чаще наблюдалось при использовании 5% средства [14]. Однако топический миноксидил неэффективен при тотальной и универсальной форме алопеции.

В исследовании 2011 г. проводилось наблюдение за 20 пациентами с гнездовой алопецией. В нем применялась

видеодерматоскопия и видеокапилляроскопия до и после аппликации дифенилциклопропенона (ДФЦП). При проведении видеокапилляроскопии наблюдались статистически достоверные явления неоангиогенеза. Отмечен рост содержания VEGF в кератиноцитах волосяных фолликулов, что приводило к увеличению числа капилляров и неоангиогенеза в дерме [15].

В связи с неясностью этиологии и многокомпонентностью подходов к терапии данного дерматоза актуальным является улучшение микроциркуляции в хронической стадии гнездовой алопеции.

**Аргинин** (а-амино-8-гуанидино-валериановая кислота) — условно незаменимая аминокислота, впервые выделена в 1886 г. В биосистемах аргинин участвует в синтезе ряда анаболических гормонов, полиаминов и оксида азота, повышает концентрацию инсулина и инсулиноподобного фактора роста в плазме крови [16].

## L-АРГИНИН И L-КАРНИТИН

Одним из субстратов **аргинина** в периферической крови является оксид азота (NO). Роль NO сводится к регуляции сосудистого тонуса, пролиферации, апоптоза и оксидантных процессов. Оксид азота также ответствен за противовоспалительные эффекты — например, снижение экспрессии молекул клеточной адгезии ICAM-1 (InterCellular Adhesion Molecules) [17, 18]. При среднем уровне концентрации аргинин может оказывать прямое вазодилатирующее действие вследствие стимуляции секреции инсулина и гормона роста; высокие уровни L-аргинина вызывают неспецифическую вазодилатацию [19].

Фактор роста эндотелия сосудов (VEGF) индуцирует высвобождение оксида азота из эндотелиальных клеток. Исследования показывают, что эндогенный NO усиливает синтез VEGF [20].

Учитывая эффект L-аргинина как донора оксида азота, рассмотрено влияние данной аминокислоты на индукцию ангиогенеза и васкуляризацию в хроническую стадию гнездовой алопеции. Оксид азота также по принципу положительной обратной связи увеличивает выработку VEGF, в связи с чем терапия L-аргинином улучшает микроциркуляцию перифолликулярного пространства и способствует возобновлению роста волос при гнездовой алопеции.

**Свободный карнитин** (3-гидрокси-4-N-триметиламиноасляная кислота) был впервые выделен из бычьей мускулатуры российскими учеными в 1905 г. Активными свойствами в биосистемах обладает только L-изомер (L-карнитин) — это антиоксидантное действие и защита

клеточных мембран от повреждения свободными радикалами кислорода и метаболитами молочной кислоты [21]. В медицине L-карнитин применяется при заболеваниях почек, требующих гемодиализа, при генетически обусловленном дефиците L-карнитина и в терапии мужского бесплодия [22].

Гипотеза о том, что L-карнитин, являясь диетической добавкой, обладает стимулирующим влиянием на рост волосных фолликулов в фазе анагена, была проанализирована в 2007 г. Волосные фолликулы в стадии анагена VI культивировали в присутствии L-карнитин-L-тартрата в течение 9 дней. Установлено, что L-карнитин стимулирует рост волос на голове путем регуляции пролиферации и апоптоза в фолликулярных кератиноцитах *in vitro*. Это можно использовать в лечении андрогенетической алопеции и других форм выпадения волос [23].

## ОПИСАНИЕ КЛИНИЧЕСКОГО ИССЛЕДОВАНИЯ

В нашем исследовании изучено клиническое влияние аминокислот L-аргинина и L-карнитина в сочетании с наружной терапией средствами линии Time to Grow и фонофорезом.

Наружная терапия проводилась по протоколу сертифицированной профессиональной программы лечения волос Time to Grow, разработанной Автономной некоммерческой организацией «Международный научно-практический центр "Трихология"» (Москва) [24]. Данная линия профессиональных средств имеет клинические рекомендации по лечению андрогенетического и диффузного телогенового выпадения волос. Компоненты подобраны комплексно, с учетом совместимости, синергии и особенностей патогенеза алопеции.

В исследовании впервые представлено использование данной терапии при гнездовой алопеции. Она проводилась в стадию снижения активности аутоиммунного процесса и состояла из четырех последовательных этапов:

**1. Первый этап** — нанесение пилинга из 30 или 50% гликолевой кислоты и 2% салициловой кислоты. Ингредиенты пилинга оказывают стимулирующее влияние на васкуляризацию кожи очагов поражения. Экспозиция пилингов выбиралась индивидуально с расчетом на появление контактного дерматита.

**2. Второй этап** — нанесение постпилингового нейтрализатора (дикалия глицирризината) на 5-10 мин, затем его смывка. Дикалия глицирризинат оказывает противовоспалительное действие и нейтрализует действие пилинга, способствуя выравниванию стрессового индекса. В нейтрализаторе также содержится комплекс ингредиентов: ниацинамид, кальция пантотенат,

токоферола ацетат, оказывающих антиоксидантное и противовоспалительное действие.

**3. Третий этап** — сочетание поляризованного лосьона и процедуры фонофореза для активного проникновения ингредиентов в кожу скальпа. Ожидаемый эффект: антиоксидантный, противовоспалительный, антиандрогенный, а также стимуляция пролиферации кератиноцитов и усиление микроциркуляции.

**4. Четвертый этап** — применение активного лосьона для стимуляции роста волос. Он содержит запатентованный комплекс «пинадиол + камфанедиол», который способствует продукции оксида азота в кератиноцитах эпидермиса и эндотелиальных клетках сосудов кожи, стимулируя ангиогенез и микроциркуляцию. Дикалия глицирризинат оказывает противовоспалительное действие совместно с экстрактом из листьев зеленого чая, поддерживая антиоксидантный статус.

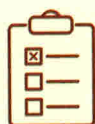## ОБОСНОВАНИЕ ТЕРАПИИ

Учитывая влияние оксида азота на васкуляризацию перифолликулярного пространства, патогенетически обоснованным представляется сочетание приема внутрь L-аргинина, являющегося субстратом для синтеза эндогенного NO, и использование Активного лосьона линии Time to Grow, содержащего смесь бициклических монотерпеновых диолов (1% камфанедиола и 1% пинадиола) как стимулятора активности NO-синтазы. Данная эквимольная смесь разработана биофармацевтической компанией AGI Dermatics (США), специализирующейся на научных и прикладных исследованиях, а также разработках в области биологии клетки [25].

В Активном лосьоне данный компонент сочетается с ингредиентами, содержащими субстраты для синтеза стержня волоса (ацетилцистеин, ацетилметионин, метилсульфонилметан), и стимуляторами белкового синтеза (ниацинамид, АТФ). Биологическое действие данной смеси в качестве стимулятора генерации оксида азота в коже подтверждено рядом научных публикаций [26].

Установлено, что действие раствора эквимольной смеси **бициклических монотерпеновых диолов (БЦМД)** зависит от их концентрации. Приведены результаты биологических и клинических тестов, подтверждающие способность стимулировать генерацию оксида азота (NO) кератиноцитами эпидермиса и периферический кровоток в коже человека. Особенностью БЦМД, в отличие от других стимуляторов микроциркуляции, является то, что они не вызывают усиленной генерации медиаторов воспаления (простагландинов) и не провоцируют воспаление, которое представлено аутоиммунной

# Применение тромбоцитарной аутоплазмы в терапии сложного случая гнездной алопеции



## АННОТАЦИЯ

В статье описан клинический случай пациентки с гнездной алопецией среднетяжелой степени с длительным течением заболевания и резистентностью к стандартной терапии.

Гнездная алопеция у данной пациентки ассоциирована с аутоиммунным тиреоидитом в состоянии эутиреоза. Длительный анамнез заболевания, раннее начало, продолжительный эпизод тотальной алопеции (в течение 7 лет), а также прогрессирование процесса на фоне стандартной терапии привели к поиску альтернативных методов лечения, к которым относится применение инъекций тромбоцитарной аутоплазмы в очаги потери волос.

Использование у данной пациентки внутривенных и подкожных инъекций тромбоцитарной аутоплазмы в сочетании со стандартной терапией оказалось эффективным и привело к полному восстановлению роста волос, а также позволило добиться длительной стойкой ремиссии в течение 3 лет.



## КЛЮЧЕВЫЕ СЛОВА:

гнездная алопеция, тромбоцитарная аутоплазма, факторы роста, фактор роста эндотелия сосудов, инсулиноподобный фактор роста, фактор роста гепатоцитов, фактор роста фибробластов, аутоиммунный тиреоидит, симптом восклицательных знаков



**БЫКОВА**  
**Юлия Николаевна**

Ассистент кафедры эстетической медицины и сестринского дела ИДПО ВГМУ им. Н.Н. Бурденко, врач-дерматовенеролог, трихолог, физиотерапевт, заведующая отделением косметологии ООО «Медика», сертифицированный тренер компании «Медикал Кейс» по направлению трихология и косметология, Воронеж

**Г**нездная алопеция – аутоиммунное заболевание с поражением волосных фолликулов, развивающееся вследствие потери ими иммунологической толерантности. Заболевание относится к группе нерубцующих алопеций, встречается в равной степени как у мужчин, так и у женщин. Распространенность в общей популяции составляет 1:1000, частота встречаемости среди дерматологических пациентов – 0,7–3,8% [1, 2].

Клинически заболевание проявляется очагами облысения. Более типичными считаются очаги округлой формы, которые могут самостоятельно зарастать или длительно персистировать. Такая **локальная форма** гнездной алопеции встречается в 75% случаев и прогностически считается более благоприятной [1, 2].

Появление мелких нессливающихся очагов алопеции характерно для **ретикулярной формы** заболевания, а выпадение волос с образованием лентовидных очагов, преимущественно в лобной, затылочной и височной областях, называется **офиазисом**. У ряда пациентов очаги алопеции могут сливаться, а в некоторых случаях прогрессировать и переходить в **тотальную форму** с полной потерей волос на голове или **универсальную форму**, характеризующуюся потерей волос на голове и теле [1, 2].

Достаточно часто (в 8–28% случаев) гнездная алопеция ассоциирована с аутоиммунными заболеваниями щитовидной железы [2].

Тяжесть течения заболевания определяется степенью потери волос. Легкой степенью считается наличие одного или нескольких очагов алопеции, среднетяжелой – субтотальная потеря волос или наличие



офиазиса, тяжелой — тотальная или универсальная форма гнездной алопеции [2].

### ОПИСАНИЕ КЛИНИЧЕСКОГО СЛУЧАЯ

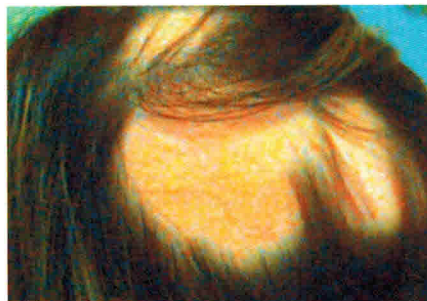
В апреле 2014 г. к нам в клинику обратилась пациентка 21 года с жалобами на очаги потери волос округлой и лентовидной формы на волосистой части головы.

**Anamnesis morbi.** Считает себя больной с 3 лет, когда, со слов мамы, впервые появились очаги выпадения волос на волосистой части головы. После обращения к дерматологу был выставлен диагноз: гнездная алопеция, очаговая форма. Первоначально очаги зарастали самостоятельно, затем, спустя небольшой промежуток времени, появлялись вновь.

С 10 лет стали обнаруживаться множественные очаги выпадения волос округлой формы, а также лентовидные очаги в области затылка и висков, которые сливались и увеличивались в размерах. Начали выпадать ресницы и брови. Попытки лечения в виде местного применения глюкокортикостероидов, косметических средств и физиотерапии оказались безрезультатными.

С 11 до 18 лет наблюдалась тотальная форма гнездной алопеции с полной потерей волос на голове и полным выпадением ресниц и бровей, при этом волосы на теле сохранялись. В этот период были попытки наружного применения и местного инъекционного введения глюкокортикостероидов в область волосистой части головы, наружного применения препаратов миноксидила и физиотерапии, что не давало видимых клинических результатов. К 19 годам волосы на голове отросли, а ресницы и брови полностью не восстановились. Ремиссия длилась около 2 лет.

Последнее обострение началось в ноябре 2013 г., когда появились 3 очага выпадения волос округлой формы, а также лентовидный очаг потери волос в затылочной области. Несмотря на проводимую терапию — местное применение глюкокортикостероидных мазей и раствора миноксидила, — округлые очаги увеличивались



**Рис. 1.** Гнездная алопеция — состояние до лечения (крупный очаг в теменно-затылочной области)

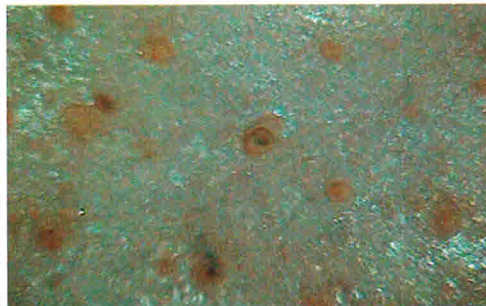
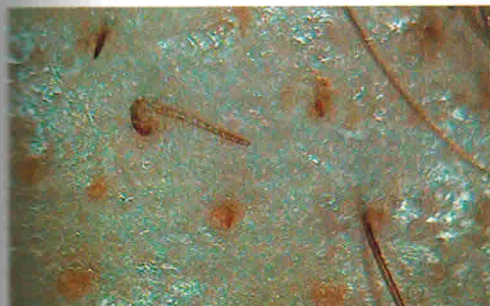в размерах и постепенно слились в один крупный очаг, также расширился лентовидный очаг потери волос в затылочной зоне.

**Anamnesis vitae.** Страдает аутоиммунным тиреозидом, в подростковом возрасте был гипотиреоз. В настоящее время в течение последних нескольких лет отмечается состояние эутиреоза. Наблюдается у эндокринолога.

**Данные лабораторных и инструментальных методов исследования.** На УЗИ щитовидной железы патологии не выявлено. При исследовании гормонального фона изменений нет. По другим лабораторным и инструментальным методам исследования отклонений от нормы не обнаружено.

**Status localis.** При визуальном осмотре волосистой части головы выявляется крупный очаг выпадения волос неправильной формы размерами 10 × 13 см (рис. 1), а также очаг выпадения волос лентовидной формы в затылочной области, в результате которого линия роста волос поднялась на 3 см. По периферии очагов наблюдается положительная тракционная проба (волосы легко удаляются при потягивании), что говорит о прогрессировании процесса. При трихоскопии хорошо виден симптом перифолликулярного воспаления вокруг волосяных фолликулов, а также пеньки дистрофичных волос — так называемый симптом восклицательных знаков (рис. 13).

**Диагноз:** (L63) Гнездная алопеция среднетяжелой степени, прогрессирующая стадия.



**Рис. 13.** Симптом восклицательных знаков и перифолликулярного воспаления на трихоскопии — фото до лечения

**Цель терапии:** остановить выпадение волос на волосистой части головы, добиться полного зарастания очагов алопеции, перевести заболевание в состояние длительной стойкой ремиссии.

### Выбор терапевтических методов

При составлении терапевтической программы учитывалась клиническая картина, длительность и особенность течения заболевания, наличие сопутствующей эндокринной патологии и ответ на ранее проводимую терапию. Поскольку при трихоскопии были выявлены признаки перифолликулярного воспаления, принято решение назначить местно на очаги выпадения волос мазь клобетазона пропионата 1 р/сут в течение 14 дней; продолжить нанесение 2% раствора миноксидила 1 р/сут на очаги алопеции.

Учитывая резистентность к данной терапии в анамнезе, было принято решение усилить ее курсом инъекций тромбоцитарной аутоплазмы (ТАП) в очаги выпадения волос 1 р/мес (не менее 4 процедур). При положительных клинических результатах продолжить процедуры с той же кратностью до наступления полной ремиссии.

Противопоказаниями для инъекций тромбоцитарной аутоплазмы являются:

- ▲ беременность и период лактации;
- ▲ онкологические заболевания;
- ▲ тромбоцитопении и тромбоцитопатии;
- ▲ активная бактериальная, вирусная или грибковая инфекция;
- ▲ склонность к образованию келоидов и гипертрофических рубцов в анамнезе;
- ▲ аллергия на антикоагулянты;
- ▲ наличие у пациента инфекционных заболеваний, передающихся через кровь (ВИЧ, сифилис, гепатиты В и С).

У нашей пациентки противопоказаний для проведения процедур установлено не было.

### Обоснование

Эффективность применения инъекций тромбоцитарной аутоплазмы в очаги выпадения волос при гнездной алопеции отметил в своем исследовании А. Trink и соавт. [3]. Действие тромбоцитарной аутоплазмы на волосяной фолликул связано с содержанием в альфа-гранулах тромбоцитов факторов роста, цитокинов, хемокинов, адгезивных белков, которые выделяются в ткани путем экзоцитоза после активации при попадании тромбоцитов во внесосудистое пространство [4].

Тромбоцит активируется коллагеном, аденозиндифосфатом (АДФ), тромбином, тромбоксаном<sup>2</sup>А, серотонином в присутствии ионов кальция [5]. За первые 10 мин тромбоциты секретируют около 70% факторов роста, затем в течение часа высвобождаются оставшиеся 30%. Синтез дополнительного количества факторов роста продолжается еще не менее 7 дней, после чего тромбоциты завершают свой жизненный цикл [6].

**Akt1** (RAC-alpha serine/threonine-protein kinase, Protein kinase B alpha) – внутриклеточный фермент, один из трех членов семейства протеинкиназ В. Вовлечен в регуляцию пролиферации, роста и выживания клеток.

**Bcl-2** (Apoptosis regulator Bcl-2) – внутриклеточный белковый фактор, основной представитель семейства Bcl-2. Подавляет апоптоз во многих клеточных системах, включая лимфогематопозитические и нейрональные клетки.

Предположительно, одной из основных причин стимуляции роста волос при применении тромбоцитарной аутоплазмы является ее антиапоптозный эффект. Он связан с действием на регуляторы апоптоза, такие как Bcl-2 и Akt1. Все это продлевает жизнеспособность клеток дермальной папиллы в течение волосяного цикла. Росту волос также способствует регуляция тромбоцитарной аутоплазмой сигнального пути FGF-7/b-катенин, что продлевает анагеновую фазу волосяного цикла [6]. Фактор роста эндотелия сосудов и фактор роста тромбоцитов приводят к стимуляции развития перифолликулярной васкулярной сети, что переводит волосяной фолликул в фазу анагена и продлевает ее [6, 7].

Известно, что анаген начинается со специальных сигналов от клеток дермального сосочка к стволовым клеткам, расположенным в зоне *bulge*, и матричным клеткам волосяного фолликула. Этими сигналами являются фактор роста фибробластов 7 (FGF-7) и инсулиноподобный фактор роста 1 (IGF-1). Большое значение имеет фактор роста эндотелия сосудов (VEGF), который вызывает неангиогенез, работая совместно с фактором роста гепатоцитов (HGF), который также способствует удлинению волоса [7]. Все эти факторы роста содержатся в альфа-гранулах тромбоцитов в физиологическом соотношении и обладают высокой аффинностью к рецепторам клеток, что выгодно отличает их от рекомбинантных факторов роста.

Вследствие аутологичности материала сведен к минимуму риск аллергических реакций (только при возможной аллергии на антикоагулянты), а также исключается риск заражения вирусными заболеваниями (ВИЧ и гепатиты), поскольку тромбоцитарную аутоплазму получают из аутокрови пациента. Не следует также забывать, что плазма является хорошим источником