

ОГЛАВЛЕНИЕ

Предисловие к изданию на русском языке	7	Глава 10. Подмышечные сосуды (<i>Деметриос Деметриадес, Эмили Джус</i>)	91
Предисловие к изданию на английском языке	8	Глава 11. Повреждения позвоночных артерий (<i>Деметриос Деметриадес, Морган Шелленберг, Ник А. Нэш</i>)	95
Авторский коллектив	9	Глава 12. Трахея и гортань (<i>Элизабет Р. Бенджамин, Кенжи Инаба</i>)	103
Список сокращений и условных обозначений	12	Глава 13. Шейный отдел пищевода (<i>Элизабет Р. Бенджамин, Кэнжи Инаба</i>)	111
Введение	13	Раздел 5. Грудная клетка	117
Раздел 1. Травматологическая операционная	15	Глава 14. Общие принципы травматологических операций на грудной клетке (<i>Деметриос Деметриадес, Мэтью Дж. Форестьер, Ронди Гелбард</i>)	119
Глава 1. Травматологическая операционная (<i>Брайан Мекленбург, Лиза Л. Шлицкус, Кенжи Инаба</i>)	17	Глава 15. Травмы сердца (<i>Деметриос Деметриадес, Закари Д. Уорринер, Скотт Закалужный</i>)	128
Раздел 2. Реанимационные процедуры в отделении неотложной помощи	23	Глава 16. Сосуды грудной клетки (<i>Деметриос Деметриадес, Винсент Чонг, Стивен Варга</i>)	142
Глава 2. Крикотиомия (<i>Морган Шелленберг, Пол Вишневски, Трэвис М. Полк</i>)	25	Глава 17. Легкие (<i>Деметриос Деметриадес, Дженнифер А. Смит</i>)	155
Глава 3. Введение торакастомической трубки (<i>Деметриос Деметриадес, Кэролайн Парк</i>)	32	Глава 18. Грудной отдел пищевода (<i>Энтони В. Ким, Кэролайн Парк</i>)	166
Глава 4. Экстренная торакотомия в отделении неотложной помощи (<i>Деметриос Деметриадес, Джеймс Бардес, Скотт Закалужный</i>)	39	Глава 19. Диафрагма (<i>Лидия Лам, Кэролайн Парк</i>)	174
Раздел 3. Голова	49	Глава 20. Хирургическая фиксация переломов ребер (<i>Трэвис М. Полк, Пол Вишневски</i>)	180
Глава 5. Мониторы внутричерепного давления (<i>Меган Льюис, Джон Питер Грюн</i>)	51	Глава 21. Видеоассистированная торакоскопическая эвакуация свернувшегося гемоторакса (<i>Аарон Струмвассер, Мэтью Дж. Форестьер</i>)	188
Глава 6. Эвакуация острых эпидуральных и субдуральных гематом (<i>Габриэль Зада, Кадзухидэ Мацусима</i>)	56	Раздел 6. Живот	193
Раздел 4. Шея	65	Глава 22. Общие принципы абдоминальных операций при травме (<i>Деймон Кларк, Закари Д. Уорринер, Лиза Л. Шлицкус</i>)	195
Глава 7. Операции на шее при травмах. Общие принципы (<i>Джеймс Бардес, Эмили Джус, Кенжи Инаба</i>)	67	Глава 23. Хирургический контроль повреждений (<i>Марк Дж. Каплан, Деметриос Деметриадес</i>)	208
Глава 8. Повреждения сонных артерий и внутренних яремных вен (<i>Эдвард Квон, Дэниел Грабо, Джордж К. Велмахос</i>)	72	Глава 24. Реанимационная эндоваскулярная баллонная окклюзия аорты (<i>Элизабет Р. Бенджамин, Кадзухидэ Мацусима</i>)	217
Глава 9. Подключичные сосуды (<i>Деметриос Деметриадес, Дженнифер А. Смит</i>)	81		

Глава 25. Желудочно-кишечный тракт (<i>Морган Шелленберг, Лиза Л. Шлицкус, Кенжи Инаба</i>).....	226	Раздел 8. Верхние конечности	365
Глава 26. Двенадцатиперстная кишка (<i>Элизабет Р. Бенджамин, Эдвард Квон, Деметриос Деметриадес</i>)	236	Глава 37. Повреждения плечевой артерии (<i>Пип Талвинг, Элизабет Р. Бенджамин</i>)	367
Глава 27. Травмы печени и желчевыводящих путей (<i>Кенжи Инаба, Закари Д. Уорринер, Келли Вогт</i>).....	245	Глава 38. Фасциотомия верхних конечностей (<i>Деметриос Деметриадес</i>)	377
Глава 28. Травмы селезенки (<i>Деметриос Деметриадес, Мэтью Д. Тэдлок</i>)	258	Глава 39. Ампутация верхних конечностей (<i>Пип Талвинг, Джексон Ли</i>)...	386
Глава 29. Поджелудочная железа (<i>Деметриос Деметриадес, Эмили Джус, Джордж К. Велмахос</i>)	267	Раздел 9. Нижние конечности	395
Глава 30. Травмы мочевыводящей системы (<i>Лео Р. Думаниан, Чарльз Д. Бест, Джессика А. Кили, Стивен Варга</i>).....	276	Глава 40. Повреждения бедренной артерии (<i>Джордж К. Велмахос, Мэтью Дж. Форестьер, Ронди Гелбард</i>).....	397
Глава 31. Брюшная аорта и висцеральные сосуды (<i>Педро Г. Тейшейра, Грегори А. Маги, Винсент Л. Роу</i>)	291	Глава 41. Подколенные сосуды (<i>Деметриос Деметриадес, Грегори А. Маги</i>)...	402
Глава 32. Повреждения подвздошных сосудов (<i>Деметриос Деметриадес, Келли Вогт</i>).....	309	Глава 42. Забор подкожной вены (<i>Аарон Струмвассер, Грегори А. Маги</i>).....	410
Глава 33. Нижняя полая вена (<i>Лидия Лам, Мэтью Д. Тэдлок, Деметриос Деметриадес</i>)	315	Глава 43. Ампутация нижних конечностей (<i>Джексон Ли, Джессика А. Кили, Стивен Варга</i>)	415
Глава 34. Кесарево сечение (<i>Марсия Чикконе, Сигита Кахун, Лайла И. Мудершпах</i>)	332	Глава 44. Фасциотомия нижних конечностей (<i>Элизабет Р. Бенджамин, Джеймс Бардес</i>)	424
Глава 35. Экстренная гистерэктомия (<i>Марсия Чикконе, Сигита Кахун, Лайла И. Мудершпах</i>)	343	Раздел 10. Контроль повреждений в ортопедии	437
Раздел 7. Переломы таза и кровотечение	355	Глава 45. Контроль повреждений в ортопедии (<i>Эрик Пейдженкопф, Дэниел Грабо, Питер М. Хаммер</i>)	439
Глава 36. Контроль повреждений при кровотечениях на фоне перелома костей таза (<i>Кадзухидэ Мацусима, Брайан Лав, Мэтью Д. Тэдлок</i>).....	357	Раздел 11. Мягкие ткани	453
		Глава 46. Техника пересадки кожи (<i>Джастин Гилленуотер, Уоррен Гарнер</i>)	455
		Глава 47. Терапия мягкотканых ран отрицательным давлением (<i>Элизабет Р. Бенджамин, Деметриос Деметриадес</i>) ...	463
		Глава 48. Иссечение ожогового струпа (<i>Джастин Гилленуотер, Уоррен Гарнер</i>)	469
		Глава 49. Временные сосудистые шунты (<i>Морган Шелленберг, Трэвис М. Полк, Пол Вишневски</i>)	476
		Предметный указатель	480

Глава 1

Травматологическая операционная

Брайан Мекленбург, Лиза Л. Шлицкус, Кенжи Инаба

ОБЩИЕ ПРИНЦИПЫ

- Большая операционная, расположенная рядом с отделением неотложной помощи, лифтами и отделением интенсивной терапии (ОИТ), должна быть обозначена указателем «Травматологическая операционная», чтобы облегчить логистику потока пациентов и минимизировать пути транспортировки (рис. 1.1). Помещение должно быть безопасным для пациентов высокого риска.
- Должен быть разработан план действий в чрезвычайных обстоятельствах для

нескольких одновременных операций, при этом операционные должны располагаться в достаточной близости, чтобы сделать возможным перекрестный охват медсестер и анестезистов и облегчить наблюдение за хирургическими бригадами. Необходимо установить прямые линии связи между операционной, реанимационной зоной, ОИТ, другими операционными, банком крови и лабораторией.

- Все помещения должны иметь хорошее верхнее освещение. Необходимо также обеспечить доступ к переносным налобным фонарям.

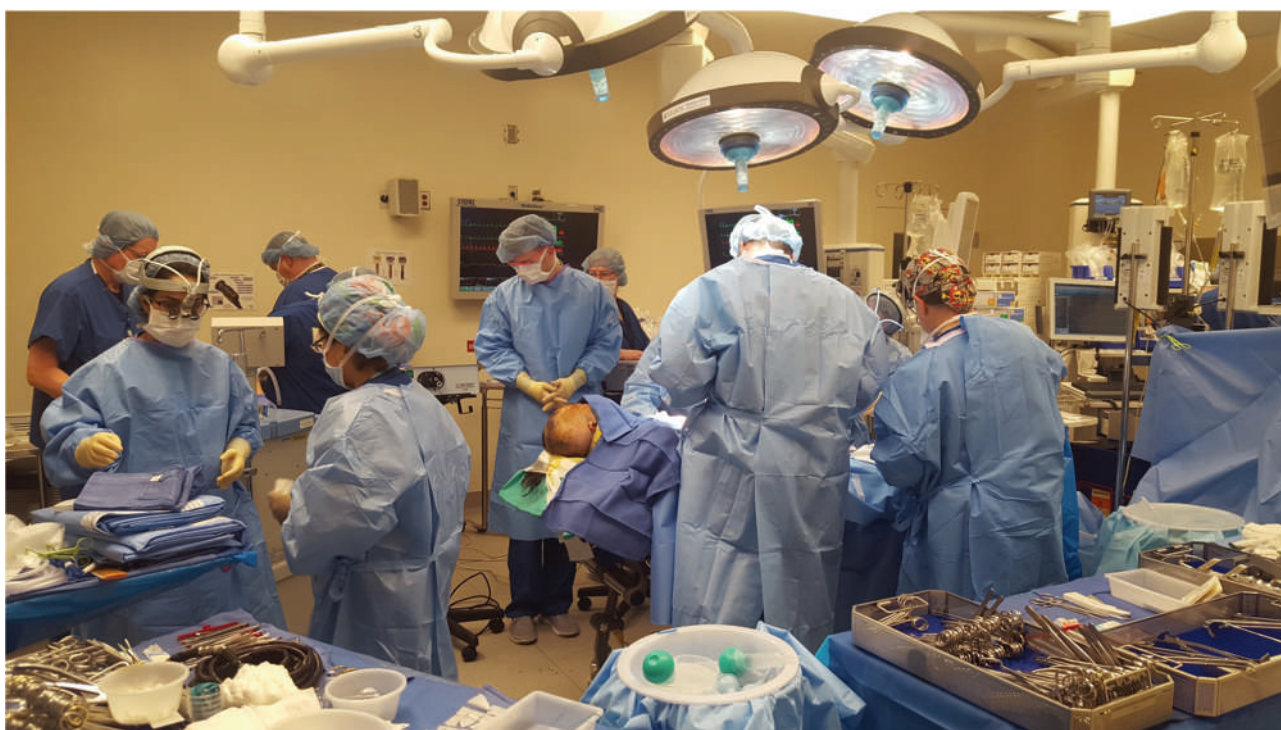

Рис. 1.1. Травматологическая операционная должна быть просторной, чтобы в ней могли работать несколько хирургических бригад одновременно. Для отображения основных показателей жизнедеятельности, изображений, полученных методами визуализации, и результатов лабораторных исследований необходимо несколько больших мониторов

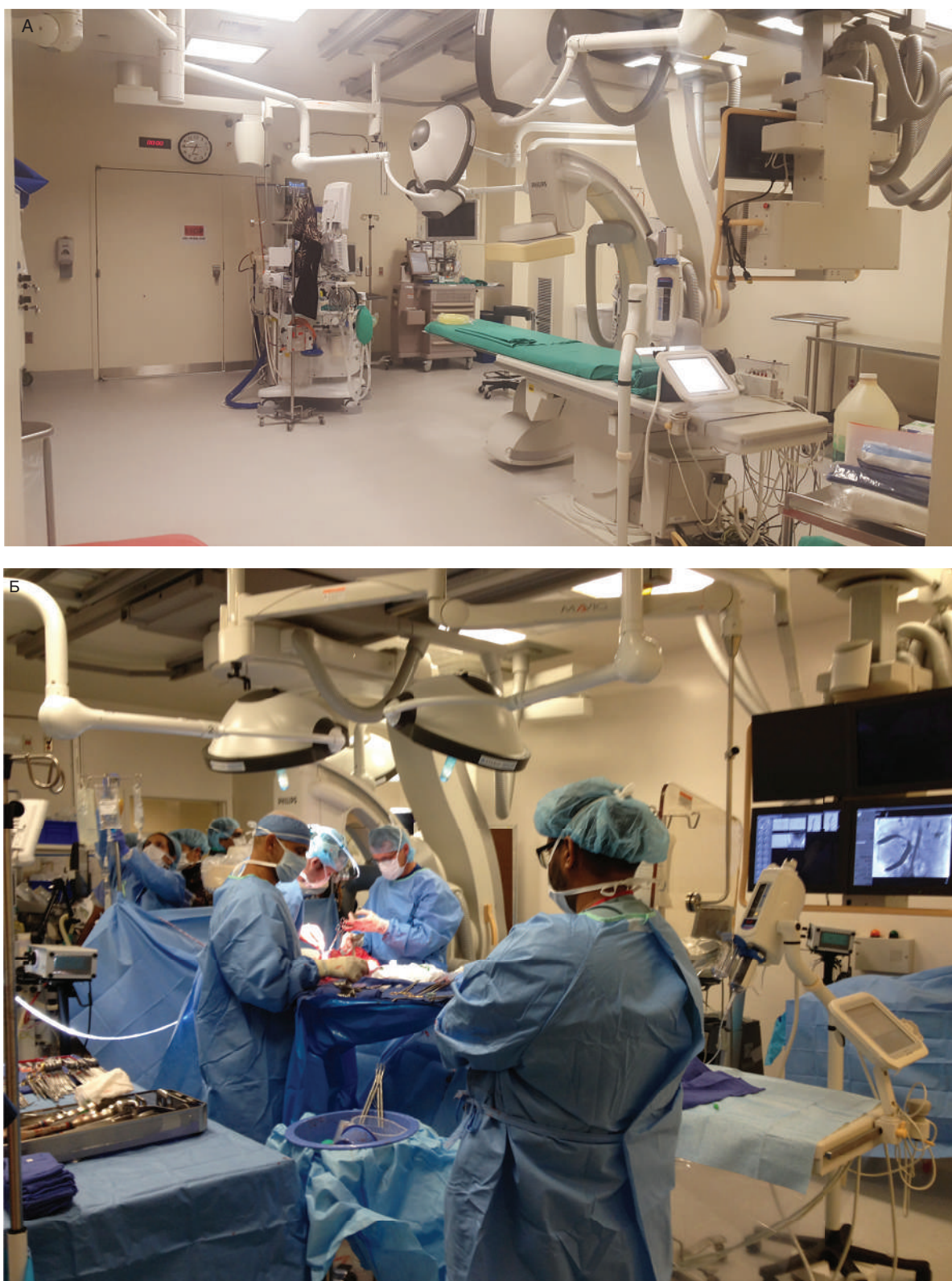

Рис. 1.2. А. Гибридная операционная очень помогает при оказании помощи пациентам с тяжелыми политравмами. Хирургические бригады и специалисты по ангиографическим вмешательствам могут работать одновременно, при этом нет необходимости перемещать пациента в кабинет радиологии. Б. Работа с пациентом с политравмой с тяжелым повреждением печени и сложным переломом костей таза. Была выполнена комбинация хирургического контроля повреждений и ангиоэмболизации

- Следует установить несколько мониторов для анализа изображений, полученных методами визуализации, отображения основных показателей жизнедеятельности и лабораторных исследований, например тромбозластометрии.
- Гибридные операционные и интервенционные радиологические бригады должны быть знакомы с работой в гибридной комнате (рис. 1.2).
- Следует выделить отдельную комнату ожидания для членов семьи. В ней они будут находиться для встречи с лечащим врачом после операции.

УСЛОВИЯ И ОБОРУДОВАНИЕ

- Сестринский персонал должен регулярно получать информацию об оборудовании травматологического отделения, расходных материалах и распространенных методах, таких как массивное переливание крови, чтобы минимизировать проблемы, которые могут возникать при перекрещивании линий оказания помощи.
- Несмотря на то, что следует прикладывать все усилия для подсчета инструментов, в опасных для жизни ситуациях или в моменты, когда требуется устранение повреждений, это можно делать позже. Полезным дополнением в таких чрезвычайных ситуациях выступают радиочастотные идентификационные метки, встраиваемые в лапаротомные губки.

Под рукой всегда необходимо иметь следующие принадлежности.

- Лотки для инструментов, в том числе для лапаротомии, стернотомии с пневматической пилой для грудины, торакотомии, экстренного обеспечения проходимости дыхательных путей, ампутации и вмешательств на периферических сосудах.
- Широкий выбор сосудистых шунтов, катетеров, сосудистых каналов, дренажных трубок, дренажей, скоб, местных гемостатических средств, современных устройств термической резки и материалов для временного закрытия брюшной полости.
- Стандартный набор для наложения швов, включая спицы для закрытия грудины, сосудистые и печеночные швы.

- Тележка для взрослых и детей.
- Возможность обеспечить кардиостимуляцию чрескожным, трансвенозным или интрамиокардиальным путем.
- Высокообъемная всасывающая колба и устройство для аспирации.
- Жгуты.
- Окклюдеры для эндотрахеальной трубки.
- Жесткий сигмоидоскоп, бронхоскоп, гастроскоп.
- Катетеры для реанимационной эндоваскулярной баллонной окклюзии аорты (РЭБОА).
- Переносные рентгеноскопические устройства и приспособления для защиты персонала.
- Желательно наличие электротермической биполярной системы коагуляции сосудов (устройство LigaSure).

СОГРЕВАНИЕ

- Из-за обнажения большой площади поверхности пациенты с травмами подвержены переохлаждению.
- В помещении не должно быть холодно.
- Следует использовать обогреватели и одеяла с принудительной подачей воздуха.
- Должны быть доступны подогретые жидкости для внутривенного введения.
- Все жидкости для промывания также должны быть подогреты.

КРОВЬ

- По прибытии пациента в отделение неотложной помощи нужно сразу отправить образцы крови в лабораторию для определения группы крови и резус-фактора.
- Продукты экстренной необходимости (эритроцитарная масса 0– или 0+ без пробы на совместимость, а также размороженная плазма АВ или плазма с низким титром) должны быть доступны в отделении неотложной помощи и в операционной.
- В наличии должно быть устройство для быстрого переливания крови. Полезно обсудить с анестезиологом и медперсоналом операционной конкретный тип используемого устройства для быстрого переливания крови в вашей больнице (например, это может быть устройство

для быстрого переливания крови первого уровня или устройство для быстрого переливания крови «Belmont»).

СВЯЗЬ С АНЕСТЕЗИОЛОГИЧЕСКОЙ БРИГАДОЙ

- Следует обеспечить возможность открытого взаимодействия с анестезиологами во время операции. Если возможно, лучше общаться с ответственным главным анестезиологом по имени. Нужно заранее задать тон всем членам команды, особенно ответственному за анестезию и медицинской сестре операционной, сообщив, что от всех членов команды требуется предоставление соответствующей информации для достижения общего представления о происходящем.
- Необходимо помнить, что, хотя большая операционная и может быстро переполниться, анестезиологическая бригада должна иметь достаточно места и доступ к пациенту, наркозному аппарату и оборудованию для переливания крови. Анестезиологической бригаде также нужны доступные вход и выход из операционной для доставки продуктов крови, лабораторных анализов и специального оборудования, которое может потребоваться.
- Если позволяет время, до начала хирургического вмешательства следует кратко обсудить информацию о текущем внутрисосудистом доступе и план дальнейшего доступа (например, крупнопросветный катетер во внутренней яремной вене, крупнопросветный катетер в подключичной вене, катетеры для быстрой инфузии, крупнопросветный периферический внутривенный катетер или внутрикостный катетер).
- Если пациент еще не интубирован, обсуждение внутрисосудистого доступа и введенных до этого момента продуктов крови может предотвратить катастрофический гемодинамический коллапс с помощью индукции анестезии и способствовать более быстрому установлению внутрисосудистого доступа и введению препаратов крови.

- Нужно помнить, что хирург может создать внутрисосудистый доступ быстрее (подключичная или бедренная области), пока анестезиологи будут готовить пациента (перемещение к столу, размещение мониторов, обеспечение соответствующих мер поддержания жизнеобеспечения и т.д.). Области внутрисосудистого доступа также могут быть подготовлены для операции, чтобы ускорить введение крупнопросветного катетера и начало хирургического вмешательства.
- В начале операции следует продолжать создавать открытую атмосферу для общения, учитывая особенности интраоперационной реанимации, включая вводимые препараты крови, степень гемодинамической нестабильности и план хирургического лечения по мере его разработки (рис. 1.3, 1.4).
- При необходимости нужно сообщить о способности временно замедлить кровотечение с помощью тампонады, ручного сжатия, пережатия аорты зажимом или методом РЭБОА, если анестезиологи

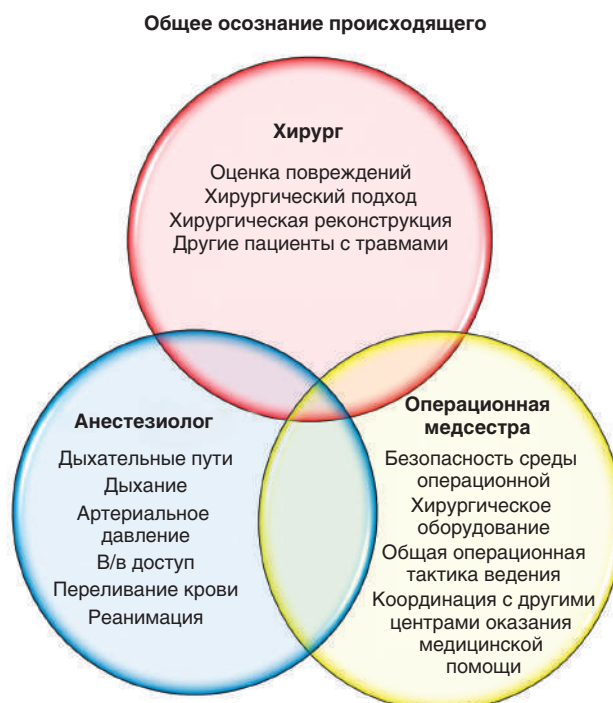

Рис. 1.3. Операционная — это динамичная среда, требующая идеального взаимодействия и командной работы для достижения наилучших результатов для пациента с травмой. Постоянное и эффективное общение необходимо для оптимизации процесса оказания помощи

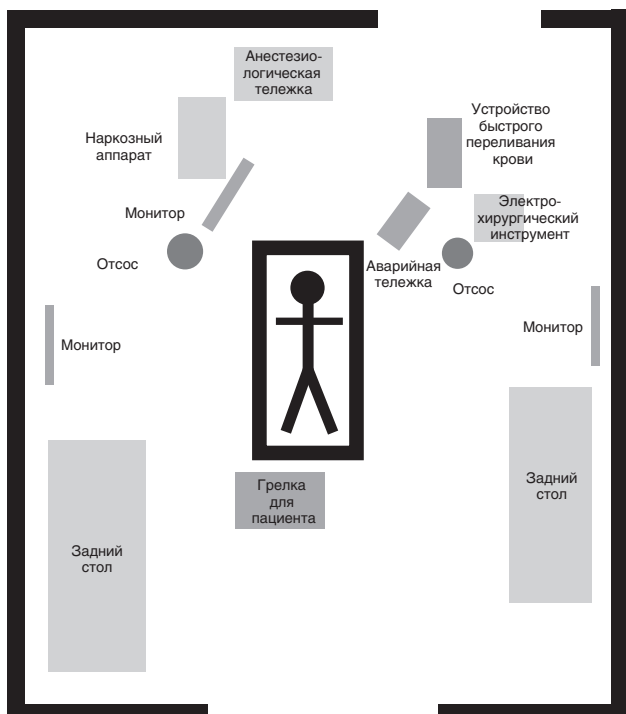


Рис. 1.4. Предлагаемая функциональная структура операционных бригад, оборудования и материалов

испытывают трудности с поддержанием адекватного давления или перфузии без вазопрессоров. Это может дать команде анестезиологов время для переливания продуктов крови вместо того, чтобы прибегать к введению вазопрессоров.

- Как правило, для помощи с введением продуктов крови есть дополнительный персонал. Краткое обсуждение этого момента со всей операционной бригадой может помочь привлечь к работе необходимых людей.
- Как только будет достигнут гемодинамический контроль, полезно сделать паузу и обсудить происходящее с анестезиологической бригадой, чтобы все понимали гемодинамический статус пациента и общий прогресс интенсивной терапии.
- После завершения операции важно обсудить с анестезиологами проделанную работу. Это улучшит командное взаимодействие и в целом качество интраоперационных реанимационных мероприятий в будущем.

Глава 2

Крикотиреотомия

Морган Шелленберг, Пол Вишневски, Трэвис М. Полк

ТОПОГРАФИЧЕСКАЯ АНАТОМИЯ

- Хрящевые и костные структуры гортани включают подъязычную кость, а также щитовидный и перстневидный хрящи. Трахея начинается ниже перстневидного хряща (рис. 2.1).

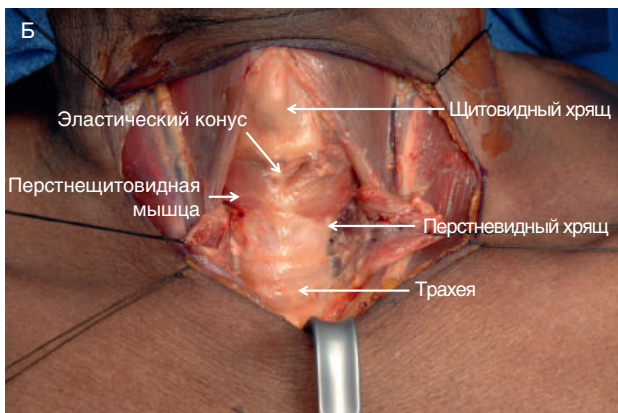
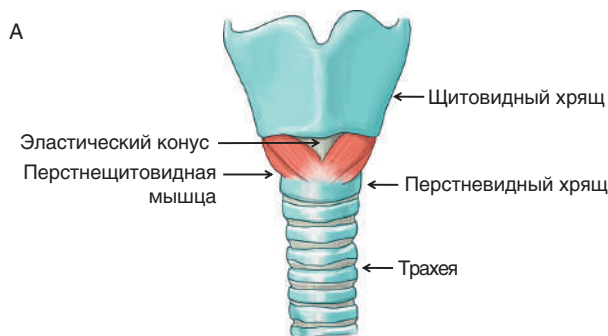


Рис. 2.1. Анатомия гортани. А, Б. Анатомия перстнещитовидного пространства: перстнещитовидное пространство ограничено нижним краем щитовидного хряща и верхним краем перстневидного хряща. С боков оно частично покрывается перстневидными мышцами. У взрослых эластический конус имеет длину около 1 см и ширину 2–3 см

- Подъязычная кость, щитовидный хрящ и хрящ трахеи представляют собой неполные

кольца, сзади имеющие перепончатые стенки. Перстневидный хрящ, напротив, имеет вид целостного кольца, образующего важное структурное соединение для мышц и связок гортани. Перстневидный хрящ позволяет обеспечивать проходимость дыхательных путей за счет поддержания открытого каркаса гортани.

- Эластический конус гортани расположен между щитовидным и перстневидным хрящами по средней линии спереди. Он расположен непосредственно под кожей, благодаря чему может обеспечивать прямой и легкий доступ к дыхательным путям. Эластический конус ограничен сверху щитовидным хрящом, снизу — перстневидным хрящом, а сбоку — парными перстнещитовидными мышцами. У взрослых он имеет длину примерно 1 см и ширину 2–3 см (рис. 2.2, А).
- Голосовые связки заключены в щитовидном хряще, располагаясь примерно в 1 см от верхней границы эластического конуса.
- Эластический конус находится примерно на расстоянии ширины четырех пальцев от яремной вырезки грудины.

ОБЩИЕ ПРИНЦИПЫ

- Крикотиреотомия — это экстренная хирургическая операция по обеспечению проходимости дыхательных путей, когда попытки оротрахеальной интубации или методы восстановления проходимости дыхательных путей, такие как использование ларингеальной маски, оказались безуспешными.
- Выбор открытой или чрескожной техники определяют личные предпочтения и опыт врача.

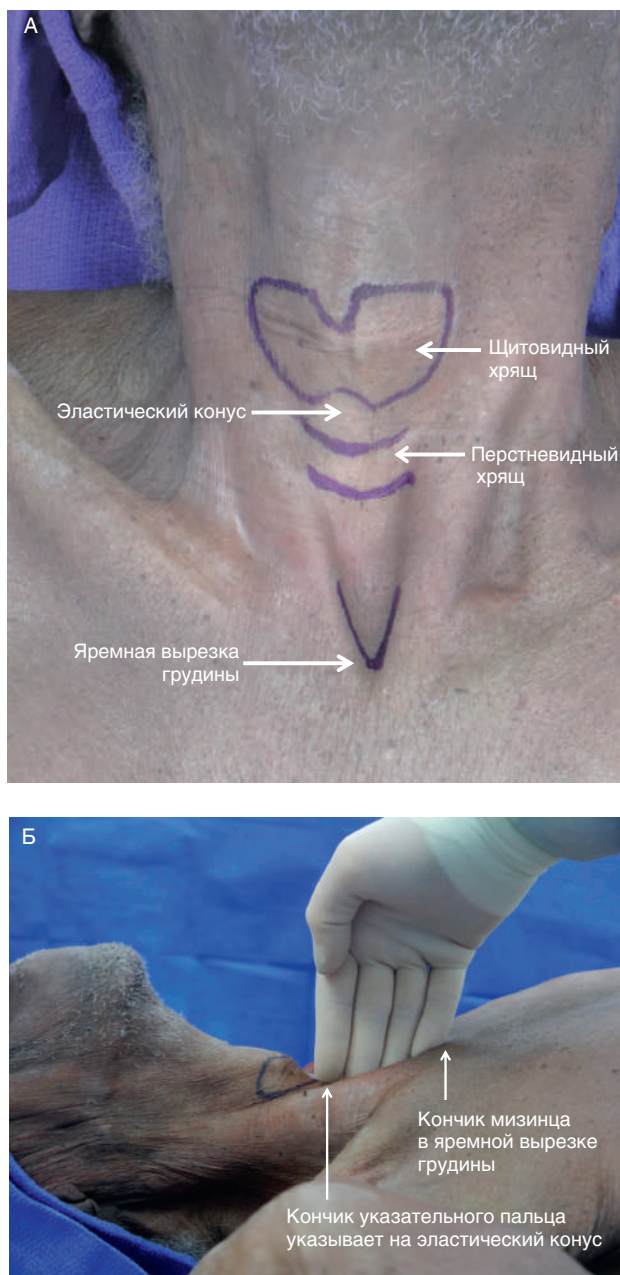


Рис. 2.2. Внешние ориентиры для крикотиреотомии. А. Поверхностная анатомия перстнещитовидного пространства. Перстнещитовидное пространство включает нижний край щитовидного хряща и верхний край дуги перстневидного хряща. У взрослых эластический конус имеет длину около 1 см и ширину 2–3 см. Б. Метод четырех пальцев для идентификации эластического конуса. При прикладывании вытянутой ладони кончик мизинца помещается в яремную вырезку грудины. Кончик указательного пальца касается эластического конуса по средней линии

- Решающее значение имеет быстрая идентификация поверхностных анатомических ориентиров. У большинства паци-

ентов выемка щитовидного хряща легко визуализируется или по крайней мере пальпируется спереди по средней линии. При пальпации непосредственно каудальнее щитовидного хряща обнаруживается плавное углубление, эластический конус, служащий целью для крикотиреотомии.

- У некоторых пациентов эта анатомическая структура может определяться плохо. Это возможно у пациентов с ожирением и с травмой шеи, особенно при наличии обширной гематомы. У таких пациентов быстро найти эластический конус можно с помощью метода четырех пальцев (рис. 2.2, Б). Для этого нужно положить на шею пациенту четыре вытянутых пальца так, чтобы мизинец руки касался яремной вырезки грудины. Указательный палец хирурга при этом указывает на место возможного разреза, то есть на эластический конус.
- Крикотиреотомия имеет относительные противопоказания для пациентов детского возраста (до 12 лет), у которых повышен риск отдаленных осложнений, прежде всего развития стеноза. В таких случаях предпочтительна транстрахеальная игольчатая струйная вентиляция легких.
- Следует соблюдать осторожность при выполнении крикотиреотомии у пациентов с повреждениями дыхательных путей. Подозрение на пересечение трахеи дистальнее эластического конуса служит противопоказанием к крикотиреотомии.
- В плановом переводе крикотиреотомии в трахеостомию нет необходимости.

СПЕЦИАЛЬНЫЕ ИНСТРУМЕНТЫ

- Набор инструментов для открытой крикотиреотомии должен включать эндотрахеальные и трахеостомические трубки (размер 6), скальпель, трахеальный крючок, ретракторы Сенна, зажим Келли, ножницы Метценбаума и щипцы. В качестве альтернативы можно использовать и коммерчески доступные наборы для чрескожной крикотиреотомии (рис. 2.3).
- Должны быть доступны отсос, соответствующее освещение и детектор CO_2 в конце выдоха.

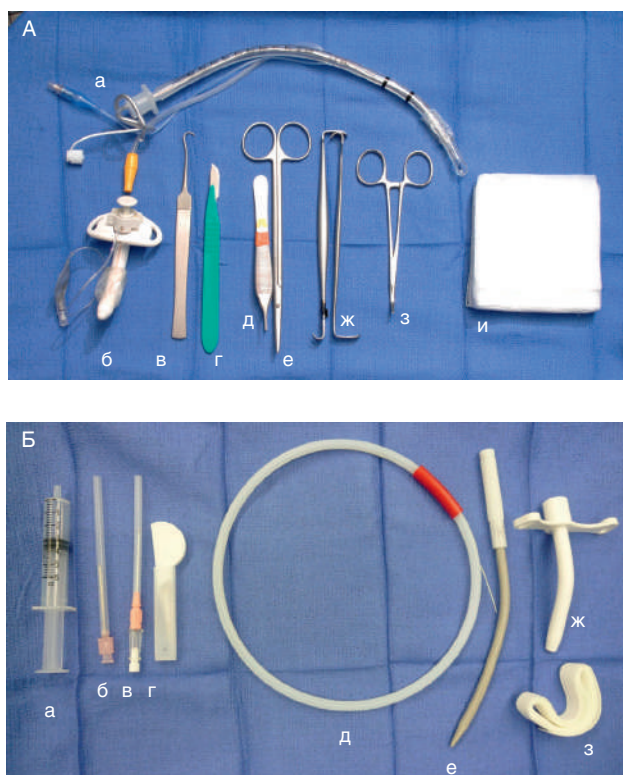


Рис. 2.3. Оборудование для крикотиреотомии. А. Оборудование для открытой крикотиреотомии: а — эндотрахеальная трубка; б — трахеостомическая трубка; в — трахеальный крючок; г — скальпель; д — щипцы; е — ножницы Метценбаума; ж — ретракторы Сенна; з — зажим Келли; и — марля 4×4 см. Б. Набор для чрескожной крикотиреотомии: а — шприц; б — игла; в — ангиокатетер; г — скальпель; д — проводник; е — расширитель; ж — крикотиреотомическая трубка; з — хомуты для крикотиреотомической трубки

РАСПОЛОЖЕНИЕ ПАЦИЕНТА

- При отсутствии повреждений шейного отдела позвоночника шею следует разогнуть. При этом гортань перемещается кпереди, что облегчает доступ к эластическому конусу. Если необходимо соблюдать меры предосторожности ввиду возможного повреждения позвоночника, крикотиреотомия может быть выполнена в нейтральном положении шеи.

МЕТОДИКА ОТКРЫТОЙ КРИКОТИРЕОТОМИИ

- После определения ориентира эластического конуса, как описано выше, фиксируют гортань недоминирующей рукой,

используя указательный и большой пальцы для натяжения кожи над конусом.

- Выполняют вертикальный разрез кожи длиной примерно 3–4 см с центром над эластическим конусом (рис. 2.4). Предпочтителен именно вертикальный разрез кожи, так как при выполнении поперечного разреза есть риск повреждения передних яремных вен с двух сторон, что вызовет кровотечение, затруднит визуализацию и в целом усложнит процедуру. При наличии же достаточного опыта приемлемым может быть и поперечный разрез.

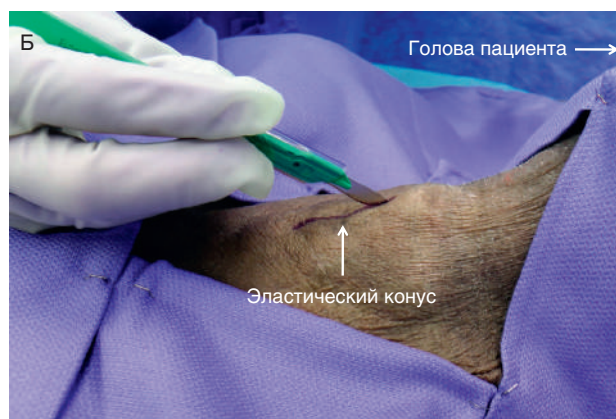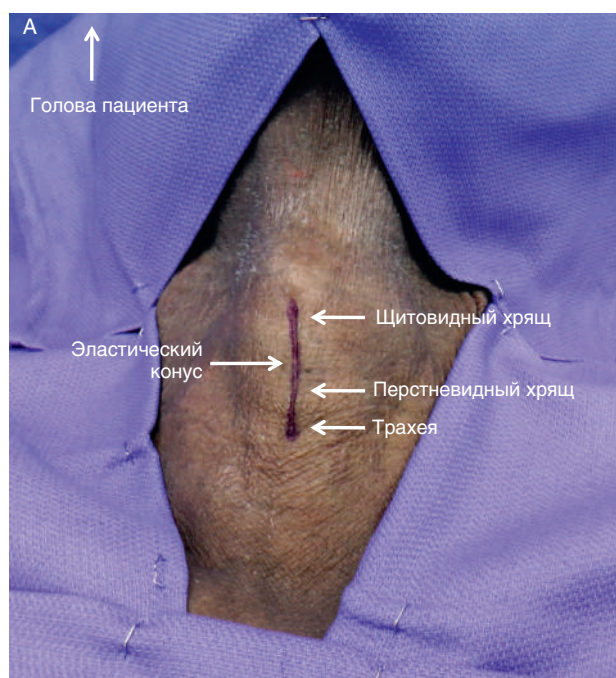


Рис. 2.4. А, Б. Открытая крикотиреотомия: разрез кожи. Вертикальный разрез кожи длиной примерно 3–4 см выполняется по средней линии шеи с центром над эластическим конусом

- После разреза кожи находят эластический конус внутри разреза и затем недоминирующей рукой фиксируют дыхательные пути, взявшись за гортань (рис. 2.5).

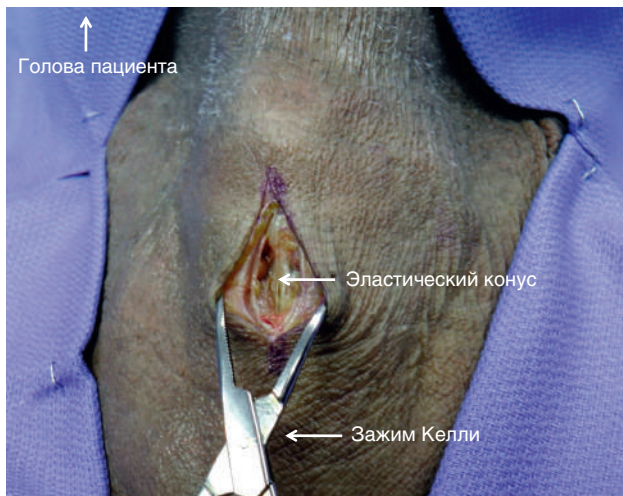


Рис. 2.5. Идентификация эластического конуса. Эластический конус определяется в глубине разреза кожи

- С помощью скальпеля разделяют эластический конус в поперечном направлении и продляют разрез вбок примерно на 1 см в каждую сторону, чтобы охватить всю ширину конуса (рис. 2.6). Выполняют разрез над нижней частью эластического конуса вдоль верхней границы перстневидного хряща, чтобы не повредить перстнещитовидную артерию, которая проходит через верхнюю половину эластического конуса.

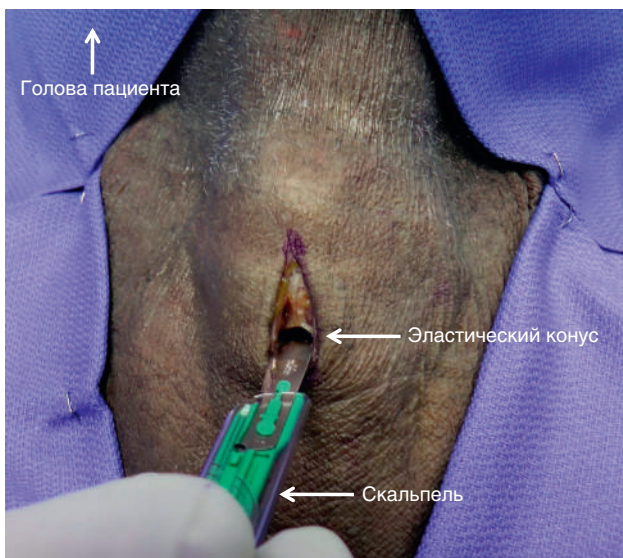


Рис. 2.6. Разрез на эластическом конусе. Эластический конус разрезают в поперечном направлении с помощью скальпеля, создавая крикотиреотомическую рану

- Вставляют трахеальный крючок в верхний конец разреза на эластическом конусе и отводят щитовидный хрящ краниально и вверх (рис. 2.7). Это позволяет зафиксировать трахею и поддерживает крикотиреотомическую рану в открытом виде.

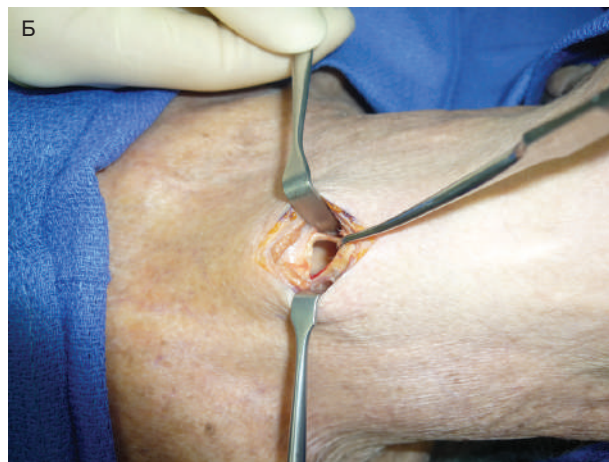
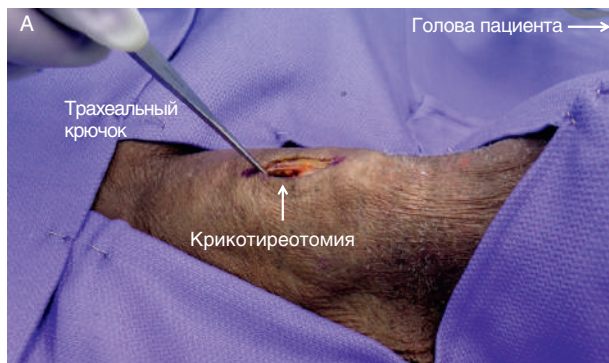
Рис. 2.7. Трахеальный крючок. После входа в трахею на край щитовидного хряща помещают трахеальный крючок, после чего осуществляют жесткую ретракцию вверх и краниально (А). Как вариант, трахеальный крючок может быть помещен ниже, на перстневидное кольцо. Тракцию в этом случае выполняют в сторону груди пациента (Б). Подъем трахеального крючка вверх обездвиживает трахею и позволяет визуализировать крикотиреотомическую рану

- Теперь в дыхательные пути по направлению к бифуркации трахеи может быть введен буж (рис. 2.8). Эндотрахеальную или трахеостомическую трубку можно предварительно установить на буж, а затем направить прямо в дыхательные пути. Как вариант, вместо бужа для введения трубки можно использовать obturator трахеостомической трубки. После введения в дыхательные пути можно вводить внутреннюю канюлю.

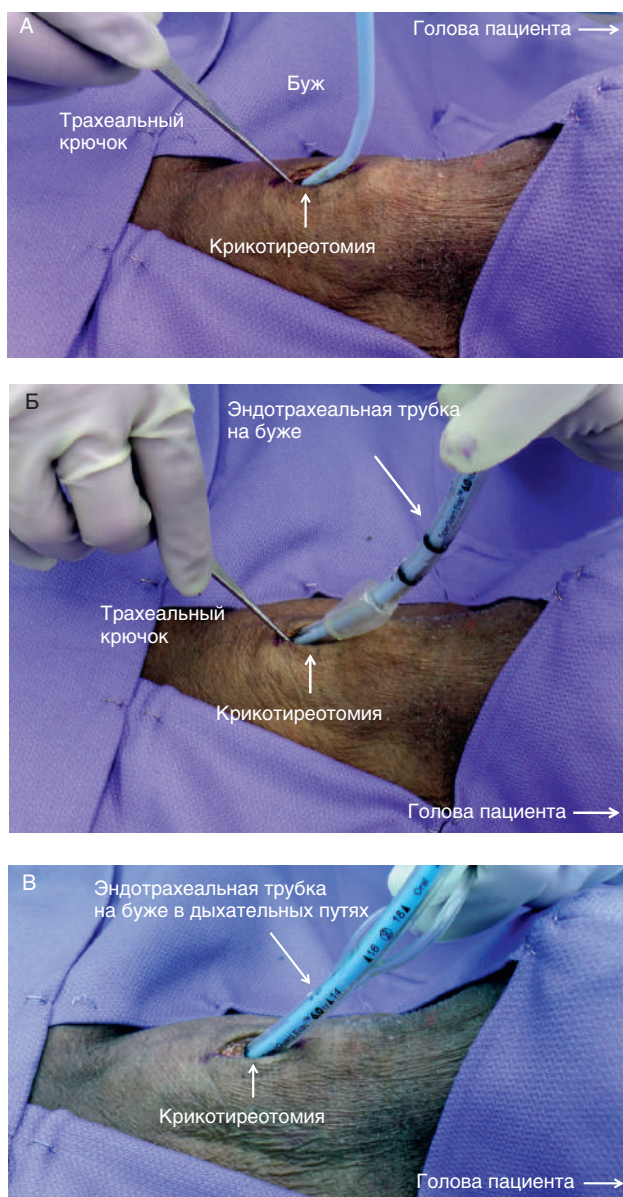


Рис. 2.8. Буж-расширитель и введение трубки. А. Прохождение бужа-расширителя через крикотиреотомическую рану по направлению к бифуркации трахеи облегчает введение трубки в дыхательные пути. Б, В. Эндотрахеальная трубка или трахеостомическая трубка могут быть предварительно прикреплены к бужу-расширителю, затем введены непосредственно в дыхательные пути через крикотиреотомическую рану

- Как только трубка окажется в дыхательных путях, наполняют манжету 10 см³ воздуха. Следует убедиться в размещении в дыхательных путях с помощью детектора CO₂ и аускультации дыхательных шумов в легких с двух сторон.
- Закрепляют трубку швами (рис. 2.9). Если была введена трахеостомическая трубка,

накладывают швы непосредственно через трахеостомическое устройство и накладывают трахеальные стяжки. Если была введена эндотрахеальная трубка, вокруг нее можно провести шов, чтобы закрепить ее. После этого можно продолжить вентиляцию.

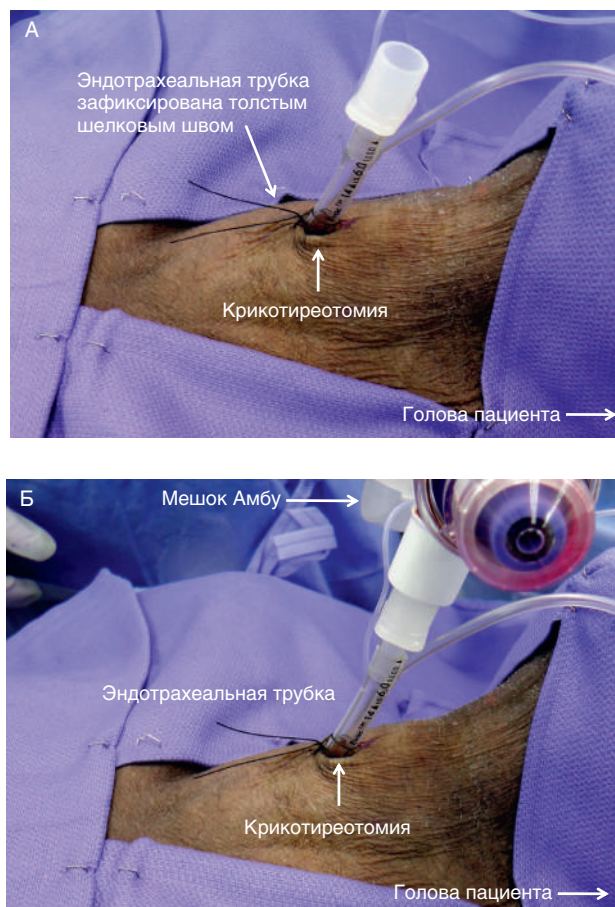


Рис. 2.9. Закрепление трубки на коже. Трубку фиксируют на месте толстым шелковым швом

МЕТОДИКА ЧРЕСКОЖНОЙ КРИКОТИРЕОТОМИИ

- Определяют перстнещитовидное пространство, используя яремную вырезку грудины, а также щитовидный и перстневидный хрящи в качестве внешних ориентиров (рис. 2.10). У пациентов с короткой и толстой шей или обширными гематомами перстнещитовидное пространство можно определить с помощью техники четырех пальцев, описанной выше.

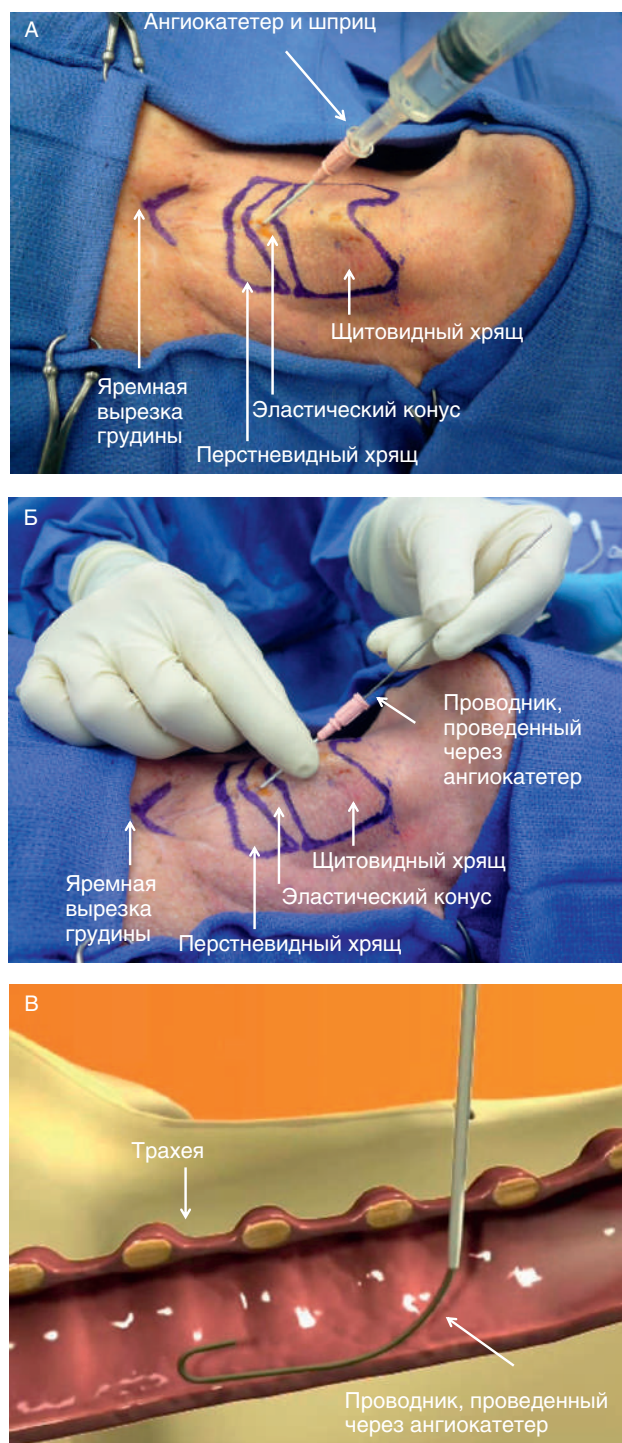


Рис. 2.10. Чрескожная крикотиреотомия. А. Иглу, соединенную со шприцем с изотоническим раствором натрия хлорида, вводят через кожу в эластический конус под углом 45° , направленным в сторону бифуркации трахеи. Б, В. После попадания в трахею, что ощущается как потеря сопротивления и подтверждается аспирацией воздуха с пузырьками в шприц, шприц удаляют и проводник продвигают в дыхательные пути через иглу в эластическом конусе

- Фиксируют щитовидный хрящ между большим и средним пальцами недоминирующей руки и выполняют небольшой (5–10 мм) вертикальный разрез кожи над перстнещитовидным пространством.
- Вводят иглу с ангиокатетером, соединенную со шприцем, предварительно заполненным изотоническим раствором натрия хлорида, в дыхательные пути через эластический конус, направив ее в сторону бифуркации трахеи под углом 45° к коже.
- По мере продвижения иглы создают отрицательное давление в шприце. Попадание в трахею ощущается как отчетливый щелчок, и в шприц при аспирации начнут попадать пузырьки воздуха.
- Фиксируют ангиокатетер, лежащий над иглой в дыхательных путях, недоминирующей рукой, а доминирующей извлекают иглу и шприц, а затем продевают нить в дыхательные пути через катетер в эластическом конусе.
- Предварительно вводят расширитель в просвет крикотиреотомической трубки и вставляют его по проводнику в дыхательные пути (рис. 2.11).
- Удаляют расширитель и проволочный проводник вместе, как только трубка для крикотиреотомии будет установлена на место.
- Накачивают манжету трахеостомы путем введения 10 см^3 воздуха (ее расположение в дыхательных путях подтверждается определением CO_2 и аускультацией грудной клетки). Закрепляют трубку на коже.

СОВЕТЫ И ВОЗМОЖНЫЕ ПРОБЛЕМЫ

- Крикотиреотомия может быть сложной процедурой у пациентов с короткой и толстой шеей или при наличии обширной гематомы шеи. Очень важно знание анатомии гортани и стратегии быстрого выявления поверхностных ориентиров, таких как методика четырех пальцев.
- Следует помнить, что в некоторых случаях нужно выполнять более крупный разрез кожи, особенно у пациентов с ожирением и при неясной анатомии. Если кожный разрез будет слишком маленьким, это может помешать идентификации эласти-

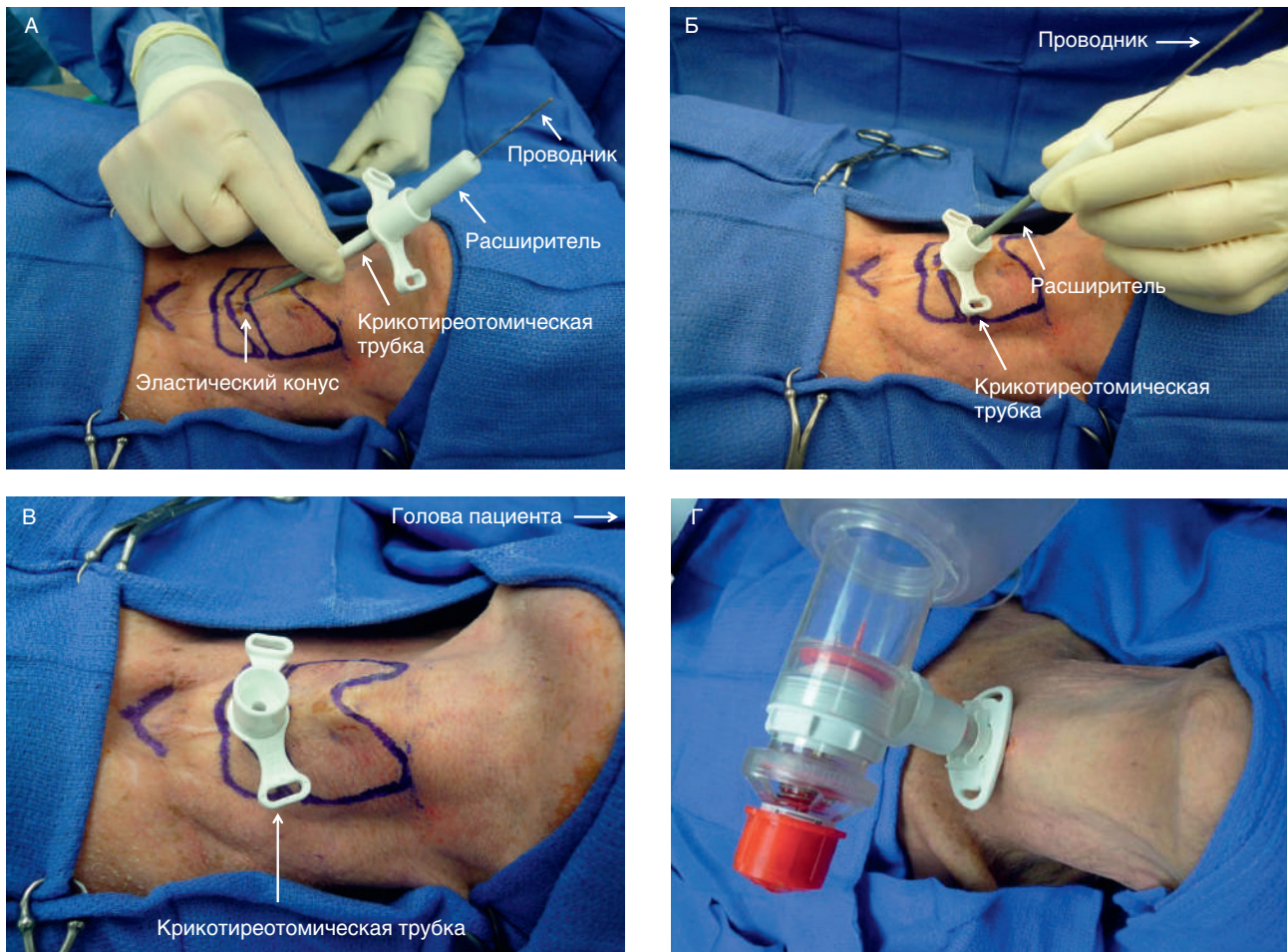


Рис. 2.11. Установка крикотиреотомической трубки. А. Предварительная сборка. Крикотиреотомическую трубку предварительно помещают на расширитель. После того как проволочный направитель окажется в дыхательных путях, крикотиреотомическая трубка проходит через расширитель по проволоке и попадает в дыхательные пути через перстневидную мембрану Б, В. После того как трубка для крикотиреотомии установлена, расширитель и проводник удаляют вместе. Трубку закрепляют, как описано в методике открытой крикотиреотомии. Г. Введение канюли для дыхательных путей в каудальном направлении. Правильное расположение канюли в дыхательных путях проверяют с помощью определения CO_2 в конце выдоха

ческого конуса или введению трубки через крикотиреотомическую рану.

- Вертикальный разрез кожи предпочтительнее поперечного, так как позволяет избежать повреждения передних яремных вен. Разрез на эластическом конусе следует делать в поперечном направлении.
- Разрез кожи должен располагаться по центру эластического конуса. Если выполнить разрез кожи слишком низко, он обнажит перешеек щитовидной железы, что увеличивает риск его травмирования или кровотечения. Слишком высокий разрез может привести к случайному проникновению в щитовидно-подъязычное пространство или к повреждению голосовых связок.

- Опасным осложнением может стать проведение трубки в подкожные ткани вместо дыхательных путей. Чтобы избежать этого, поместите трахеальный крючок под перстневидный хрящ и обездвижьте трахею, втягивая ее вверх и к шее пациента. Это позволяет вводить буж в дыхательные пути под прямым контролем зрения.
- При сложных процедурах, когда скальпель погружается глубоко в дыхательные пути, либо буж или расширитель вводят с переднезадним направлением, а не с направлением вниз по направлению к бифуркации трахеи, возможна перфорация задней стенки дыхательных путей.

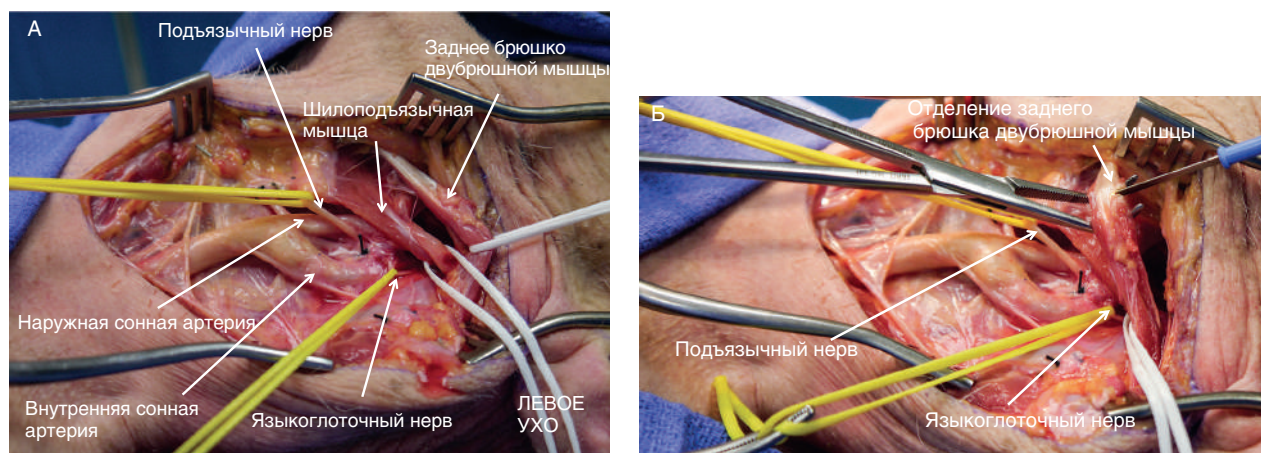


Рис. 8.13. А. Обнажение дистальной части сонной артерии. Выполняется подвывих нижней челюсти, что позволяет обнажить более дистальную часть внутренней сонной артерии. Заднее брюшко двубрюшной мышцы и шилоподъязычные мышцы перекрывают дистальный отдел внутренней сонной артерии. Глубоко в мышце лежит языкоглоточный нерв. Б. Отделение заднего брюшка двубрюшной мышцы. Следует проявлять осторожность, чтобы не повредить подлежащий языкоглоточный нерв во время разделения

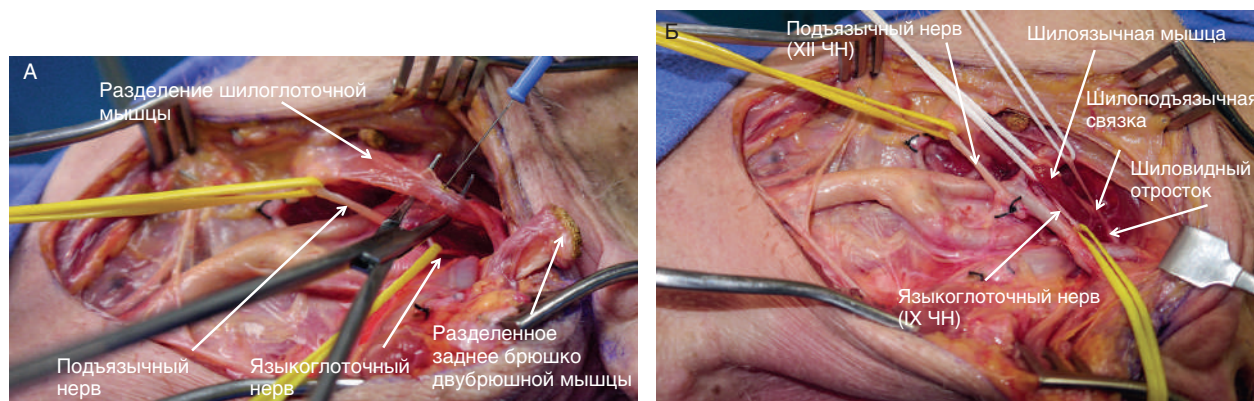


Рис. 8.14. А. Отделение шилоглоточной мышцы. Шилоглоточную мышцу разделяют для дальнейшего обнажения дистального сегмента сонной артерии. Следует проявлять осторожность, чтобы не повредить лежащий глубже языкоглоточный нерв. Б. После разделения шилоглоточной мышцы идентифицируют и разделяют лежащие глубже шиловидно-язычную и шилоподъязычную связки. Следует проявлять осторожность, чтобы не повредить подлежащий языкоглоточный нерв. (ЧН — черепной нерв)

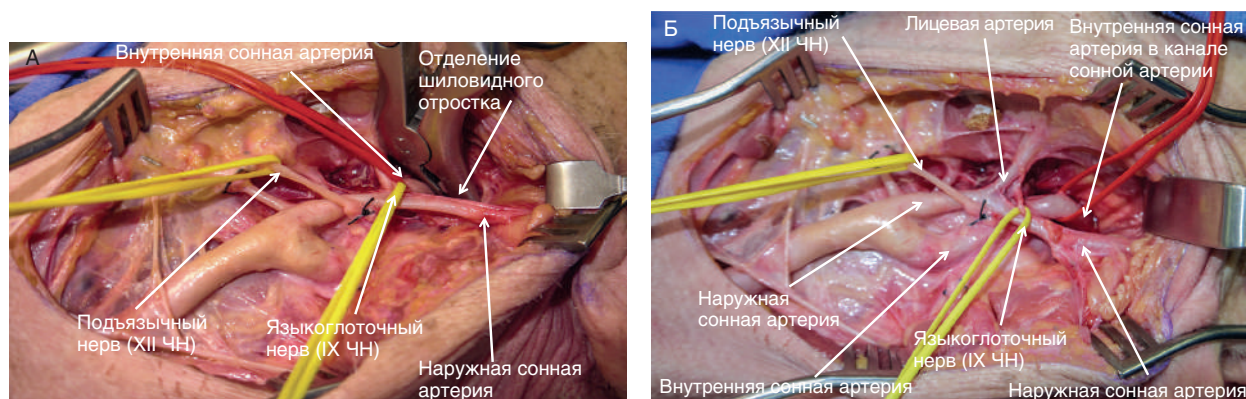


Рис. 8.15. А. Шиловидный отросток. После разделения мышцы шиловидный отросток разделяют кусачками, чтобы обнажить внутреннюю сонную артерию в сонном канале. Б. Внутренняя сонная артерия в канале сонной артерии. При подвывихе челюсти и разделении шиловидных мышц и отростка внутренняя сонная артерия обнажается в месте вхождения в канал сонной артерии. Обратите внимание на ход внутренней сонной артерии, поскольку она проходит глубоко и медиальнее наружной сонной артерии. Также хорошо обнажается переход наружной сонной артерии в околоушную железу. (ЧН — черепной нерв)

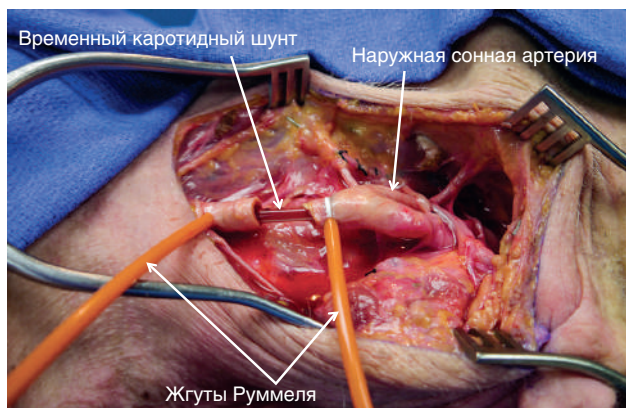


Рис. 8.16. Временное шунтирование сонной артерии. Для более сложной, чем латеральная артериорафия, реконструкции сонной артерии следует использовать временный каротидный шунт. Шунт может быть закреплен с помощью жгутов Руммеля, что позволяет продолжать церебральную перфузию во время реконструкции для предотвращения ишемии

- Если выполнить реконструкцию без стеноза не удастся, ангиопластика может быть выполнена с использованием венозного трансплантата (подкожная вена или наружная яремная вена) или протезного материала (дакрон, ПТФЭ, бычий перикард), сшитых непрерывным швом по окружности дефекта с использованием нерассасывающейся мононити 5-0 (рис. 8.17).
- При деструктивных повреждениях со значительной потерей тканей (обычно при огнестрельных ранениях или тупой травме) следует использовать промежуточный трансплантат с обратной подкожной веной или протезным материалом (дакрон, ПТФЭ). В качестве альтернативы при определенных обстоятельствах может проводиться транспозиция наружной сонной артерии для восстановления повреждения внутренней сонной артерии (рис. 8.18).

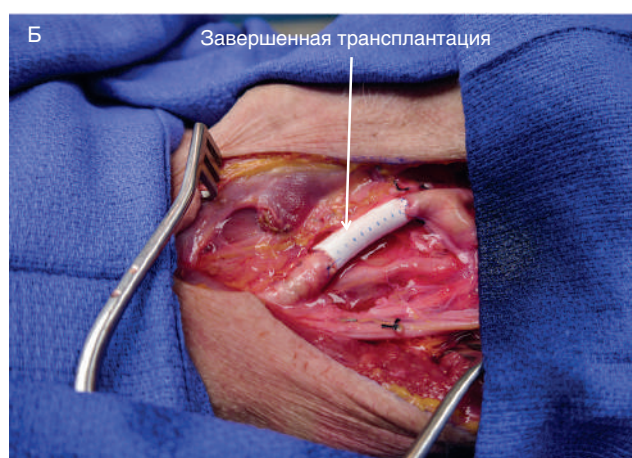
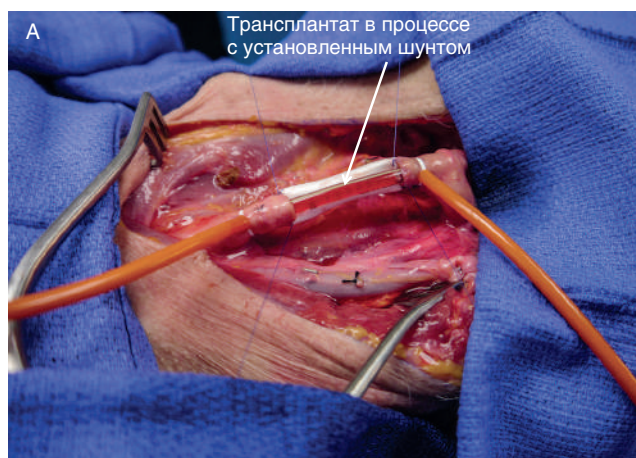
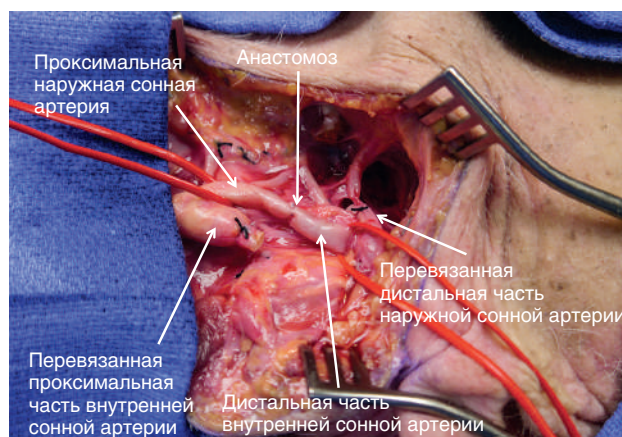


Рис. 8.17. А. Реконструкция трансплантатом в целях временного шунтирования. В просвет поврежденного сосуда помещают временный шунт для поддержания церебральной перфузии, а трансплантат на месте подшивают. Обратите внимание, что тот же метод можно использовать во время реконструкции хирургической заплатной ангиопластикой. Б. Интерпозиционный трансплантат. После анастомоза трансплантата временный шунт удаляют. В качестве кондуитов используют обратно расположенную подкожную вену, политетрафторэтилен и дакрон

Рис. 8.18. Транспозиция сонной артерии с наружной на внутреннюю. В редких случаях для восстановления поврежденного сосуда может использоваться транспозиция наружной сонной артерии проксимальнее повреждения на дистальную часть внутренней сонной артерии



- Если состояние пациента недостаточно стабильно для радикального восстановления сонных сосудов, для поддержания мозгового кровотока во время реанимационного периода может быть установлен каротидный шунт, а реконструкцию проводят позднее (рис. 8.19).

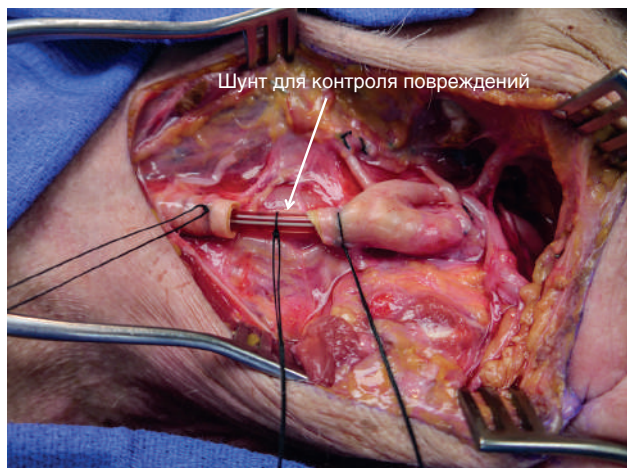


Рис. 8.19. Контроль повреждения каротидного шунта. Шунт закреплен шелковой лентой вокруг проксимального и дистального сегментов артерии, а также вокруг самого шунта, чтобы предотвратить его миграцию

- Повреждения внутренней яремной вены могут быть устранены, если это технически возможно и не вызовет стеноза более 50%. Если повреждение одностороннее, а пациент нестабилен, целесообразна перевязка. Если повреждены обе внутренние

яремные вены, следует попытаться восстановить одну сторону, если это вообще возможно.

Закрытие раны

- Рана должна быть закрыта послойно. При этом сводят края рассеченных грудиноключично-сосцевидной мышцы, подкожной мышцы шеи и кожи через закрытый аспирационный дренаж.

СОВЕТЫ И ВОЗМОЖНЫЕ ПРОБЛЕМЫ

- У пациентов с неврологическими нарушениями, вызванными повреждением сонной артерии, реваскуляризацию следует проводить в течение 4–6 ч после травмы. Отсроченная реваскуляризация по истечении этого периода времени может преобразовать ишемический инфаркт головного мозга в геморрагический инфаркт.
- Подвывих нижней челюсти несложен и может улучшить обзор дистальной части внутренней сонной артерии еще на 2–3 см.
- Дистальный КП внутренней сонной артерии на уровне основания черепа может потребовать тампонады баллонным катетером и тромбоза или лигирования в качестве окончательного лечения, если провести реваскуляризацию дистально из-за анатомических барьеров невозможно.