

**ГЛАВА 3**  
**Приемы остеопатического**  
**лечения у детей**

Введение .....	57
3.1. Паттерны мембранно-суставных напряжений .....	59
3.2. Мембранные суставные напряжения .....	66
3.3. Напряжения свода черепа .....	70
3.4. Лицевые мембранные повреждения .....	71
3.5. Повреждения в черепной коробке .....	74
3.6. Воздействие на глазницу .....	80
3.7. Сфеноидальная кость .....	83
3.8. Венозные синусы .....	84
3.9. Компрессия IV желудочка .....	87
3.10. Периферическое воздействие .....	90
3.11. Общие техники для детей в клинике .....	94
3.12. Техника лимфатической помпы (насоса) .....	95
3.13. Абдоминальная общая техника .....	98
Заключение .....	99

## Введение

Перед тем как описывать возможности практического использования остеопатии у детей, мне показалось необходимым перечислить и раскрыть применяемые мной при лечении приемы.

Каждый остеопат имеет свои «любимые» методы, однако, приемы «детской остеопатии» должны быть выделены в связи с характерными особенностями детей в анатомии, физиологии и нозологии.

У детей младшего возраста швы между костями свода черепа не оформились и строение черепной коробки незначительно влияет на развитие ребенка. В этом возрасте внутричерепные проблемы (гематома, киста и т. п.), или запредельные воздействия на внешние структуры в результате травмы (асимметрия мышечных напряжений шеи, пояснично-крестцового отдела) являются причиной появления нарушений в работе мембран напряжения.

При этом отсутствие жестких ограничений в костном черепе у ребенка позволяет ему в большой степени и с меньшими затратами энергии исправить проблемы, связанные с внутриутробными и родовыми нарушениями. Периферические воздействия — крик, учащенное дыхание, руки матери, мышечные защиты — вполне действенны.

В возрасте после 7 лет, когда завершается построение межкостных швов черепной коробки, каждая кость черепа имеет несколько соединений. Взаимодействие соединений костей черепа устроено таким образом, что повреждение или ограничение движения одной из костей меняет параметры функции соседних, вплоть до блокирования всего черепного механизма.

Грубое изменение напряжений мембран и/или ограничение подвижности костей черепа могут приводить к возникновению множественных нарушений структуры человека, каждое из которых становится частью общего нарушения взаимопроникания.

Для тренированных пальцев возможно обнаружить нарушения работы суставного механизма костей черепа, которые остеопат может оценить по асимметрии или ограничению подвижности.

У каждого пациента создается собственное распределение напряжений, и результирующая характеристика такого распределения напряжения носит название **паттерн**.

*Паттерн — это результат действия органа взаимопроникания направленного на достижение симметрии в человеке.*

Изображения паттерна в остеопатической литературе и его названия появились для создания общей терминологии. Они являются доказательством объективности диагностических ощущений остеопатов в процессе общения с коллегами. Мы начинаем говорить на одном языке.

Повторяемость применяемых терминов у нескольких врачей для характеристики одинаковых изменений у пациента становилась доказательной базой возможности обучения. Остеопатия приобретала статус врачебной профессии, а не артефакта.

Я старался максимально русифицировать термины или использовать латынь при переводе текстов В. Фрайман, любезно предоставленных нам в 1990 г., для проведения первого семинара в Ла Йола (Калифорния) и затем в Санкт-Петербурге. Проблему идентичности при переводе терминов для русскоязычных врачей ставила перед собой и сама Фрайман перед посещением Ленинграда. И мы это преодолели.

Терминология применялась мной на протяжении почти 30 лет, использовалась при публикации научных работ. Соответствие русского термина проверялось практикой. Я отходил от англоязычных слов, так как они не давали для врача, воспитанного на русском языке и латыни, ассоциативной связи для характеристики найденных у пациента изменений.

Необходимо помнить, что, называя, например, в процессе диагностики паттерн СБС «сгибанием» или «компрессией», мы не отражаем в полной мере свои ощущения. Они значительно шире, чем обнаруженные нами напряжения в черепе.

Перевод часто используемого в текстах американских остеопатов слова fluid доставил нам определенные трудности. Прimitивное «жидкость» — не очень правдоподобно, но оно совпадало с ощущениями. В большей степени подходило русское «энергия», но это не несло в себе физического смысла. В тексте вы увидите то или другое слово. Это одно и то же.

### 3.1. Паттерны мембранно-суставных напряжений

Реагирование костей черепа при реализации общего паттерна движения механизма сфено-базиллярного симфиза (СБС):

- *затылочная кость* определяет направление движений височных и теменных костей;
- *сфеноидальная кость* определяет направление движений лобной кости и костей лицевого черепа.

Нарушение взаимоотношений в сочленениях вызывает напряжения в Мембранах Реципрокного Напряжения, и наоборот напряжения в мембранах приводит к нарушениям взаимоотношений в сочленениях.

Общие паттерны, выраженные через СБС (сфено-базиллярное сочленение), определяют пальцами обеих рук (рис.1).

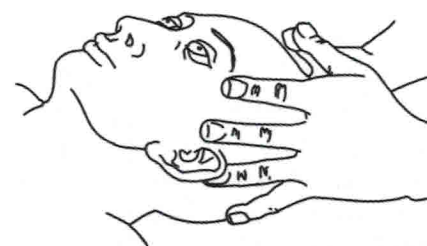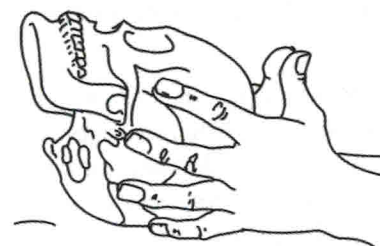


Рис. 1. Положение пальцев относительно костных выступов и ориентиров

**Сгибательное повреждение** (рис. 2) — это паттерн, где СБС находится в состоянии усиленного сгибания, а все периферические парные кости — в состоянии наружной ротации. Основание крестца — смещено кзади. Голова круглая и широкая. Наличие сгибательного паттерна движения и напряжения в черепе, при котором определяется достаточная амплитуда, не проявляет себя симптоматически. Возникновение полного блокирования механизма в состоянии сгибания отражает серьезные общие проблемы.

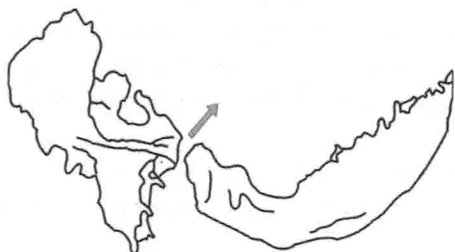


Рис. 2. Сгибательное повреждение

**Разгибательное повреждение.** СБС находится в состоянии усиленного разгибания, а периферические парные кости — в состоянии внутренней ротации. Основание крестца смещено кпереди. Голова узкая и длинная. Если все же имеется относительная подвижность с частотой 8–14 колебаний/мин, то симптомов мало. В случае блокирования движения можно наблюдать наличие патологических симптомов. Разгибание — это довольно частый паттерн (рис. 3).

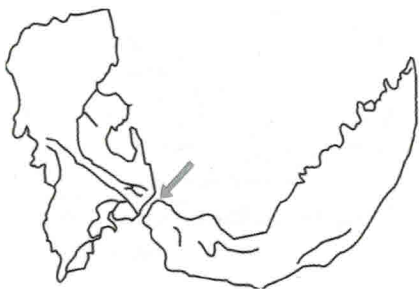


Рис. 3. Разгибательное повреждение

**ПАЛЬПАТОРНЫЕ ОЩУЩЕНИЯ**

при сгибательном и разгибательном повреждении

Больной лежит на столе, врач сидит у головы больного, обе руки опираются на локти.

Положите кисти на свод черепа так, чтобы указательные пальцы находились на больших крыльях клиновидной кости, а мизинцы на затылочной кости.

В положении сгибания все четыре ориентира будут перемещаться от вас к стопам больного, а сфено-базиллярное сочленение поднимется (согнется) между вашими руками (рис. 4).

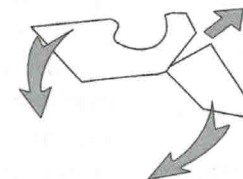


Рис. 4. Положение сгибания

В положении разгибания СБС опускается (разгибается), а ваши руки перемещаются, отдаляясь от стоп больного (рис. 5).

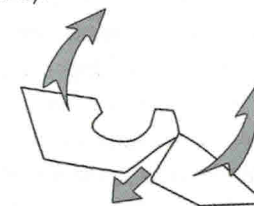


Рис. 5. Положение разгибания

**Торсионное повреждение** возникает тогда, когда сфеноидальная и затылочная кости ротированы в СБС в противоположных направлениях относительно переднезадней оси.

Мембраны реципрокного напряжения скручены. Большое крыло сфеноидальной кости будет расположено выше справа или слева: если справа — правая торсия, если слева — левая.

Положение затылочной кости противоположно положению большого крыла сфеноидальной кости; ее правая часть расположена ниже при правой торсии, а при левой торсии ниже расположена ее левая часть.

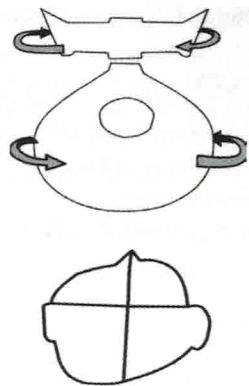


Рис. 6. Правая торсия

Со стороны более высоко расположенного большого крыла сфеноидальной кости, лобная и лицевые кости будут находиться в положении относительной наружной ротации; со стороны более высоко расположенной части затылка, контролируемые ей кости будут находиться в положении относительной внутренней ротации.

Базиллярный отросток затылочной кости контролирует и определяет наружную или внутреннюю ротацию височных костей (рис. 6).

Торсия — частый паттерн, и он может считаться физиологическим там, где он функционирует равномерно с ритмом 8–12 циклов/мин.

Если торсионный паттерн заблокирован или колебания низкой амплитуды редкие, то это приводит к стазу венозного оттока, торсии Сильвиева водопровода, который проходит между 3-м и 4-м желудочками, неподвижности гипофиза и гипоталамуса, нейропатии черепных нервов, лицевым симптомам, а также большому количеству других симптомов, которые будут проявляться в зависимости от причины дисфункции краниосакрального механизма.

На стороне более низкого затылка фасции шейной области и ниже вплоть до пяток будут в состоянии наружной ротации, со стороны более высокого затылка последние будут в состоянии внутренней ротации. Может наблюдаться наличие компенсаторного сколиоза.

Блокированная торсия может быть причиной фасциальных блоков от основания черепа до пяток.

**ПАЛЬПАТОРНЫЕ ОЩУЩЕНИЯ**

при торсионном повреждении

Положение больного и врача обычное для краниосакрального исследования. Во время обследования врач отмечает, что одна кисть, лежащая на своде черепа, как бы поворачивается кзади, в направлении к исследователю (левая кисть, при левосторонней торсии, правая при правосторонней), вторая — ротируется кпереди, в направлении от врача.

**РОТАЦИЯ С НАКЛОНАМИ** появляется, когда сфеноидальная и затылочная кости повернуты или наклонены вокруг переднезадней оси в одну сторону, а вокруг двух отдельных вертикальных осей, проходящих через тело каждой кости, они ротированы в разные стороны. Повреждение именуется по стороне, в которую произошел наклон — т. е. имеется ротация с наклонами вправо и влево.

Сторона ротации уплощена, большое крыло сфеноидальной кости и затылочная кость с этой стороны занимают более высокое положение. Сторона, в которой произошел наклон, более выпуклая, большое крыло сфеноидальной кости и затылочная кость на этой стороне расположены ниже (рис. 7).

Напряжения мембран реципрокного напряжения вынуждены изменяться, чтобы соответствовать этому паттерну. Фасции тела со стороны более низко расположенной части затылочной кости будут в состоянии наружной ротации, со стороны более высоко расположенной части затылка — в состоянии внутренней ротации. Может присутствовать компенсаторный сколиоз.

Ротация с наклоном — довольно частый паттерн, он признается физиологическим, если свободно функционирует в ритме 8–12 циклов/мин. Дополнительная травма может заблокировать ротацию с наклоном, приводя к декомпенсации и вызывая симптоматику.

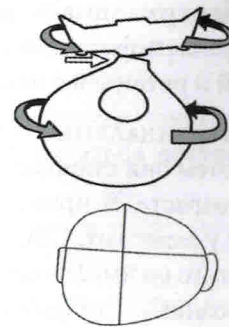


Рис. 7. Ротация с наклоном вправо

**ПАЛЬПАТОРНЫЕ ОЩУЩЕНИЯ**

при ротации с наклоном

Положение врача и больного обычное для краниосакрального исследования. При ротации с боковым наклоном врач ощущает, что одна его кисть опускается на стороне наклона (справа при ротации с наклоном вправо, слева — при наклоне влево), а другая кисть перемещается кверху с другой стороны.

При этом вы почувствуете расхождение пальцев на стороне опускающейся ладони и схождение пальцев на другой стороне.

Ротацию с боковым наклоном вправо можно вызвать, прижав язык к правым верхним молярам, а ротацию с наклоном влево — прижав язык к левым верхним молярам.

## 5.5. Артериовенозные дисплазии

Неожиданных результатов мне удалось добиться у детей с артериовенозной дисплазией (АВД) при лечении в системе остеопатической медицины, что казалось — вначале — казуистикой.

В начале 80-х годов прошлого века, с легкой руки моего тогдашнего шефа — проф. Ф. В. Баллюзека, я заинтересовался этой проблемой. Ангиография у меня была на уровне «рентгеновского кабинета сельской больницы». Флебограммы получались неплохие, вводили контраст шприцем, рукой. Артериограммы, конечно, на таком «оборудовании» сделать было нельзя. До и после операций проводились доплерография и сфигмоманометрия.

Мы провели операции скелетизации артерий у 7 детей. У 3-х — нижней конечности от внутренней подвздошной артерии до лодыжки и у 4-х — верхней конечности от а. axillaris до лучезапястного сустава. В процессе операций прошивались мышечные массы, пораженные расширенными капиллярами. Иссекались участки кожи\*.

Все операции были осуществлены поэтапно в течение 2 лет. Возраст детей от 3 до 12 лет. В дальнейшем судьба этих детей в течение 10 лет была неизвестна. Они проживали в других городах и государствах. И после попыток лечения в других клиниках обратились повторно ко мне.

Я специально выделил отдельные фразы из «Современных концепций лечения артериовенозных ангиодисплазий» 2015 года, чтобы показать, что проблема до настоящего времени не решена\*\*.

« Данное поражение характеризуется шунтированием крови с высокими скоростными характеристиками из артериального в венозный отдел сосудистой системы через фистулы различного калибра, отличается большим разнообразием клинических проявлений и сопровождается в ряде случаев тяжелым нарушением кровообращения в той или иной области. »

« Такие варианты оперативных вмешательств, как эмболизация афферентных артерий спиральями или лигирование афферентных артерий (скелетизация), оставляют интактной зону артерио-

\* Краковский Н. И., Колесникова Р. С., Пивоварова Г. М. Врожденные артериовенозные свищи. М.: Медицина, 1978.

\*\* Современные концепции лечения артериовенозных ангиодисплазий. Согла- сительный документ. Москва, 2015.

венозного сброса и могут являться дополнительными факторами пролиферации в зоне поражения. »

« Прогрессирование АВД связано с воздействием триггерных факторов, которые ведут к повышению уровня системного сосудистого фактора роста (VGF). К этим факторам относят генерализованный рост во время и после пубертатного периода или беременности, а также травматизацию окружающих тканей во время открытого хирургического вмешательства или проксимальной окклюзии афферентных артерий. »

« Результат анализа вмешательств как со стороны венозной системы, так и артериальной, в том числе после эндоваскулярных операций, был не утешительным. »

Показалось интересным проследить на небольшом клиническом материале, каковы взаимоотношения аллопатической и остеопатической медицины у больных с неизученной проблемой. Какое соотношение патогенетического и саногенетического подхода в этом случае.

### ПРИМЕР № 1

Мальчик, 2,5 года, обращение с жалобами на значительное увеличение правой ноги, кровотечение из прямой кишки и гигантское расширение венозной сети, покрывающее коленный сустав, бедро и голень.

Диагноз: «Артериовенозная дисплазия. Венозная форма».

В течение двух лет пациенту проведена серия операций скелетизации артериальной сети, от а. iliaca com. до а. tibialis ant., перевязаны все отходящие артерии.

Кишечное кровотечение прекратилось. Проведена пластика кожи с иссечением пораженных участков.

Однако при осмотре через 0,5 года после последней операции в возрасте 5 лет отмечается увеличение окружности пораженной конечности по сравнению со здоровой в 2 раза (рис. 47).

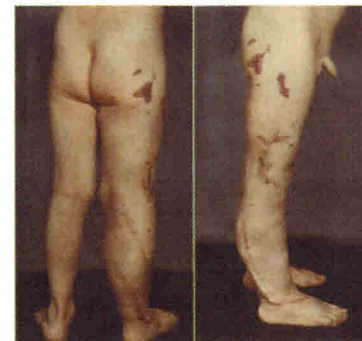

Рис. 47

Стопа длиннее на 1,5 см. Длина конечности на 2 см превышает контралатеральную. Сколиоз 2–3 степени.

С этого времени в течение 7 лет мальчик получал у меня остеопатическое лечение курсами по 3–5 сеансов 2 раза в год.

После каждого посещения отек конечности уменьшался. Значительно выровнялись размеры обеих конечностей. Исчез сколиоз. Размер стоп стал вполне сопоставимым. (рис. 48)

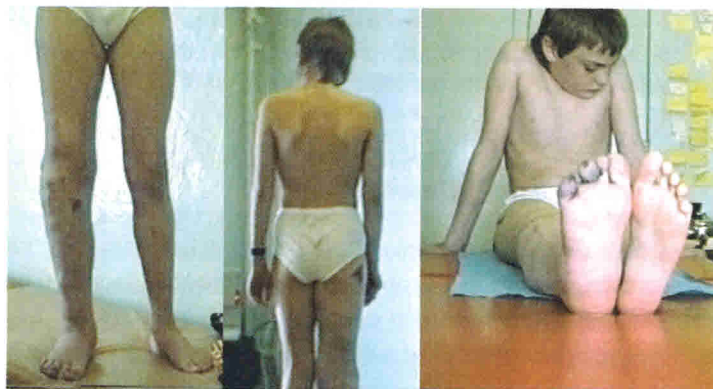

Рис. 48

ПРИМЕР  
№ 2

Мальчик, 7 лет, был оперирован в 1987 году в связи с ускоренным ростом левой ноги. На коже бедра и голени выделялись ярко-красные сосудистые пятна. Температура конечности явно выше температуры остальных частей тела.

Диагноз: «Артериовенозная дисплазия. Артериальная форма».

Проведена операция в два этапа по скелетизации подвздошной и бедренной артерии. Осложнений после операций в течение 2 лет наблюдения не было. Ускоренный рост конечности прекратился, конечности выровнялись.

В 2006 году появился у меня вновь в связи с нарастанием отека ноги после того, как в 2005 году для обтурации артериовенозных фистул было проведено внутрисосудистое введение инородных тел. В дальнейшем получить где-либо лечение не представлялось возможным (рис. 49).

С этого момента помощь оказывалась только остеопатом.

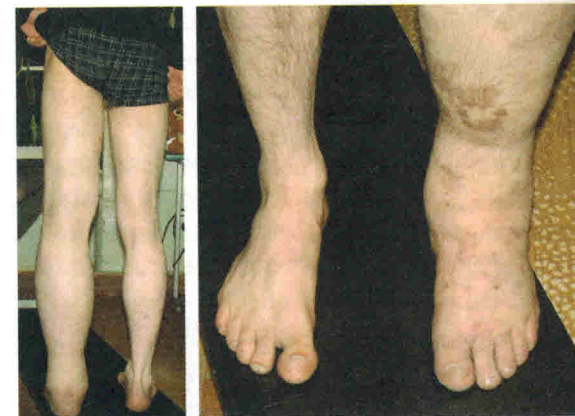

Рис. 49

Я ориентировался на найденные напряжения. Использовал также лимфодренаж.

В течение 3 лет положительные изменения конечности становились все заметнее (рис. 50). Пациент начал играть в футбол. Приобрел профессию. Познакомился с девушкой

Уже в 2012 году мужчина вполне успешный, его ребенку 2 года. О ноге практически не вспоминает. Меня посещает 2–3 раза в год. (рис. 51).

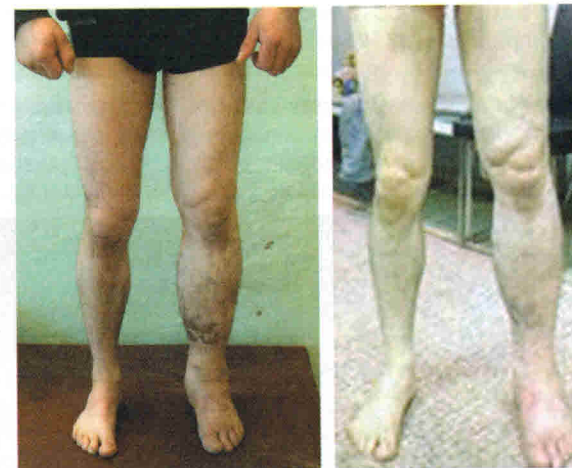

Рис. 50. 2009 год

Рис. 51. 2012 год

Артериовенозные дисплазии в определенных пределах относятся к нормальной физиологии. По моему мнению, изменение кровотока в артериовенозных фистулах позволяет организму регулировать кровоснабжение на отдельных участках градиентом давления в артериально-венозно-лимфатической сети.

Анатомическое строение этого компонента управления кровоснабжением можно объяснить и с позиций эмбрионального развития сосудистой сети. Воздействие остеопата осуществляется на уровне саногенеза, он просто участвует в физиологическом регулировании сосудистого компонента сохранения равновесия в организме. Таким образом, можно говорить о прямом влиянии остеопатической терапии на артериовенозные дисплазии.

Приняв эту гипотезу в качестве рабочей в 1999 году, лечение всех форм артериовенозных дисплазий я начинаю в системе остеопатической медицины.

Показателем успешной терапии является нормализация прохождения импульса по пораженной конечности, гармонизация общего краниосакрального импульса в процессе лечения и сохранность этих показателей при следующем посещении.

**ПРИМЕР  
№ 3**

Мальчик А., 1 год, доставлен в хирургическое отделение в апреле 2005 года с диагнозом «Остеомиелит костей правого предплечья? Рожистое воспаление».

Жалобы на нарастающий отек правого предплечья. Гиперемия. Конечность горячая при пальпации. Общие симптомы какого-либо заболевания отсутствуют. При осмотре спины обнаружена гиперемия на уровне Th 4-6 (рис. 52).

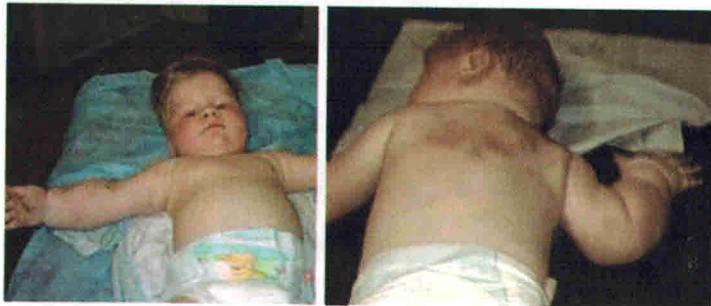

Рис. 52

Был выставлен диагноз: «Артериовенозная дисплазия правой верхней конечности. Артериальная форма». Предложено лечение у остеопата, которое ребенок получает по настоящее время. Вначале сеансы мануального вмешательства проходили с интервалом 1 месяц. Спустя 3 года с интервалом в полгода. В основном находился на краниосакральной терапии.

Ребенок рос и развивался нормально. Правая рука незначительно опережала контралатеральную в росте. В возрасте 9 лет практически не заметны изменения в области поражения (рис. 53).

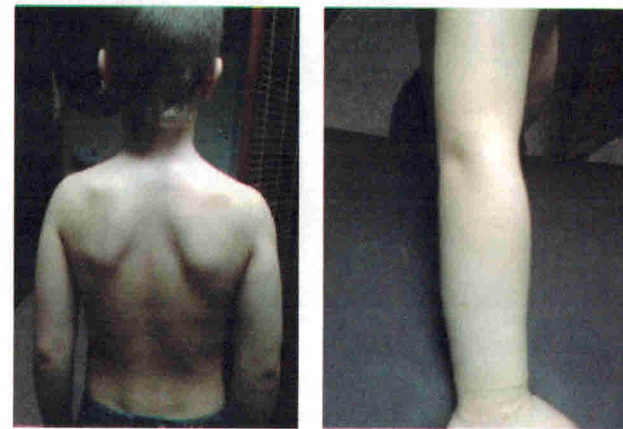

Рис. 53

Наблюдение и лечение продолжено.

До появления возможности остеопатического лечения ребенок уже бы получил неоднократное хирургическое вмешательство (см. Пример 2).

*Лимфатическая форма артериовенозной дисплазии у детей часто наблюдается у хирургов под диагнозами «лимфангиома», «лимфостаз». Однако, когда мы говорим о дисплазии, мы имеем в виду артериовенозные фистулы и повышенную артериализацию.*

У этих детей отек связан с повышенным давлением в лимфатической системе. Это заболевание сопровождается ускоренным ростом сегмента конечности или всей конечности в связи с артериализацией, чего не бывает при «лимфангиоме» или «лимфостазе».



**ПРИМЕР  
№ 4**

Ребенок, 3 мес., обращение к остеопату в январе 2013 года. Диагноз сосудистого хирурга: «Лимфангиома».

Хирург информировал мать о возможной операции иссечения лимфангиомы при нарастании отека. Отек не исчезал с рождения. И только нарастал (рис. 54).

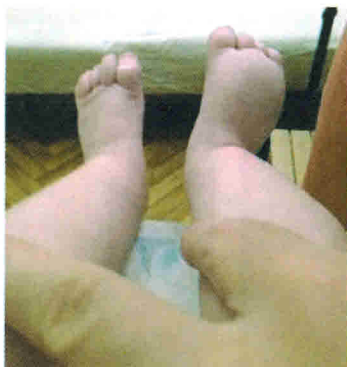

Рис. 54

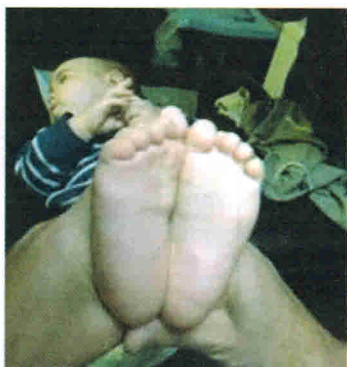


Рис. 55

Лечение у остеопата с интервалами через 2 недели 3 раза, в дальнейшем — ежемесячно в течение года.

Лимфостаз быстро сошел и обнаружена разница в длине между пораженной и здоровой стопой 1 см (рис.55).

Вмешательство заключалось в нормализации краниосакральных нарушений (поясничные напряжения и вторично-краниальные). Миофасциальный баланс обеих нижних конечностей.

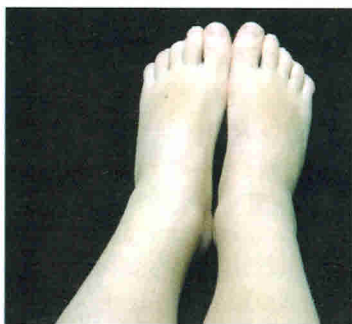

Рис. 56

Ребенок продолжал лечение с интервалом 2–3 месяца, развивался нормально.

Внешних изменений больной конечности по сравнению со здоровой в 6-ти летнем возрасте не отмечается.

Длина конечности выравнялась.

Наблюдение продолжено, но успех отчетливый (рис. 56).

Локальные формы АВД имеют множество исторических названия. Это и гемангиома и гемлимфангиома и лимфангиома и др. Если отнести все эти сосудистые проявления к вариантам локальной формы АВД, то становится понятным большая частота самопроизвольного излечения.

**ПРИМЕР  
№ 5**

Девочка С., 6 мес, появилась на приеме в июле 2000 года после посещения онколога. УЗИ обследование. Был выставлен диагноз: «Гематома? Саркома мягких тканей?» Отец от операции отказался.

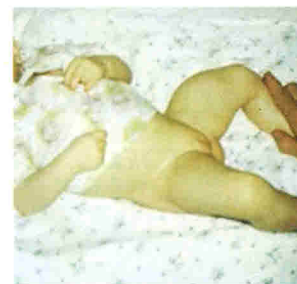

Рис. 57

При осмотре остеопатом обнаружено нарушение прохождения импульса в области левой ноги на всем протяжении, наклон крестца влево и фиксация (рис. 57). Предположено наличие локальной формы АВД левого бедра.

Предложено остеопатическое лечение в течение 3 месяцев с периодическим контролем УЗИ.

Незначительное увеличение образования через 1 месяц не остановило родителей, и они настояли на продолжении лечения у остеопата на весь предложенный срок. Проведенная аспирационная биопсия не показала опухоли, но рекомендации удаления образования звучали все настойчивее.

Через 3 месяца после начала лечения (6 сеансов остеопатии) в глубине опухоли появились плотные образования, которые я объяснил, как участки тромбозов. Лечение было продолжено.

Встречи происходили с интервалом 1 мес.

Через год запись онколога и УЗИ исследования: «Не лечили. В настоящее время опухоль практически не прощупывается. Ребенок приходил на прием 3–4 раза в год в течение 5 лет. На УЗИ и объективно — норма» (рис. 58).

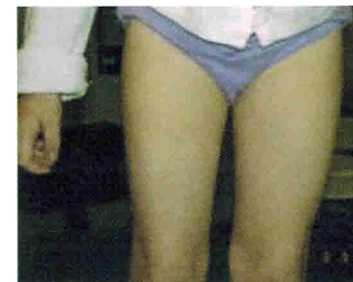

Рис. 58