
Содержание

Предисловие к русскому изданию
Предисловие к английскому изданию
Предисловие к немецкому изданию

1. Введение	1
1.1 Основные принципы.....	1
1.2 Сосудистый доступ для гемодиализа.....	2
1.3 Требования к постоянному сосудистому доступу при гемодиализе	3
1.4 Выбор места для сосудистого доступа.....	3
1.5 Предоперационная подготовка	5
1.6 Основы хирургии сосудистого доступа.....	6
1.7 Практические требования	9
2. Центральные венозные катетеры для гемодиализа	10
2.1 Временные катетеры.....	10
2.2. Перманентные катетеры.....	13
2.3. Условия размещения катетеров.....	14
Литература	15
3. Артериовенозные фистулы.....	16
3.1 Основные положения	18
3.1.1 Виды артериовенозных анастомозов	18
3.1.2 Патофизиология АВ-фистулы	20
3.1.3 Особые хирургические аспекты АВ-фистул	22
3.2 АВ-фистула в области предплечья	27
3.2.1 АВ-фистулы на предплечье с использованием v. cephalica	27
3.2.2 АВ-фистулы с использованием v. basilica	33
3.2.3 АВ-фистула срединной вены предплечья.....	37
3.2.4 Хирургическая коррекция АВ-доступа на предплечье	38
3.3 АВ-фистула в области локтевой ямки и плеча.....	63
3.3.1 Анатомия сосудов в области локтевой ямки.....	63
3.3.2 Технические рекомендации.....	65
3.3.3 Артериализация v. cephalica	68
3.3.4 Артериализация v. basilica	80
3.3.5 Артериализация v. basilica и v. cephalica в локтевой ямке.....	86
3.3.6 Артериализация глубокой вены в локтевой ямке.....	88
3.3.7 Аневризмы в локтевой ямке после формирования АВ-анастомозов	90
3.3.8 Использование большой подкожной вены для АВ-доступа.....	90
Литература	93

4. Артериовенозные анастомозы (протезы)	95
4.1 Патофизиология.....	95
4.1.1 Артериальный анастомоз.....	95
4.1.2 Сегмент для пункции.....	96
4.1.3 Венозный анастомоз.....	96
4.1.4 Пролиферация тканей в просвете АВ-протеза	96
4.2 Гемодинамика артериовенозных протезов	98
4.2.1 Кривые давления внутри имплантированного АВ-протеза.....	101
4.2.2 Влияние на кровоток резкого изменения диаметра между узкой артерией и 7-мм протезом.....	101
4.2.3 Влияние модели и длины протеза на скорость потока	103
4.2.4 Венозный анастомоз.....	105
4.2.5 Оценка полученных результатов	122
4.2.6 Гемодинамика и тромбоз протеза	123
4.3 Принципы имплантации синтетических протезов.....	127
4.3.1 Предоперационная диагностика сосудов	127
4.3.2 Анестезия	127
4.3.3 Профилактика инфекций	127
4.3.4 Изоляция сосудов	127
4.3.5 Создание туннеля для протеза	128
4.3.6 Герметизация фибрином протезов ПТФЭ	129
4.3.7 Размещение протеза в подкожном туннеле	130
4.3.8 Позиционирование венозного анастомоза	135
4.3.9 Наложение анастомоза	135
4.4 Позиционирование АВ-протезов в предплечье	140
4.4.1 Прямые протезы	140
4.4.2 Петлевые протезы.....	141
4.4.3 Реконструкция протезов на предплечье.....	142
4.5 АВ-протезы в области плеча	142
4.5.1 Анатомия подмышечных вен	142
4.5.2 Прямые протезы	146
4.5.3 Петлевой протез	148
4.5.4 Реконструкция протезов верхней конечности	150
4.6 Подключичные протезы.....	154
4.6.1 Доступ и технические особенности	154
4.6.2 Реконструкция подключичных АВ-протезов	160
4.7 Подключично-яремные АВ-протезы	162
4.8 Бедренный АВ-протез	165
4.8.1 Бедренный доступ для петлевого протеза	165
4.8.2 Бедренно-бедренный перекрестный протез.....	167
4.8.3 Реконструкция бедренных протезов	167
4.9 Другие АВ-протезы	168
4.10 Первая пункция АВ-протеза	168
Литература.....	169

5. Артерио-артериальные протезы	173
5.1 Физиология артерио-артериальных протезов	173
5.2 Подключичный артерио-артериальный протез	174
5.3 Бедренный артерио-артериальный протез	176
5.4 Восстановление артерио-артериальных протезов	176
5.5 Клинические наблюдения	178
5.6 Рекомендации по обращению с артерио-артериальными протезами	178
Литература	179
6. Повторные операции на протезах	180
6.1 Тромбоз	180
6.1.1 Поиск причины тромбоза	180
6.1.2 Выбор места для тромбэктомии	181
6.1.3 Разрез	183
6.1.4 Техника тромбэктомии	184
6.1.5 Ушивание протеза	185
6.1.6 Ушивание операционной раны	186
6.2 Устранение аневризм протезов	186
6.2.1 Ложные аневризмы	186
6.2.2 Аневризмы в места пункций	186
6.3 Хирургическое лечение стеноза протезов	188
7. Инфекции	195
7.1 Профилактика инфекций	195
7.1.1 Профилактика инфицирования в периоперационном периоде при создании сосудистого доступа	195
7.1.2 Профилактика инфицирования в периоперационном периоде при повторной операции	196
7.2 Лечение инфицированных АВ-фистул	196
7.2.1 Инфицирование в раннем послеоперационном периоде	196
7.2.2 Инфицирование в позднем послеоперационном периоде	197
7.2.3 Инфицирование тромбированных АВ-фистул	199
7.3 Инфицирование синтетических АВ-протезов	201
7.3.1 Ранние послеоперационные инфекции	201
7.3.2 Инфицирование в позднем послеоперационном периоде	205
8. Венозный застой после создания АВ-доступа	210
8.1 Застойный венозный синдром	210
8.1.1 Патофизиология	210
8.1.2 Окклюзии/стенозы v. cephalica предплечья с дистальными АВ-анастомозами	212
8.1.3 Окклюзии/стенозы локтевых вен с дистальными АВ-анастомозами	212

8.1.4	Окклюзии/стенозы подмышечных вен с АВ-анастомозами в аксиллярной зоне.....	212
8.1.5	Окклюзии/стенозы подмышечных вен или подключичных вен с подключичными АВ-анастомозами.....	216
8.1.6	Окклюзии/стенозы плечеголовной вены с периферическим АВ-анастомозом и окклюзии/стенозы контралатеральной внутренней яремной вены.....	216
8.1.7	Окклюзии/стенозы бедренной или подвздошной вены с бедренными АВ-анастомозами.....	216
8.1.8	Клинические симптомы после лечения венозного застоя.....	217
8.2	Синдром ретроградной венозной артериализации.....	218
8.2.1	Патофизиология.....	218
8.2.2	Клинические симптомы.....	218

9. Стенозы и окклюзии центральных вен 220

9.1	Патофизиология.....	220
9.2	Клинические признаки и оценка.....	221
9.3	Лечение.....	222
	Литература.....	224

10. Подтекание еПТФЭ протезов (перипротезная серома) 225

10.1	Патофизиология.....	225
10.2	Клиническая оценка и лечение.....	226
10.2.1	Тип I.....	226
10.2.2	Тип II.....	226
10.2.3	Тип III.....	226
10.2.4	Тип IV.....	228
10.2.5	Тип V.....	228
	Литература.....	230

11. Недостаточная периферическая перфузия и повышенная нагрузка на сердце после создания АВ-доступа 231

11.1	Недостаточная периферическая перфузия.....	231
11.1.1	Патофизиология и стадии недостаточной перфузии.....	231
11.1.2	Исследования сосудов.....	235
11.1.3	Показания к лечению.....	236
11.2	Лечение недостаточной периферической перфузии.....	236
11.2.1	Уменьшение кровотока.....	237
11.2.2	Проксимализация артериального притока.....	251
11.2.3	Проксимализация артериального притока к дистальной культе перевязанной артерии.....	266
11.2.4	Сравнение обоих методов проксимализации.....	266

11.3	Нагрузка на сердце, вызванная созданием АВ-доступа	268
11.4	Профилактика развития недостаточной периферической перфузии	268
	Литература	270

12. Реконструкции артерий в области АВ-доступов..... 272

12.1	Клиническая картина и исследования.....	272
12.1.1	Снижение артериального притока в АВ-доступ	272
12.1.2	Недостаточная периферическая перфузия.....	272
12.1.3	Показания к артериальной реконструкции	274
12.1.4	Показания для реконструкции артерии	274
12.2	Реконструкция артерий верхних конечностей.....	274
12.2.1	Сегмент I: Центральные стенозы/окклюзии подключичной артерии (аорто-позвоночный сегмент)(n = 5).....	274
12.2.2	Сегмент II: Периферическая подключичная артерия (позвоночно-подмышечный сегмент) (n = 2).....	279
12.2.3	Сегмент III: Подмышечная артерия (n = 9)	279
12.3	Чрезмерное расширение питающей артерии	283
	Литература	284

13. Лимфедема руки после создания АВ-доступа 285

13.1	Патофизиология	285
13.2	Послеоперационная лимфедема	286
13.2.1	Местная лимфедема.....	286
13.2.2	Лимфедема дистальнее места операции.....	286
13.3	Хроническая послеоперационная лимфедема.....	286
13.3.1	Лимфедема с венозным застоем	286
13.3.2	Лимфедема без венозного застоя	287
13.4	Профилактика лимфедемы после операций создания АВ-доступа.....	288

14. Повреждение нервов после создания АВ-доступа 289

14.1	Задействованные нервы.....	289
14.1.1	Дистальная фистула с использованием v. cephalica	289
14.1.2	Дистальная фистула с использованием v. basilica.....	289
14.1.3	Фистула в области локтевого сгиба	289
14.1.4	Транспозиция v. basilica в области плеча	290
14.1.5	Центральный анастомоз локтевой области.....	290
14.1.6	Подмышечные анастомозы.....	290
14.1.7	Подключичные анастомозы.....	290
14.1.8	Яремные анастомозы (внутренняя яремная вена).....	290
14.1.9	Надключичный доступ к подключичной артерии	290
14.2	Предотвращение повреждения нервов.....	291

15. Особые группы пациентов.....	292
15.1 Реципиенты почечного трансплантата	292
15.1.1 Создание нового сосудистого доступа	292
15.1.2 Заключение о закрытии АВ-доступа	292
15.2 Пациенты, требующие особого внимания	295
15.2.1 Сахарный диабет	295
15.2.2 Ожирение	296
15.2.3 Сердечная недостаточность	296
15.2.4 Гипотензия	296
15.2.5 Злокачественные новообразования	297
15.2.6 Гиперкоагуляция	297
15.2.7 Ампутация конечностей	297
15.2.8 Парезы	297
15.2.9 Дерматологические заболевания	297
15.2.10 Септические состояния	298
15.2.11 Внутривенное употребление наркотиков	298
16. Антикоагуляция у пациентов с АВ-доступом	299
Литература	301
17. Техника пункции	302
17.1 Патофизиология пункции венозной стенки	302
17.1.1 Нативная вена	302
17.1.2 Протезы из ПТФЭ	302
17.2 Выбор места пункции	303
17.2.1 Пункция по принципу «веревочной лестницы»	303
17.2.2 Пункция ограниченной области	304
17.2.3 Пункции по принципу «петлицы»	304
17.3 Техника пункций	306
17.3.1 Угол введения иглы	306
17.3.2 Положение апертуры канюли	307
17.3.3 Пункция сосуда	308
17.3.4 Направление пункции относительно направления потока крови	308
17.4 Удаление канюли	308
17.5 Влияние одноигольного диализа на гемодинамику в венозном анастомозе	308
17.5.1 Исследования в системе с циркулярным потоком	310
17.5.2 Числовое моделирование	310
17.5.3 Результаты и выводы	313
Литература	314
18. Мониторинг сосудистого доступа	315
18.1 Клиническое обследование	315
18.2 Осмотр	315

18.3 Пальпация.....	316
18.3.1 Оценка потока при пальпации	316
18.3.2 Клинические тесты при пальпации.....	318
18.3.3 Оценка морфологии сосуда.....	319
18.4 Аускультация	320
18.5 Диагностика во время проведения диализа	321
18.5.1 Контроль давления во время диализа	321
18.5.2 Выведение мочевины	322
18.5.3 Выявление рециркуляции	322
18.6 Тактика дальнейших действий	322
18.6.1 Оценка потока при помощи дуплексной ультрасонографии.....	322
18.6.2 Ангиография.....	323
Литература	324

19. Гистопатология АВ-доступа 325

19.1 Введение	325
19.2 Стеноз.....	325
19.3 Аневризматическое расширение сосудов	330
19.4 Атеросклероз	335
19.5 Кальцификация/оссификация.....	337
Литература	338

20. Основы гидродинамики: актуальные аспекты гемодинамики 339

20.1 Принципы гидромеханики	339
20.2 Уравнение непрерывности	342
20.3 Уравнение Бернулли	343
20.4 Разделение потока и вторичный поток	345
20.5 Вязкость, скорость сдвига и напряжение сдвига	348
20.6 Закон Хагена–Пуазейля и периферическое сопротивление.....	350
20.7 Вязкость крови	352
Литература	353

21. Наши методы исследований 355

21.1 Экспериментальное изучение потока	355
21.1.1 Создание модели анастомоза для визуализации потока	355
21.1.2 Система пульсирующего потока	356
21.1.3 Визуализация характера потока.....	358
21.2 Вычислительная гидродинамика	359
Литература	362

Приложение: Глоссарий	363
Приложение: Бедренный артерио-артериальный протез	366
Приложение: Подключичный артерио-артериальный протез.....	367

1 Введение

1.1 Основные принципы

Для того, чтобы обеспечить адекватный уход за сосудистыми доступами при лечении гемодиализом, важно знать несколько основных принципов.

- Выживаемость пациентов при лечении гемодиализом напрямую зависит от сосудистого доступа.
- Эффективность диализа, качество и ожидаемая продолжительность жизни пациентов также зависят от сосудистого доступа.
- Сосудистый доступ всегда нарушает физиологическое состояние организма, что связано с самим фактом его формирования.
- Противоестественная природа сосудистого доступа ограничивает срок его работы. Формирование нового доступа зачастую связано с утратой собственных сосудов.
- Созревание сосудистого доступа и срок его службы зависят от особенностей метаболизма пациента, хирургической техники и способа выполнения пункции.
- Пригодность сосудистого доступа для использования полностью зависит от хирургического этапа его формирования.
- При выборе места для доступа нужно думать не только о том, как он будет работать, важно помнить – пациенту в будущем может понадобиться новый сосудистый доступ.
- Почти всегда есть несколько вариантов создания постоянного доступа для лечения гемодиализом.
- Сосудистый хирург должен знать о гемодинамике столько же, сколько архитектор знает о сопротивлении материалов.
- Нельзя приступать к формированию сосудистых доступов без основательной теоретической подготовки.
- Артериовенозный сосудистый доступ и артериальное протезирование – разные вещи, и сравнивать их с патофизиологической точки зрения нельзя.

- Формировать сосудистый доступ должен постоянно практикующий в данной области хирург.
- Любая новая методика формирования сосудистого доступа должна тщательно проверяться с точки зрения функциональной пригодности перед внедрением в рутинную практику.

Лучший сосудистый доступ не всегда тот, что дольше всего служит. Длительность терапии гемодиализом без осложнений – вот главный критерий качества.

За исключением крайне редких ситуаций, которые в своей практике мы не наблюдали, всегда есть возможность сформировать постоянный сосудистый доступ для терапии гемодиализом.

1.2 Сосудистый доступ для гемодиализа

В истории гемодиализа существует множество разработок, от которых частично отказались (например, шунты Scribner и Buselmaier). Также был разработан целый ряд искусственных материалов для формирования доступа. Первым важным шагом в хирургии сосудистых доступов принято считать разработку артериовенозного анастомоза хирургами Джеймсом Чимино и Майклом Брешиа.

Существует три основных способа подключения пациентов к аппарату для гемодиализа:

1. Центральные венозные катетеры (временные, постоянные).
2. Два варианта артериовенозного доступа:
 - артериализация венозного русла (in situ, поверхностная транспозиция),
 - имплантация артериовенозного протеза.
3. Артерио-артериальные сосудистые протезы.

Артериовенозный доступ и артерио-артериальные протезы далее будут называться *постоянными сосудистыми доступами*.

Во избежание недоразумений, нижеупомянутые в этой книге термины используются следующим образом:

АВ-фистула – для артериализированной нативной вены.

АВ-протез – для артериовенозного искусственного протеза.

1.3 Требования к постоянному сосудистому доступу при гемодиализе

Помимо максимально возможного срока службы, постоянный сосудистый доступ должен отвечать следующим требованиям:

- Минимальная скорость кровотока для адекватного диализа должна быть не меньше 300 мл/мин.
- Обеспечивать возможность пункции двумя иглами.
- Подходящий для пункции участок вены должен быть как можно более протяженным.
- Максимальное близкое к поверхности подкожное расположение.
- Снижение кровотока дистальнее места АВ-анастомоза должно быть минимальным.
- Нагрузка на сердце должна быть сведена к минимуму.

1.4 Выбор места для сосудистого доступа

При выборе места для сосудистого доступа необходимо обращать особое внимание на следующее:

- Общее состояние вен и артерий.
- Перфузия дистальнее планируемого анастомоза.
- Масса тела (ожирение).
- Основной диагноз и сопутствующие заболевания.
- Возможное ограничение подвижности конечностей (парезы, травмы).
- Коагулопатия.
- Артериальное давление.
- Очаги воспаления (например, острый остеомиелит).
- Локализация и состояние ран.
- Срочность формирования доступа.

Только подробный сбор анамнеза и тщательное обследование позволят учесть все перечисленные критерии и определить дальнейшую медицинскую тактику.

Следующие рекомендации помогут правильно выбрать адекватный сосудистый доступ в большинстве случаев:

1. За исключением крайне редких ситуаций, центральные венозные катетеры используются только в качестве временного сосудистого доступа.
2. Когда венозный катетер уже установлен, а пациент остро нуждается в гемодиализе, необходимо срочно формировать постоянный сосудистый доступ.

3. По возможности надо всегда отдавать предпочтение артериализации подкожной вены in situ.
4. Чем дистальнее расположено место формирования АВ-фистулы, тем лучше.
5. К сосудистым протезам следует прибегать только в тех случаях, когда нет пригодных собственных вен или диализ надо начинать срочно и нативная АВ-фистула не успеет созреть.
6. АВ-фистулы с использованием сосудистых протезов следует формировать как можно дистальнее, чтобы не провоцировать нарушения гемодинамики.
7. Конечности с ограниченной подвижностью (например, при парезе) не нужно использовать для формирования сосудистого доступа.
8. Если у пациента только одна рука - выбирайте другое место для формирования доступа.
9. При наличии очагов хронической инфекции следует воздержаться от использования искусственных материалов при формировании сосудистого доступа.
10. Пациенты, которым показано формирование доступа с использованием артерио-артериальных (интерпозиционных) сосудистых протезов, встречаются крайне редко.

1.5 Предоперационная подготовка

Предоперационная подготовка сводится к поиску подходящего места для сосудистого доступа с учетом обозначенных выше принципов. При сборе анамнеза обратите отдельное внимание на диагноз основного заболевания, особенно если это сахарный диабет, системная красная волчанка, склеродермия, плазмоцитомы, новообразования, артериальная гипертензия или гипотония, хроническая бактериальная инфекция. Также важно знать о предшествовавших операциях по формированию доступа и местах установки центральных венозных катетеров. Кроме того, нужно помнить о возможных предстоящих процедурах (например, ожидаемое снижение артериального давления после плановой нефрэктомии), коагулопатии и симптомах, связанных с недостаточностью периферического кровообращения.

При осмотре пациента обращайте внимание на отеки конечностей и туловища, контурирующиеся вены, послеоперационные рубцы и следы предыдущих пункций.

При оценке состояния вен особое внимание следует уделять *v. cephalica* и *v. basilica*, а также венам локтевой ямки. Обследование лучше всего проводить после проксимальной компрессии, слегка постукивая по венам. Если из-за глубокого положения вен не удается адекватно оценить их состояние, необходимо использовать УЗИ в режиме дуплексного сканирования. Если есть признаки обструкции на уровне плеча (повышенное венозное наполнение, повышенное давление при опорожнении) – эту зону также необходимо обследовать. Даже если дуплексное сканирование показывает синхронизированный с дыханием кровоток, мы рекомендуем выполнить флебографию для оценки коллатерального кровообращения в области туловища.

Следует убедиться в том, что соответствующая рука достаточно отведена, в противном случае при исследовании с контрастированием можно ошибочно заподозрить стеноз аксиллярной вены.

Исследование артериального русла важно проводить, чтобы убедиться, что

артериализация ранее выбранной вены возможна. В основном обследование включает в себя проведение двусторонней пальпации лучевой и локтевой артерий, плечевой артерии в локтевой ямке и на плече. При подозрении на стеноз (слабый или отсутствующий пульс) проводится цветная дуплексная сонография. Если стеноз подтверждается, выполняется артериальная ангиография с чрескожной транслюминальной ангиопластикой (ЧТА) по показаниям. Системный атеросклероз (например, у пациентов с сахарным диабетом) или множественные артериальные окклюзии могут решающим образом повлиять на выбор вида операции.

1.6 Основы хирургии сосудистого доступа

Особенности хирургии сосудистого доступа:

- Малый размер операционного поля.
- Преимущественно поверхностное расположение рабочего поля.
- Как правило, пациенты с ослабленным иммунитетом.
- Жизненно важное значение сосудистого доступа.

Меры по профилактике инфекционных осложнений включают:

- Тщательное бритье операционного поля.
- Использование инцизной пленки.
- Интраоперационное введение антибиотиков при использовании синтетических сосудистых протезов.
- Тщательный гемостаз перед закрытием раны.
- Точное сопоставление тканей для предотвращения образования полостей.

При определенных обстоятельствах даже небольшая инфицированная подкожная гематома или слишком длинные концы непрерывного подкожного шва могут стать причиной формирования свища и, как следствие, жизнеугрожающего инфицирования сосудистого протеза. Обычно мы обходимся без дренажей, но обязательно обеспечиваем надежный гемостаз. При операциях на верхних конечностях надо использовать только биполярную коагуляцию. Также важно сделать правильный разрез. Поскольку все кровеносные и лимфатические сосуды конечностей располагаются продольно, разрез тоже должен быть продольным (рис. 1.1). Эти разрезы также обеспечивают оптимальный доступ, что способствует заживлению послеоперационной раны и позволяет обойтись без дополнительных разрезов. Единственным исключением является доступ при формировании дистальной фистулы в случае, если артерия и вена расположены близко друг к другу.

В принципе, все операции на руке могут выполняться под инфильтрационной анестезией, если позволяет состояние пациента и он согласен на такой вид обезболивания. Следующий алгоритм действий хорошо себя зарекомендовал:

- Внутрикожная инфильтрация тонкой иглой в направлении планируемого разреза кожи (рис. 1.2).
- Инфильтрация подкожной клетчатки в направлении планируемого разреза (рис. 1.3).
- Инфильтрация субфасциального пространства перед вскрытием фасции (рис. 1.4).

Рис. 1.1.

Рекомендуемые линии разрезов




Рис. 1.2.

Внутрикожная инфильтрация местными анестетиками.

Возможен немедленный разрез, так как анестезия действует мгновенно

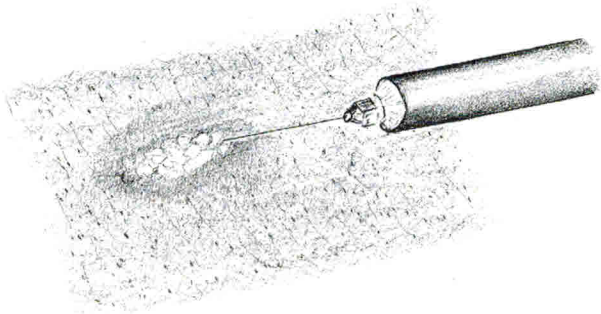


Рис. 1.3.

Поперечный разрез кожи при инфильтрации. Схема направления иглы

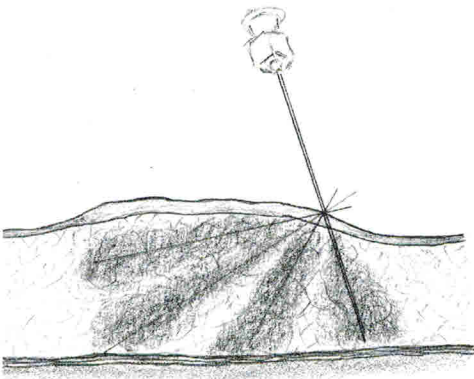
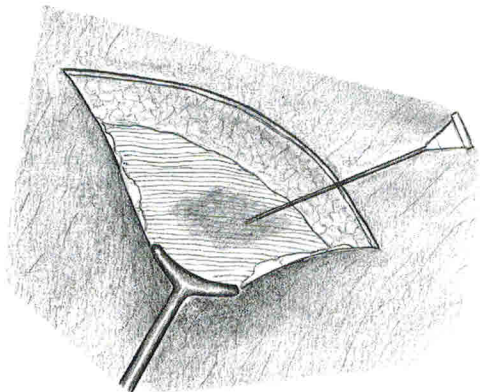


Рис. 1.4.

Субфасциальная инфильтрация перед вскрытием фасции (например, перед выделением лучевой или плечевой артерий)



При такой последовательности действий операция может начаться практически без задержки и в большинстве случаев не сопровождается болевыми ощущениями. Анестезия нервов при необходимости обеспечивается инфильтрацией периневрия (рис. 1.5).

Для перевязок мы используем только неплотно прилегающие материалы. Некоторым пациентам требуется временная частичная иммобилизация руки в послеоперационном периоде. Для этого мы используем шины из вспененного каучука системы hook-and-loop (застежка на липучке) (рис. 1.6).

Рис. 1.5.
Инфильтрация периневрия
для периневральной блокады

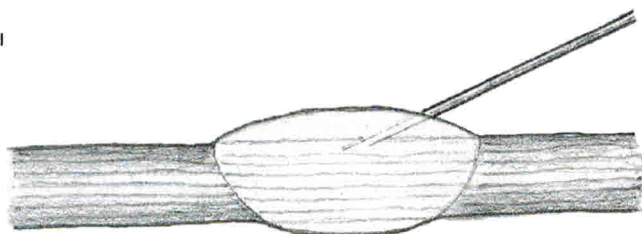
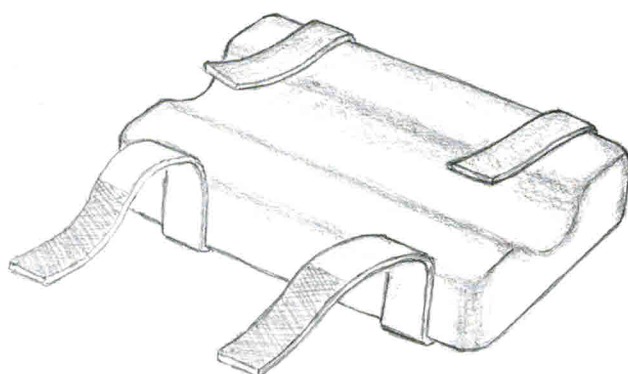


Рис. 1.6.
Шина из вспененного каучука для послеоперационного позиционирования руки



3

Артериовенозные фистулы

В данной книге все прямые анастомозы между артерией и веной называются артериовенозными фистулами (АВ-фистулами), даже если в рамках первичной операции либо на последующем этапе вена была перенесена из своего первоначального местоположения (например, транспозиция вен для создания плечелоктевой фистулы).

3.1 Основные положения

3.1.1 Виды артериовенозных анастомозов

Существуют три типа артериовенозных анастомозов (рис. 3.1):

- латеро-латеральный («бок-в-бок»),
- термино-терминальные («конец-в-конец»),
- латеро-терминальные («конец-в-бок»).

Латеро-латеральный анастомоз – «бок-в-бок» (рис. 3.1а) – обеспечивает кровоток в обоих направлениях. Функционирование венозных клапанов предотвращает развитие дистально направленного ретроградного венозного потока. В этом случае кровоток осуществляется подобно кровотоку при анастомозе «конец-в-бок». Однако при недостаточности клапанов возникает ретроградная артериализация венозного русла с последующим венозным застоем, отеком соответствующей конечности и трофическими нарушениями. Поэтому мы не рекомендуем использовать данный тип анастомоза.

Термино-терминальный анастомоз – «конец-в-конец» (рис. 3.1, б) – требует лигирования дистальной части артерии. В связи с этим при окклюзии АВ-анастомоза возникает окклюзия проксимальной части артерии. Поэтому мы также не рекомендуем использовать данный тип анастомоза.

При латеро-терминальном анастомозе – «конец-в-бок» (рис. 3.1, с) – проходимость вен сохраняется, даже при окклюзии питающей артерии.

Латеро-терминальный анастомоз — единственный нами рекомендуемый вид анастомоза для формирования АВ-фистулы.

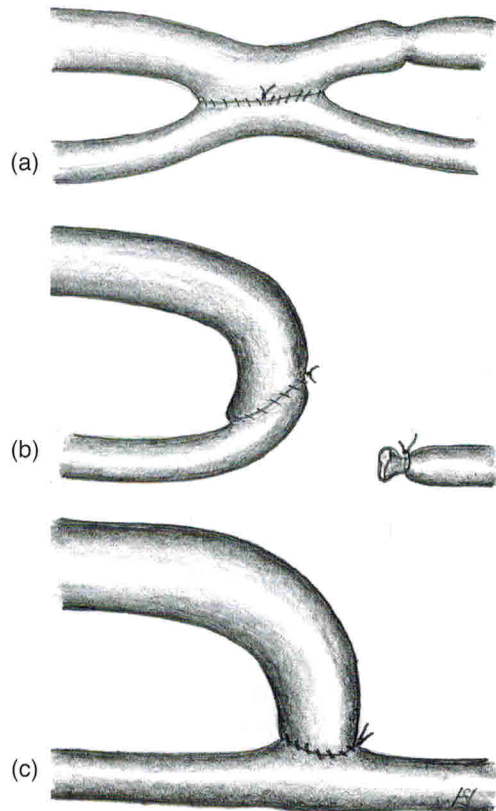
Угол анастомоза. Чаще всего артериовенозные анастомозы размещают в дистальной части предплечья или вблизи локтевой ямки. При обеих локализациях предпочтительны перпендикулярные анастомозы. Вблизи запястья соединение вены с помощью анастомоза выполняется как в проксимальный, так и в дистальный сегмент артерии в связи с низким сопротивлением оттоку, поэтому эффективно расположение под прямым углом. Подобные условия для кровотока могут наблюдаться и в локтевой ямке.

Диаметр анастомоза. Несмотря на общепринятое мнение, диаметр анастомоза более 3-4 мм практически не влияет на кровоток в АВ-фистуле. Скорость кровотока в основном зависит от сопротивления приносящей артерии и сопротивления венозного оттока.

Рис. 3.1

Возможные варианты АВ-анастомозов:

- (а) «бок-в-бок»
- (б) «конец-в-конец»
- (с) «конец-в-бок»



3.1.2 Патофизиология АВ-фистулы

Пальпируемая вибрация в области анастомоза обусловлена колебаниями давления. Артериальный приток в вену приводит:

- к повышению давления;
- пульсации;
- увеличению напряжения сдвига, действующего на стенку сосуда;
- возвратно-поступательным колебаниям (изменению направления потока). Структурная перестройка приводит к дилатации, а часто и к удлинению вен.

Степень этих изменений зависит:

- от состояния гемодинамики;
- локализации артериализованной вены;
- других индивидуальных факторов.

Дилатация вены снижает ее сопротивление оттоку, вследствие чего кровоток в ней увеличивается. Кроме того, происходят изменения питающей артерии. Увеличение оттока из АВ-фистулы вызывает нарастание напряжения сдвига, действующего на стенку сосуда.

Физиологическая адаптация к этой нагрузке приводит к дилатации артерии. Возникающее в результате снижение артериального сопротивления еще больше увеличивает скорость кровотока в фистуле.

Из-за многочисленных взаимозависимых факторов, которые влияют на перестройку как артерии, так и вены, могут возникать различные конечные состояния (рис. 3.2).

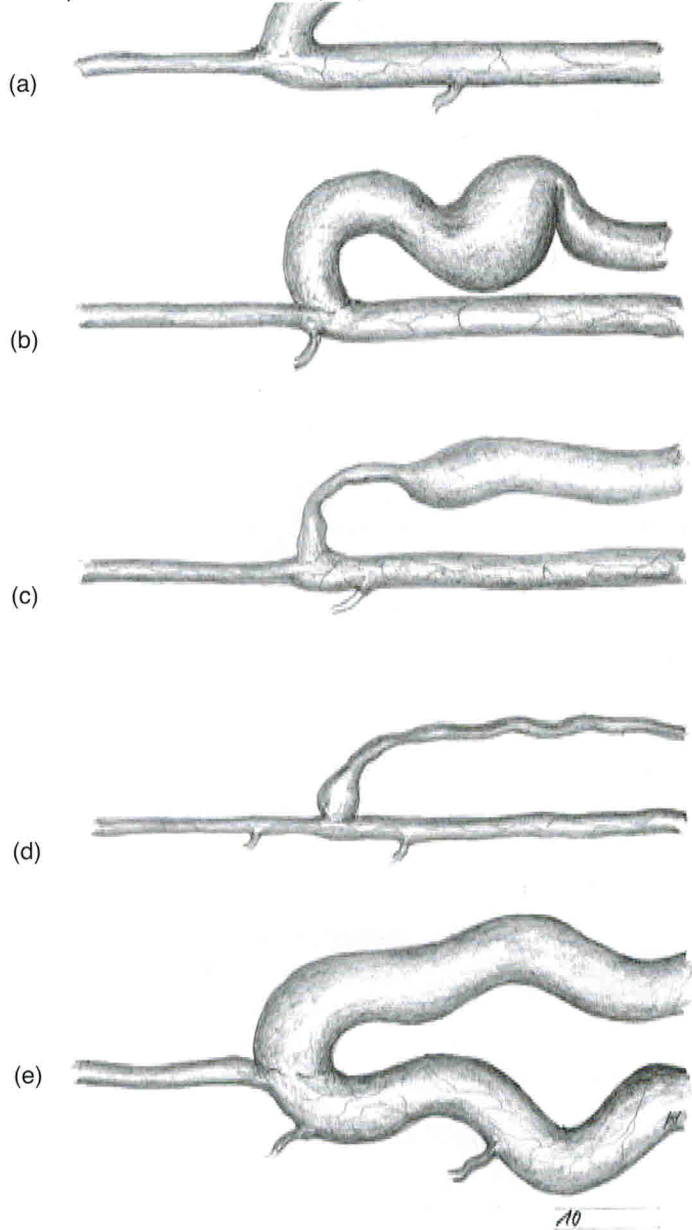
В идеале артериализованная вена приобретает вид сосуда крупного диаметра с кровотоком, достаточным для легкого выполнения пункции (рис. 3.2, а).

Довольно часто удлинение сопровождается стенозом, обусловленным перегибом (рис. 3.2, b). В вышерасположенном участке вены вследствие повышенного внутрипросветного давления могут сформироваться аневризматические расширения. Стенозы вблизи анастомоза часто приводят к тромбозу в ближайшие недели или месяцы после операции (рис. 3.2, c). Наиболее вероятными причинами стеноза являются происходящая во время операции травматизация тканей и особая механическая деформация с искривлением траектории вены вблизи анастомоза. Относительно редко встречается распространенный склероз всей артериализованной вены, который приводит к стенозу и окклюзии (рис. 3.2, d). Такой исход в основном наблюдается после предшествующего повреждения вен (например, после химиотерапии, употребления внутривенных наркотиков). Аналогично этому, относительно редко встречается чрезмерная дилатация питающей артерии (рис. 3.2, e). Пункции на фистуле приводят к повреждению вены. Эти изменения подробно описаны в гл. 17.

Рис. 3.2

Возможные варианты созревания АВ-фистул:

- (a) наиболее благоприятный результат (даже расширение вены)
- (b) дилатация вены с перекрутом и формированием аневризмы
- (c) венозный стеноз вблизи анастомоза
- (d) протяженный тяжелый венозный стеноз
- (e) значительное расширение проксимальной части артерии



3.1.3 Особые хирургические аспекты АВ-фистул

Доля ранних и поздних успешных результатов определяется тем вниманием, которое при формировании АВ-фистулы хирург уделяет многочисленным техническим деталям.

Спазм вены

После хирургического доступа и диссекции может наблюдаться спазм вен, преимущественно у детей и подростков. Этот спазм может быть эффективно купирован путем гидравлической дилатации с использованием раствора гепарина. Для этого в вену вводят тупую канюлю, которая затем мягко расширяется до максимального диаметра. Хирург, плотно удерживая канюлю пальцами в перчатках, опорожняет шприц. Ассистент сдавливает вену через кожу. Таким образом поэтапно можно расширить просвет вены по всей длине (например, латеральной подкожной вены предплечья или плеча) (рис. 3.3).

Спазм питающей артерии

Во время хирургического доступа также может наблюдаться спазм артерии, особенно у молодых пациентов. Формирование анастомоза на спазмированную артерию может привести к его сужению со снижением уровня кровотока и последующим тромбозам. Осторожное расправление с помощью микродиссектора позволяет решить эту проблему (рис. 3.4).

Неправильный поворот вены

Скручивание вены всего на 30° может привести к тяжелому стенозу или окклюзии (рис. 3.5). Повторное формирование анастомоза — единственный способ исправить данную ситуацию. Этой технической ошибки можно избежать, если до создания анастомоза отметить правильный угол поворота плотно заполненной вены (например, с помощью наложения сосудистого зажима в месте ее входа в подкожную клетчатку) (рис. 3.6).

Техника атравматического наложения швов

Любая травматизация сосуда увеличивает риск развития тромбоза. Необходимо соблюдать следующие рекомендации по атравматической технике операций:

- зажимайте инструментами только адвентицию (рис. 3.7);
- осторожно приподнимайте сосуд с помощью диссектора (рис. 3.8);
- чтобы вскрыть пережатую, плотно наполненную артерию, используйте тонкий остроконечный скальпель (рис. 3.9);
- чтобы открыть просвет сосуда, аккуратно используйте закрытый зажим (рис. 3.10);
- начинайте ушивать с наиболее труднодоступной стороны (рис. 3.11).

Рис. 3.3

Гидравлическое расширение вены фистулы

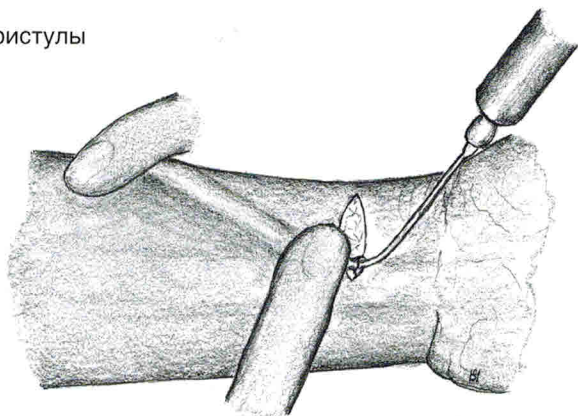


Рис. 3.4

Механическое расширение артерии
малого диаметра
при помощи микродиссектора

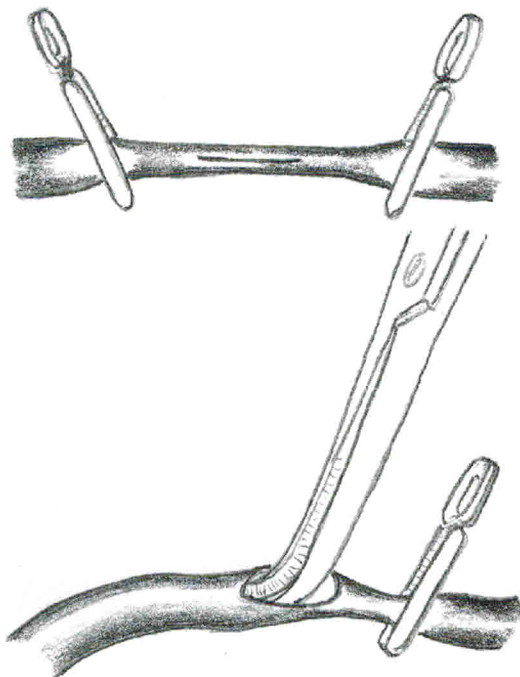


Рис. 3.5

Хирургическая коррекция перекрута вены, который вызывает стеноз, путём формирования нового анастомоза

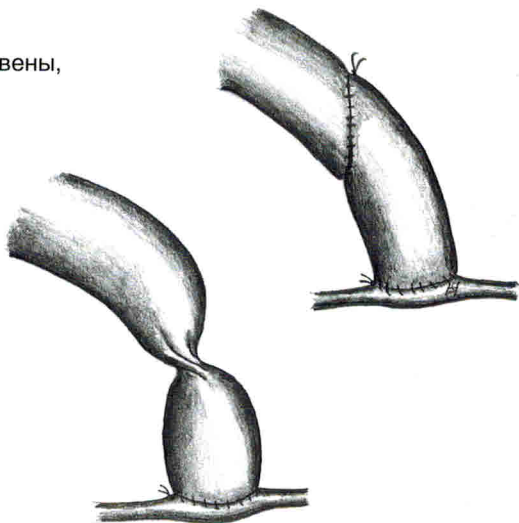


Рис. 3.6

Операционное поле после выделения v. cephalica и лучевой артерии. Чтобы избежать перекрута вены, ее положение следует обозначить стандартным размещением зажима

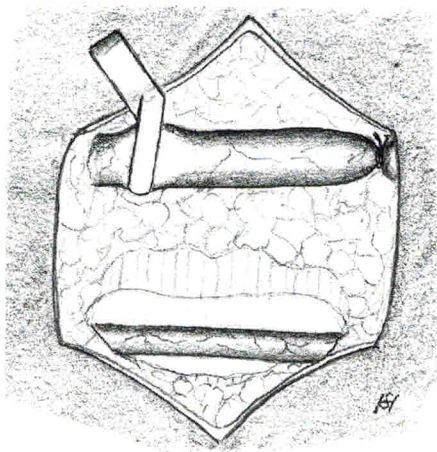


Рис. 3.7

Захват только адвентиции для атрауматического воздействия на сосуд

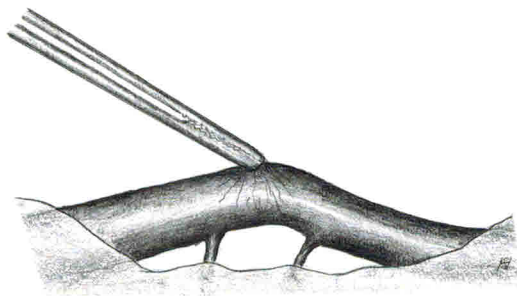


Рис. 3.8

Атравматическое воздействие на сосуд при помощи диссектора

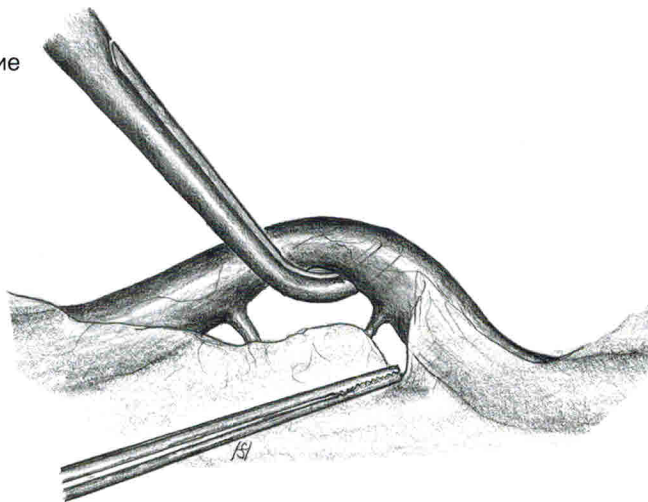


Рис. 3.9

Артериотомия небольшой артерии. Важно приподнять плотно наполненную артерию, чтобы не повредить заднюю стенку сосуда

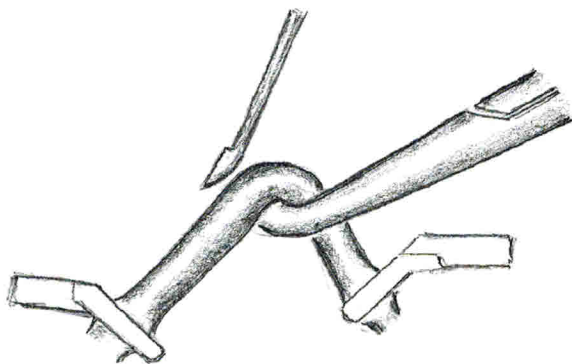


Рис. 3.10

Держите вену открытой при помощи закрытого пинцета

