

УДК 611.73 (075.8)
К17

Авторы:

Калмин Олег Витальевич — доктор медицинских наук, профессор,
заведующий кафедрой анатомии человека ФГБОУ ВО
«Пензенский государственный университет» Минобрнауки РФ;

Калмина Ольга Анатольевна — кандидат медицинских наук,
доцент кафедры анатомии человека ФГБОУ ВО «Пензенский
государственный университет» Минобрнауки РФ.

Рецензенты:

Асфандияров Р. И. — заведующий кафедрой анатомии человека
Астраханской государственной медицинской академии,
доктор медицинских наук, профессор;

Николенко В. Н. — заведующий кафедрой анатомии человека
Первого Московского государственного медицинского
университета им. И. М. Сеченова,
доктор медицинских наук, профессор.

Калмин О. В., Калмина О. А.

К17 Миология : учеб. пособие. — Санкт-Петербург : СпецЛит,
2016. — 144 с. : 27 ил. — 8 табл. — библиогр. : 28 назв.

ISBN 978-5-299-00715-2

Учебное пособие содержит сведения о мышечной системе в кратком систематизированном виде. Приводятся данные о мышечных группах, начале и прикреплении, функции, иннервации и кровоснабжении отдельных мышц, фасциях частей тела человека. Даны описания и схемы основных клетчаточных пространств и мышечных каналов тела человека.

Пособие предназначено для аудиторной и внеаудиторной работы для студентов медицинских специальностей вузов.

УДК 611.73 (075.8)

ISBN 978-5-299-00715-2

© ООО «Издательство „СпецЛит“», 2016

СОДЕРЖАНИЕ

Введение	5
Мышцы головы	13
Мимические мышцы	13
Жевательные мышцы	22
Фасции головы	24
Клетчаточные пространства головы	27
Мышцы шеи	37
Поверхностные мышцы	37
Мышцы, прикрепляющиеся к подъязычной кости	38
Глубокие мышцы	41
Фасции шеи	46
Топография шеи	50
Клетчаточные пространства шеи	54
Мышцы груди	58
Мышцы, действующие на суставы плечевого пояса	58
Собственные (аутохтонные) мышцы груди	59
Фасции груди	62
Диафрагма	63
Мышцы живота	64
Мышцы передней стенки брюшной полости	64
Мышцы боковых стенок брюшной полости	65
Мышцы задней стенки брюшной полости	67
Фасции живота	68
Топография живота	69
Мышцы спины	72
Поверхностные мышцы	72
Глубокие мышцы	75

Фасции спины	84
Мышцы верхней конечности	85
Мышцы плечевого пояса	85
Мышцы плеча	87
Мышцы предплечья	89
Мышцы кисти	97
Фасции верхней конечности	101
Топография верхней конечности	104
Мышцы нижней конечности	109
Мышцы таза	109
Мышцы бедра	114
Мышцы голени	119
Мышцы стопы	124
Фасции нижней конечности	130
Топография нижней конечности	133
Обзор движений в суставах	138
Движения позвоночного столба	138
Движения ребер в реберно-позвоночных и грудино-реберных суставах	138
Движения головы	138
Движения верхней конечности	139
Движения нижней конечности	141
Литература	143

ВВЕДЕНИЕ

В теле человека насчитывается примерно 637 мышц; 316 из них являются парными и 5 — непарными. Мышцы составляют 35—45 % массы тела человека и выполняют в организме многочисленные функции:

- осуществляют функцию внешнего и внутреннего движения;
- составляя 35—45 % массы тела человека, играют большую роль в обмене веществ;
- участвуют в теплопродукции;
- участвуют в кровообращении;
- являются органами проприоцептивной чувствительности, или мышечного чувства;
- вместе с костями образуют рельеф тела.

Каждая скелетная мышца представляет собой орган, который имеет собственно мышечную часть (активную, тело или брюшко, *venter*) и сухожильную (пассивную) часть (*tendo*), а также систему соединительнотканых оболочек и снабжен сосудами и нервами.

Специфическим тканевым элементом скелетной мышцы является поперечно-полосатое мышечное волокно. Мышечные волокна имеют удлиненную форму, длина их колеблется от нескольких миллиметров до 10—15 см. Толщина волокон у взрослого человека составляет 40—70 мкм, у лиц, систематически занимающихся спортом, — 100 мкм. Мышечное волокно окружено тонкой оболочкой — сарколеммой. Внутри волокна содержится саркоплазма, в которой располагаются миофибриллы, являющиеся специализированными сократительными структурами волокна. Диаметр миофибриллы составляет 1—2 мкм. В мышечном волокне находится от 100 до 1000 миофибрилл, которые располагаются вдоль оси волокна. Миофибриллы состоят из чередующихся светлых и темных участков, называемых дисками. Диски имеют неодинаковые оптические свойства. Светлые (изотропные) диски обладают простым лучепреломлением, а темные (анизотропные) — двойным лучепреломлением. Эти различия зависят от субмикроскопической организации миофибрилл. Миофибриллы состоят из 1500—2000 протофибрилл. Протофибриллы построены из белков актина и миозина, которые имеют определенную пространственную конфигурацию. В основе сократительной способности мышечного волокна лежат изменения конфигурации этих молекул. Молекулы актина втягиваются в промежутки между молекулами миозина, в результате чего происходит укорочение миофибрилл и всего мышечного волокна.

Поперечно-полосатые мышцы имеют систему соединительнотканых оболочек. Отдельные волокна окружает рыхлая соединительная

ткань — эндомизий (*endomysium*). Соседние волокна объединяются в пучки первого порядка, которые группируются в более крупные пучки второго порядка, из последних складываются еще более крупные пучки третьего порядка. Соединительная ткань, окружающая пучки всех порядков, составляет перимизий (*perimysium*). В перимизии располагаются разветвления сосудов и нервов, снабжающих мышцу. Слой соединительной ткани, покрывающий мышцу снаружи, называется эпимизием (*epimysium*). Соединительнотканнные оболочки не только механически связывают мышечные волокна и пучки, но и делают возможным их перемещение относительно друг друга при сокращении. Оболочки позволяют сокращаться мышце целиком или только мышечным пучкам или волокнам.

Сухожилие состоит из коллагеновых волокон, из которых построены и связки. Сухожильные волокна проникают сквозь оболочку мышцы и тесно связаны с мышечными волокнами. Эндомизий, перимизий и эпимизий переходят в сухожилие и превращаются в эндотендиний (*endotendineum*), перитендиний (*peritendineum*) и эпитендиний (*epitendineum*). Поэтому сухожилие нельзя отделить от мышцы, не повредив мышечного брюшка. У большинства мышц, особенно на конечностях, сухожилия имеют форму удлинённых цилиндрических тяжей. На туловище некоторые мышцы образуют пластинчатые сухожильные растяжения, называемые апоневрозами (*aponeurosis*). Переход мышечного брюшка в сухожилие носит непрерывный характер.

В мышце имеются сосудистые ворота, расположенные несколько проксимальнее геометрического центра мышцы, в них входят артерии и нервы, а выходят вены. Мышцы получают кровоснабжение из близлежащих артерий. Кровеносные сосуды ветвятся, идут по прослойкам перимизия по ходу мышечных пучков. У пучков волокон первого порядка артериолы разветвляются на капилляры, которые проникают в пучки и оплетают продольными петлями каждое мышечное волокно, распространяясь в эндомизии.

В мышцах имеются нервные волокна 3 видов:

- двигательные, которые передают в мышцы импульсы, вызывающие сокращение поперечно-полосатых волокон;
- чувствительные, которые несут от мышц импульсы проприоцептивной чувствительности;
- симпатические, которые регулируют кровоснабжение и обменные процессы.

Мион (моторная единица) — совокупность мышечных волокон, иннервируемых одним двигательным нервным волокном. Это структурная единица мышцы. Мышцы могут сокращаться отдельными мионами. В мышцах, отличающихся динамичностью и тонкостью дифференцировки функции, мионы состоят из сравнительно неболь-

шого количества мышечных волокон. В мышцах с позиционной функцией, которые функционируют более или менее стандартно и главное значение которых заключается не в динамической функции движения, а в статической функции удерживания, больше мышечных волокон входит в состав миона. Волокна, относящиеся к одному миону, не всегда располагаются рядом, обычно они чередуются с волокнами других мионов.

Каждая мышца имеет начало (*origo*) и прикрепление (*insertio*). На конечностях начало мышцы лежит проксимально, а прикрепление — дистально. На туловище медиально лежит начало, а латерально — прикрепление.

При сокращении один конец мышцы остается неподвижным. Это *punctum fixum*. Другой перемещается вместе с костью, к которой он прикрепляется. Это *punctum mobile*. Мобильная точка всегда притягивается к фиксированной точке. В зависимости от начала и прикрепления мышцы, эти точки могут меняться местами. Один и тот же конец мышцы может быть то фиксированным, то подвижным.

Мышцы разделяются:

- по строению или числу головок: чаще встречаются веретенообразные мышцы. У них четко выражены брюшко, головка и хвост. У мышцы может быть 2, 3 или 4 головки, 2 брюшка;

- по форме: квадратные, треугольные, круговые;

- по длине: длинные, короткие, широкие;

- по ходу мышечных волокон: с параллельным ходом, косым ходом (перистые) — одноперистые, двуперистые, многоперистые (веерообразные);

- по функции: сгибатели и разгибатели, отводящие и приводящие, супинаторы и пронаторы, сжиматели (сфинктеры), напрягающие, поднимающие и опускающие;

- по отношению к суставам, через которые перекидываются мышцы: одно-, дву- или многосуставные. Многосуставные мышцы, как более длинные, располагаются ближе к поверхности тела, чем односуставные;

- по положению: поверхностные и глубокие, наружные и внутренние, латеральные и медиальные.

У мышц есть вспомогательный аппарат: фасции, синовиальные сумки, фиброзные и синовиальные влагалища сухожилий, мышечные блоки и сесамовидные кости.

Фасции представляют собой оболочки, которые состоят из рыхлой или плотной волокнистой соединительной ткани, покрывают мышцы, образуют влагалища сосудов и нервов и окружают различные органы. Фасции подразделяются на поверхностные и глубокие.

Поверхностная фасция (*fascia superficialis*) расположена под кожей и связана с ней посредством соединительнотканых тяжей. В тех местах, где кожа испытывает более высокое давление извне, поверхностная фасция срастается с подлежащими тканями.

Глубокая фасция (*fascia profunda*) покрывает отдельные части тела и называется по этим областям: фасция шеи, грудная, подмышечная и т. д. Глубокая фасция образует оболочки для отдельных мышц и мышечных групп. По границам мышц или мышечных групп фасция срастается с костью. В местах соприкосновения фасций, покрывающих соседние мышцы или группы мышц, происходит срастание этих фасций и образуются межмышечные перегородки, которые, в свою очередь, срастаются с костями. Благодаря этому образуются замкнутые костно-фиброзные вместилища для мышц.

Фасции выполняют важную опорную функцию. Вместе с клетчаткой они образуют мягкий остов тела. Фасции являются местом начала и прикрепления многих скелетных мышц. В определенных местах под влиянием бокового давления сухожилий фасции утолщаются, образуют удерживатели (*retinaculum*), под которыми проходят сухожилия.

Фасции играют большую роль в движениях. Фасциальные футляры направляют движения мышц. Фасции вместе с перимизием упорядочивают все смещения в мышечной системе, вызываемые сокращением мышц.

Синовиальные сумки (*bursae synoviales*) представляют собой небольшие полости, выстланные синовиальной мембраной и содержащие синовиальную жидкость. Синовиальные сумки уменьшают трение и давление на ткани и таким образом облегчают движение. Они бывают однокамерные и многокамерные. Различают несколько видов синовиальных сумок:

- подкожные сумки располагаются в подкожной ткани, между кожей и костью, обычно над костными выступами;
- подфасциальные сумки сходны с подкожными;
- подмышечные сумки образуются там, где мышцы проходят над выступами костей;
- подсухожильные сумки располагаются между сухожилиями мышц и костями или между рядом лежащими сухожилиями.

Влагалища сухожилий (*vaginae tendinum*) бывают фиброзными и синовиальными. Фиброзные влагалища сухожилий (*vaginae tendinum fibrosae*) представляют собой каналы, ограниченные утолщенной фасцией, в которых проходят сухожилия.

Синовиальные влагалища сухожилий (*vaginae tendinum synoviales*) представляют собой муфты с двойными стенками, надетые на сухожилия. Париетальная (наружная) и сухожильная (внутренняя) части влагалища выстланы синовиальным слоем, между ними находится

полость, которая содержит синовию. Сухожильная часть синовиального влагалища сращена с сухожилием. Она соединена с париетальной частью посредством особой складки — мезотендиния (брыжейки сухожилия). В мезотендинии проходят сосуды и нервы, которые снабжают сухожилие. Синовиальные влагалища локализуются в местах, где на близком расстоянии проходят сухожилия нескольких мышц.

Блоки мышц представляют собой костные выступы, имеющие для сухожилия покрытый хрящом желобок, и располагаются там, где сухожилия меняют направление.

Сесамовидные кости (*ossa sesamoidea*), будучи включены в сухожилия мышц, увеличивают угол, под которым сухожилие прикрепляется к кости, и таким образом увеличивается сила тяги данной мышцы.

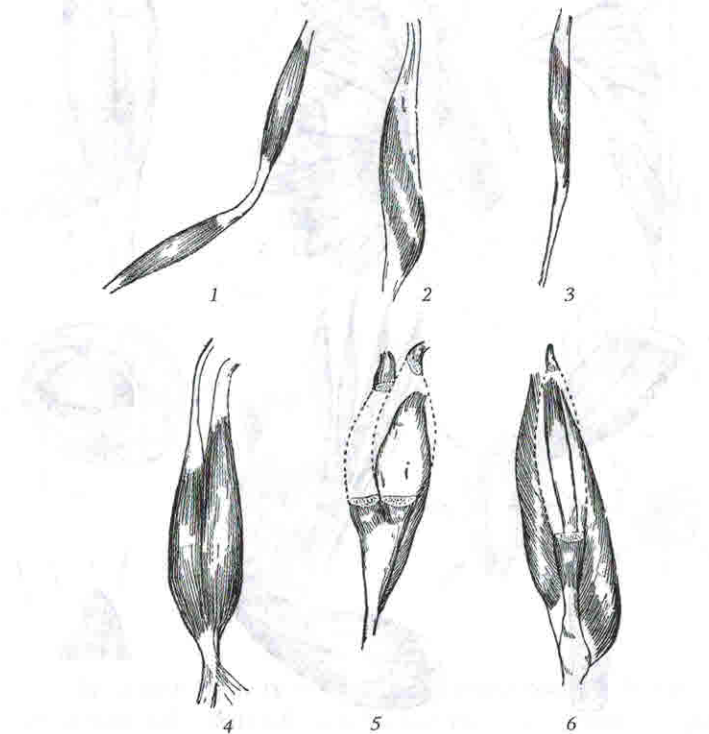


Рис. 1. Названия мышц по особенностям их строения (Иваницкий М. Ф., 1985):

- 1 — двубрюшная мышца; 2 — полуперепончатая мышца; 3 — полусухожильная мышца; 4 — двуглавая мышца (плеча); 5 — трехглавая мышца (голени); 6 — четырехглавая мышца (бедр)

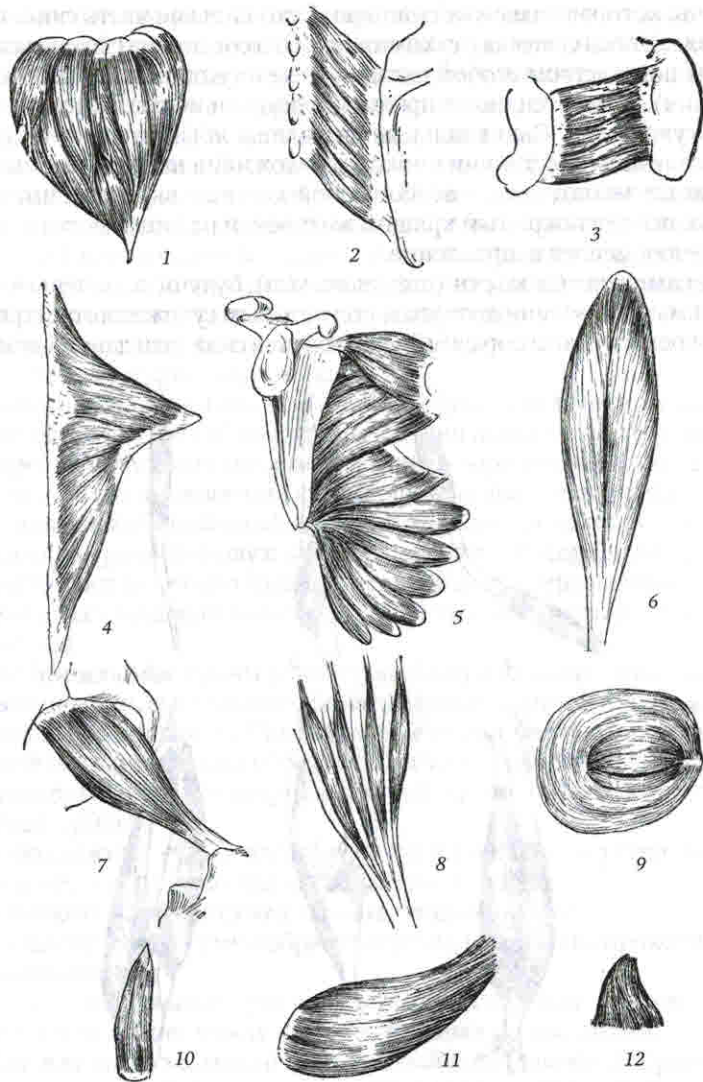


Рис. 2. Названия мышц по их форме (Иваницкий М. Ф., 1985):

1 – дельтовидная мышца; 2 – ромбовидная мышца; 3 – квадратная мышца (бедр); 4 – трапециевидная мышца; 5 – зубчатая мышца (передняя зубчатая мышца); 6 – камбаловидная мышца; 7 – грушевидная мышца; 8 – червеобразные мышцы; 9 – круговая мышца (глаза); 10 – пирамидальная мышца; 11 – круглая мышца (большая круглая мышца); 12 – треугольная мышца

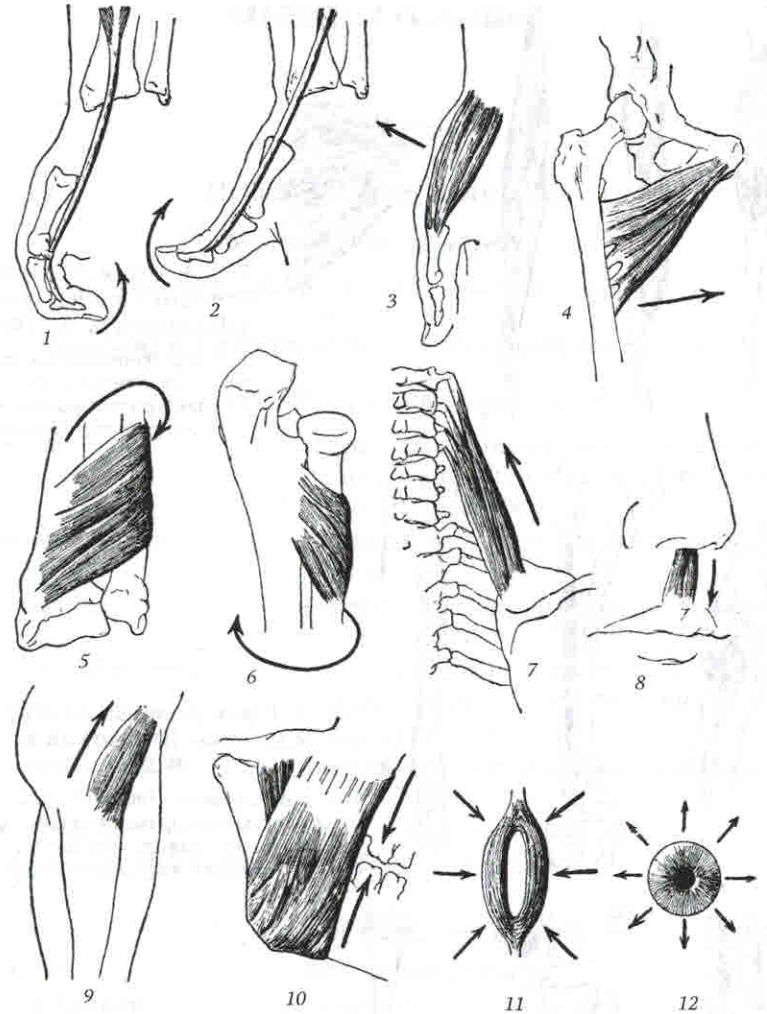


Рис. 3. Названия мышц по их функциям (Иваницкий М. Ф., 1985):

1 – сгибатель (длинный сгибатель большого пальца кисти); 2 – разгибатель (длинный разгибатель большого пальца кисти); 3 – отводящая мышца (короткая отводящая мышца большого пальца кисти); 4 – приводящая мышца (короткая приводящая мышца бедра); 5 – пронатор (квадратный пронатор предплечья); 6 – супинатор (супинатор предплечья); 7 – подниматель (мышца, поднимающая лопатку); 8 – опускающий (мышца, опускающая перегородку носа); 9 – напрягатель (напрягатель широкой фасции бедра); 10 – жевательная (собственно жевательная мышца); 11 – сфинктер (наружный сфинктер заднепроходного отверстия); 12 – расширитель (расширитель зрачка). Стрелки показывают направление движения при сокращении мышцы

МЫШЦЫ ГОЛОВЫ

МИМИЧЕСКИЕ МЫШЦЫ

Мышцы свода черепа

Musculus epicranius, надчерепная мышца

Musculus occipitofrontalis, затылочно-лобная мышца

Venter occipitalis, затылочное брюшко

- Начало:** наивысшая выйная линия затылочной кости, основание сосцевидного отростка височной кости.
- Прикрепление:** сухожильный шлем (сухожильное растяжение).
- Функция:** тянет сухожильное растяжение (кожу волосистой части головы) кзади.
- Кровоснабжение:** *arteria supraorbitalis* (из *arteria ophthalmica*), *rami frontales arteriae temporalis superficialis*.
- Венозный отток:** *vena supraorbitalis* (в *vena ophthalmica superior*).
- Иннервация:** *rami temporales nervi facialis*.
- Лимфатический отток:** *nodi lymphatici parotidei*.

Venter frontalis, лобное брюшко

- Начало:** сухожильный шлем.
- Прикрепление:** кожа бровей.
- Функция:** поднимает брови кверху, расширяет глазную щель, образует поперечные складки на коже лба.
- Кровоснабжение:** *arteria occipitalis*, *arteria auricularis posterior*.
- Венозный отток:** *vena occipitalis* (в *vena jugularis externa*).
- Иннервация:** *nervus auricularis posterior* (из *nervus facialis*).
- Лимфатический отток:** *nodi lymphatici occipitales*.

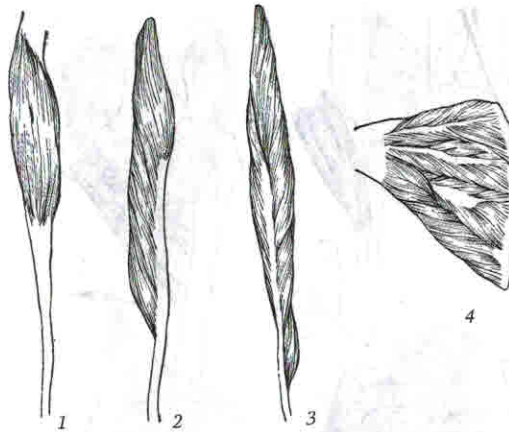


Рис. 4. Особенности внутреннего строения мышц (Иваницкий М. Ф., 1985):

1 — веретенообразная мышца; 2 — одноперистая мышца; 3 — двуперистая мышца; 4 — многоперистая мышца

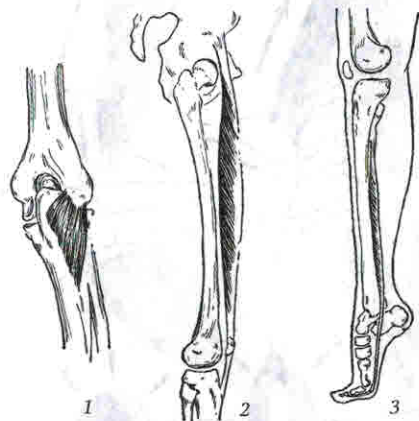


Рис. 5. Примеры мышц по отношению к суставам (Иваницкий М. Ф., 1985)

1 — односуставная (локтевая мышца); 2 — двусуставная (прямая мышца бедра); 3 — многосуставная (длинный сгибатель большого пальца стопы)

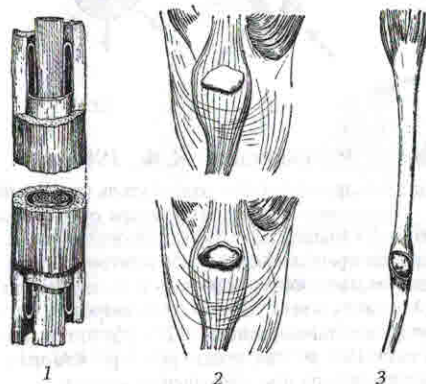


Рис. 6. Некоторые вспомогательные аппараты мышц (Иваницкий М. Ф., 1985):

1 — синовиальное влагалище; 2 — синовиальная сумка (вверху — не вскрытая, внизу — вскрытая); 3 — сесамовидная кость (в сухожилии мышцы вырезано отверстие, через которое видна сесамовидная кость)

Musculus temporoparietalis, теменно-височная мышца

Начало:	основание ушной раковины.
Прикрепление:	сухожильный шлем.
Функция:	не выражена.
Кровоснабжение:	<i>arteria occipitalis</i> , <i>arteria auricularis posterior</i> .
Венозный отток:	<i>vena occipitalis et vena auricularis posterior</i> (в <i>vena jugularis externa</i>).
Иннервация:	<i>nervus auricularis posterior</i> (из <i>nervus facialis</i>).
Лимфатический отток:	<i>nodi lymphatici mastoidei</i> .

Musculus procerus, мышца гордецов («мышца борьбы», «мышца атаки»)

Начало:	носовая кость, апоневроз носовой мышцы.
Прикрепление:	кожа лба между бровями, переходит в лобное брюшко надчерепной мышцы.
Функция:	образует поперечные складки над переносьем.
Кровоснабжение:	<i>arteria supraorbitalis</i> , <i>arteria supratrochlearis</i> , <i>arteriae palpebrales laterales et mediales</i> (все из <i>arteria ophthalmica</i>), <i>arteria angularis</i> (из <i>arteria facialis</i>).
Венозный отток:	<i>vena ophthalmica superior</i> , <i>vena facialis</i> .
Иннервация:	<i>rami temporales nervi facialis</i> .
Лимфатический отток:	<i>nodi lymphatici parotidei</i> .

Мышцы ушной раковины

Musculus auricularis anterior, передняя ушная мышца

Начало:	височная фасция и сухожильный шлем.
Прикрепление:	кожа ушной раковины выше козелка.
Функция:	смещает ушную раковину вперед и вверх.
Кровоснабжение:	<i>arteria temporalis superficialis</i> , <i>arteria auricularis posterior</i> .
Венозный отток:	<i>vena temporalis superficialis</i> (в <i>vena retromandibularis</i>), <i>vena auricularis posterior</i> (в <i>vena jugularis externa</i>).
Иннервация:	<i>nervus auricularis posterior</i> (из <i>nervus facialis</i>).
Лимфатический отток:	<i>nodi lymphatici mastoidei et parotidei</i> .

Musculus auricularis superior, верхняя ушная мышца

Начало:	сухожильный шлем.
Прикрепление:	верхний отдел хряща ушной раковины.
Функция:	смещает ушную раковину вверх.
Кровоснабжение:	<i>arteria temporalis superficialis</i> , <i>arteria auricularis posterior</i> .
Венозный отток:	<i>vena temporalis superficialis</i> (в <i>vena retromandibularis</i>), <i>vena auricularis posterior</i> (в <i>vena jugularis externa</i>).
Иннервация:	<i>nervus auricularis posterior</i> (из <i>nervus facialis</i>).
Лимфатический отток:	<i>nodi lymphatici mastoidei et parotidei</i> .

Musculus auricularis posterior, задняя ушная мышца

Начало:	вывинная фасция.
Прикрепление:	основание ушной раковины.
Функция:	тянет ушную раковину назад.
Кровоснабжение:	<i>arteria temporalis superficialis</i> , <i>arteria auricularis posterior</i> .
Венозный отток:	<i>vena temporalis superficialis</i> (в <i>vena retromandibularis</i>), <i>vena auricularis posterior</i> (в <i>vena jugularis externa</i>).
Иннервация:	<i>nervus auricularis posterior</i> (из <i>nervus facialis</i>).
Лимфатический отток:	<i>nodi lymphatici mastoidei et parotidei</i> .

Мышцы, окружающие глазную щель

Musculus corrugator supercilii, мышца, сморщивающая бровь

Начало:	медиальная часть надбровной дуги.
Прикрепление:	кожа брови.
Функция:	сближает брови, образует вертикальные складки над переносьем.
Кровоснабжение:	<i>arteria supraorbitalis</i> , <i>arteria supratrochlearis</i> , <i>arteria palpebralis medialis</i> (все из <i>arteria ophthalmica</i>), <i>arteria temporalis superficialis</i> .
Венозный отток:	<i>vena ophthalmica superior</i> , <i>vena facialis</i> .
Иннервация:	<i>rami temporales nervi facialis</i> .
Лимфатический отток:	<i>nodi lymphatici parotidei</i> .

Средняя группа мышц

Musculi lumbricales (4), червеобразные мышцы

Начало:	сухожилия глубокого сгибателя пальцев.
Прикрепление:	основание проксимальных фаланг II—V пальцев.
Функция:	сгибают проксимальные фаланги и разгибают средние и дистальные фаланги II—V пальцев.
Кровоснабжение:	<i>arcus palmares superficialis et profundus.</i>
Венозный отток:	<i>arcus venosi palmares superficialis et profundus.</i>
Иннервация:	I, II — <i>nervus medianus</i> ; III, IV — <i>nervus ulnaris.</i>
Лимфатический отток:	<i>nodi lymphatici antebrachii et cubitales.</i>

Musculi interossei palmares (3), ладонные межкостные мышцы

Начало:	медиальный край II, латеральный край IV и V пястных костей.
Прикрепление:	тыльная поверхность проксимальных фаланг II, IV и V пальцев.
Функция:	приводят II, IV и V пальцы к III.
Кровоснабжение:	<i>arcus palmaris profundus.</i>
Венозный отток:	<i>arcus venosus palmaris profundus, venae ulnares et radiales.</i>
Иннервация:	<i>nervus ulnaris.</i>
Лимфатический отток:	<i>nodi lymphatici antebrachii et cubitales.</i>

Musculi interossei dorsales (4), тыльные межкостные мышцы

Начало:	обращенные друг к другу стороны I—V пястных костей.
Прикрепление:	тыльная поверхность проксимальных фаланг II—IV пальцев.
Функция:	отводят II, IV и V пальцы от III.
Кровоснабжение:	<i>arcus palmaris profundus, arteriae metacarpales dorsales</i> (из <i>arteria radialis</i>).
Венозный отток:	<i>arcus venosus palmaris profundus, venae ulnares et radiales.</i>
Иннервация:	<i>nervus ulnaris.</i>
Лимфатический отток:	<i>nodi lymphatici antebrachii et cubitales.</i>

ФАСЦИИ ВЕРХНЕЙ КОНЕЧНОСТИ

Фасции верхней конечности окружают группы мышц или отдельные мышцы, формируя для них фасциальные или костно-фасциальные ложа. Особенно сильного развития фасции достигают в местах, где они испытывают наибольшую механическую нагрузку, подвергаются постоянным натяжениям в связи с работой мышц.

Соответственно разделению верхней конечности на отдельные области различают дельтовидную, подостную, надостную фасции, фасции плеча, предплечья и кисти.

Дельтовидная фасция (*fascia deltoidea*) покрывает дельтовидную мышцу и образует перегородки в ее толще, которые разделяют мышцу на отдельные пучки. Спереди переходит в грудную фасцию (*fascia pectoralis*), сзади срастается с подостной фасцией, имеющей сухожильное строение и охватывающей подостную и малую грудную мышцы, внизу — в подмышечную фасцию (*fascia axillaris*). Латерально и вниз переходит на плечо, где называется фасцией плеча.

Надостная и подлопаточная фасции развиты слабо, прикрывают одноименные мышцы, прикрепляясь к краям одноименных ямок.

Подмышечная фасция (*fascia axillaris*) выстилает подмышечную ямку.

Фасция плеча (*fascia brachii*) покрывает мышцы плеча, разделяет их на переднюю и заднюю группы посредством медиальной и латеральной межмышечной перегородок (*septum intermusculare brachii mediale et septum intermusculare brachii laterale*). Проксимально продолжается в дельтовидную и подмышечную фасции. В локтевой ямке вплетается в апоневроз двуглавой мышцы (*aponeurosis muscui bicipitis brachii*). Переходит на предплечье, где называется фасцией предплечья.

Фасция предплечья (*fascia antebrachii*) развита значительно сильнее, чем фасция плеча, особенно на задней поверхности предплечья. В виде плотного футляра она покрывает мышцы предплечья и разделяет их межмышечными перегородками. Сзади фасция предплечья прикрепляется к локтевому отростку и заднему краю локтевой кости. Дистально переходит в фасции ладони и тыла кисти. На границе с кистью образует утолщения, которые называются на тыльной поверхности удерживателем разгибателей, а на ладонной поверхности — удерживателем сгибателей.

Удерживатель разгибателей (*retinaculum extensorum*) срастается с тыльной поверхностью лучевой и локтевой костей. От удерживателя отходят отростки, которые образуют под ним 6 костно-фиброзных каналов. В каналах проходят сухожилия мышц. Стенки каналов выстланы синовиальной оболочкой, которая заворачивается на сухожилиях и образует их синовиальные влагалища. Влагалища выходят из-под удерживателя на кисть. В первом канале (считая от лучевой кости)

проходят сухожилия длинной мышцы, отводящей большой палец кисти, и короткого разгибателя большого пальца; во втором — сухожилия длинного и короткого лучевых разгибателей запястья; в третьем — сухожилие длинного разгибателя большого пальца кисти; в четвертом — сухожилия разгибателя пальцев и разгибателя указательного пальца; в пятом — сухожилие разгибателя мизинца; в шестом — сухожилие локтевого разгибателя запястья.

Удерживатель сгибателей (*retinaculum flexorum*) прикрепляется с медиальной стороны к гороховидной и крючковидной костям, с латеральной — к ладьевидной и кости-трапеции. Под ним образуется три канала: канал запястья (*canalis carpalis*), лучевой канал запястья (*canalis carpi radialis*) и локтевой канал запястья (*canalis carpi ulnaris*).

В локтевом канале проходят локтевой нерв и сосуды, в лучевом канале — сухожилие лучевого сгибателя запястья, окруженное синовиальным влагалищем.

В канале запястья находятся два синовиальных влагалища:

1. Общее синовиальное влагалище сгибателей (*vagina synovialis communis musculorum flexorum*). В него заключены 4 сухожилия поверхностного и 4 сухожилия глубокого сгибателей пальцев. Это влагалище простирается до середины ладони, а затем продолжается до основания дистальной фаланги мизинца.

2. Влагалище сухожилия длинного сгибателя большого пальца кисти (*vagina tendinis musculi flexoris pollicis longi*). В нем заключено сухожилие длинного сгибателя большого пальца кисти. Оно простирается до основания дистальной фаланги большого пальца.

II—IV пальцы имеют самостоятельные синовиальные влагалища сухожилий сгибателей пальцев кисти (*vaginae synoviales tendinum digitorum manus*). Они начинаются на уровне пястно-фаланговых суставов и заканчиваются у основания дистальных фаланг II—IV пальцев.

На кисти различают ладонную и тыльную фасции.

Ладонная фасция образует поверхностную и глубокую пластинки. Поверхностная пластинка покрывает мышцы возвышений большого пальца и мизинца, а на уровне червеобразных мышц и сухожилий сгибателей пальцев утолщается и образует ладонный апоневроз (*aponeurosis palmaris*), имеющий треугольную форму. Его вершина обращена вверх, где она срастается с удерживателем сгибателей и сухожилием длинной ладонной мышцы. Основание ладонного апоневроза обращено в сторону пальцев и участвует в образовании фиброзных влагалищ сухожилия сгибателей II—V пальцев. Кроме того, от ладонного апоневроза к коже ладони отходят соединительнотканнные тяжи, которые образуют на коже характерные борозды. Глубокая пластинка ладонной фасции (межкостная ладонная фасция) покрывает межкостные мышцы, отделяя их от сухожилий сгибателей пальцев. Проксимально она переходит на ладонную поверхность костей запястья, а по

сторонам от межкостных промежутков срастается с надкостницей пястных костей и с глубокими поперечными пястными связками.

Тыльная фасция кисти (*fascia dorsalis manus*) состоит также из 2 пластинок. Поверхностная пластинка выражена слабо, начинается от удерживателя разгибателей и заканчивается в области пальцев, срастаясь с сухожилиями разгибателей. Глубокая пластинка тыльной фасции покрывает тыльные межкостные мышцы. Она срастается с надкостницей пястных костей и соединяется с ладонной фасцией на уровне проксимальных фаланг пальцев.

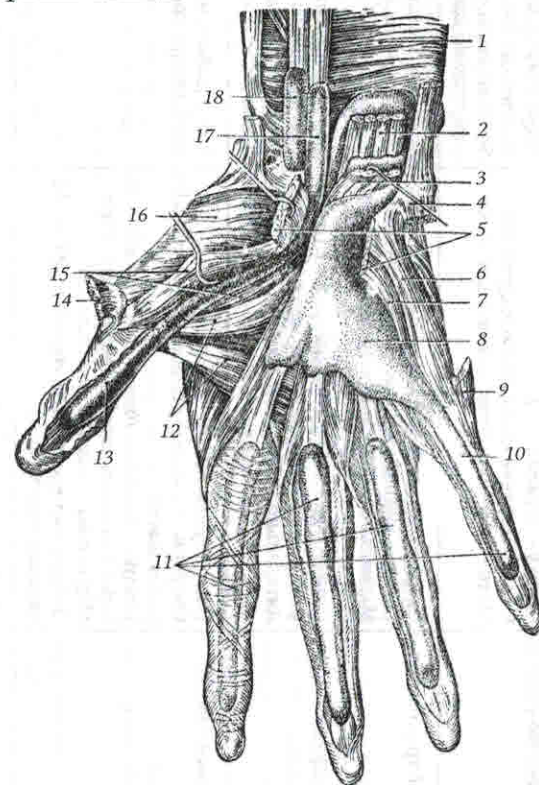


Рис. 22. Синовиальные влагалища ладони (Лубоцкий Д. Н., 1953):

1 — квадратный пронатор; 2 — глубокий сгибатель пальцев; 3 — поверхностный сгибатель пальцев; 4, 9 — мышца, отводящая мизинец; 5 — поперечная связка запястья; 6 — сгибатель мизинца; 7 — мышца, противопоставляющая мизинец; 8 — влагалище сухожилий сгибателей пальцев; 10 — влагалище сухожилий сгибателей мизинца; 11 — пальцевые влагалища сухожилий; 12 — мышца, приводящая большой палец; 13, 17 — влагалище сухожилия длинного сгибателя большого пальца; 14 — короткая мышца, отводящая большой палец; 15 — короткий сгибатель большого пальца; 16 — мышца, противопоставляющая большой палец; 18 — влагалище лучевого сгибателя запястья.

ТОПОГРАФИЯ ВЕРХНЕЙ КОНЕЧНОСТИ

Топографическое образование	Границы или стенки	Содержимое
<i>Trigonum clavirectorale</i> , ключично-грудной треугольник	Сверху — <i>clavicula</i> . Снизу — верхний край <i>musculus pectoralis minor</i> . Медиально — основание <i>musculus pectoralis major</i>	<i>Arteria thoracica superior</i> , <i>arteria thoracoaxillaris</i> , <i>arteria subclavia</i> , <i>vena thoracica superior</i> , <i>vena thoracoaxillaris</i> , <i>vena cephalica</i> , <i>vena subclavia</i> , <i>nervi pectorales laterales et mediales</i>
<i>Trigonum pectorale</i> , грудной треугольник	Сверху — верхний край <i>musculus pectoralis minor</i> . Снизу — нижний край <i>musculus pectoralis minor</i> . Медиально — основание <i>musculus pectoralis minor</i>	<i>Arteria thoracica lateralis</i> , <i>arteria subclavia</i> , <i>vena thoracica lateralis</i> , <i>vena subclavia</i> , <i>nodus lymphaticus interpectoralis</i>
<i>Trigonum subpectorale</i> , подгрудной треугольник	Сверху — нижний край <i>musculus pectoralis minor</i> . Снизу — нижний край <i>musculus pectoralis major</i> . Латерально — <i>musculus deltoideus</i>	<i>Arteria subscapularis</i> , <i>arteriae circumflexae humeri anterior et posterior</i> , <i>arteria subclavia</i> , <i>vena subscapularis</i> , <i>venae circumflexae humeri anterior et posterior</i> , <i>vena subclavia</i>
<i>Cavitas axillaris</i> , подмышечная полость	Снизу — <i>fascia axillaris</i> . Спереди — <i>musculus pectoralis major</i> , <i>musculus pectoralis minor</i> . Сзади — <i>musculus latissimus dorsi</i> , <i>musculus teres major</i> , <i>musculus subscapularis</i> , <i>musculus teres minor</i> . Медиально — <i>musculus serratus anterior</i> . Латерально — <i>caput breve musculi bicipitis brachii</i> , <i>musculus coracobrachialis</i>	<i>Arteria axillaris</i> , <i>vena axillaris</i> , <i>plexus brachialis</i> , <i>nodus lymphaticus axillares</i>
<i>Foramen trilaterum</i> , трехстороннее отверстие	Сверху — <i>musculus subscapularis</i> , <i>musculus teres minor</i> . Снизу — <i>musculus teres major</i> . Латерально — <i>caput longum musculi tricipitis brachii</i>	<i>Arteria circumflexa scapulae</i>

<i>Foramen quadrilaterum</i> , четырехстороннее отверстие	Сверху — <i>musculus subscapularis</i> , <i>musculus teres minor</i> . Снизу — <i>musculus teres major</i> . Медиально — <i>caput longum musculi tricipitis brachii</i> . Латерально — <i>collum chirurgicum humeri</i>	<i>Arteria circumflexa humeri posterior</i> , <i>venae circumflexae humeri posteriores</i> , <i>nervus axillaris</i>
<i>Canalis nervi radialis</i> s. <i>canalis humeromuscularis</i> , канал лучевого нерва, или плечемышечный канал	Спереди — <i>humerus</i> . Сзади — <i>musculus triceps brachii</i>	<i>Arteria profunda brachii</i> , <i>venae profundae brachii</i> , <i>nervus radialis</i>
<i>Sulcus bicipitalis medialis</i> , медиальная борозда двуглавой мышцы плеча	В верхних $\frac{2}{3}$ плеча: медиально — <i>musculus triceps brachii</i> , латерально — <i>musculus biceps brachii</i> . В нижней $\frac{1}{3}$ плеча: медиально — <i>musculus brachialis</i> , латерально — <i>musculus biceps brachii</i>	<i>Arteria brachialis</i> , <i>vena basilica</i> , <i>venae brachiales</i> , <i>nervus cutaneus antebrachii medialis</i> , <i>nervus medianus</i> , <i>nervus ulnaris</i>
<i>Sulcus bicipitalis lateralis</i> , латеральная борозда двуглавой мышцы плеча	Медиально — <i>musculus biceps brachii</i> . Латерально — <i>musculus triceps brachii</i>	<i>Vena cephalica</i>
<i>Fossa cubitalis</i> , локтевая ямка	Сверху — <i>musculus brachialis</i> , <i>musculus biceps brachii</i> . Медиально — <i>musculus pronator teres</i> . Латерально — <i>musculus brachioradialis</i>	<i>Arteria brachialis</i> , <i>arteria radialis</i> , <i>arteria ulnaris</i> , <i>arteria recurrens ulnaris</i> , <i>arteria recurrens radialis</i> , <i>vena mediana cubiti</i> , <i>vena basilica</i> , <i>vena cephalica</i> , <i>venae radiales</i> , <i>venae ulnares</i> , <i>venae brachiales</i> , <i>nervus medianus</i> , <i>ramus superficialis nervi radialis</i> , <i>nervus cutaneus antebrachii medialis</i> , <i>nervus cutaneus antebrachii lateralis</i> , <i>nodus lymphaticus cubitales</i>
<i>Sulcus cubitalis anterior medialis</i> , медиальная передняя локтевая борозда	Медиально — <i>musculus brachialis</i> . Латерально — <i>musculus pronator teres</i>	Соединяет <i>sulcus bicipitalis medialis</i> и <i>sulcus ulnaris</i> , содержит <i>arteria brachialis</i> , <i>arteria ulnaris</i>
<i>Sulcus cubitalis anterior lateralis</i> , латеральная передняя локтевая борозда	Медиально — <i>musculus brachialis</i> . Латерально — <i>musculus brachioradialis</i>	Соединяет <i>canalis nervi radialis</i> и <i>sulcus radialis</i> , содержит <i>ramus superficialis nervi radialis</i>

Топографическое образование	Границы или стенки	Содержимое
<i>Sulcus radialis</i> , лучевая борозда	Медиально — <i>musculus flexor carpi radialis</i> . Латерально — <i>musculus brachioradialis</i>	<i>Arteria radialis</i> , <i>venae radiales</i> , <i>ramus superficialis nervi radialis</i>
<i>Sulcus medianus</i> , срединная борозда	Медиально — <i>musculus flexor digitorum superficialis</i> . Латерально — <i>musculus flexor carpi radialis</i>	<i>Nervus medianus</i>
<i>Sulcus ulnaris</i> , локтевая борозда	Медиально — <i>musculus flexor carpi ulnaris</i> . Латерально — <i>musculus flexor digitorum superficialis</i>	<i>Arteria ulnaris</i> , <i>venae ulnares</i> , <i>nervus ulnaris</i>
<i>Canalis carpi radialis</i> , лучевой канал запястья	Спереди и латерально — <i>retinaculum flexorum</i> . Сзади и латерально — <i>os trapezium</i> .	<i>Arteria radialis</i> , <i>venae radiales</i> , <i>tendo musculi flexoris carpi radialis</i>
<i>Canalis carpi ulnaris</i> , локтевой канал запястья (канал Гойона)	Спереди — <i>ligamentum carpi palmare</i> . Сзади — <i>retinaculum flexorum</i> . Медиально — <i>os pisiforme</i>	<i>Arteria ulnaris</i> , <i>venae ulnares</i> , <i>nervus ulnaris</i>
<i>Canalis carpalis</i> , канал запястья	Спереди — <i>retinaculum flexorum</i> . Сзади — <i>ossa carpalia</i>	<i>Arteria comitans nervi mediani</i> , <i>nervus medianus</i> , <i>tendo musculi flexoris digitorum superficialis et tendo musculi flexoris digitorum profundus</i> в <i>vagina communis musculorum flexorum</i> , <i>tendo musculi flexoris pollicis longi</i> в <i>vagina tendinis musculi flexoris pollicis longi</i>

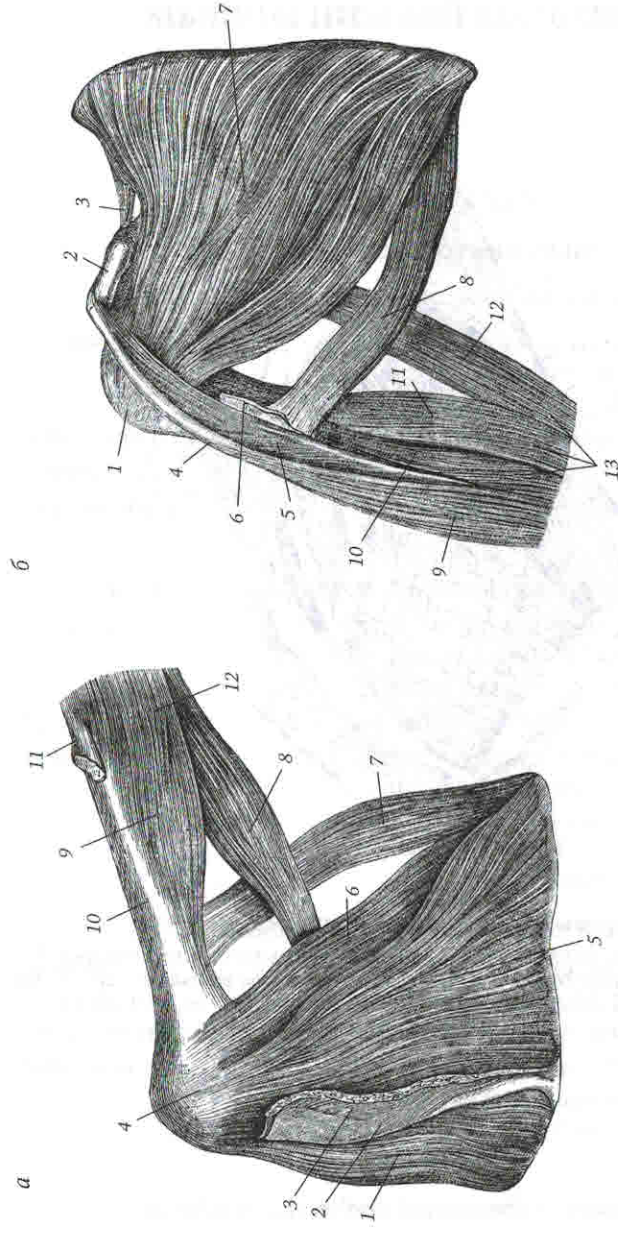


Рис. 23. Трехстороннее и четырехстороннее отверстия (Раубер А., Кош Ф., 1912):

a: 1 — *m. supraspinatus*; 2 — *spina scapulae*; 3 — *m. detoideus*; 4 — *tuberc. majus*; 5 — *m. infraspinatus*; 6 — *m. teres minor*; 7 — *m. teres major*; 8 — *caput longum*; 9 — *caput externum*; 10 — *os humeri*; 11 — сухожилье *m. deltoidei*; 12 — *m. triceps*;
b: 1 — *tuberc. minus*; 2 — *proc. coracoidei*; 3 — *lig. transv.*; 4 — *caput breve*; 5 — *m. coraco-brachialis*; 6 — сухожилье *m. latissimi dorsi*; 7 — *m. subscapularis*; 8 — *m. teres major*; 9 — *m. biceps*; 10 — *caput internum*; 11 — *caput externum*; 12 — *caput longum*; 13 — *m. triceps*