

## СОДЕРЖАНИЕ

Сокращения .....	5
Введение .....	6
1. Современные представления о физиологии боли .....	7
2. Правовые аспекты проведения локальной инъекционной терапии .....	20
3. Общие принципы осуществления локальной инъекционной терапии .....	23
4. Лекарственные препараты, используемые для локальной инъекционной терапии .....	27
4.1. Местные анестетики .....	27
4.2. Глюкокортикостероиды .....	30
4.3. Миорелаксанты .....	31
4.4. SYSADOA (SYmptomatic Slow-Acting Drugs for OsteoArthritis)	33
4.5. Витамины группы В .....	34
5. Локальная инъекционная терапия области головы и шеи .....	35
5.1. Синдром крылонёбного узла (синдром Сладера) .....	35
5.2. Невралгия тройничного нерва .....	38
5.3. Невралгия затылочного нерва .....	40
5.4. Синдром передней лестничной мышцы .....	42
5.5. Комплексный регионарный болевой синдром .....	45
5.6. Головная боль .....	49
6. Локальная инъекционная терапия области предплечья и кисти ...	58
6.1. Компрессионно-ишемическая невропатия срединного нерва на уровне запястного канала (синдром запястного канала) (совместно с Р.З.Нажмудиновым) .....	58
6.2. Компрессионно-ишемическая невропатия локтевого нерва на уровне запястья .....	63
6.3. Теносиновит де Кервена (лучевой стилоидит) .....	65
6.4. Стенозирующий тендовагинит сгибателей пальцев кисти ...	68

6.5. Латеральный эпикондилит («локоть теннисиста») .....	71
6.6. Медиальный эпикондилит («локоть гольфиста») .....	74
7. Локальная инъекционная терапия области плеча (совместно с к.м.н. Н.А.Рашидовым) .....	77
7.1. Функциональная анатомия плечевого сустава .....	78
7.2. Клиническая феноменология периартикулярных поражений области плечевого сустава .....	81
7.3. Клиническое обследование пациентов с болью в плече .....	88
7.4. Техника проведения локальной инъекционной терапии в области плечевого сустава .....	96
8. Локальная инъекционная терапия при дорсопатиях (совместно с к.м.н. Г.В.Гавриловым) .....	100
8.1. Внутрикожные новокаиновые блокады по М.И.Аствацатурову .....	101
8.2. Паравертебральная корешковая блокада .....	102
8.3. Синдром грушевидной мышцы .....	104
8.4. Блокада фасеточных суставов .....	106
9. Каудальная эпидуральная блокада (по Катлену) .....	109
9.1. Топографическая анатомия .....	110
9.2. Методика проведения .....	114
9.3. Осложнения .....	118
9.4. Эффективность .....	119
10. Локальная инъекционная терапия области бедра .....	121
10.1. Трохантерит тазобедренного сустава (вертельный бурсит) ..	121
10.2. Болезнь Бернгардта–Рота (парестетическая мералгия Рота) ..	123
11. Локальная инъекционная терапия области стопы .....	127
11.1. Плантарный фасцит (пяточная шпора) .....	127
11.2. Компрессионно-ишемическая невропатия большеберцового нерва на уровне тарзального канала (синдром тарзального канала) .....	129
11.3. Невринома Мортонa .....	131
Литература .....	133

## 6. ЛОКАЛЬНАЯ ИНЪЕКЦИОННАЯ ТЕРАПИЯ ОБЛАСТИ ПРЕДПЛЕЧЬЯ И КИСТИ

Мы рассмотрим основные нозологические формы, проявляющиеся болью в области предплечья и кисти, в лечении которых широко и успешно используется ЛИТ. К ним относятся:

- 1) компрессионно-ишемическая невропатия срединного нерва на уровне запястного канала (синдром запястного канала);
- 2) компрессионно-ишемическая невропатия локтевого нерва на уровне запястья (ульнарный туннельный синдром запястья/синдром ложа Гюйона);
- 3) теносиновит де Кервена (лучевой стилоидит);
- 4) стенозирующий тендовагинит сгибателей пальцев кисти (синдром «щелкающего пальца»/болезнь Нотта);
- 5) латеральный эпикондилит («локоть теннисиста»);
- 6) медиальный эпикондилит («локоть гольфиста»).

### 6.1. Компрессионно-ишемическая невропатия срединного нерва на уровне запястного канала (синдром запястного канала)

Синдром запястного канала – одна из самых частых клинических форм компрессионно-ишемических невропатий. Первым эту патологию описал J. Paget в 1870 г. Он диагностировал симптомокомплекс трофических и чувствительных нарушений в области кисти и предплечья, развившихся после перелома лучевой кости в типичном месте. В 1933 г. J.R. Learmonth впервые произвел рассечение запястной связки с целью декомпрессии срединного нерва и описал регресс неврологической симптоматики после операции.

Хотя это заболевание может возникать в любом возрасте, пик заболеваемости приходится на возраст 40–60 лет (лишь 10% страдающих этой патологией моложе 31 года). Примерно в 50% случаев синдром запястного канала возникает на обеих руках [15].

Болезнь может развиваться при беременности и лактации, микседеме, амилоидозе, лепре, синдроме Гийена–Барре, акромегалии, сахарном диабете, приеме пероральных контрацептивов, мукополисахаридозе, ожирении, травмах предплечья и кисти, ревматоидном полиартрите.

В основе клинического симптомокомплекса лежат преимущественно чувствительные расстройства: ночные и утренние парестезии в области

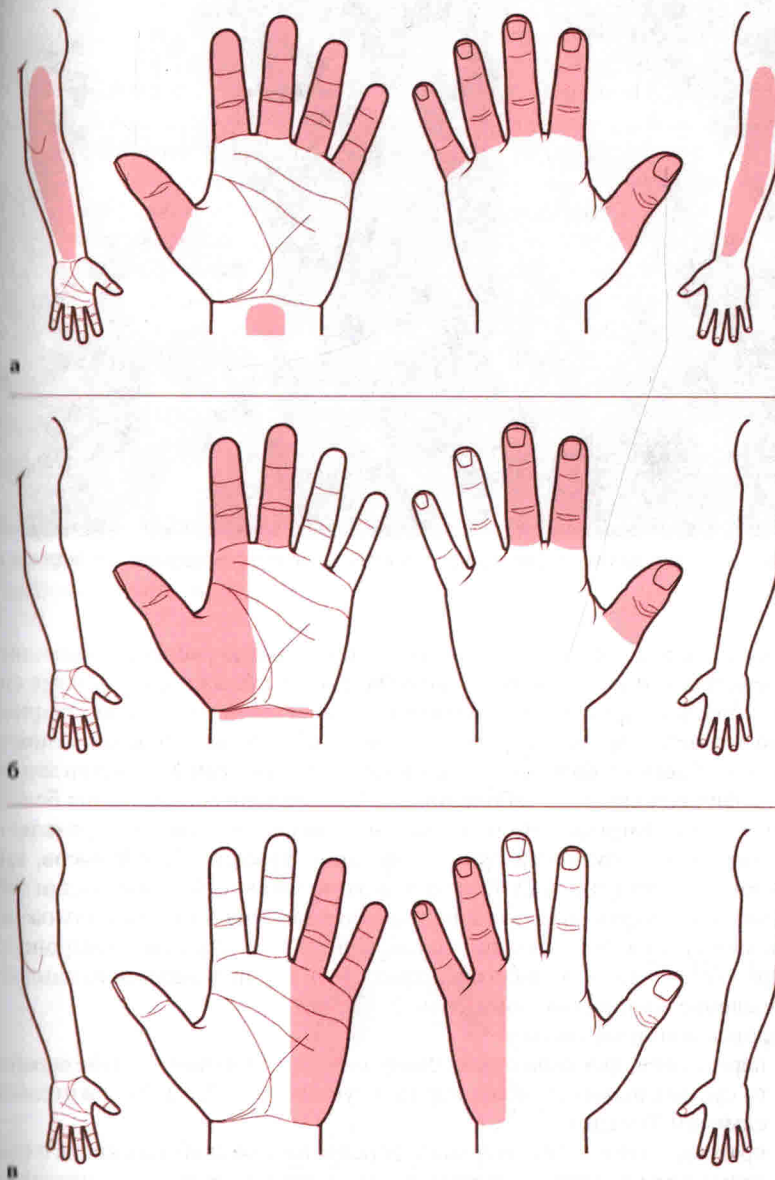
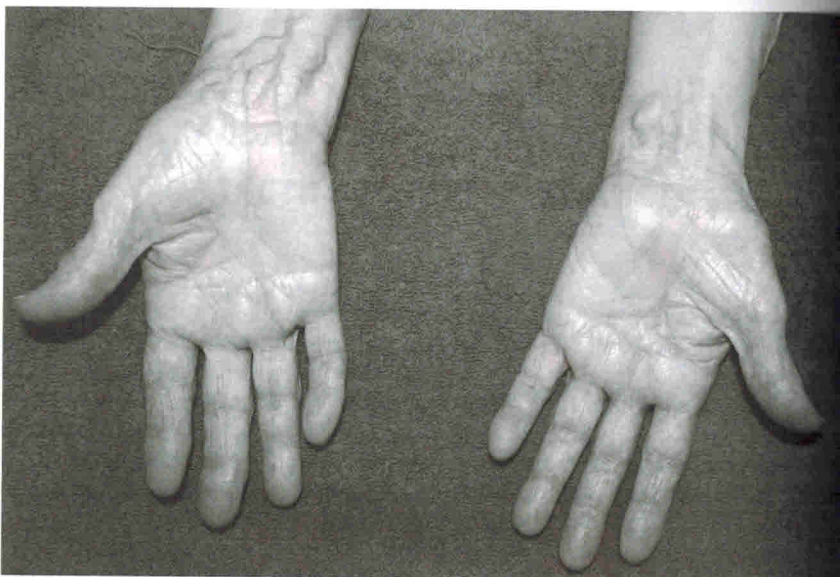

Рис. 6.1. Варианты паттернов нарушения чувствительности у пациентов с синдромом запястного канала: классический (а), возможный (б) и маловероятный (в).



**Рис. 6.2.** Гипотрофия мышц тенара слева у пациентки с синдромом запястного канала.

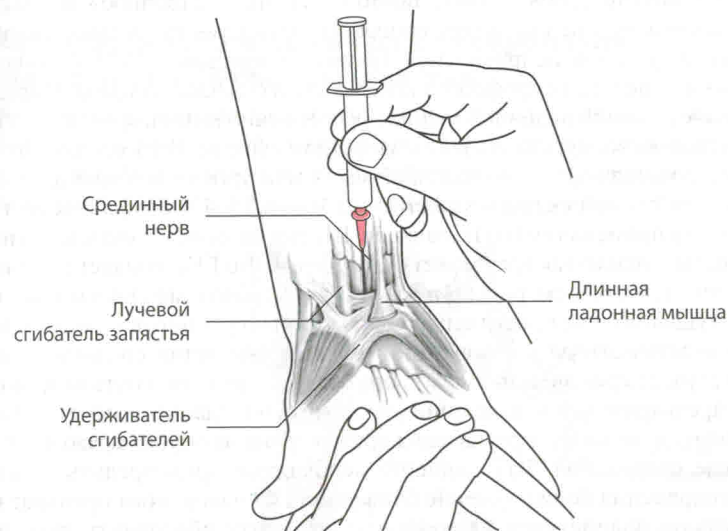
I–III пальцев рук или боли в пальцах и кисти, иногда распространяющиеся на предплечья, плечо и даже на шею (поднятие рук вверх усугубляет симптомы болезни) (рис. 6.1). Болезненные парестезии заставляют пациента ночью вставать с кровати и разминать руку, вращать ее в лучезапястном суставе, что облегчает боль (симптом «встряхивания» – самый чувствительный и специфичный симптом заболевания). По мере прогрессирования болезни развивается гипотрофия и снижение силы мышц тенара, что проявляется возникновением трудности при застегивании пуговиц, заводе часов, завязывании галстука (рис. 6.2). Важно отметить, что в начальной стадии заболевания гипотрофия мышц тенара наиболее заметна в среднем положении кисти между пронацией и супинацией. При этом по данным электронейромиографии выявляются признаки аксонопатии и денервационного синдрома (уменьшение количества двигательных единиц).

#### Провокационные тесты:

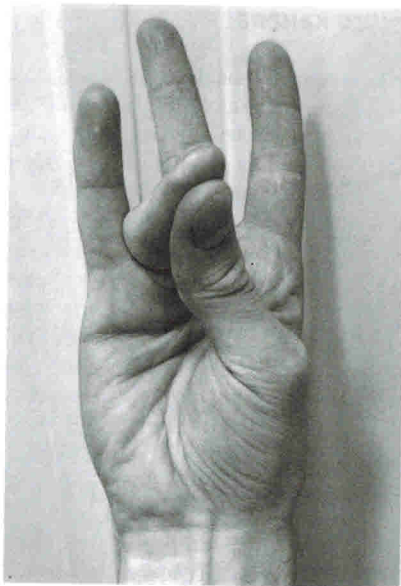- перкуссия в проекции ствола срединного нерва на уровне лучезапястного сустава вызывает боли, иррадиирующие в пальцы (положительный симптом Тинеля);
- кратковременное (менее 1 мин) форсированное сгибание кисти с одновременным поднятием руки вверх также индуцирует боль и парестезии в кисти (положительный симптом Фалена).

### Топографическая анатомия запястного канала

Медиальная костная граница запястного канала сформирована крючковидной и трехгранной костями; латеральной костной границей является ладьевидная кость. Тонкая фиброзная связка (удерживатель сгибателей) образует крышу канала. Сухожилие длинного сгибателя большого пальца расположено ближе к лучевой поверхности канала и имеет собственное синовиальное влагалище, остальные восемь сухожилий сгибателей заключены в общее сухожильное влагалище. Срединный нерв проходит кзади от сухожилия длинной ладонной мышцы, которое располагается наиболее центрально и поверхностно среди сухожилий всех сгибателей (рис. 6.3) [35]. Определение врачом-неврологом сухожилия *m. palmaris longus* чрезвычайно важно, поскольку позволяет выбрать место для инъекции лекарственного препарата. Для этого врач просит пациента несколько согнуть кисть в лучезапястном суставе, а I и IV пальцы соединить подушечками вместе так, чтобы они образовали «кольцо». В этом положении сухожилие длинной ладонной мышцы четко визуализируется у большинства пациентов (рис. 6.4). Примерно у 13% людей *m. palmaris longus* отсутствует. В таком случае для локализации срединного нерва необходимо соединить подушечки I и V пальцев так, чтобы они образовали «кольцо». Формирующаяся при этом кожная складка в центре ладонной поверхности кисти соответствует проекции хода срединного нерва в области запястного канала [42].



**Рис. 6.3.** Топографическая анатомия запястного канала и место введения иглы при ЛИТ.



**Рис. 6.4.** Методика определения сухожилия *m. palmaris longus*.

чажно неприятны для больного, поэтому их «искусственное» воссоздание при введении анестетика может способствовать возникновению у пациента ложного ощущения неправильной техники проведения ЛИТ («попадание в нерв») и, в целом, непрофессионализма своего лечащего врача. Определив сухожилие длинной ладонной мышцы (как описано выше), врач просит пациента несколько согнуть кисть в лучезапястном суставе. Иглу вводят с лучевой стороны сухожилия длинной ладонной мышцы на уровне наиболее дистальной поперечной кожной складки запястья под углом 35–45°, направляя ее к межпальцевому промежутку II и III пальцев. Шприц вводится практически на всю длину иглы – только так врач может быть уверен, что ГКС попадет под фиброзную связку (рис. 6.5; см. рис. 6.3). Здесь врачу необходимо спросить пациента о его ощущениях – возникновение боли в ладони, проецирующейся в пальцы, будет свидетельствовать о попадании в пальцевые ветви срединного нерва. В этом случае перед введением раствора следует слегка оттянуть иглу шприца. После предварительной аспирации (исключить попадание в сосуд) медленно, с ощущением легкого сопротивления при давлении на поршень, вводится ГКС.

После проведения ЛИТ пациента необходимо предупредить о возможности сохранения боли в течение ближайших 48 часов, пока препарат окончательно не подействует. Посоветуйте пациенту обеспечить руке покой на ближайшие 2 суток.

В случае выявления двустороннего синдрома запястного канала вначале необходимо произвести ЛИТ только с одной стороны. Мы часто наблюда-

### Методика проведения локальной инъекционной терапии

**Положение пациента:** сидя лицом к врачу; кисть на стороне поражения супинирована и лежит на твердой поверхности.

**Оборудование:** 1. Шприц 2 мл с иглой длиной 2,5 см. 2. Укладки и оборудование для реанимации и оказания неотложной медицинской помощи.

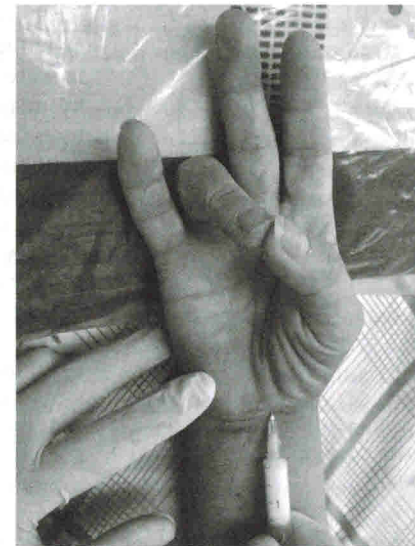**Ориентиры:** сухожилие длинной ладонной мышцы (см. рис. 6.4).

**Техника введения.** Для проведения ЛИТ необходим 1 мл ГКС. В данном случае анестетик не используется, поскольку его введение вызовет у пациента неприятное онемение в кисти и пальцах, которое может продолжаться до нескольких часов. Проявления синдрома запястного канала чрезвычай-

но полное спонтанное исчезновение симптомов заболевания с другой стороны в течение нескольких дней после односторонней блокады.

Проведение ЛИТ должно сочетаться с назначением препаратов, способствующих ремиелинизации и спрутингу поврежденных аксонов срединного нерва – ипидакрина,  $\alpha$ -тиоктовой кислоты. Для купирования БС (до момента развития эффекта от ЛИТ) пациенту рекомендуют принимать препараты из группы антиконвульсантов – габапентин (Тебантин) и прегабалин (Прегабалин-Рихтер).

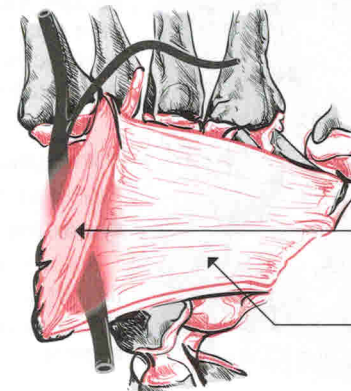
В случае неэффективности ЛИТ процедуру следует повторить спустя 1 нед. При отсутствии какого-либо значимого эффекта от двух манипуляций показана консультация нейрохирурга для решения вопроса о необходимости оперативного вмешательства (декомпрессии срединного нерва).



**Рис. 6.5.** Выполнение ЛИТ при синдроме запястного канала.

### 6.2. Компрессионно-ишемическая невропатия локтевого нерва на уровне запястья

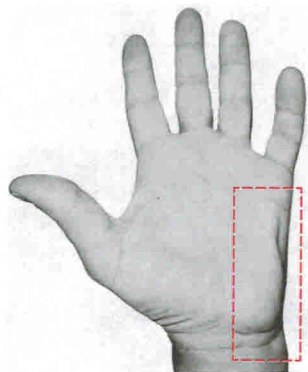
Компрессионно-ишемическая невропатия локтевого нерва на уровне запястья (ульнарный туннельный синдром запястья/синдром ложа Гюйона) развивается вследствие компрессии ладонной ветви локтевого нерва в туннеле, образованном с локтевой стороны сухожилием локтевого сгибателя запястья



Ладонная карпальная связка

Продолжение удерживателя сгибателей

**Рис. 6.6.** Топографическая анатомия ложа Гюйона.

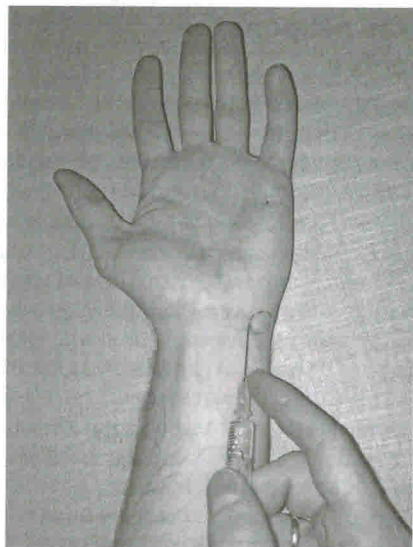


**Рис. 6.7.** Выраженная гипотрофия гипотенара у пациента с синдромом ложа Гюйона.

и гороховидной костью, с ладонной стороны – ладонной связкой запястья, а с тыльной – удерживателем сгибателей (рис. 6.6). Патология возникает при хронической профессиональной, бытовой или спортивной травматизации ладонной ветви локтевого нерва на уровне лучезапястного сустава и кисти: велосипедный (мотоциклетный) спорт, давление на область лучезапястного сустава рабочими инструментами, длительное пользование костылями и пр. Заболевание проявляется болями и парестезиями в зоне иннервации ладонной ветви локтевого нерва, слабостью приведения и отведения IV и V пальцев кисти с развитием в последующем атрофии гипотенара и межкостных мышц (рис. 6.7). Данный синдром отличается от «кубитальной» невропатии локтевого нерва сохранной чувствительностью

в зоне иннервации ветви локтевого нерва на тыльной поверхности кисти. Дифференциальная диагностика также проводится с сирингомиелией и боковым амиотрофическим склерозом [15].

Важно отметить, что выполнение ЛИТ с использованием ГКС является одним из важных и эффективных способов лечения синдрома ложа Гюйона.



**Рис. 6.8.** Выполнение ЛИТ при синдроме ложа Гюйона.

и гороховидной костью, с ладонной стороны – ладонной связкой запястья, а с тыльной – удерживателем сгибателей (рис. 6.6). Патология возникает при хронической профессиональной, бытовой или спортивной травматизации ладонной ветви локтевого нерва на уровне лучезапястного сустава и кисти: велосипедный (мотоциклетный) спорт, давление на область лучезапястного сустава рабочими инструментами, длительное пользование костылями и пр. Заболевание проявляется болями и парестезиями в зоне иннервации ладонной ветви локтевого нерва, слабостью приведения и отведения IV и V пальцев кисти с развитием в последующем атрофии гипотенара и межкостных мышц (рис. 6.7). Данный синдром отличается от «кубитальной» невропатии локтевого нерва сохранной чувствительностью

### Методика проведения локальной инъекционной терапии

**Положение пациента:** сидя; кисть на стороне поражения супинирована, лежит на твердой поверхности перед врачом.

**Оборудование:** 1. Шприц 2 мл с иглой длиной 2,5 см. 2. Укладки и оборудование для реанимации и оказания неотложной медицинской помощи.

**Ориентиры:** гороховидная кость.

**Техника введения.** Для проведения ЛИТ необходим 1 мл ГКС. В данном случае анестетик мы также не используем. Врач пальпаторно определяет гороховидную кость и просит пациента согнуть кисть в лучезапястном суставе под углом 10–20°. Игла вводится под углом 35–45° с латеральной стороны гороховидной кости, направляясь к межпальцевому промежутку IV и V пальцев на глубину 2 см. После предварительной аспирации медленно вводится ГКС (рис. 6.8).

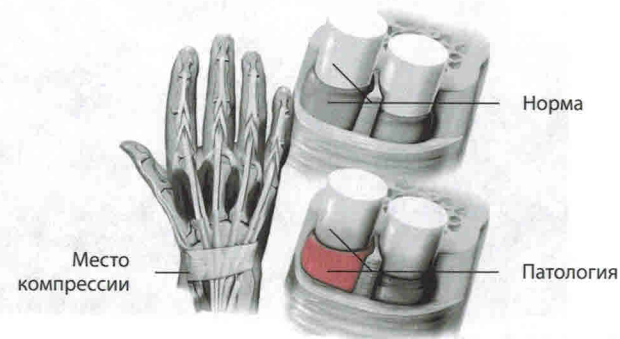
В течение последующих 48 часов пациенту рекомендуется обеспечить руке полный покой.

Как и в случае с другими туннельными невропатиями, проведение ЛИТ при синдроме Гюйона должно сочетаться с назначением препаратов, способствующих ремиелинизации и спрутингу нервных волокон – ипидакрина, α-тиоктовой кислоты.

### 6.3. Теносиновит де Кервена (лучевой стилоидит)

Боль у основания большого пальца, связанная с его движением, была впервые описана швейцарским хирургом F.de Quervain в 1895 г. В настоящий момент эта патология имеет несколько названий: болезнь де Кервена, тендинит де Кервена, лучевой стилоидит, «палец геймера», «растяжение посудомойки», «палец молодой мамы», стенозирующий теносиновит де Кервена. В основе заболевания лежит стеноз первого футляра разгибателей кисти, в котором проходят длинная мышца, отводящая большой палец, и короткий разгибатель большого пальца кисти. Сухожилия этих мышц, пройдя шиловидный отросток лучевой кости, сливаются вместе и далее имеют общее фиброзное влагалище, образующее переднюю границу «анатомической табакерки» (рис. 6.9) [28].

Заболевание встречается чаще всего в возрасте около 40 лет и связано с чрезмерной нагрузкой на большой палец, а также анатомическими особен-



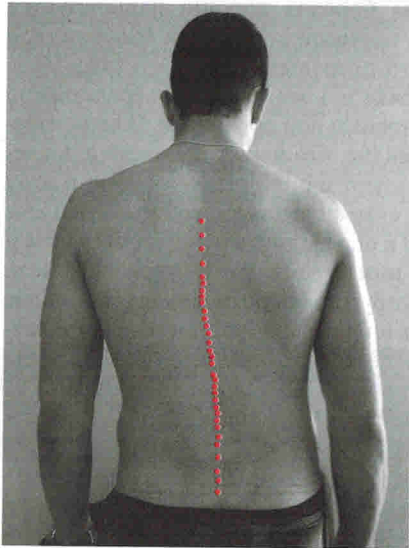
**Рис. 6.9.** Патогенетический механизм развития теносиновита де Кервена.

## 8. ЛОКАЛЬНАЯ ИНЪЕКЦИОННАЯ ТЕРАПИЯ ПРИ ДОРСОПАТИЯХ

Вертеброгенные неврологические синдромы относятся к самым распространенным хроническим заболеваниям человека. Статодинамические нагрузки позвоночного двигательного сегмента вызывают деформацию тканей (в первую очередь межпозвоночных дисков и желтой связки) и оказываются причиной постоянного раздражения рецепторов, в особенности болевых. Кроме того, деформированные ткани могут компримировать спинной мозг и нервные корешки.

БС и неврологические расстройства наиболее часто вызываются дегенеративно-дистрофическими изменениями позвоночника (остеохондрозом и спондилоартрозом). Развитию остеохондроза и его клиническим проявлениям способствуют аномалии позвоночника: наличие переходных пояснично-крестцовых позвонков (люмбализация или сакрализация), асимметричное расположение суставных щелей фасеточных суставов, расщепление дуг (спондилолиз), врожденная узость позвоночного канала.

Различают компрессионные и рефлекторные неврологические синдромы. Последние не только преобладают в структуре вертеброгенных поражений периферической нервной системы, но и являются маркером дебюта заболевания. Их развитие обусловлено тем, что в состав позвоночного сегмента входят не только диск, фиброзные ткани и смежные позвонки, но и рядом расположенные мышцы. Под влиянием болевой импульсации (особенно из задней продольной связки) они рефлекторно напрягаются и формируют рефлекторные мышечно-тонические нарушения. Асимметричное напряжение приводит к локальному сколиозу («симптом распорки») (рис. 8.1). Рефлекторный дефанс глубоких и поверхностных длинных мышц позвоночника созда-



**Рис. 8.1.** Локальный сколиоз («симптом распорки») у пациента с острой вертеброгенной люмбалгией.

ет естественную защитную иммобилизацию. Аналогичная иммобилизация создается за счет фиброза диска. Однако функциональное выключение одного звена кинематической цепи позвоночника ведет к перегрузке соседних, что ускоряет дегенеративно-дистрофические процессы в них.

Компрессионные синдромы возникают при значительно выраженных изменениях позвоночника, которые деформируют спинномозговой корешок, корешковые или спинальные сосуды и даже спинной мозг. Непосредственной причиной компрессии вышеуказанных образований являются задние остеофиты, боковые и срединные грыжи дисков, деформирующие позвоночный канал.

Мы рассмотрим следующие варианты ЛИТ при дорсопатиях:

- 1) внутрикожные новокаиновые блокады по М.И.Аствацатурову;
- 2) паравертебральные корешковые блокады;
- 3) ЛИТ при синдроме грушевидной мышцы;
- 4) блокада фасеточного сустава.

### 8.1. Внутрикожные новокаиновые блокады по М.И.Аствацатурову

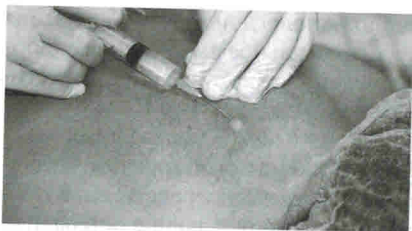Метод внутрикожных новокаиновых блокад в лечении вертеброгенных БС получил широкое распространение благодаря работам М.И.Аствацатурова. Он указывал, что временное устранение периферического очага болевого раздражения рефлекторно снижает возбудимость в соответствующих центральных структурах (периферическую и центральную сенситизацию). При этом для достижения положительного эффекта важно учитывать функционально-анатомические связи того или иного дерматома со спинальными сегментами [2].

#### Методика проведения локальной инъекционной терапии

**Положение пациента:** лежа на животе.

**Оборудование:** 1. Шприц 10 мл с иглой длиной 1,6 или 2,5 см. 2. Укладки и оборудование для реанимации и оказания неотложной медицинской помощи.

**Техника введения.** Применяют 0,5% или 0,25% раствор новокаина вместе с 500 мг витамина В<sub>12</sub>. Игла вводится в толщу кожи под углом 30°. Для того чтобы эта процедура была минимально болезненной для пациента, кожа ниже предполагаемого места введения иглы несколько натягивается «на себя», что предотвращает ее смещение, а также способствует исключительно внутрикожному продвижению иглы. Раствор новокаина вводится до образования «лимонных корочек», которые обычно располагают в шахматном порядке или в виде непрерывной цепи по ходу болезненных мышц и вовлеченных в патологический процесс нервов. В нашей клинике мы предпочитаем последний способ, поскольку каждое последующее введение анестетика можно осуществлять в край предшествующего желвака, что значительно уменьшает болезненность процедуры (рис. 8.2). При вертеброгенных люмбалгиях введение новокаина выгодно производить паравертебрально с двух



**Рис. 8.2.** Техника выполнения внутрикожной новокаиновой блокады по М.И.Аствацатурову.

сторон, что позволяет осуществить анестезию рецепторного поля большей площади. Количество вводимого раствора может варьировать, однако мы обычно используем не более 20 мл 0,5% раствора анестетика.

## 8.2. Паравертебральная корешковая блокада

Паравертебральная корешковая блокада является наиболее востребованной

в неврологической практике в связи с широкой распространенностью вертеброгенных или дискогенных радикулопатий. Поскольку подавляющее большинство дорсопатий возникают на уровне пояснично-крестцового отдела позвоночника, мы рассмотрим ЛИТ именно этой зоны. Перед началом проведения процедуры важно точно определить локализацию патологического очага (пораженный спинномозговой корешок), для чего опытный невролог прежде всего ориентируется на особенности клинической картины заболевания.

### Клиническая картина

Клинический симптомокомплекс пояснично-крестцовых радикулопатий включает:

- стреляющие корешковые боли;
- дерматомную гипалгезию;
- периферический парез соответствующего миотома;
- снижение или выпадение глубокого рефлекса;
- положительные симптомы натяжения.

Наличие двух и более из этих признаков позволяет диагностировать радикулопатию. Отличительной особенностью корешковых болей является их усиление при кашле, чихании (за счет ликворного толчка, воздействующего на корешок), выполнении пробы Квеккенштедта, наклонах туловища (сближение передних отделов тел позвонков усугубляет смещение диска).

Компрессионные радикулопатии могут возникнуть на любом уровне, но наиболее часто сдавливаются корешки L<sub>5</sub> и S<sub>1</sub> (за счет парамедианных грыж L<sub>4</sub>-L<sub>5</sub> и L<sub>5</sub>-S<sub>1</sub>). Большая межпозвоночная грыжа может компримировать сразу два корешка, а деформация дурального мешка приводит к натяжению соседних корешковых манжеток (би- и мультирадикулярные синдромы).

- **Верхнепоясничные корешки L<sub>1</sub>-L<sub>3</sub>** компримируются межпозвоночной грыжей менее часто (иногда вовлечение в патологический процесс носит онкогенный характер). Радикулопатии этого уровня проявляются болью и выпадениями чувствительности по внутренней и передней поверхности бедра, слабостью, гипотрофией и гипотонией четырехглавой мышцы бедра, снижением или выпадением коленного рефлекса.

- **Радикулопатия L<sub>4</sub>** проявляется парестезиями и резкой болью, иррадирующей по внутренней и передней поверхности бедра до колена, двигательными нарушениями в четырехглавой мышце, снижением или отсутствием коленного рефлекса.
- При **радикулопатии L<sub>5</sub>** боль иррадирует от поясницы в ягодицу, по наружному краю бедра и передненаружной поверхности голени до внутреннего края стопы и большого пальца; в дистальных отделах дерматомы выявляется гипалгезия; определяются снижение силы разгибателя I пальца, гипотония и гипотрофия передней большеберцовой мышцы.
- **Радикулопатия S<sub>1</sub>** – самая динамичная клиническая форма, так как грыжа диска на этом уровне не удерживается долго узкой и тонкой задней продольной связкой. Заболевание часто начинается сразу с корешковой симптоматики без стадии люмбаго и люмбалгии. Боль иррадирует от ягодицы или от поясницы и ягодицы по задненаружному краю бедра, наружному краю голени до наружного края стопы или IV-V пальцев; здесь же возникают парестезии и гипалгезия; выявляется снижение или отсутствие ахиллова рефлекса. Двигательные расстройства проявляются снижением силы трехглавой мышцы голени и сгибателей пальцев стопы (особенно сгибателя V пальца), гипотонией и гипотрофией икроножной мышцы.

### Методика проведения локальной инъекционной терапии

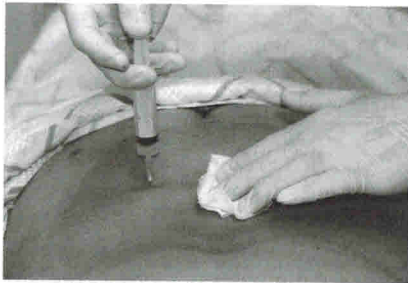
**Положение пациента:** лежа на животе.

**Оборудование:** 1. Шприц 10 мл с иглой длиной 1,6 и 6 см. 2. Укладки и оборудование для реанимации и оказания неотложной медицинской помощи.

**Ориентиры:** межостистая линия, поперечный отросток позвонка.

**Техника введения.** Применяют комбинированный раствор, состоящий из 10 мл 0,5% или 0,25% раствора новокаина, 1 мл раствора цианкобаламина и 1 мл ГКС. Выбор места введения иглы определяют с учетом особенностей клинической картины, а также пальпаторно – точка максимальной болезненности обычно соответствует проекции вовлеченного в патологический процесс корешка. После предварительной обработки кожи раствором антисептика тонкой иглой внутрикожно в месте предполагаемого введения иглы (3–4 см снаружи от линии остистых отростков в проекции необходимого промежутка между позвонками) вводят раствор новокаина до образования «лимонной корочки». После этого в область образованного желвака перпендикулярно поверхности кожи вводят длинную иглу вплоть до соприкосновения с поперечным отростком позвонка, который обходят снизу или сверху, наклонив шприц на 30°. Пройдя еще 2 см вглубь, врач после предварительной аспирации вводит 10 мл раствора новокаина, затем 10 мл комбинированного раствора (новокаин + витамин B<sub>12</sub> + ГКС), а затем еще 10 мл новокаина (рис. 8.3). Важно отметить, что общая глубина введения иглы составляет в среднем 5–6 см. После извлечения иглы на область проведения процедуры накладывается асептическая повязка, а пациента просят





**Рис. 8.3.** Техника выполнения паравертебральной корешковой блокады.

полежать на здоровом боку в течение 20–30 мин.

Для достижения максимального терапевтического эффекта в состав комплексной терапии пациентам данного профиля помимо ЛИТ назначают НПВС (Аэргал 100 мг 2 раза в день) на срок 1–2 нед., а также миорелаксанты – толперизона гидрохлорид (Мидокалм) в дозе 150 мг 3 раза в день.

### 8.3. Синдром грушевидной мышцы

По нашим данным, синдром грушевидной мышцы встречается в 5% случаев среди пациентов с болью в нижней части спины. Он проявляется симптомокомплексом прогрессирующей невралгии седалищного нерва: дебютирует болью и вегетативными нарушениями в голени и стопе (возникают ощущения зябкости, жжения, одеревенения); к ним присоединяются признаки моторного и сенсорного дефицита в зоне иннервации *p. ischiadicus*. Кроме того, при компрессии нижней ягодичной артерии формируются признаки перемежающейся хромоты (большой вынужден останавливаться при ходьбе, кожа ноги при этом бледнеет). Выявляется положительная проба Бонни (усиление боли в голени и стопе при приведении бедра).

#### Топографическая анатомия

Грушевидная мышца (*m. piriformis*) начинается в области капсулы крестцово-подвздошного сочленения. Дальше через большое седалищное отверстие ее пучки выходят из малого таза, после переходят в короткое и узкое сухожилие, которое прикрепляется к медиальной поверхности большого вертела бедра. Здесь же находится слизистая сумка.

В области седалищного отверстия грушевидная мышца образует верхнюю и нижнюю щель. Верхняя щель занята верхней ягодичной артерией и одноименным нервом. В нижней щели расположены нижняя ягодичная артерия и седалищный нерв (рис. 8.4). Иннервируется грушевидная мышца ветвями крестцового сплетения из спинномозговых корешков  $S_1$  и  $S_2$ . Кровоснабжение поступает из верхней и нижней ягодичных артерий.

Основными функциями грушевидной мышцы являются отведение бедра и ротация его кнаружи. Она одновременно разгибает и отводит бедро, а также вращает его при резкой флексорно-абдукционной позе [4] и, кроме того, препятствует быстрой внутренней ротации бедра в первой стадии ходьбы и бега.

Ствол седалищного нерва в 90% случаев выходит в ягодичную область из полости таза под грушевидной мышцей. В 10% случаев он ее прободает.

Таким образом, при возникновении синдрома грушевидной мышцы может развиваться:

- компрессия седалищного нерва между крестцово-остистой связкой и измененной грушевидной мышцей;
- компрессия седалищного нерва измененной грушевидной мышцей при его прохождении через мышцу (вариант хода седалищного нерва).

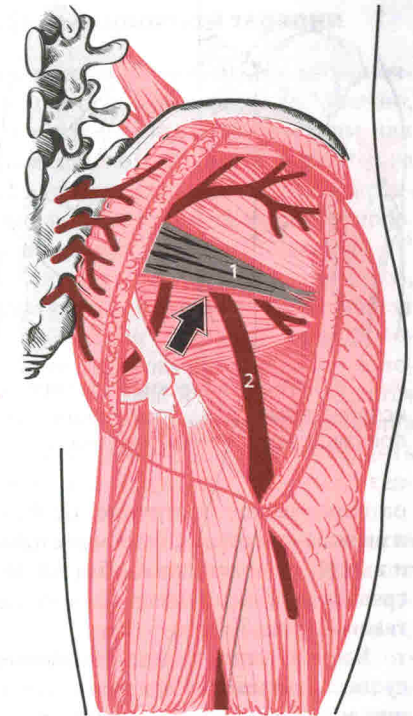
#### Методика проведения локальной инъекционной терапии

**Положение пациента:** лежа на животе; под нижнюю часть живота пациента подкладывается подушка.

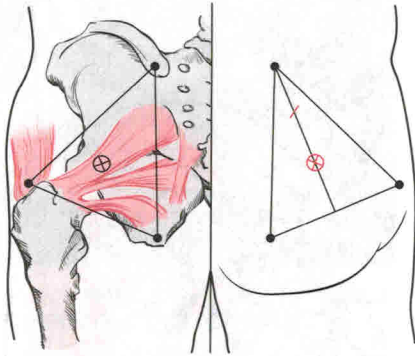
**Оборудование:** 1. Шприц 10 мл и несколько игл длиной 1,6 и 12 см. 2. Укладки и оборудование для реанимации и оказания неотложной медицинской помощи.

**Ориентиры:** седалищный бугор, большой вертел бедренной кости, место соединения задней верхней подвздошной ости с крестцом.

**Техника введения.** Применяют комбинированный раствор, состоящий из 10 мл 0,5% или 0,25% раствора новокаина, 1 мл раствора цианокобаламина и 1 мл ГКС. Врач пальпаторно определяет анатомические ориентиры (задняя верхняя подвздошная ость, вершина большого вертела, седалищный бугор) и соединяет их в треугольник (можно использовать тампон с раствором йода). Затем из угла, вершиной которого служит место соединения задней верхней подвздошной ости с крестцом, опускается биссектриса. Последнюю делят на три равные части и отмечают точку между нижней и средней ее третями (рис. 8.5). В искомую точку тонкой иглой (1,6 см) внутрикожно вводят 1–2 мл 0,5% раствора новокаина до образования «лимонной корочки». После этого в область образованного желвака перпендикулярно поверхности кожи вводят длинную иглу на глубину 5–6 см до ощущения сопротивления, которое оказывает игле крестцово-остистая связка. Далее врач извлекает иглу на 1 см и, направляя ее краниально под углом 30° к прежней позиции, вновь вводит на глубину 1 см. После предварительной аспирации (возможно попадание в сосуд) вводится лекарственный раствор.



**Рис. 8.4.** Топографическая анатомия ягодичной области. 1 – грушевидная мышца; 2 – седалищный нерв.

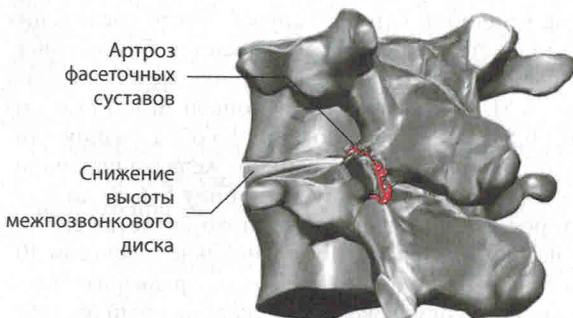


**Рис. 8.5.** Анатомические ориентиры, используемые для проведения ЛИТ при синдроме грушевидной мышцы.

патологическое состояние, особенно распространенное при спондилезе и вызывающее формирование стойкого БС в 55% случаев в шейной области и в 31% – в поясничной области. Встречается у 15% молодых людей после травмы шейного отдела позвоночника и у 40% людей старше 50 лет без таковой (рис. 8.6).

Большинство пациентов отмечают местную боль в зоне воспаленного сустава, причем наибольшее неудобство причиняют наклоны туловища назад или вытяжение позвоночника (вис на турнике).

Болезненные приступы возникают многократно и с непредсказуемой периодичностью, продолжительностью и интенсивностью. При синдроме фасеточных суставов на поясничном уровне возникает ограничение подвижности позвоночника в положении стоя, а в сидячем положении моментально усиливаются болевые ощущения и мышечные спазмы.



**Рис. 8.6.** Фасеточный синдром.

По завершении процедуры ЛИТ пациенту рекомендуется провести 30 мин лежа на животе.

После проведения ЛИТ пациентам назначают НПВС (Аэртал 100 мг 2 раза в день) на 1 нед., а также таблетки толперизона гидрохлорида (Мидокалма) в дозе 150 мг 3 раза в день на срок 2–3 нед.

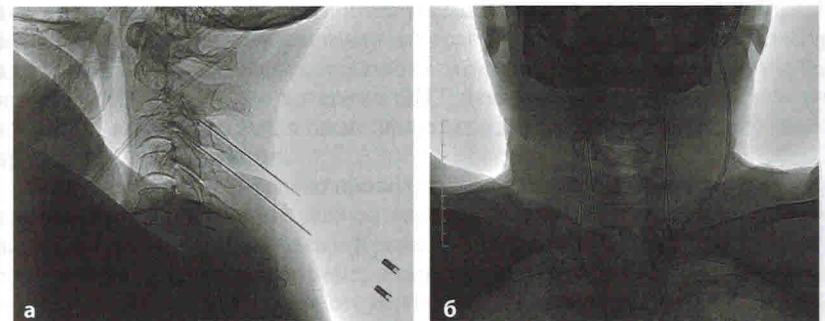
#### 8.4. Блокада фасеточных суставов

Фасеточный синдром (артроз межпозвонковых дугоотростчатых суставов, спондилоартроз, спондилоартропатический синдром) – это

#### Методика проведения локальной инъекционной терапии

Методику ЛИТ дугоотростчатых суставов поясничного отдела позвоночника избирают в зависимости от ориентации суставных фасеток. Конечно, правильнее выполнять ЛИТ фасеточных суставов под рентгеновским или УЗ-контролем, однако подобная возможность подчас существует только в крупных лечебных центрах (рис. 8.7), поэтому в данном разделе мы предложим методику выполнения ЛИТ с помощью анатомических ориентиров. При ориентации дугоотростчатых суставов во фронтальной плоскости до 45° иглу вкалывают на 1,5 поперечника пальца от линии остистых отростков, проводят до упора кончика иглы в костную ткань, после чего больного просят повернуться на угол, соответствующий ориентации суставной щели. В момент ее совпадения с направлением иглы последнюю проталкивают в полость сустава на 1–2 мм. Обычно после прокола кожи и фасции отмечается рефлекторное напряжение мышц, что приводит к изменению направления продвижения иглы. Для исключения этого необходимо тщательно выполнить инфильтрационную анестезию кожи и мышц по ходу иглы, вплоть до капсулы сустава.

При фронтальной ориентации суставных фасеток более чем на 45° сустав пунктируют в нижнем завороте. ЛИТ осуществляют в положении больного лежа на боку или на животе с неременной сгибающей установкой в поясничном отделе позвоночника. Иглу вводят, ориентируясь по нижнему краю остистого отростка, соответствующего уровню пунктируемого сустава, отступив латерально на 2–3 см и дополнительно каудально на расстояние, предварительно измеренное на спондилограммах. Кончик иглы проводят в нижний заворот сустава до упора в хрящевую поверхность верхнего суставного отростка (рис. 8.8). После введения иглы в полость сустава проводят аспирационную пробу для эвакуации синовиальной жидкости. Затем вводят раствор анестетика и ГКС общим объемом до 2–3 мл. Для блокады используют иглу длиной не менее 12 см. Емкость сустава колеблется от 0,3 до 2,0 мл и даже до 2,5 мл. При сохранной капсуле сустава после введения 0,5 мл раствора



**Рис. 8.7.** Выполнение ЛИТ фасеточных суставов (C<sub>2</sub>–C<sub>3</sub>, C<sub>3</sub>–C<sub>4</sub>) под рентгеновским контролем. а – боковая проекция; б – прямая проекция.