

## Глава 16

# ТРАВМЫ ГРУДНОЙ КЛЕТКИ

## Введение

Около 15% военных травм приходится на грудную клетку. Из них 10% являются поверхностными (только мягкие ткани), а остальными 90% являются проникающими.

**Немедленное распознавание и лечение напряженного пневмоторакса является единственным наиболее важным и спасающим жизнь вмешательством при лечении травм грудной клетки в бою. Расширенные шейные вены, сдвиг трахеи, снижение звуков дыхания, гиперрезонанс в пораженном гемитораксе и гипотензия являются основными признаками. Они могут присутствовать как все вместе, так и по отдельности. Немедленная декомпрессия спасает жизнь.**

Те ранения, которые затрагивают центральную часть грудной клетки (сердце, магистральные сосуды, легочную артерию)

Это правило, смертельны на поле боя. Повреждения легочной плевры (подавляющее большинство) можно лечить путем установки плеврального дренажа и базовой обработки раны. Хотя проникающие ранения являются наиболее распространенными, может возникнуть тупая травма грудной клетки, которая приводит к нарушению содержимого грудной клетки, а также к повреждению самой грудной стенки. Взрывные травмы могут привести к разрыву наполненных воздухом структур (легких), а также к проникающим повреждениям от осколков.

Есть надежда, что с появлением бронежилетов удастся избежать большинства травм грудной клетки, наблюдавшихся в прошлых конфликтах. К сожалению, будут люди, у которых не будет такой защиты, а также и те, кто получит травмы грудной клетки, несмотря на защиту.

## **Анатомические соображения**

- ▶ Верхняя граница находится на уровне ключиц спереди и соединения тел позвонков С7–Т1 сзади. На этом уровне располагаются крупные артерии (общие сонные артерии, позвоночные), вены (передние и внутренние яремные вены), трахея, пищевод и спинной мозг.
- ▶ Внутри самой грудной клетки находятся сердце и коронарные сосуды, магистральные сосуды, включая артерии (аорта, дуга аорты, брахиоцефальный ствол, правая подключичная, левая общая сонная артерия, левая подключичная и нисходящая аорта), вены (верхняя и нижняя полая вена, непарная вена, брахиоцефальная вена), легочные артерии и вены, дистальный отдел трахеи и главные бронхи, легкие и пищевод.
- ▶ Нижняя граница оканчивается диафрагмой, прикрепленной спереди на уровне Т6 и постепенно наклоняющейся кзади к уровню Т12.

**Проникающие повреждения грудной клетки ниже уровня Т4 (линия соска) имеют высокую вероятность вовлечения структур брюшной полости (рис. 16.1).**

## Оценка и диагностика

Знание механизмов повреждения (например взрыв, осколок и другие) может увеличить понимание конкретной травмы. Полный и точный диагноз обычно невозможен из-за ограниченных диагностических инструментов, доступных в условиях боевых действий. Поскольку травмы грудной клетки могут серьезно повлиять на дыхание и кровообращение (и в редких случаях на дыхательные пути), полная и быстрая оценка каждой травмы обязательна.

- ▶ Если пострадавший способен говорить, есть разумная уверенность в том, что дыхательные пути не повреждены.

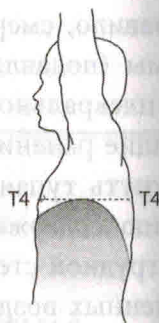


Рис. 16.1. Граница грудной полости, на уровне которой может вовлекаться содержимое брюшной полости

## Травмы опасные для жизни

**Травмы, не сразу очевидные, но требующие безотлагательного внимания, включают напряженный пневмоторакс, массивный гемоторакс и тампонаду сердца.**

- ▶ Напряженный пневмоторакс.
  - У пациента с известной травмой грудной клетки, проявляющейся открытыми дыхательными путями и затрудненным дыханием, подозревается пневмоторакс напряжения, пока не доказано обратное, и, как следствие, требуется быстрая декомпрессия и установка плеврального дренажа.
- ▶ Обширный гемоторакс.
  - Кровотечение может указывать на значительное внутригрудное повреждение. Как правило, немедленная эвакуация 1500 см<sup>3</sup> крови требует торакотомии (особенно если рана была нанесена в течение последнего часа). При исходном меньшем количестве крови



- во продолжающейся потере  $200 \text{ см}^3/\text{час}$  в течение более 4 часов показана торакотомия.
- Пострадавшие с массивным кровоизлиянием в грудную клетку требуют применения методов контроля повреждений (см. главу 12 «Хирургия контроля повреждений»).
  - Тампонада сердца.
  - Расширенные шейные вены (могут отсутствовать при значительной кровопотере) при наличии четких звуков дыхания и гипотензии указывают на возможность опасной для жизни тампонады сердца.
  - Инфузионная терапия может временно стабилизировать состояние пациента при тампонаде.
  - Выполните УЗИ со стабильным пациентом.
  - Если положительный результат, переходите к хирургическому лечению (перикардиоцентез, стернотомия, торакотомия). Наличие крови в перикарде требует срединной стернотомии/торакотомии.
  - Отрицательный результат УЗИ требует либо повторного УЗИ, либо перикардиоцентеза, в зависимости от уровня клинического подозрения.
  - Перикардиоцентез — это лишь временная мера на пути к окончательному хирургическому восстановлению.
  - Открытый пневмоторакс (отверстие в грудной стенке) лечат путем установки плеврального дренажа и герметизации отверстия. Альтернативные варианты включают повязки на грудную клетку с односторонним клапаном или квадратный кусок пластиковой повязки, приклеенный пластырем к грудной клетке с трех сторон.
  - Листевидная грудная клетка (весь сегмент грудной стенки, плавающий из-за переломов блока ребер, с двумя переломами на каждом ребре) потребует лечения (либо интубации дыхательных путей, либо наблюдения) в зависимости от тяжести основного повреждения легких. В случаях, когда интубация не требуется, повторные блокады межреберных нервов местным анестетиком длительного действия, таким как Маркаин, могут быть очень полезны для облегчения боли и ограничения ателектаза и других легочных осложнений.

## Хирургическое лечение

**Большинство проникающих ранений грудной клетки,ждавших медицинскую помощь, адекватно лечатся только с помощью торакостомической установки плеврального дренажа.**

### Установка плеврального дренажа (трубка в грудной клетке).

#### ► Показания.

- Известный или предполагаемый напряженный пневмоторакс.
- Пневмоторакс (в том числе открытый).
- Гемоторакс.

• Любое проникающее ранение грудной клетки, требующее торакостомической портировки (обязательно в случае аэромедицинской эвакуации).

#### ► Процедура (рис. 16.2).

- В случаях напряженного пневмоторакса немедленная декомпрессия с помощью иглы с большим отверстием (спасает жизнь).  
Внутривенный катетер (калибр 14/16/18 длиной не менее 5–7,5 см) вводится по срединно-ключичной линии во втором промежутке (примерно на 2 пальца ниже ключицы у взрослого мужчины). Ввод подтверждается звуком воздуха, проходящего через катетер. За этим должно быстро последовать введение плеврального дренажа.
- В загрязненной среде рекомендуется один грамм цефазолина внутривенно.
- Если позволяет время, обработайте переднюю и боковую часть грудной клетки на пораженной стороне повидон-йодом.
- Определите место разреза вдоль передней подмышечной линии, пересекающей 5-е или 6-е ребро.
- Ввести местный анестетик бодрствующему пациенту, если позволяют условия.
- Сделайте поперечный разрез длиной 3–4 см вдоль и по центру над ребром, доведя его до кости.

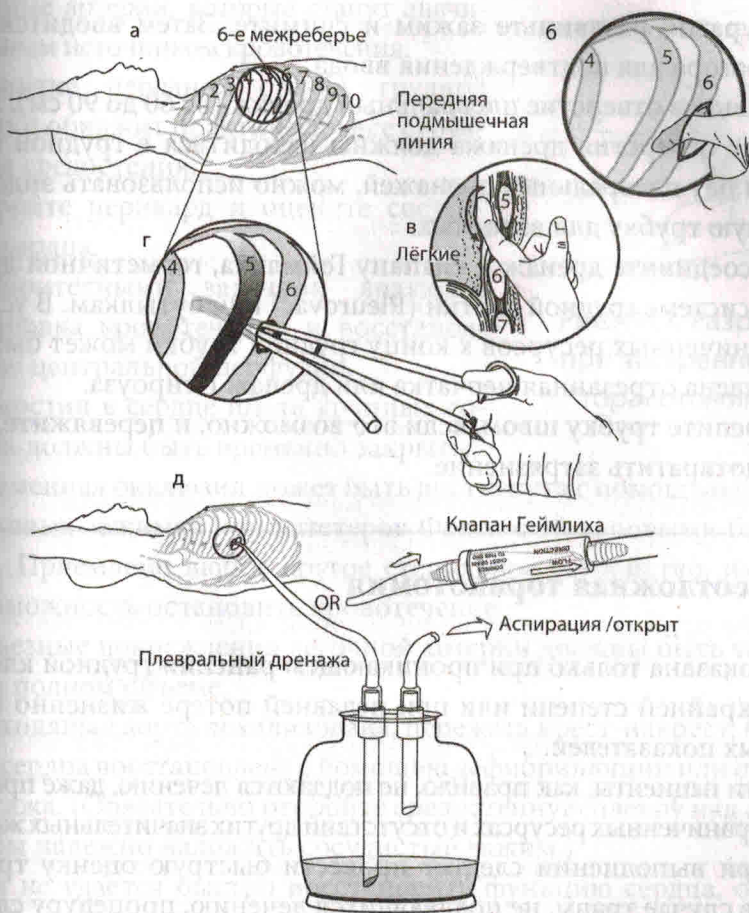


Рис. 16.2. Процедура установки плеврального дренажа

- Вставьте изогнутый зажим в разрез, направленный поверх верхней части ребра, и протолкните в грудную клетку через плевру. При входе в грудную клетку раздается отчетливый хлопок, и для достижения этого входа необходимо приложить умеренное усилие. Приток воздуха из грудной клетки подтвердит наличие напряженного пневмоторакса. Глубина введения кончика зажима должна быть ограничена рукой хирурга всего 3 или 4 см, чтобы убедиться, что зажим не проникает глубже в грудную клетку, что приводит к повреждению нижележащих структур.



- Аккуратно раздвиньте зажим и снимите. Затем вводится палец оператора для подтверждения ввода.
- Вставьте в отверстие плевральный дренаж (от 60 до 90 см). Все боковые отверстия дренажа должны находиться в грудной клетке. Если нет плевральных дренажей, можно использовать эндотрахеальную трубку для взрослых.
- Присоедините дренаж к клапану Геймлиха, герметичной дренажной системе грудной клетки (Pleurovac) или бутылкам. В условиях ограниченных ресурсов к концу грудной трубки может быть прикреплен отрезанный перчатка или дренаж Пенроуза.
- Закрепите трубку швом, если это возможно, и перевяжите, чтобы предотвратить загрязнение.

### Неотложная торакотомия

- ▶ Показана только при проникающем ранении грудной клетки в крайней степени или при недавней потере жизненно важных показателей.
- ▶ Эти пациенты, как правило, не поддаются лечению, даже при неограниченных ресурсах и отсутствии других значительных травм.
- ▶ При выполнении следует провести быструю оценку травм, а в случае травм, не поддающихся лечению, процедуру следует немедленно прекратить.

### Процедура

- ▶ Когда пациент лежит на спине, сделайте разрез в левой инфрамарной складке, начиная с боковой границы грудины и продолжая до срединно-подмышечной линии (рис. 16.3).
- ▶ От процедуры следует отказаться при обнаружении разрушительных повреждений сердца и магистральных сосудов.
- ▶ Если в левой части грудной клетки не обнаружено повреждений, быстро расширьте разрез по средней линии, пересекая грудину используя Либше, выполняя зеркальную торакотомия (раскладушка, рис. 16.4). При выполнении этой процедуры вы перережете обе внутренние

## Глава 22

### ПОВРЕЖДЕНИЯ МЯГКИХ ТКАНЕЙ

**Все боевые раны загрязнены, и их не следует закрывать в первую очередь.**

Целью лечения ранений мягких тканей является спасение жизни, сохранение функций, сведение к минимуму заболеваемости и предотвращение инфекций с помощью раннего и агрессивного хирургического лечения ран на поле боя.

#### Предоперационный уход

- ▶ Предотвратите инфекцию.
- Антибиотики.
- ✓ Антибиотики не являются заменой хирургического лечения.
- ✓ Антибиотики являются терапевтическими, а не профилактическими средствами при военных ранах.
- ✓ Как можно скорее назначьте антибиотики при всех проникающих ранах.
- Стерильная повязка.
- ✓ Как можно скорее наложите стерильную полевую повязку.



- ✓ Оставьте повязку нетронутой до операции. При первичном осмотре может быть проведено однократное исследование мягких тканей. Частота инфицирования увеличивается при многократных осмотрах ваниях перед операцией. Первоначальные культуры раны не нужны.

## Приоритеты в лечении хирургических ран

- ▶ Процедуры по спасению жизни перед обработкой ран конечностей и мягких тканей.
- ▶ Сохраняйте конечности.
  - Восстановите сосуды.
  - Профилактируйте развитие компартмент-синдрома.
- ▶ Предотвратите инфекцию.
  - Хирургическое вмешательство в течение 6 часов после ранения.
  - Антибиотики.
  - Стерильная повязка.
  - Иммобилизация перелома.
- ▶ Поверхностные проникающие осколочные повреждения (одиночные или множественные) обычно не требуют хирургического лечения. Просто очистите раны антисептиком и почистите щеткой. Тем не менее в зависимости от локализации и клинической картины, сохраняется высокое подозрение на повреждение сосудов или внутрибрюшное проникновение.
  - Избегайте операции «швейцарский сыр» (в попытке иссечь все раны и извлечь фрагменты).

## Уход за ранами

### Первичный уход за хирургическими ранами

- ▶ Ограниченные продольные разрезы.
- ▶ Удаление инородного материала и девитализированных тканей.
- ▶ Орошение.
- ▶ **ОСТАВЬТЕ РАНУ ОТКРЫТОЙ** — без ПЕРВИЧНОГО НАТЯЖЕНИЯ.
- ▶ Антибиотики и профилактика столбняка.
- ▶ Шина для транспортировки (улучшает контроль боли).

- ▶ Продольные разрезы.
- ▶ Раны расширяются разрезами, параллельными длинной оси конечности, чтобы обнажить всю глубокую зону повреждения. На сгибательной стороне суставов разрезы делаются наклонно к длинной оси, чтобы предотвратить развитие сгибательных контрактур.
- ▶ Использование продольных разрезов, а не поперечных, позволяет при необходимости расширять проксимальный и дистальный отделы для более тщательной визуализации и хирургической обработки.
- ▶ Иссечение раны (в настоящее время используется термин «санация»).
- ▶ Кожа.
  - ✓ Консервативное иссечение 1–2 мм краев поврежденной кожи (рис. 22.1, а).
  - ✓ Чрезмерного иссечения кожи избегают; сомнительные участки могут быть оценены при следующей обработке.

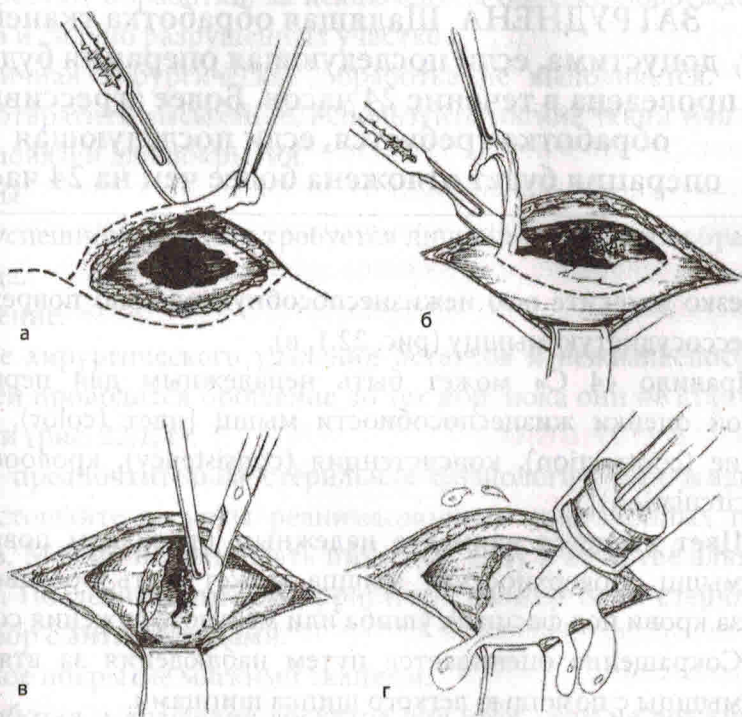


Рис. 22.1. Иссечение кожи (а), удаление фасции (б), удаление сосудистой ткани (в), орошение (г)

- **Жир.**
- ✓ Поврежденный, загрязненный жир следует удалить.
- **Фасция.**
- ✓ Повреждение фасции часто минимально по сравнению с величиной разрушения под ней (рис. 22.11, б).
- ✓ Измельченные, разорванные участки фасции иссекаются, и фасция широко раскрывается через продольный разрез, чтобы обшить всю зону повреждения под ней.
- ✓ Часто требуется полная фасциотомия, как описано ниже.
- **Мышцы.**

**Удаление омертвевших мышц важно для предотвращения инфекции. Точная ПЕРВОНАЧАЛЬНАЯ ОЦЕНКА ЖИЗНЕСПОСОБНОСТИ МЫШЦ ЗАТРУДНЕНА. Щадящая обработка тканей допустима, если последующая операция будет проведена в течение 24 часов. Более агрессивная обработка требуется, если последующая операция будет отложена более чем на 24 часа.**

- ✓ Резко иссеките всю нежизнеспособную, сильно поврежденную, бессосудистую мышцу (рис. 22.1, в).
- ✓ Правило «4 С» может быть ненадежным для первоначальной оценки жизнеспособности мышц [цвет (color), сокращение (contraction), консистенция (consistency), кровообращение (circulation)].
- × Цвет является наименее надежным признаком повреждения мышц. Поверхностная мышца может быть обесцвечена из-за крови под фасцией, ушиба или местного сужения сосудов.
- × Сокращение оценивается путем наблюдения за втягиванием мышцы с помощью легкого щипка щипцами.
- × Консистенция мышцы может быть лучшим показателем жизнеспособности. Как правило, жизнеспособная мышца восстанавливает свою первоначальную форму при захвате щипцами.



в то время как мышца, которая сохраняет следы от захвата щипцами, имеет сомнительную жизнеспособность.

- × Кровообращение оценивается по кровотокающей ткани из свежей раны. Преходящий спазм сосудов, характерный для боевых ранений, может не позволить кровоточить здоровым тканям.
- Кость.
  - ✓ Сохранились фрагменты кости с прикреплениями мягких тканей и большие свободные суставные фрагменты.
  - ✓ Удалите все девитализированные, неваккуляризованные кусочки кости размером меньше ногтя большого пальца, которые не прикреплены к мягким тканям.
  - ✓ Извлеките каждый из концов кости при любом переломе, очистите поверхность и вычистите концы костномозгового канала.
- Нервы и сухожилия.
  - ✓ Не требуют обработки, за исключением обрезки поврежденных краев и сильно разрушенных участков.
  - ✓ Первичная хирургическая обработка не выполняется. Чтобы предотвратить высыхание, используйте мягкие ткани или влажные повязки для покрытия.
- Сосуды.
  - ✓ Для успешного лечения требуется лишь минимальная обработка сосуда.
- Орошение.
  - ✓ После хирургического удаления остатков и нежизнеспособных тканей проводится орошение до тех пор, пока они не станут чистыми (рис. 22.1, г).
  - ✓ Хотя предпочтительна стерильная физиологическая жидкость, не истощайте ресурсы реанимационных инфузионных препаратов. Можно использовать питьевую воду в качестве альтернативы. Последним литром ирригатора должен быть стерильный раствор с антибиотиками.
- Местное покрытие мягкими тканями.
  - ✓ Разработка и вращение лоскутов для этой цели не должны выполняться во время первичной хирургической обработки раны.
  - ✓ Рекомендуются местное покрытие мягких тканей путем щадящей мобилизации прилегающих здоровых тканей для предотвращения

высыхания, некроза и инфекции. Альтернативой является питанная физиологическим раствором марля.

### Не бывает первичного заживления боевых ран.

- Перевязка.
- Не затыкайте рану прокладкой, так как это препятствует дренированию раны. Оставляя рану открытой, можно обеспечить выход жидкости, избежать ишемии, обеспечить неограниченный отек и избежать создания анаэробной среды.
- Наложите на рану не стягивающую, неокклюзионную сухую повязку.

## Обработка ран после первоначальной операции

- ▶ Рана подвергается плановой повторной обработке и орошению через 24–72 часа и последующим процедурам до тех пор, пока не будет достигнута чистая рана.
- ▶ Между процедурами может быть лучшее разграничение нежизнеспособных тканей или развитие местной инфекции.
- ▶ Желательно раннее покрытие мягких тканей в течение 3–5 дней, когда рана чистая, чтобы предотвратить вторичную инфекцию.
- ▶ Отсроченное первичное закрытие (3–5 дней) требует чистой раны, которую можно закрыть без чрезмерного натяжения. Этого состояния может быть трудно достичь при военных ранениях.
- ▶ Боевые раны мягких тканей хорошо заживают без значительной потери функции из-за вторичного воздействия. Это особенно верно в отношении простых ран мягких тканей.
- ▶ Окончательное закрытие с помощью кожных лоскутов и мышечных лоскутов не следует проводить в операционной, когда возможна эвакуация. Однако эти методы могут потребоваться раненым гражданским лицам или военнопленным.



## Краш-синдром

- ▶ Когда жертва раздавлена или захвачена в ловушку сдавливанием конечностей в течение длительного времени, существует вероятность развития краш-синдрома (КС), характеризующегося ишемией и повреждением мышц или смертью (рабдомиолиз).
- При рабдомиолизе происходит отток калия, нефротоксичных метаболитов, миоглобина, пуринов и фосфора в кровоток, что приводит к сердечной и почечной дисфункции.
- Реперфузионное повреждение может привести к потере до 10 л жидкости в третьем пространстве на конечность, что может спровоцировать гиповолемический шок.
- ОПН может быть результатом сочетания нефротоксичных веществ, вызывающих гибель мышц (миоглобин, мочевиная кислота), и гиповолемии, приводящей к нарушению кровотока в почках.
- ▶ Распознавание.
- История.
  - ✓ Подозревается у пациентов, в анамнезе которых было пребывание в ловушке (например при военных действиях в городах, в горах, при землетрясениях или взрывах бомб) в течение длительного периода (от нескольких часов до нескольких дней).
  - ✓ Четкий анамнез не всегда доступен в бою, и синдром может проявляться незаметно у пациентов, которые изначально выглядят хорошо.
- Физические находки.

Необходимо провести тщательный осмотр с уделением внимания конечностям, туловищу и ягодицам. Результаты осмотра зависят от продолжительности воздействия, оказанного лечения и времени, прошедшего с момента освобождения жертвы.

### ✓ Конечности.

- × Первоначально может казаться нормальной сразу после извлечения. Развивается отек, и конечность становится опухшей, прохладной и напряженной.
- × Может возникнуть сильная боль, несопоставимая с осмотром.
- × Анестезия и паралич конечностей, которые могут имитировать повреждение спинного мозга с вялым параличом, но при



этом сохранится нормальная функция кишечника и мочевого пузыря.

✓ Туловище/ягодицы: может возникнуть сильная боль, несомнительная осмотру в напряженных отделах.

• Результаты лабораторных исследований.

✓ Креатининфосфокиназа (КФК) повышена со значениями обычно  $>100\ 000$  МЕ/мл.

✓ Моча сначала может казаться концентрированной, а затем изменить цвет на типичный красновато-коричневый, так называемую мочу портвейн или чай со льдом. Объем выделяемой мочи со временем уменьшается.

✓ Из-за миоглобина анализ мочи на кровь положительный, но микроскопия не покажет красных кровяных телец (эритроцитов). Моча может быть отправлена на проверку миоглобина, но результаты могут занять несколько дней и не должны откладывать терапию.

✓ Гематокрит/гемоглобин (H/H) может варьироваться в зависимости от кровопотери, но при изолированном КС H/H повышается из-за гемоконцентрации вследствие потери жидкости в третьем пространстве.

✓ По мере прогрессирования уровень калия и КФК в сыворотке крови еще больше повышается с ухудшением метаболического ацидоза. Креатинин и азот мочевины крови будут повышаться по мере развития почечной недостаточности. Гиперкалиемия, как правило, является основной причиной смерти от сердечной аритмии.

#### ► Терапия.

• В эпицентре боевых действий, все еще находясь в ловушке.

✓ Основной целью терапии является предотвращение острой почечной недостаточности при КС. Подозревать, распознавать и лечить рабдомиолиз на ранних стадиях.

✓ Терапия должна быть начата как можно скорее, предпочтительно в полевых условиях, пока пострадавший все еще находится в ловушке. В идеале рекомендуется установить внутривенный доступ в свободную вену руки или ноги.

✗ Избегайте внутривенных растворов, содержащих калий и лактат. Перед извлечением следует вводить не менее 1 л и до 1 л

(при кратковременном извлечении), максимум 6–10 л/сут при длительных задержках.

- ✓ В крайнем случае, для спасения пострадавших, попавших в ловушку, может потребоваться ампутация (кетамин 2 мг/кг внутривенно для анестезии и с использованием жгута проксимально места опиала).
- Больничный уход.
- ✓ Другие травмы и электролитные аномалии необходимо лечить, продолжая жидкостную реанимацию, как указано выше, для защиты функции почек.
- ✓ Катетер Фолея для контроля диуреза.
- ✓ Установите и поддерживайте диурез  $>100 \text{ см}^3/\text{ч}$  до тех пор, пока пигменты не будут выведены из мочи.
- × При необходимости также добавьте бикарбонат натрия в жидкость для внутривенного введения (1 ампула/л 5% глюкозы) для подщелачивания мочи выше pH 6,5.
- Если не удастся контролировать pH мочи, вводите по 1 ампуле в каждый второй литр внутривенно.
- × Вводят маннит, 20% раствор 1–2 г/кг в течение 4 часов (до 200 г/сут), в дополнение к внутривенным жидкостям.
- ✓ Центральный венозный мониторинг может потребоваться при больших объемах вводимой жидкости (может превышать 12 л/сут для достижения необходимого диуреза).
- ✓ Нарушения электролитного баланса.
- × Необходимо устранить гиперкалиемию, гиперфосфатемию, гипокальциемию, гиперурикемию.
- ✓ Диализ.
- × Острая почечная недостаточность, требующая диализа, встречается у 50–100% пациентов с тяжелым рабдомиолизом.
- ✓ Хирургическое руководство сосредоточено на диагностике и лечении компартмент-синдрома. Не забудьте также проверить туловище и ягодицы.
- ✓ Ампутация: рассматривается у пострадавших с необратимым мышечным некрозом/некротизированной конечностью.

**Гипербарическая кислородная терапия:** может быть полезна после хирургического лечения для улучшения выживаемости конечностей. Компартмент-синдром (см. главу 27 «Сосудистые травмы»).

## Глава 26

# ТРАВМЫ КИСТЕЙ И СТОП

### Введение

Боевые ранения кистей и стоп отличаются от ранений рук и ног в гражданских условиях по летальности и заболеваемости. Смерть выступает редко, но легкое ранение, не вызывающее долговременных повреждений, если оно нанесено, например, в бедро, может привести к пожизненной инвалидности. Кисти и стопы имеют важное сходство: сложная комбинация многих мелких структур, которые должны функционировать вместе.

### Типы травм

- ▶ Обычными являются небоевые травмы, приводящие к разрывам кистей и раздавливанию кистей или стоп. Такие травмы могут привести к компартмент-синдрому.
- ▶ Осколочные и взрывные ранения кистей и стоп широко распространены в бою и могут привести к калечащим травмам с необратимой потерей функций.



## Кисть

Даже кажущиеся незначительными раны дистальнее лучезапястной складки могут повредить сухожильные влагалища и суставы, что приведет к серьезной инфекции глубокого пространства. Такие раны требуют высокой настороженности и низкого порога оперативного исследования.

## Оценка и начальная помощь

- ▶ Верхние конечности пострадавшего нужно оценить на предмет повреждения.
- ▶ Кольца, часы и другие ограничивающие предметы должны быть немедленно удалены.
- ▶ Необходимо выполнить предварительное неврологическое обследование и задокументировать результаты.
- ▶ Сосудистый статус руки должен включать оценку лучевых и локтевых артерий (проба Аллена, доплерография и др.).

## Лечение компартмент-синдрома кисти

- ▶ Кисть имеет 10 отдельных фасциальных отделов (4 тыльных межкостных, 3 ладонных межкостных, мышцы тенара, мышцы гипотенара и приводящая мышца большого пальца [рис. 26.1]).

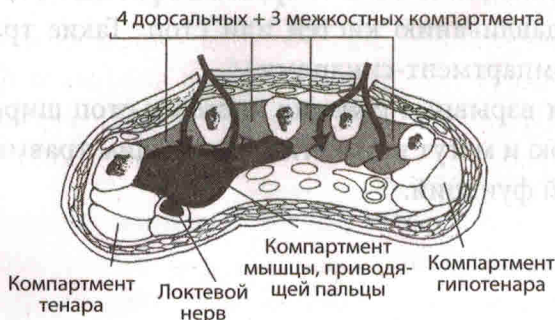

Рис. 26.1. Карманы кисти

- ▶ Полная фасциотомия руки состоит из четырех разрезов (показанных на рис. 26.2).
- ▶ Один разрез на лучевой стороне пястной кости большого пальца высвобождает отдел тенара.
- ▶ Дорсальный разрез над пястной костью указательного пальца используется для высвобождения 1-й и 2-й тыльных межкостных мышц, а также для достижения пространства между локтевой костью и указательным пальцами и для высвобождения ладонной межкостной мышцы и приводящей мышцы большого пальца.
- ▶ Дорсальный разрез над пястной костью безымянного пальца используется для высвобождения 3-й и 4-й тыльных межкостных мышц, а также для спуска вдоль лучевой поверхности безымянного пальца и плюсневой кости мизинца для высвобождения ладонных межкостных мышц.
- ▶ Разрез делается на локтевой стороне мизинца, чтобы высвободить мышцы гипотенара.
- ▶ Хотя компартменты в пальцах четко не определены, сильно отекающие пальцы могут потребовать снятия кожных и фасциальных сужений; следует позаботиться о том, чтобы разрез кожи располагался вдали от сосудисто-нервных пучков (рис. 26.3).

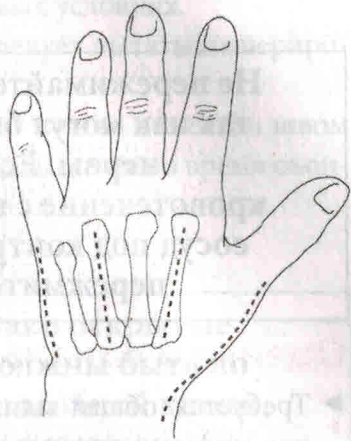


Рис. 26.2. Фасциотомические разрезы кисти

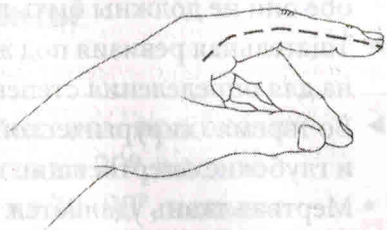


Рис. 26.3. Разрезы для фасциотомии пальцев

## Хирургическая техника

**Не пережимайте кровоточащие ткани вслепую, так как могут быть повреждены близлежащие нервы. Если не удастся остановить кровотечение с помощью давления, изолируйте сосуд под контролем жгута и перевяжите или пережмите под прямым контролем.**

- ▶ Требуется общая или регионарная (блоковая) анестезия; местная инфильтрация анестетика неадекватна. Эпинефрин никогда не вводят в руки или пальцы.
- ▶ Хотя можно лигировать либо лучевую, либо локтевую артерию, обе они не должны быть перевязаны.
- ▶ Тщательная ревизия под жгутом до нормальных тканей обязательна для определения степени повреждения.
- ▶ Во время хирургической обработки удаляют инородные тела и глубокие омертвевшие ткани.
  - Мертвая ткань удаляется.
  - Ткани, включая кожу, с маргинальной или сомнительной жизнеспособностью оставляются для последующей оценки, чтобы улучшить шансы на оптимальный результат.
- ▶ Пальцы не ампутируют, если они не повреждены безвозвратно.
- ▶ Жизнеспособная ткань, даже если она нефункциональна, сохраняется и стабилизируется для последующей реконструкции.
- ▶ Временная стабилизация переломов спицами Киршера (спицы К) может повысить комфорт пациента и улучшить последующее лечение.

## Лечение специфических тканей

- ▶ Кость. Если фрагменты не выдавливаются из тела и не сильно загрязнены, их следует оставлять на месте. В передовых госпиталях для внутренней фиксации следует использовать только небольшие спицы К.



- ▶ Сухожилие: должно быть минимальное иссечение сухожилий. Не следует пытаться оперировать в полевых условиях.
- ▶ Нерв. Не вырезайте нервную ткань. Не следует пытаться оперировать в полевых условиях.
- ▶ Концы разорванных нервов и сухожилий можно пометить швом 4-0, чтобы их было легче идентифицировать позже во время окончательной реконструкции и восстановления.

**Заккрытие ран отсрочено; однако открытые сухожилия, кости и суставы должны быть по возможности покрыты жизнеспособной кожей, чтобы предотвратить высыхание.**

## Перевязка и наложение шины

**Наложите шину на руку в безопасном положении (рис. 26.4). Запястье разогнуто на 20°, пястно-пальцевые суставы согнуты на 70–90°, пальцы (проксимальный и дистальный межфаланговые суставы) находятся в полном разгибании.**

- ▶ Сначала на раны накладывают мелкочаеистую марлю и закрывают ее обильным слоем распушенной марли.
- ▶ Вся рана должна быть покрыта, но кончики пальцев должны оставаться открытыми, если это возможно, для оценки перфузии.
- ▶ Накладывается шина, иммобилизующая все поврежденные части и выходит на здоровый участок одной кости или сустава. Ладонная гипсовая пластина является обычной, но дорсальная может быть добавлена для дополнительной стабильности.

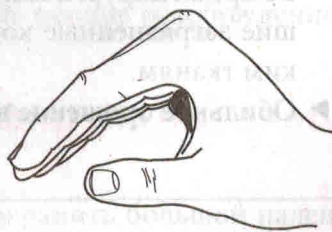


Рис. 26.4. Положение руки во время наложения шины