

**Н.Е.Чернеховская  
П.Л.Щербаков  
А.Ф.Дронов**

# **НЕОТЛОЖНАЯ ЭНДСКОПИЯ В ПЕДИАТРИИ**



**Москва  
«МЕДпресс-информ»  
2014**

УДК 616-072.1:616-053.2  
ББК 53.4+57.3  
Ч-49

*Все права защищены. Никакая часть данной книги не может быть воспроизведена в любой форме и любыми средствами без письменного разрешения владельцев авторских прав.*

*Авторы и издательство приложили все усилия, чтобы обеспечить точность приведенных в данной книге показаний, побочных реакций, рекомендуемых доз лекарств. Однако эти сведения могут изменяться.*

*Информация для врачей. Внимательно изучайте сопроводительные инструкции изготовителя по применению лекарственных средств.*

**Авторы:**

**Чернеховская Н.Е.**, докт. мед. наук, профессор кафедры эндоскопии ГБОУ ДПО РМАПО;

**Щербаков П.Л.**, докт. мед. наук, профессор, зам. директора Института гастроэнтерологии;

**Дронов А.Ф.**, докт. мед. наук, профессор, заслуженный деятель науки РФ, зав. курсом эндоскопической хирургии ФУВ при кафедре детской хирургии Российского национального исследовательского медицинского университета им. Н.И.Пирогова.

**Чернеховская Н.Е.**

Ч-49 Неотложная эндоскопия в педиатрии / Н.Е.Чернеховская, П.Л.Щербаков, А.Ф.Дронов. – М. : МЕДпресс-информ, 2014. – 216 с. : ил.  
ISBN 978-5-98322-991-4

В монографии освещены современные представления о показаниях, противопоказаниях и осложнениях экстренных эндоскопических исследований у детей. Описаны методики экстренной эзофагогастродуоденоскопии, колоноскопии, бронхоскопии и лапароскопии, эндоскопическая картина различной ургентной патологии ЖКТ и трахеобронхиального дерева, органов брюшной полости и малого таза, а также основные оперативные вмешательства, выполняемые через эндоскоп у детей различных возрастных групп.

Книга содержит 225 рисунков, 3 таблицы, библиография – 48 источников.

Для педиатров, эндоскопистов, гастроэнтерологов, хирургов, гинекологов, пульмонологов.

УДК 616-072.1:616-053.2  
ББК 53.4+57.3

ISBN 978-5-98322-991-4

© Чернеховская Н.Е., Щербаков П.Л., Дронов А.Ф., 2014  
© Оформление, оригинал-макет. Издательство «МЕДпресс-информ», 2014

# Оглавление

<b>Сокращения</b> .....	8
<b>Предисловие</b> .....	9
<b>Глава 1. Краткий исторический очерк</b> .....	10
<b>Глава 2. Показания, противопоказания и осложнения экстренной эзофагогастродуоденоскопии</b> .....	17
Показания к экстренным эндоскопическим исследованиям .....	17
Противопоказания к экстренным эндоскопическим исследованиям .....	17
Премедикация и обезболивание при эндоскопии у детей .....	17
Подготовка больного к эзофагогастродуоденоскопии .....	18
Осложнения .....	20
Основные принципы обеспечения инфекционной безопасности эндоскопических манипуляций .....	22
Система обеспечения инфекционной безопасности эндоскопических манипуляций .....	22
Технология обработки эндоскопов ручным способом в растворах химических средств .....	24
Порядок обработки инструментов к эндоскопам .....	32
Порядок обработки контейнера для воды и банки отсоса .....	33
Технология обработки эндоскопов механизированным способом. Основные требования к автоматическим моюще-дезинфицирующим машинам .....	33
Профилактическая дезинфекция поверхностей помещений эндоскопического отделения .....	35
Обращение с медицинскими отходами .....	36
<b>Глава 3. Анатомо-физиологические особенности пищевода, желудка и тонкой кишки у детей</b> .....	38
Пищевод .....	38
Желудок .....	39
Тонкая кишка .....	42
<b>Глава 4. Экстренная эзофагогастродуоденоскопия</b> .....	46
Желудочно-кишечное кровотечение .....	46
Язвенные кровотечения .....	46
Кровотечения неязвенной этиологии .....	48
Патология пищевода .....	48
Грыжа пищеводного отверстия диафрагмы .....	48
Рефлюкс-эзофагит .....	50
Халазия кардии .....	51
Синдром Маллори–Вейсса .....	51
Варикозное расширение вен пищевода .....	52
Портальная гипертензия .....	55
Портальная васкулопатия .....	56
Химические ожоги пищевода .....	56
Рубцовый стеноз пищевода .....	57
Полипы пищевода .....	57

Инородные тела пищевода .....	58
Патология желудка .....	58
Хронический гастрит .....	59
Эритематозный гастрит .....	59
Геморрагический гастрит .....	60
Полипы желудка .....	61
Тупая травма живота .....	62
Патология двенадцатиперстной кишки .....	62
Дуоденит .....	63
Полипы двенадцатиперстной кишки .....	66
Лечение больных с пищеводно-желудочными кровотечениями .....	66
Лечение больных с портальной гипертензией .....	66
Остановка диапедезного кровотечения при химическом ожоге пищевода, геморрагическом гастрите, гематомах желудка .....	68
Остановка кровотечения из полипов .....	68
Остановка кровотечения при синдроме Маллори–Вейсса .....	68
Остановка язвенных кровотечений .....	68
<b>Глава 5. Капсульная эндоскопия .....</b>	<b>70</b>
<b>Глава 6. Экстренная колоноскопия .....</b>	<b>80</b>
Показания к экстренной колоноскопии .....	80
Противопоказания к экстренной колоноскопии .....	80
Премедикация и обезболивание .....	80
Подготовка к исследованию .....	80
Осложнения .....	81
Эндоскопическая семиотика заболеваний толстой кишки .....	81
Нормальная эндоскопическая картина .....	81
Кишечные кровотечения .....	83
Сосудистые эктазии .....	84
Болезнь Рандю–Вебера–Ослера .....	85
Неспецифический язвенный колит .....	85
Болезнь Крона .....	87
Эрозивный колит .....	89
Полипы .....	90
Диффузный полипоз .....	91
Гемангиома .....	92
Кишечная непроходимость .....	93
Анастомозит .....	93
<b>Глава 7. Экстренная бронхоскопия .....</b>	<b>94</b>
Анатомо-физиологические особенности органов дыхания у детей .....	94
Показания и противопоказания к экстренной бронхоскопии .....	100
Абсолютные показания .....	100
Противопоказания .....	100
Подготовка больного к бронхоскопии .....	100
Премедикация и анестезия .....	100
Побочные эффекты и осложнения фибробронхоскопии .....	101
Ригидная бронхоскопия .....	101
Побочные эффекты и осложнения при ригидной бронхоскопии .....	101
Техника бронхоскопии .....	102
Особенности бронхоскопии у новорожденных и грудных детей .....	102
Эндоскопическая картина дыхательных путей у детей .....	103
Пороки и аномалии развития трахеи и бронхов .....	104
Нарушения бронхиальной проходимости .....	108

Инородные тела . . . . .	109
Ателектаз легкого . . . . .	112
Легочное кровотечение . . . . .	113
Эндоскопическая семиотика . . . . .	116
Лечение больных с легочным кровотечением . . . . .	117
Санационная бронхоскопия . . . . .	120
Лазерная фотокоагуляция . . . . .	120
Радиоволновая хирургия . . . . .	121
Окклюзия бронхов . . . . .	122
Клапанная бронхоблокация . . . . .	124
<b>Глава 8. Экстренная лапароскопия . . . . .</b>	<b>127</b>
Краткий исторический очерк . . . . .	128
Показания и противопоказания к экстренной лапароскопии . . . . .	129
Показания к экстренной лапароскопии . . . . .	129
Противопоказания к лапароскопии . . . . .	129
Осложнения . . . . .	130
Аппаратура и инструментарий . . . . .	130
Подготовка больного . . . . .	131
Особенности анестезиологического обеспечения лапароскопических операций у детей . . . . .	132
Методика диагностической лапароскопии . . . . .	134
Этапы прямой пункции брюшной полости . . . . .	134
Ревизия верхнего этажа брюшной полости . . . . .	137
Ревизия среднего этажа брюшной полости . . . . .	137
Осмотр органов малого таза и паховых областей . . . . .	138
Острые хирургические заболевания органов брюшной полости . . . . .	138
Особенности оперативной техники . . . . .	138
Работа с ретракторами . . . . .	139
Острый аппендицит . . . . .	139
Классификация . . . . .	140
Клиническая картина и диагностика . . . . .	140
Косвенные признаки воспаления червеобразного отростка . . . . .	142
Прямые признаки воспаления аппендикса . . . . .	142
Лапароскопическая аппендэктомия . . . . .	144
Методика лапароскопической аппендэктомии при неосложненном аппендиците . . . . .	145
Методика лапароскопической аппендэктомии при осложненном аппендиците . . . . .	149
Целесообразность лапароскопического вмешательства при аппендиците . . . . .	153
Острая спаечная кишечная непроходимость . . . . .	155
Классификация . . . . .	155
Особенности традиционной диагностики и лечения . . . . .	155
Методика выполнения лапароскопии . . . . .	156
Лапароскопическое разделение спаек . . . . .	159
Контрольная ревизия брюшной полости . . . . .	160
Ведение больных с патологической склонностью к спайкообразованию . . . . .	160
Целесообразность использования лапароскопического метода при спаечной кишечной непроходимости . . . . .	161
Кишечная инвагинация . . . . .	162
Классификация . . . . .	162
Этиология и патогенез . . . . .	162
Клиническая картина и диагностика . . . . .	163

Методика лапароскопического исследования	164
Лапароскопическое расправление инвагината	165
Целесообразность лапароскопии при кишечных инвагинациях	166
<b>Дивертикул Меккеля</b>	167
Этиология и патогенез	167
Особенности традиционной диагностики и лечения	168
Лапароскопическое исследование	168
Лапароскопическая резекция дивертикула Меккеля	169
<b>Лапароскопия при тупой травме живота</b>	171
Классификация	171
Этиология и патогенез	171
Особенности традиционной диагностики и лечения	172
Показания к лапароскопии	172
Противопоказания к лапароскопии	172
Методика диагностической лапароскопии	173
Эндоскопическая картина брюшной полости	173
Методы эндоскопического лечения	176
<b>Травматический панкреатит</b>	177
Особенности традиционной диагностики и лечения	177
Методика диагностической и лечебной лапароскопии	177
Результаты лечения	178
Целесообразность лапароскопии при травмах брюшной полости	178
<b>Глава 9. Лапароскопическая хирургия при острых гинекологических заболеваниях</b>	180
Классификация гинекологических заболеваний	180
Этиология и патогенез	180
Лапароскопические операции в детской гинекологии	181
Острый первичный пельвиоперитонит	181
Специфический гонококковый пельвиоперитонит	183
Новообразования	183
Овариистэктомия	188
Рефлюкс менструальной маточной крови	188
Апоплексия яичника	188
Склерокистоз яичников	190
Идиопатическое овариоовариоцеле	190
Результаты лечения	190
Целесообразность лапароскопии при гинекологической патологии	191
<b>Глава 10. Ургентная лапароскопическая хирургия новорожденных</b>	192
Показания и противопоказания	193
Неосложненный неспецифический язвенный колит	193
Осложненный неспецифический язвенный колит	193
Пороки развития кишечника	194
Врожденный пилоростеноз	196
Классификация	196
Этиология и патогенез	196
Особенности традиционной диагностики и лечения	197
Лапароскопическая пилоромиотомия	198
Персистирующий желточный проток	201
Болезнь Гиршпрунга	201
Лапароскопическое низведение кишки по методу Соаве–Джордсона	203
Синдром Ледда	205
Особенности традиционной диагностики и лечения	205

---

Лапароскопическая диагностика и лечение	206
Результаты лечения	207
Целесообразность лапароскопических вмешательств при синдроме Ледда	207
Кисты придатков	207
Пороки развития желчных путей	208
Осложнения лапароскопической хирургии	208
<b>Заключение</b>	<b>211</b>
<b>Литература</b>	<b>212</b>

## Сокращения

<b>АД</b>	артериальное давление
<b>ВОб</b>	временная окклюзия бронхов
<b>ДВУ</b>	дезинфекция высокого уровня
<b>ДПК</b>	двенадцатиперстная кишка
<b>ЖКТ</b>	желудочно-кишечный тракт
<b>ИВЛ</b>	искусственная вентиляция легких
<b>КТ</b>	компьютерная томография
<b>ЛПУ</b>	лечебно-профилактическое учреждение
<b>МДМ</b>	моюще-дезинфицирующая машина
<b>МЭК</b>	минимальная эффективная концентрация
<b>ОПП</b>	острый первичный пельвиоперитонит
<b>ОЦК</b>	объем циркулирующей крови
<b>РХПГ</b>	ретроградная холангиопанкреатография
<b>СКН</b>	спаечная кишечная непроходимость
<b>УЗИ</b>	ультразвуковое исследование
<b>ФБС</b>	фибробронхоскопия
<b>ЧСС</b>	частота сердечных сокращений
<b>ЭГДС</b>	эзофагогастродуоденоскопия
<b>ЭКГ</b>	электрокардиография



## Предисловие

С момента выхода руководства Е.В.Климанской «Основы детской бронхологии» прошло 40 лет, а руководство С.Я.Долецкого, В.П.Стрекаловского, Е.В.Климанской и О.А.Суриковой «Эндоскопия органов пищеварительного тракта у детей» было издано в 1984 г. Кроме того, в этих монографиях были освещены в основном вопросы плановых эндоскопических исследований.

С каждым годом эндоскопические методы все шире внедряются в диагностику и лечение неотложных заболеваний органов грудной и брюшной полостей и малого таза во взрослой клинике, однако по неотложной эндоскопии в педиатрии монографии отсутствуют.

В настоящей монографии мы попытались отразить последние данные о наиболее часто встречающихся острых заболеваниях ЖКТ, органов грудной и брюшной полостей и малого таза у детей различных возрастных групп с точки зрения врача-клинициста, врача-эндоскописта и морфолога.

Авторы надеются, что данная книга будет полезна не только педиатрам-эндоскопистам, но и широкому кругу врачей других специальностей, постоянно сталкивающимися в своей практической деятельности с неотложной патологией у детей.

Авторы будут благодарны читателям за конструктивную критику, которую учтут в своей дальнейшей работе.

# Глава 1. Краткий исторический очерк

Трудно представить становление и развитие современной гастроэнтерологии без эндоскопии. Потребность в широком использовании эндоскопических методов вызвана большой распространенностью и возрастающей частотой тяжелых по течению заболеваний органов пищеварения. Ценность и значение эндоскопических методов в том, что, наряду с детальным осмотром органов пищеварительного тракта, имеется возможность прицельного взятия биопсии для морфологического изучения биопсийного материала.

Попытки увидеть внутреннюю поверхность пищевода были предприняты в 1795 г. Bozzini в Германии (Schindler, 1950). Bozzini имел частную врачебную практику во Франкфурте, но дела шли неважно. С целью дополнительного заработка он принимал заказы мэрии города по развитию общественного здравоохранения. Одним из таких заданий явилось улучшение методов диагностики. В 1806 г. Bozzini опубликовал статью «Обзорение внутренних частей (организма) и проявления заболеваний», где он описал свой первый «эндоскоп». Аппарат представлял собой металлический сосуд, напоминающий вазу, внутри которого помещалась свеча. В своей статье Bozzini рассуждал об огромной перспективе применения эндоскопов в медицине будущего.

Благодаря работам Desormeaux (1853) был создан эндоскоп, при помощи которого можно было осмотреть пищевод, мочевой пузырь, прямую кишку. Однако первую эзофагоскопию им произвел не автор, а Kussmaul, доложивший в 1868 г. на заседании Общества естествоиспытателей во Фрайбурге первые итоги эзофагоскопии (Killian, 1901). Он ввел в желудок профессиональному шпагоглотателю прямую металлическую трубку диаметром 13 мм и длиной 47 см с целью осмотра слизистой оболочки желудка, и с этого началась история развития эндоскопии пищевода и желудка.

В 1879 г. Nitze и Leiter сконструировали эндоскоп, состоящий из ряда подвижных колец, придававших прибору гибкость. Авторы применили для освещения платиновую спираль, раскаляемую электрическим током, которую вводили через аппарат при исследовании. От раскаляемой током спирали, окруженной специальным колпачком, выделялось большое количество тепла, что требовало приспособления для охлаждения инструмента. Последнее достигалось постоянной циркуляцией холодной воды. Все устройство для тока воды делало эндоскоп настолько сложным в употреблении, что он не нашел практического применения. Однако Nitze впервые удалось через эндоскоп увидеть границу между слизистой оболочкой пищевода и желудка (Schindler, 1937).

Основателем эзофагогастроскопии как метода исследования следует считать Mikulicz, создавшего в 1881 г. свою модель эндоскопа и опубликовавшего ряд работ по исследованию пищевода и желудка в норме и при некоторых заболеваниях этих органов. Для более легкого проникновения в желудок и удобства осмотра инструмент был согнут в нижней трети под углом 150°. Mikulicz первым предложил и применил при гастроскопии раздувание желудка воздухом. Он осмотрел слизистую оболочку желудка и диагностировал раковую опухоль. Аппарат Mikulicz был весьма несовершенен и небезопасен для применения, а потому не использовался в клинике.

В зависимости от конструкции приборов в истории развития эндоскопии можно выделить 4 периода.

**1-й период (1881–1932 гг.)** – для осмотра желудка использовались жесткие негнущиеся линзовые эндоскопы Kelling, Schindler, Elsner.

**2-й период (1932–1958 гг.)** характеризовался применением полужестких гнущихся линзовых приборов Wolf, Schindler, Benedict, Palmer. В 1938 г. Henning впервые сфото-

графировал желудок через гастроскоп. В этот период нашли применение отечественные гастроскопы, созданные ВНИИ МиО. Большой вклад в развитие эндоскопии внесли Г.С.Беленький, А.Н.Тагман, В.Н.Добротворский, Н.С.Смирнов. В 1950 г. Uji изобрел гастроканеру.

**3-й период (1958–1984 гг.)** – период применения в клинической практике гибких эндоскопов с волоконной оптикой. Идея светопередачи при помощи волоконной оптики связана с именем Baird и относится к 1928 г., а практическое использование фиброоптики стало возможным благодаря исследованиям Van Heel (1954), который открыл материал с низким индексом рефракции для покрытия стекловолокна. Принцип передачи света по волокну-световоду диаметром несколько десятков микрон заключается в его полном внутреннем отражении: свет, попавший на конец длинного тонкого волокна, последовательно отражается от его внутренних стенок и полностью выходит на противоположном конце. Светопередача осуществляется при любом изгибе прибора.

О первом эндоскопическом приборе со стекловолоконной оптикой – гастродуоденоскопе фирмы А.К.М.И. – сообщил Hirshowitz в 1958 г. Это был прибор длиной 90 см, диаметром 11 мк и углом зрения 34°. Он состоял из 150 000 волокон диаметром 11 мк каждое.

В 1963–1966 гг. японские фирмы «Machida Seisakusho», «Olympus» и «Fuji Photo Optical» разработали фиброгастроскоп и фиброколоноскоп, а в 1966 г. было налажено их серийное производство. В 1968 г. Ikeda и соавт. создали первый фибробронхоскоп.

Недостатком фиброэндоскопов является то, что сильное сдавление прибора, например зубами, приводит к гибели стекловолокон, появлению черных точек в поле зрения и ухудшению изображения. Этого недостатка лишен видеоэндоскоп.

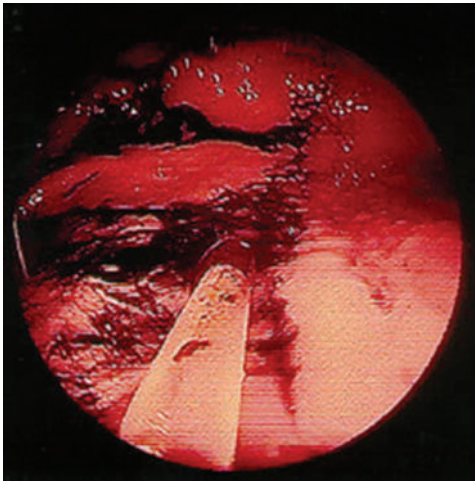
**4-й период (с 1984 г. по настоящее время)** – применение в клинической практике видеоэндоскопов. Первые видеоэндоскопы EVF-F, EVD-XL, EVC-M были созданы в США в 1984 г. Функция цифрового изображения позволяет производить осмотр с увеличением измененных участков слизистой оболочки в 150 раз. При этом цветопередача не ухудшается.

Использование видеоэндоскопических методов исследования позволяет фиксировать различные изменения слизистой оболочки в режиме видеозаписи или хранить цифровое изображение в памяти компьютера, а при необходимости – распечатать на принтере.

Периодом интенсивного внедрения гастроинтестинальной эндоскопии в отечественную гастроэнтерологию стали 1970-е годы, когда появились специальные модели фиброэндоскопов, адаптированных к проведению исследования слизистой оболочки как верхних, так и нижних отделов пищеварительного тракта.

Эндоскопии в настоящее время доступны все органы пищеварительного тракта: пищевод, желудок, начальные и терминальные отделы тонкой и все отделы толстой кишки, желчевыводящие пути, печень. В некоторых случаях для повышения эффективности диагностики приходится прибегать к сочетанным методам исследования: последовательно осматривать проксимальные и дистальные отделы пищеварительного тракта, выполнять рентгеноэндоскопические исследования и др.

В зависимости от целей различают диагностическую и лечебную эндоскопию. Исследования проводят в плановом порядке или срочно по неотложным показаниям. Для обследования верхних отделов ЖКТ используют эндоскопы с торцевой оптикой, панэндоскопы, позволяющие в течение одного исследования последовательно осмотреть пищевод, желудок, двенадцатиперстную и тощую кишку (эзофагогастродуоденоскопия – ЭГДС). Исследование толстой и подвздошной кишки – колоноскопию – выполняют колоноскопом. В настоящее время наибольшее распространение получили аппараты некоторых зарубежных компаний-производителей эндоскопической техники – Olympus, Fujinon, Pentax, Shtorz.



**Рис. 1.1.** Окраска конго красным.

Бурное развитие эндоскопической техники позволило вместо этих красителей использовать систему электронных фильтров (технологии NBI, FICE), аутофлуоресценцию, при помощи которых, изменяя освещенность поверхности слизистой оболочки, можно выявлять измененные участки без дополнительных красителей (см. рис. 1.2–1.4). Кроме того, цифровая обработка изображения позволяет детализировать получаемую эндоскопическую картину, что также повышает качество проводимой диагностики.

Благодаря техническому совершенствованию эндоскопической техники эндоскопия верхних отделов пищеварительного тракта – ЭГДС – давно перестала быть прерогативой крупных стационаров и клиник. С 1980 г. были расширены показания к внебольничному проведению эндоскопических исследований. В настоящее время амбулаторно выполняется более 70% всех эндоскопических процедур, высвобождая мощности стационара для проведения сложных диагностических и оперативно-лечебных исследований.

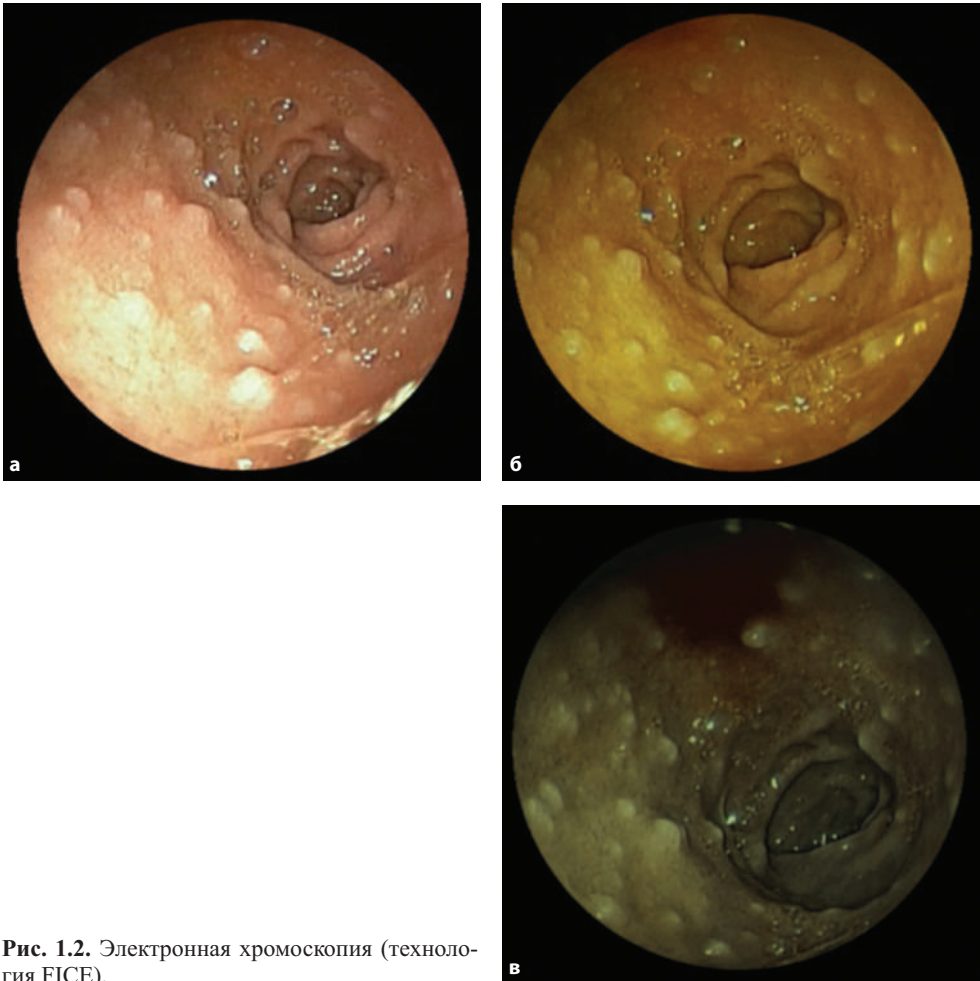
РХПГ является одним из ведущих методов диагностики, позволяющим уточнить состояние желчного пузыря, поджелудочной железы и их выводных протоков. В основе этого метода лежит сочетание использования дуоденоскопии, во время которой выполняется канюляция фатерова сосочка с последующим введением рентгеноконтрастного средства, и рентгенологического исследования, регистрирующего заполнение выводных протоков печени, поджелудочной железы и желчного пузыря. РХПГ выполняется при помощи дуоденоскопов с боковым расположением оптики. РХПГ является сложным в техническом плане исследованием, требующим от эндоскописта высокой точности и аккуратности при его проведении (см. рис. 1.5). Включение в арсенал папиллосфинктеротомии позволяет не только проводить диагностические исследования, но и выполнять эндоскопические операции, избавляющие пациентов от тяжелых полостных вмешательств.

В 2004 г. в России была впервые проведена двухбаллонная энтероскопия, позволяющая детально осматривать и проводить различные манипуляции на всем протяжении тонкой кишки.

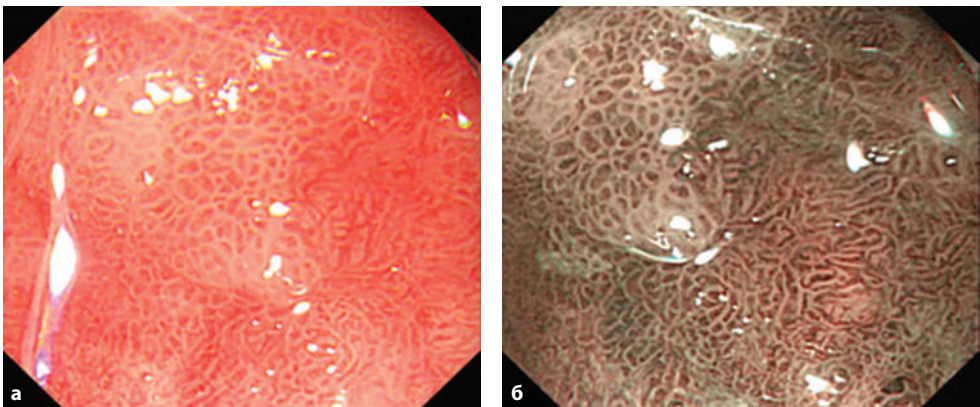
Энтероскоп проводят в глубокие отделы тонкой кишки при помощи специальной подвижной насадки, надевающейся на прибор, и двух резиновых баллонов, расположенных на дистальных концах насадки и эндоскопа (см. рис. 1.6). Посменное нагнетание воздуха в резиновые баллоны позволяет присбаривать тонкую кишку и обеспечивает продвижение по ней энтероскопа на глубину 4–6 м. Этот метод помогает избежать

Для осуществления специальных исследований в двенадцатиперстной кишке (ДПК) – диагностической ретроградной холангиопанкреатографии (РХПГ) или лечебной папиллосфинктеротомии – используют дуоденоскопы тех же фирм, которые относятся к аппаратам целевого назначения.

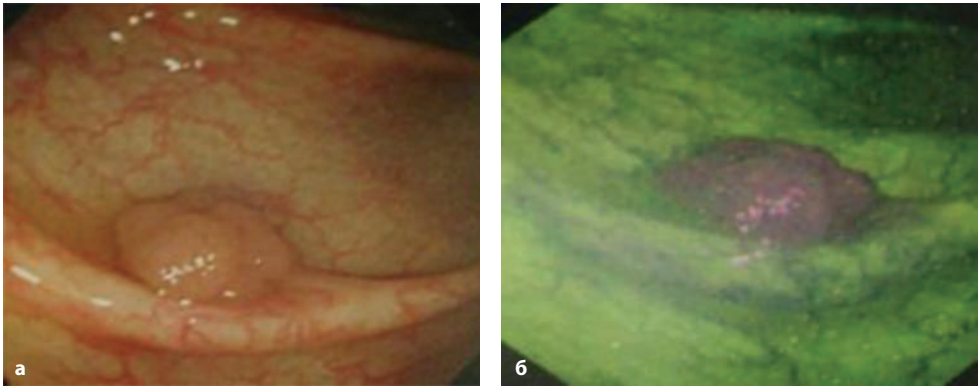
До недавнего времени, для выявления участка измененной слизистой оболочки эндоскописты использовали различные витальные красители: раствор Люголя, метиленовый синий, индигокармин, конго красный и др. В зависимости от патологии эти красители по-разному прокрашивали отдельные участки слизистой оболочки, выделяя, тем самым, структуру и контуры пораженного участка (рис. 1.1).



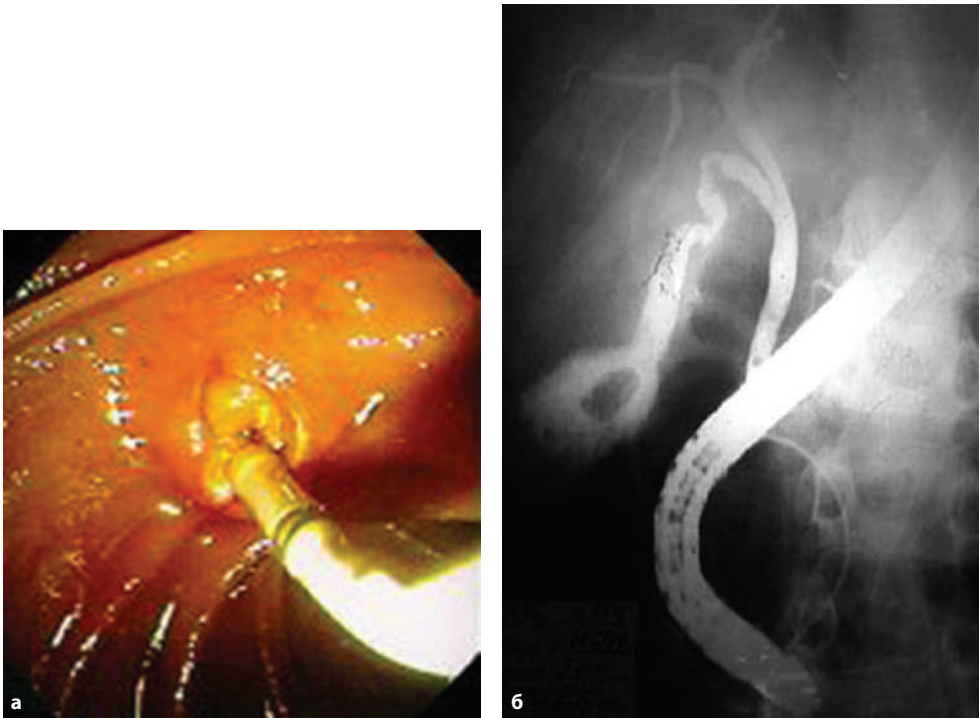
**Рис. 1.2.** Электронная хромоскопия (технология FICE).



**Рис. 1.3.** Технология NBI. *а* – белый свет; *б* – в узкоспектральном освещении четко определяется структура сосудистого рисунка.



**Рис. 1.4.** В режиме аутофлуоресценции злокачественные клетки опухоли окрашиваются в розовый цвет (б).



**Рис. 1.5.** РХПГ. а – эндоскопическая картина; б – рентгенограмма.

тяжелых инвалидирующих хирургических операций при различных поражениях тонкой кишки, что значительно повышает качество жизни пациента.

Двухбаллонная энтероскопия является технически сложным исследованием, поэтому и проводится оно в условиях стационара; однако благодаря использованию энтероскопа, впервые удалось полностью осмотреть ЖКТ. На первом этапе выполняется антеградная эндоскопия с осмотром 4–5 м тощей кишки. В точке максимального доступа на слизистой оболочке делается отметка красителем – татуаж. Второй этап исследования заключается в проведении колоноскопии и ретроградной илеоскопии с осмотром оставшегося участка тонкой кишки до места отметки (рис. 1.7).

В последние годы все шире внедряется трансназальная гастроскопия при помощи сверхтонких эндоскопов с высоким разрешением (см. рис. 1.8, 1.9). Преимуществом трансназальной эндоскопии является отсутствие неприятных ощущений у пациента, которые возникают при проведении прибора через рот. Уменьшается риск возникновения неблагоприятных реакций и осложнений. При этом качество и объем проводимого исследования не страдают, а пациенты, при необходимости, с большей охотой приходят на повторное исследование.



Рис. 1.6. Двухбаллонный энтероскоп.

Уже сейчас появились промышленные образцы аэроскопа, при помощи которого возможно проведение «легкой» колоноскопии в амбулаторных условиях, при этом от исследователя не потребуются специальных навыков эндоскописта. Это становится особенно актуальным в последнее время, когда диагностическое эндоскопическое обследование (ЭГДС, колоноскопию) должны уметь выполнять все гастроэнтерологи. Использование новых разработок в эндоскопии призвано значительно облегчить труд врача-эндоскописта, гастроэнтеролога и, в то же время, повысить качество оказания медицинской помощи, улучшить диагностику и сократить время реабилитации пациентов за счет использования новых, высокотехнологичных методов эндоскопической диагностики и лечения.

Принципиально новый подход к решению диагностических проблем ускорил распознавание гастроэнтерологической патологии и позволил отказаться от многих рутинных исследований, являющихся существенным препятствием в преодолении пагубных последствий запоздалой диагностики. В настоящее время эндоскопические методы диагностики получили широкое распространение и применяются повсеместно. Они имеют существенное значение в совершенствовании системы раннего выявления и адекватного лечения больных с заболеваниями органов пищеварения.

Не умаляя высокой диагностической ценности эндоскопических исследований, следует помнить, что все они являются инвазивными и всегда таят угрозу осложнений. Исходя из этого расширять показания к эндоскопическим исследованиям следу-

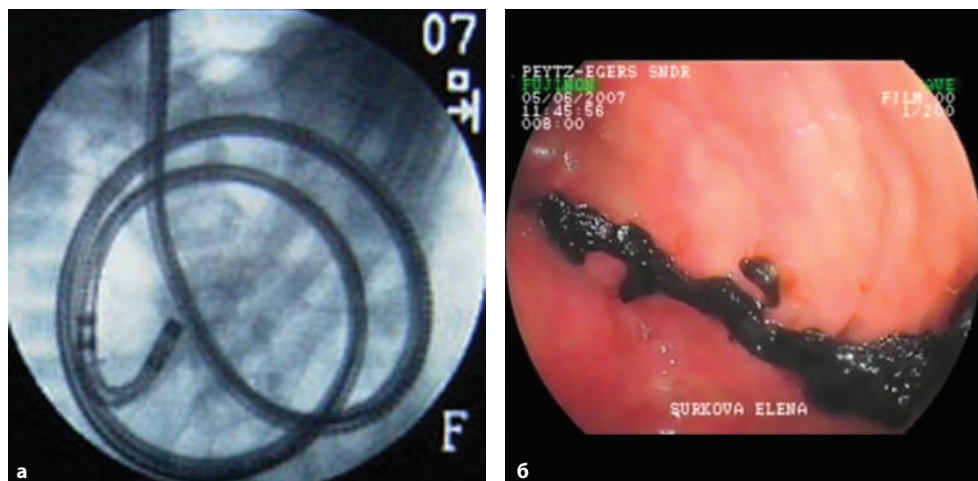
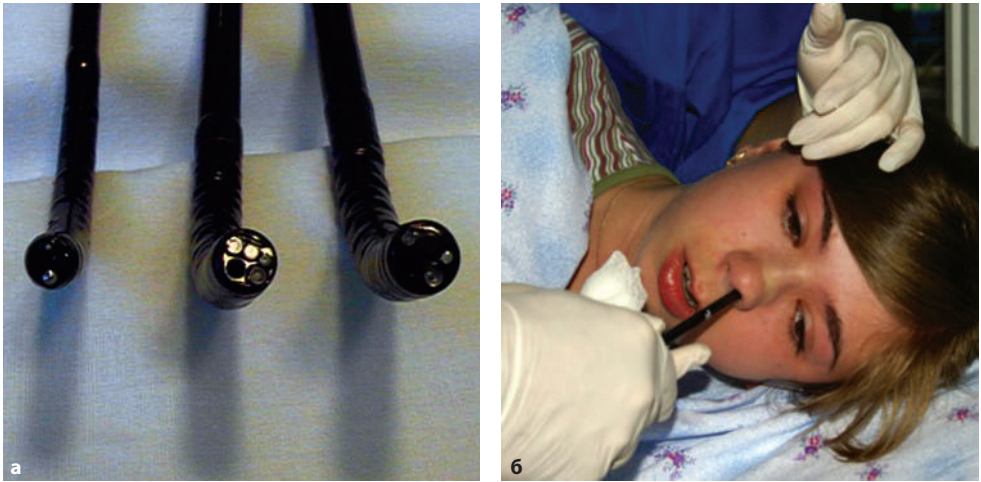


Рис. 1.7. а – энтероскопия; б – глубокая энтероскопия. Кишечное кровотечение.



**Рис. 1.8.** Трансназальная эндоскопия. *а* – трансназальные эндоскопы; *б* – введение трансназального эндоскопа.

ет достаточно осторожно. Нужно также стремиться к тому, чтобы диагностическое эндоскопическое исследование было однократным и окончательным в решении тех задач, которые стоят перед клиницистом. Поэтому не только специалист, но и каждый врач-гастроэнтеролог, прежде чем назначать эндоскопическое исследование, должен хорошо представлять истинную ценность и пределы его возможностей и прибегать к нему по обоснованным показаниям, не подвергая больного неоправданному риску.



# Глава 2. Показания, противопоказания и осложнения экстренной эзофагогастродуоденоскопии

Эндоскопические методы исследования органов пищеварения у детей стали применяться с середины 1970-х годов. Появление специальных адаптированных моделей фиброэндоскопов позволило значительно расширить показания к проведению не только плановых, но и экстренных эндоскопических исследований у детей разного возраста.

## **Показания к экстренным эндоскопическим исследованиям**

- Установление источника кровотечения из верхних отделов пищеварительного тракта.
- Определение причины анемии.
- Инородные тела.
- Подозрение на врожденные пороки ЖКТ у детей 1-го года жизни.
- Химические ожоги пищевода.
- Стеноз пищевода.

## **Противопоказания к экстренным эндоскопическим исследованиям**

- Тяжелая степень сердечной и легочной недостаточности.
- Аневризмы аорты.
- Грубые деформации грудного отдела позвоночника.
- Рубцовые или воспалительные сужения глотки.

## **Премедикация и обезболивание при эндоскопии у детей**

Детский возраст, особенности нервно-психической сферы (эмоциональная неустойчивость и легкая возбудимость, негативное отношение к медицинским манипуляциям) обуславливают необходимость в детском возрасте специальной медикаментозной подготовки или общего обезболивания при инструментальных вмешательствах. Современные эндоскопы, отличающиеся эластичностью и атравматичностью, значительно снизили риск возникновения осложнений при проведении исследования. В настоящее время к использованию релаксирующих и седативных препаратов прибегают при исследовании детей 1-го и 2-го года жизни, а также у эмоционально лабильных больных. С другой стороны, все виды сложных эндоскопических манипуляций, в том числе оперативные вмешательства через эндоскоп, проводят с анестезиологическим пособием или под общим обезболиванием.

Диагностические процедуры у детей младшего возраста (до 4 лет) первоначально проводились с применением общего обезболивания. Однако совершенствование методики проведения эндоскопического исследования позволило отказаться от применения

общего обезболивания ввиду длительности восстановительного периода после него. Детям 1–2-го года жизни за 20 мин до исследования проводят премедикацию путем внутримышечного введения растворов атропина и Реланиума в возрастных дозировках. Премедикация с использованием Реланиума, Анальгина (Баралгина) и атропина применяется и при проведении некоторых сложных эндоскопических манипуляций.

Технически правильное выполнение эндоскопического исследования у детей позволяет отказаться от проведения медикаментозной подготовки ребенка к исследованию. Не следует также широко применять местную анестезию глоточного кольца. При соблюдении правил выполнения эндоскопического исследования у детей не возникает рвотного или кашлевого рефлекса, а применяемые анестетики только пугают ребенка, оставляя надолго чувство «комка в горле». Анестезию глоточного кольца по известной методике, описанной многими авторами, стоит использовать у эмоционально лабильных детей (больше в качестве психотерапии) или у детей с повышенным рвотным рефлексом.

Общее обезболивание используют при проведении лечебных манипуляций, РХПГ, длительных (более 30–40 мин) исследованиях, колоноскопии у детей младшего возраста.

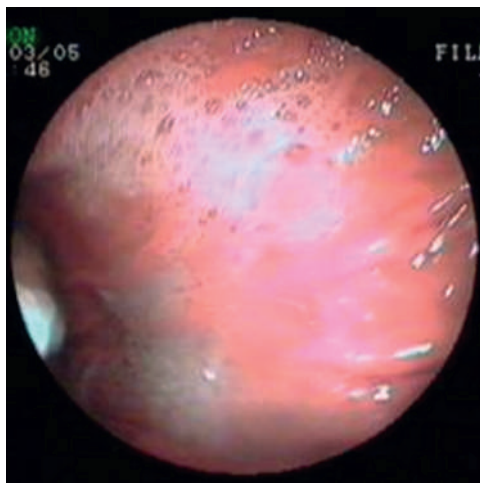
## **Подготовка больного к эзофагогастроуденоскопии**

В каком бы возрасте ни проводилось эндоскопическое исследование, какие бы задачи ни ставились перед врачом-эндоскопистом – проведение только диагностического исследования или выполнение сложнейших эндоскопических операций, на каком бы оборудовании ни проводилось исследование (традиционный фиброэндоскоп или новейшая видеосистема с цифровым изображением), всегда должно соблюдаться одно правило – максимальный осмотр всей слизистой оболочки органа.

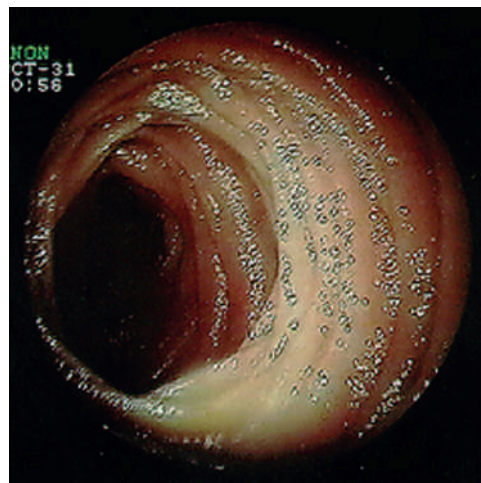
Нередко детальному осмотру слизистой оболочки препятствуют различные отложения на ее поверхности. Однако если слизь, желчь или кровь можно смыть, удалить электроотсосом, освобождая тем самым слизистую оболочку для осмотра, то с пенистым содержимым традиционные методы справляются менее эффективно.

Пенистый секрет, практически всегда обнаруживаемый при проведении эндоскопии, создает условия, при которых иногда проводить эндоскопическое исследование становится просто невозможно. На поверхности слизистой оболочки возникают блики, препятствующие ее осмотру. Крупно- или мелкопузырчатая пена залепляет объектив эндоскопа, густым белесым слоем покрывает значительные пространства слизистой оболочки или значительно затрудняет манипуляции в узком просвете тонкой кишки при выполнении эндоскопических операций. Удаление такого секрета традиционными способами (отсасывание, «сдувание») занимает достаточно много времени, и полностью удалить его удается далеко не всегда. Более того, при попытке удалить пенистое содержимое нередко возникает ситуация, обратная ожидаемой – в ответ на введение воздуха в просвет кишки количество пены увеличивается, что сводит практически на нет все предыдущие усилия (рис. 2.1).

Использование в практике врачей-эндоскопистов пеногасителей значительно облегчило проведение как диагностических, так и лечебных исследований. Как предварительная подготовка к исследованию больного в виде приема пеногасителей за 15–20 мин до исследования, так и непосредственное их использование при проведении эндоскопии позволили проводить осмотр слизистой оболочки ЖКТ без каких-либо технических затруднений. После орошения слизистой оболочки такими препаратами в течение первых 30–40 секунд отмечается резкое уменьшение количества пузырьков пены (не только крупных, но даже мелких и мельчайших). Слизь при этом, как правило, разжижается и легко удаляется с поверхности слизистой оболочки, открывая широкий доступ к исследуемому участку (рис. 2.2).



**Рис. 2.1.** Пенистое содержимое в просвете желудка.

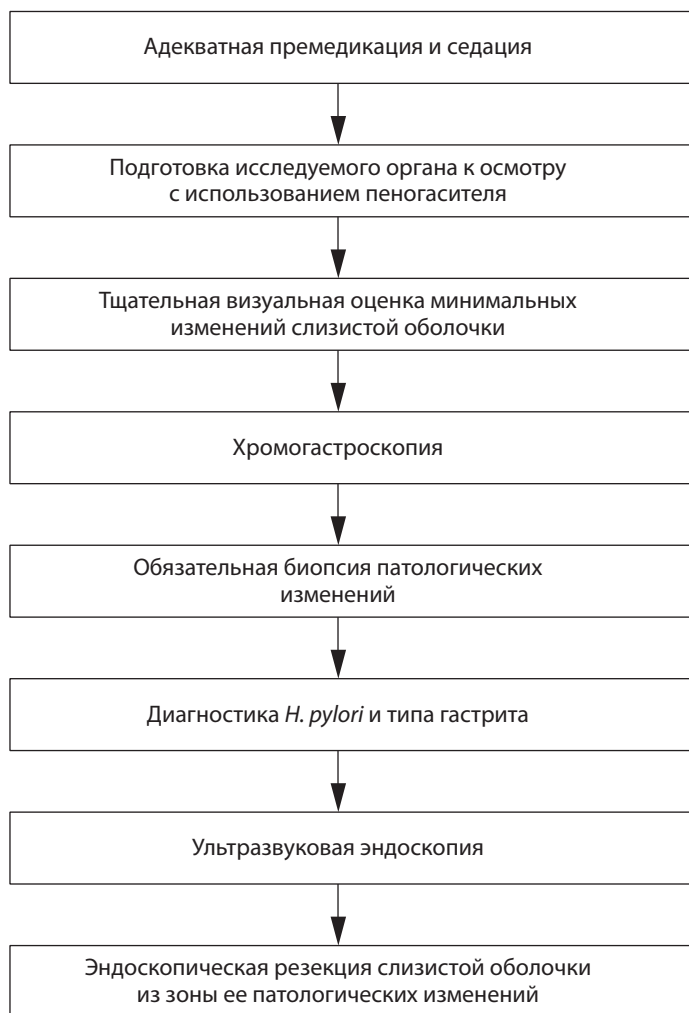


**Рис. 2.2.** Слизистая оболочка очищена от слизи при помощи Эспумизана.

С целью повышения информативности эндоскопического исследования верхних отделов пищеварительного тракта нами проводится подготовка исследуемого органа к осмотру с использованием препарата Эспумизан 40 (Berlin-Chemie AG). Препарат вводят как перед началом эндоскопического исследования, так и во время его. За 5–10 мин до начала исследования пациенты принимают 20–40 мл эмульсии пеногасителя. Непосредственно в процессе эндоскопического исследования желудка и ДПК дополнительно выполняется прицельное отмывание пенистого секрета со стенок органов при помощи эмульсии Эспумизана 40. Раствор для такой манипуляции готовится перед исследованием: 50 мл Эспумизана 40 разводят в 500 мл дистиллированной воды комнатной температуры. Раствор вводят в просвет исследуемого органа при помощи шприца объемом 20 мл через инструментальный канал эндоскопа. При введении пеногасителя в желудок или кишечник находящиеся там пузырьки разрушаются, пенистый секрет превращается в жидкость которая легко удаляется из просвета органа при помощи отсоса. При проведении исследования не отмечается никаких побочных действий препарата, так как вследствие своей физиологической и химической инертности Эспумизан 40 не усваивается организмом и после прохождения через пищеварительный тракт выводится в неизменном виде. Большая же часть введенного в желудок и кишечник пеногасителя удаляется из просвета этих органов при помощи медицинского отсоса.

Кроме того, Эспумизан 40 является высокоэффективным лекарственным средством для лечения заболеваний, сопровождающихся повышенным газообразованием в кишечнике. Он с успехом может применяться у детей грудного возраста, беременных женщин и кормящих матерей. Широкое клиническое применение диагностического алгоритма, основанного на новой методике подготовки к эндоскопическому исследованию при помощи Эспумизана 40, повышает эффективность проведения эндоскопического исследования, позволяет существенно улучшить визуализацию слизистой оболочки различных органов пищеварительного тракта, в том числе и раннюю диагностику предраковых состояний и изменений слизистой оболочки желудка.

С целью повышения информативности эндоскопического исследования верхних отделов пищеварительного тракта нами разработан диагностический алгоритм, позволяющий проводить квалифицированную ЭГДС в любом возрасте, улучшить диагностику ранних форм рака и предраковых изменений желудка. Этот алгоритм лежит



**Рис. 2.3.** Алгоритм проведения ЭГДС пациентам любого возраста.

в основе современной модели эндоскопического исследования органов пищеварения и включает в себя последовательные этапы выполнения эндоскопического исследования желудка, детальное описание всех диагностических манипуляций, а также условия и техническое обеспечение их проведения (рис. 2.3).

## Осложнения

ЭГДС относится к разряду сложных инструментальных исследований и чревата развитием тяжелых осложнений. До появления гибких эндоскопов наибольшую опасность представляла перфорация пищевода. Несмотря на технические преимущества фибро- и видеоэндоскопов, остается опасность перфорации пищевода при выполнении ЭГДС.

Самым уязвимым местом пищевода является нижний сжиматель глотки. Насильственное проведение эндоскопа, при котором его дистальный конец упирается в заднюю стенку глотки или в грушевидный синус, может привести к перфорации пищевода в шейном отделе. К этому предрасполагают также дивертикулы пищевода, ожо-

говые стриктуры, беспокойное поведение больного, повышенный гортанно-глоточный рефлекс, острые инородные тела. Клинически перфорация пищевода в шейном отделе проявляется болями в горле при глотании, осиплостью голоса, подкожной эмфиземой, ощущением жара.

Для перфорации в грудном отделе пищевода характерны боли за грудиной, дисфагия, нарушение дыхания, чувство жара. Это осложнение сопровождается пневмотораксом и вторичным плевритом.

При перфорации в абдоминальном отделе пищевода возникают боли в эпигастральной области, иррадиирующие в спину, ощущение жара.

Клиническая картина осложнений развивается в течение первого часа после исследования, поэтому если ЭГДС протекала с техническими трудностями, при малейших жалобах на боли в горле при глотании после исследования врач-эндоскопист должен наблюдать за пациентом в течение часа. Если клиническая картина нарастает, больному необходимо выполнить экстренное рентгенологическое исследование.

При перфорации пищевода в шейном отделе на обзорной рентгенограмме определяется воздух в параэзофагеальной клетчатке, на боковых поверхностях шеи, при перфорации в грудном отделе – пневмоторакс, при перфорации в абдоминальном отделе – воздух под печенью. Для определения уровня затека больному дают глоток жидкого контрастного средства.

Подозрение на перфорацию пищевода является абсолютным противопоказанием к эзофагоскопии. В тех случаях, когда осложнение диагностировано в первые 6 часов от момента перфорации, после оперативного лечения можно рассчитывать на благоприятный исход. Летальность при поздней диагностике (свыше 24 ч) составляет от 24 до 50%.

Чтобы избежать перфорации пищевода, следует помнить о том, что нельзя насильственно, грубо вводить прибор в пищевод. Если трехкратная попытка ввести эндоскоп не увенчалась успехом, от исследования следует воздержаться и назначить его повторно.

При наличии у пациента дивертикула Ценкера прибор следует вводить только под контролем зрения.

Как только прибор ввели в пищевод, дальнейшее продвижение эндоскопа по пищеводу следует выполнять только под контролем зрения, чтобы избежать перфорации пищевода в области имеющихся дивертикулов или стриктур различной этиологии.

Перфорация желудка встречается значительно реже. Наиболее часто встречаются внутрислизистые гематомы, образующиеся вследствие скольжения эндоскопа по воспаленной слизистой оболочке. Более обширные подслизистые гематомы или надрывы слизистой оболочки могут образовываться при насильственном продвижении аппарата.

Избежать травматических повреждений органов можно, если строго соблюдать основные правила техники эндоскопического исследования:

- Перемещать прибор только при постоянном визуальном контроле.
- Избегать насильственного продвижения эндоскопа.
- Продвигать прибор после предварительной умеренной инсuffляции воздуха.

Такое осложнение, как компрессия трахеи, встречается только в детском возрасте. Это осложнение возникает вследствие использования эндоскопов большого калибра у детей младшей возрастной группы. Механическое сдавление прилегающей к пищеводу трахеи опасно нарушением внешнего дыхания. Профилактикой такого осложнения является правильный подбор диаметра эндоскопа, соответствующего возрасту ребенка. Если существует необходимость использовать приборы специального назначения, имеющие диаметр более 10 мм, следует применять интубационный наркоз, обеспечивающий в этих условиях адекватную вентиляцию.

Аспирационная пневмония возникает у детей в раннем грудном возрасте, когда желудочное содержимое и слюна при избыточной саливации и нарушении акта глотания могут попасть в дыхательные пути. Во избежание этого осложнения у детей раннего

грудного возраста следует тщательно аспирировать содержимое ротовой полости отсосом на протяжении всего исследования.

В заключение следует подчеркнуть, что тщательное соблюдение методики исследования, правильный выбор соответствующего прибора с учетом показаний и противопоказаний являются профилактикой возможных осложнений и повышают эффективность эндоскопического исследования.

## **Основные принципы обеспечения инфекционной безопасности эндоскопических манипуляций\***

Любое эндоскопическое исследование сопряжено с риском передачи инфекционных агентов. Это особенно актуально, если речь идет о неотложном (экстренном) эндоскопическом вмешательстве, когда сбор подробного анамнеза заболевания и жизни больного сопряжен с определенными трудностями или невозможен вовсе.

В связи с этим в мировой эндоскопической практике были сформулированы основные принципы организации мероприятий по обеспечению инфекционной безопасности эндоскопических манипуляций:

- каждый пациент считается потенциальным источником инфекции;
- все эндоскопы и дополнительное оборудование к ним должны быть обеззаражены/деконтаминированы в равной степени после каждого пациента;
- медицинский персонал должен неукоснительно соблюдать принятые стандарты обработки эндоскопов для защиты своего здоровья и здоровья пациента.

Следование данным принципам позволяет унифицировать стандарты обработки эндоскопов. Отпадает необходимость в выделении времени (в конце рабочей смены) и эндоскопа для обследования больных с известной инфекционной патологией. Исключение составляют пациенты с подозрением или установленным диагнозом болезни Крейтцфельда–Якоба. Их обследование проводят эндоскопами, которые были законсервированы и не планируются более к использованию.

Обрабатывают эти эндоскопы в последнюю очередь, после чего все растворы заменяют, а емкости и/или мойки подвергают тщательной очистке, дезинфекции высокого уровня или стерилизации (зависит от материалов; при равных условиях предпочтение отдается стерилизации).

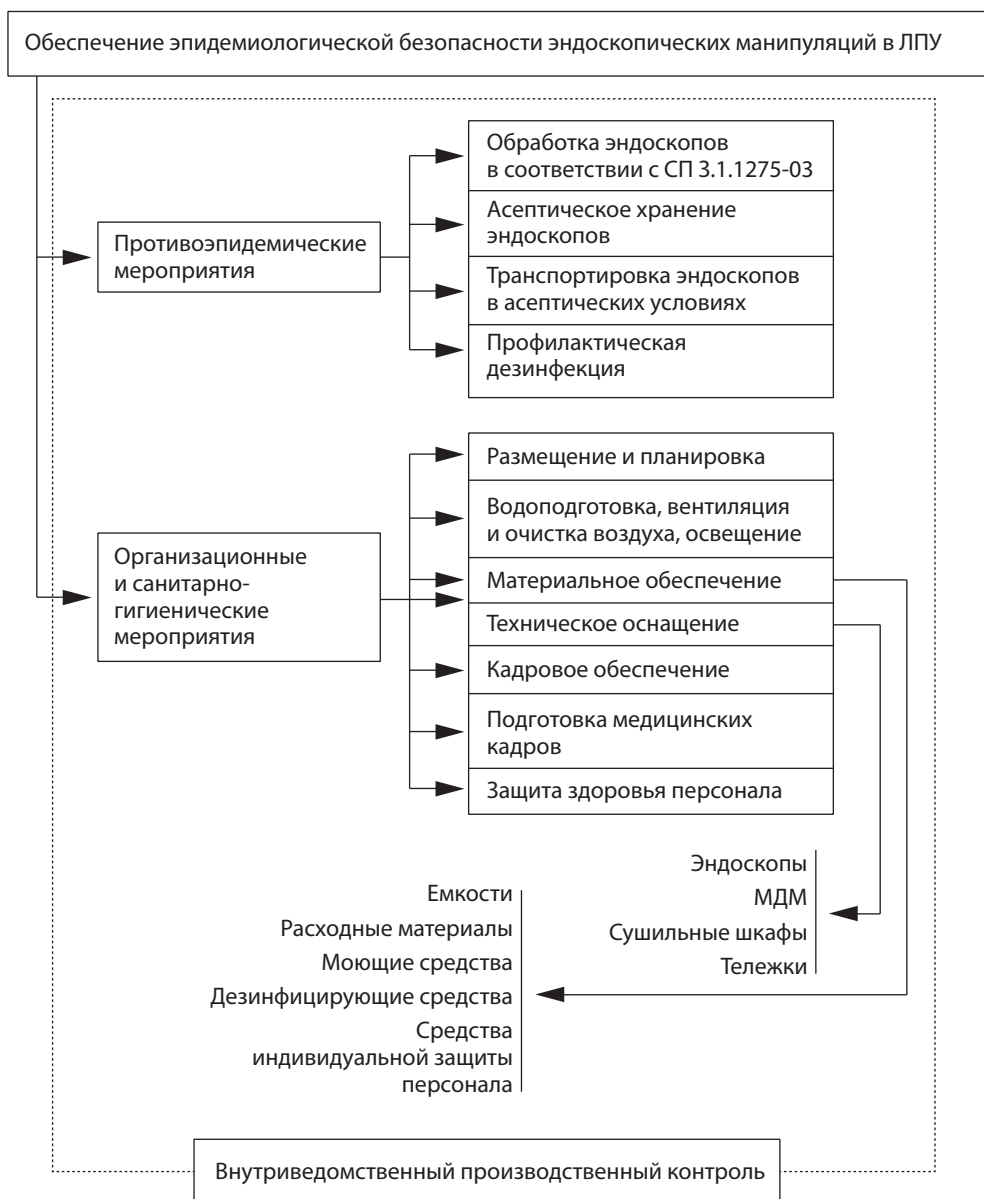## **Система обеспечения инфекционной безопасности эндоскопических манипуляций**

Прогрессом в решении проблемы инфекционной безопасности эндоскопических исследований стало внедрение в практику СП 3.1.1275-03 «Профилактика инфекционных заболеваний при эндоскопических манипуляциях». На их основе создана система обеспечения инфекционной безопасности эндоскопических исследований (рис. 2.4).

Данная система включает три блока мероприятий, за выполнением которых устанавливается внутриведомственный производственный контроль:

- организационные мероприятия (проектирование, размещение, материальное обеспечение и техническое оснащение, политика подбора, обучения и переобучения кадров, защита здоровья медицинского персонала);
- санитарно-гигиенические мероприятия (вентиляция, кондиционирование и очистка воздуха; водоподготовка, освещение и др.);
- противоэпидемические мероприятия (обработка эндоскопов и инструментов к ним, хранение и транспортировка в асептических условиях; профилактическая

\* Раздел написан совместно с канд. мед. наук Т.А.Гренковой и канд. хим. наук Е.В.Баженовой.



**Рис. 2.4.** Система инфекционной безопасности эндоскопических манипуляций.

дезинфекция медицинского оборудования, медицинских отходов и прочих объектов больничной среды).

Схема обработки эндоскопа и инструментов к нему в соответствии с требованиями СП 3.1.1275-03 состоит из три основных этапов:

- 1) предварительной очистки;
- 2) окончательной/предстерилизационной очистки;
- 3) дезинфекции высокого уровня (ДВУ) или стерилизации.

Выбор уровня деконтаминации на финальной стадии обработки эндоскопа определяется его назначением (для проведения стерильной или нестерильной манипуляции).

Перед проведением стерильных эндоскопических манипуляций эндоскопы подлежат предстерилизационной очистке и стерилизации, перед проведением нестерильной эндоскопической манипуляции – окончательной очистке и ДВУ.

Окончательная очистка по цели и алгоритму проведения полностью соответствует предстерилизационной очистке. Процесс очистки может быть как самостоятельным, так и совмещен с дезинфекцией.

Процессы стерилизации и ДВУ проводятся одними и теми же средствами при одной и той же спороцидной концентрации, но при разном времени воздействия. При ДВУ, так же как и при стерилизации, погибают все вегетативные формы микроорганизмов. Однако более короткая экспозиция не может обеспечить уничтожение всех бактериальных спор, как это происходит при стерилизации. Именно это и является основным отличием ДВУ от стерилизации.

Инструменты к гибким эндоскопам, независимо от вида выполняемых эндоскопических манипуляций (стерильная или нестерильная), в обязательном порядке подлежат дезинфекции, совмещенной с предстерилизационной очисткой, и стерилизации.

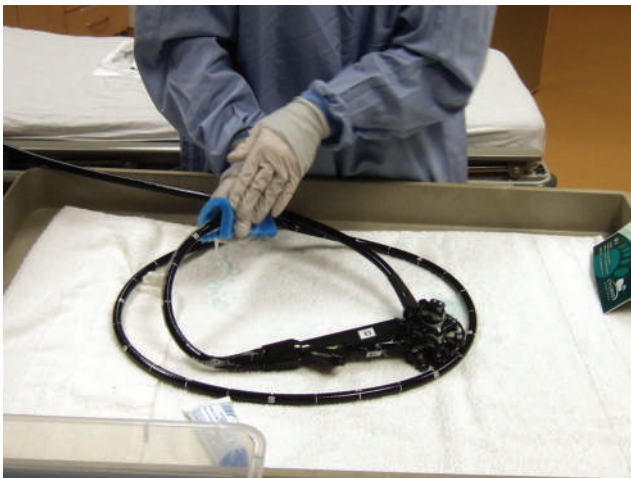### **Технология обработки эндоскопов ручным способом в растворах химических средств**

*Предварительная очистка* выполняется в процедурном кабинете до отключения аппарата от источника света, электроотсоса и видеопроцессора. Ее главная задача состоит в удалении видимых загрязнений с поверхности и из каналов эндоскопа до их высыхания (рис. 2.5).

Сразу после завершения эндоскопической манипуляции в течение нескольких секунд проводится аспирация воздуха для предотвращения вытекания биологических жидкостей из инструментального канала.

Загрязнения с наружной поверхности эндоскопа удаляют салфетками, смоченными в растворе моющего средства. Движения руки медицинской сестры должны быть плавными и направлены от блока управления к дистальному концу вводимой трубки.

После использования салфетки сбрасывают в контейнер с дезинфицирующим средством или в контейнер (пакет) желтого цвета для сбора медицинских отходов класса Б. Затем дистальный конец эндоскопа опускают в емкость с раствором моющего средства (рис. 2.6). Попеременно аспирируют то раствор, то воздух через инструментальный/аспирационный канал (200–250 мл раствора). Завершают процедуру аспирацией воздуха. Для моющего раствора целесообразно использовать одноразовую емкость.



**Рис. 2.5.** Предварительная очистка.



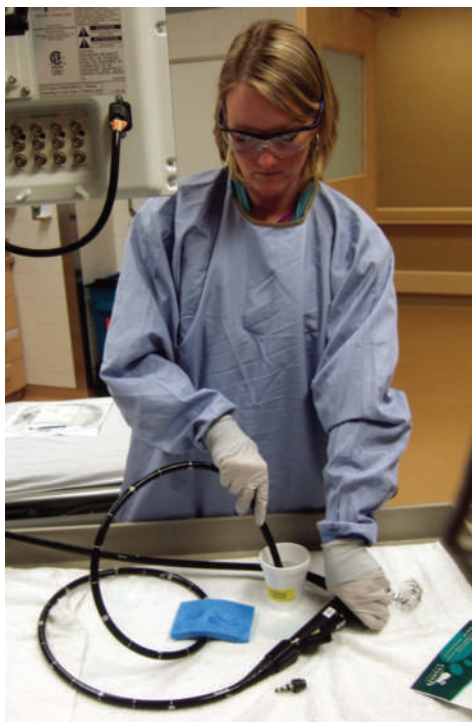

Рис. 2.6. Аспирация моющего средства.



Рис. 2.7. Перенос эндоскопа в моечно-дезинфекционное помещение.

Емкость многократного применения очищают и заполняют моющим раствором перед каждой манипуляцией.

Воздушный, водный и дополнительный каналы промывают водой и продувают воздухом в соответствии с инструкцией производителя эндоскопа. Отсоединяют эндоскоп от осветителя, аспирирующего насоса и видеопроцессора. К видеоэндоскопу подсоединяют защитный колпачок. Эндоскоп переносят (перезовозят) в моечно-дезинфекционное помещение (далее моечное помещение) в закрытом виде (в пеленке, на специальном лотке) для предотвращения его повреждения или случайного инфицирования внешней среды и пациентов (рис. 2.7).

Лоток очищают и дезинфицируют после каждого использования. Рекомендуется сопроводить эндоскоп биркой с указанием времени завершения предварительной очистки.

Перед окончательной очисткой эндоскоп подлежит визуальному осмотру и проверке на герметичность по методике, изложенной в инструкции производителя аппарата. Эта процедура позволяет выявить дефекты оболочки эндоскопа и инструментального канала до его погружения в растворы химических средств, чтобы избежать серьезных повреждений при контакте с ними. Тест на герметичность проводится при помощи тестера (течеискателя) в воде или манометра без погружения в воду.

По первой методике тест на герметичность проводится в емкости с водопроводной водой (см. рис. 2.8). Первоначально с эндоскопа снимают клапаны, а также другие детали, если это указано в инструкции производителя. Затем подключают тестер к устройству подачи воздуха и проверяют его поступление. Присоединяют тестер к эндоскопу и подают воздух для создания избыточного давления в аппарате. Эндоскоп полностью погружают в воду.



Рис. 2.8. Тест на герметичность.

При помощи винтов блока управления сгибают дистальную часть вводимой трубки во всех направлениях, наблюдая за наличием или отсутствием пузырьков воздуха.

Проверяют на отсутствие пузырьков воздуха все части эндоскопа, после чего отключают подачу воздуха на тестер, извлекают эндоскоп из воды и через несколько секунд отсоединяют тестер. О нарушении герметичности эндоскопа свидетельствует появление в воде дорожки из пузырьков воздуха.

По второй методике манометр подсоединяют к эндоскопу и при помощи груши или другого устройства нагнетают воздух до отмеченного на манометре уровня в соответствии с инструкцией. Если в течение указанного времени стрелка манометра опускается ниже контрольного уровня, эндоскоп не герметичен. Эндоскоп с повреждением наружной оболочки или с нарушением герметичности не подлежит дальнейшему использованию. Его необходимо очистить, высушить, упаковать в полиэтилен, затем уложить в чемодан и отправить в сервисный центр для ремонта с пометкой «Не обеззаражен!».

Целью *окончательной очистки* является удаление любых органических (в том числе белковых) и неорганических загрязнений с поверхности и из каналов эндоскопа перед ДВУ или стерилизацией.

Эндоскоп после использования и во время процедуры окончательной очистки представляет инфекционную опасность, поэтому медицинский персонал должен работать в медицинской одежде и барьерных средствах индивидуальной защиты (водонепроницаемый фартук, нарукавники, одноразовые перчатки, щитки или очки, маска, шапочка).

**Окончательная очистка является ключевой процедурой в обработке эндоскопов.** Для окончательной и предстерилизационной очистки эндоскопов рекомендуется применять специализированные средства. Рабочие растворы средств на основе ферментов и поверхностно-активных веществ всегда применяют однократно. Дезинфицирующие средства с моющими свойствами можно использовать для очистки, совмещенной в одном этапе с дезинфекцией. Их разрешено применять многократно, но не более одной рабочей смены. Рекомендуется выбирать линию средств очистки и ДВУ одного производителя для исключения проблем с их совместимостью. Например, нельзя применять для очистки средство на основе аминовых соединений в комбинации со средством ДВУ на основе глутарового альдегида во избежание их взаимодействия с образованием окрашенных продуктов.

Средства, содержащие глутаровый альдегид и спирты, нельзя применять для целей очистки, совмещенной с дезинфекцией, так как эти компоненты вызывают денатурацию и коагуляцию белка (фиксация).

Этап очистки начинается с приготовления моющего раствора однократного применения или визуальной оценки состояния раствора многократного применения. Появление в растворе осадка, хлопьев, изменение цвета и прозрачности являются показанием к его замене.

Необходимо строго соблюдать режим применения моющего средства (концентрация, экспозиция, температура), использовать мерные емкости, таймер, термометр.

К эндоскопу присоединяют всеканальный ирригатор и адаптеры для дополнительных каналов и полностью погружают его в моющий раствор. При помощи шприца или другого устройства через ирригатор и адаптеры заполняют рабочим раствором все каналы (рис. 2.9).

Устанавливают таймер на время, соответствующее времени выдержки, указанному в инструкции по применению используемого средства. Это время необходимо для разрыхления, дробления загрязнений и облегчения их отслойки от поверхности каналов, а также обеспечения процесса дезинфекции при совмещенном процессе (очистка + дезинфекция).

После окончания выдержки в моющем (моюще-дезинфицирующем) растворе каналы эндоскопа несколько раз промывают при помощи шприца, после чего всеканальный ирригатор и адаптеры отсоединяют.

Наружные поверхности эндоскопа тщательно очищают при помощи салфеток, которые после использования сбрасывают в контейнер с дезинфицирующим средством или в контейнер (пакет) желтого цвета для сбора отходов класса Б.

Механическую очистку инструментального/аспирационного канала (а в некоторых моделях Pentax – каналов воды и воздуха) проводят в соответствии с инструкцией производителя эндоскопа при помощи специальных щеток, входящих в комплект каждого аппарата и соответствующих им по ширине и длине (см. рис. 2.10). Запрещается использовать щетки с нарушенной структурой волокон или не соответствующие диаметру очищаемого канала. Слишком маленькая щетка не касается стенок канала, у щетки с большим диаметром щетина загибается назад, в связи с чем проведение очистки невозможно.

Щетку вводят во входное отверстие и мелкими, частыми движениями проводят по каналу до выхода из противоположного отверстия, после чего очищают в моющем растворе. Щетку извлекают из канала и вновь очищают. Число проходов щеткой по каналам зависит от степени их загрязнения. Процесс завершается после того, как щетка на выходе из канала не будет иметь видимых на глаз загрязнений. Тщательной механической очистке подлежат также порты, клапаны и дистальные колпачки. Для этой цели к эндоскопу также прилагаются специальные щетки.

Съемные детали эндоскопа допускаются очищать в ультразвуковом очистителе.

Вся процедура механической очистки каналов и съемных деталей эндоскопа должна проводиться в толще раствора дезинфицирующего средства для предотвращения разбрызгивания контаминированной жидкости.


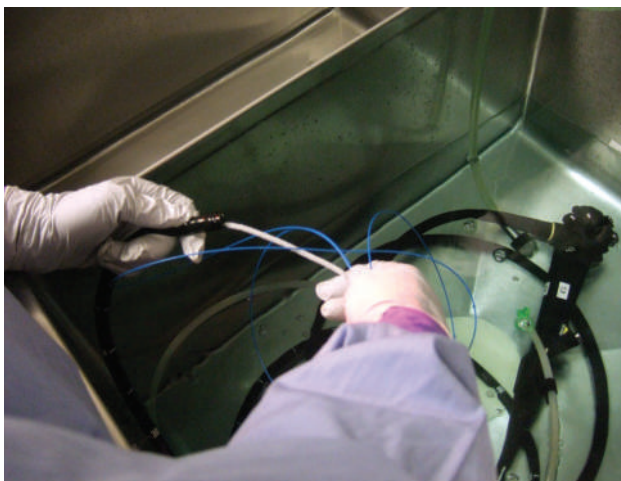


Рис. 2.9. Заполнение каналов эндоскопа рабочим раствором.



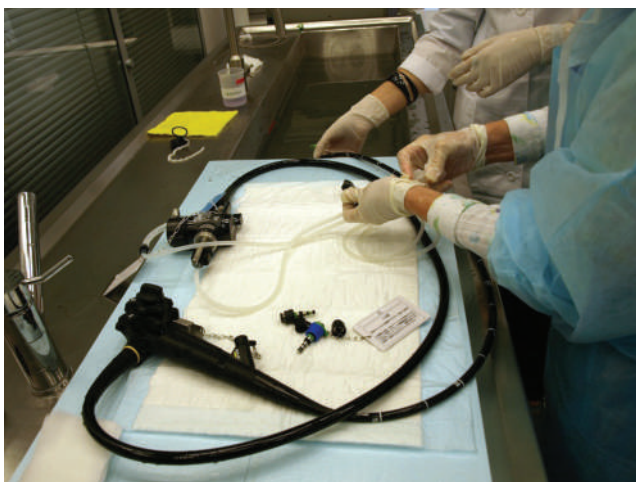**Рис. 2.10.** Механическая очистка инструментального/аспирационного канала.

После завершения процедуры окончательной/предстерилизационной очистки щетки последовательно подвергают дезинфекции, предстерилизационной очистке и стерилизации.

После завершения механической очистки к эндоскопу вновь присоединяют ирригатор и адаптеры, через которые каналы промывают до тех пор, пока загрязнения из них не перестанут поступать.

Раствор моющего средства вытесняется из каналов воздухом, после чего эндоскоп вместе со съемными деталями переносят в емкость (мойку) с питьевой водой (проточной питьевой водой). Эндоскоп ополаскивают в воде в соответствии с режимом, указанным в инструкции по применению моющего средства. Ополаскивание позволяет удалить остатки моющего средства и исключает его взаимодействие со средством ДВУ. Наружные поверхности отмывают салфетками, каналы – струей воды, которая подается через всеканальный ирригатор и адаптеры при помощи шприца или другого устройства. В конце процедуры вода вытесняется из каналов воздухом.

После ополаскивания эндоскоп с присоединенными ирригатором и адаптерами переносят на чистую простыню для удаления влаги с наружных поверхностей. Влагу из каналов удаляют воздухом при помощи шприца или специального устройства (рис. 2.11). Удаление воды необходимо для предотвращения разбавления рабочего



**Рис. 2.11.** Удаление влаги с наружной поверхности и из каналов эндоскопа.