

.....

## ОГЛАВЛЕНИЕ

Предисловие **vi**

Введение **vii**

Сокращения **viii**

Единицы измерения **viii**

### **ЧАСТЬ I ОБЩИЕ ВОПРОСЫ РЕНТГЕНОДИАГНОСТИКИ**

- 1 Развитие и нормальная анатомия легких **3**
- 2 Методы лучевой диагностики и методика рентгенографии органов грудной клетки **17**
- 3 Основы интерпретации рентгенограмм органов грудной клетки новорожденных детей **31**

### **ЧАСТЬ II РЕНТГЕНОСЕМИОТИКА ЗАБОЛЕВАНИЙ ЛЕГКИХ У НОВОРОЖДЕННЫХ ДЕТЕЙ**

- 4 Респираторный дистресс-синдром новорожденных **77**
- 5 Неонатальная пневмония **85**
- 6 Транзиторное тахипноэ новорожденных **103**
- 7 Синдром аспирации мекония **107**
- 8 Бронхолегочная дисплазия **111**
- 9 Врожденные пороки развития легких **129**
- 10 Осложнения основного заболевания легких **161**

# 4

## РЕСПИРАТОРНЫЙ ДИСТРЕСС-СИНДРОМ НОВОРОЖДЕННЫХ

Респираторный дистресс-синдром (РДС) новорожденных (РДС I типа), или синдром дыхательных расстройств у новорожденных детей, — это заболевание, возникающее у детей в первые дни жизни и обусловленное незрелостью легких и первичным дефицитом сурфактанта.

РДС — наиболее частая причина дыхательной недостаточности у недоношенных новорожденных в первом неонатальном периоде. РДС чаще наблюдают у детей со сроком гестации менее 34–36 недель и массой тела при рождении менее 2,5 кг. Чем меньше срок гестации, тем выше частота РДС, однако его возможно и у доношенных детей (например, детей, рожденных матерями с сахарным диабетом). РДС является основной причиной смерти новорожденных: чем меньше срок гестации и масса тела, тем выше показатель летальности. РДС чаще наблюдается у мальчиков, чем у девочек, чаще у представителей белой расы, чем негроидной.

Основной причиной развития РДС у недоношенных новорожденных детей является нарушение синтеза и секреции сурфактанта альвеолоцитами II типа, обусловленное функциональной и структурной незрелостью легочной ткани. Вторая, очень редкая причина — это врожденный качественный дефект структуры сурфактанта и врожденное нарушение синтеза сурфактанта (рис. 4.1).

Клинической картине первыми признаками дыхательной недостаточности, появляющимися сразу после рождения (буквально в первые минуты или

часы жизни), служат одышка, западение грудной клетки в фазе вдоха (втягивание мечевидного отростка грудины, подложечной области, межреберных промежутков, надключичных ямок) с одновременным напряжением крыльев носа и раздуванием щек (дыхание «трубача»), цианоз при дыхании воздухом, нарастание потребности в дополнительной оксигенации после рождения, а также экспираторные шумы («стоноущее дыхание»), обусловленные развитием компенсаторного спазма голосовой щели в фазе выдоха, ослабление дыхания в легких, крепитирующие хрипы при аускультации [1–5].

Рентгенографические изменения могут появиться сразу после рождения, однако наиболее выраженные наблюдают после 12–24 часов жизни. На основании выраженности рентгенографических изменений РДС подразделяют на три степени тяжести: легкая, средняя и тяжелая (рис. 4.2–4.4).

Классическая рентгенографическая картина РДС включает следующие признаки: ретикулогранулярные затемнения, расположенные диффузно по всем легочным полям симметрично с двух сторон, признак «воздушные бронхограммы» и сниженный объем грудной клетки [6; 7]. Данную классическую картину можно получить лишь до проведения лечебных манипуляций с ребенком, поскольку в настоящее время первое рентгенологическое исследование часто выполняют после введения сурфактанта и начала кислородотерапии, когда объем грудной клетки, как правило, уже увеличен или соответствует норме, а ретику-

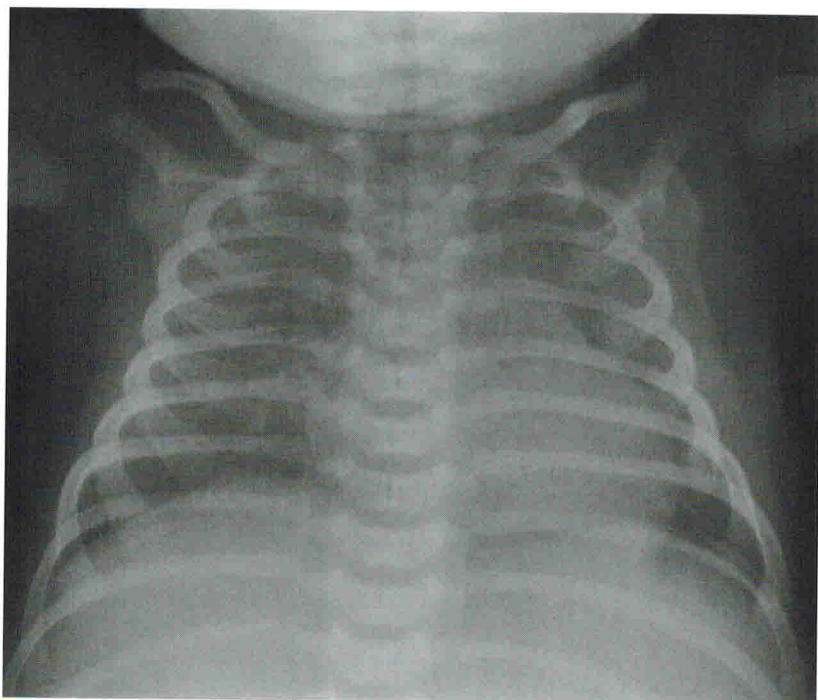


РИС. 4.1

Рентгенограмма органов грудной клетки пациента с врожденным нарушением синтеза сурфактанта (синдром «мозг — легкие — щитовидная железа»). Определяется симметричное диффузное снижение прозрачности легочных полей, похожее на интерстициальный отек легких. Однако в отличие от последнего отсутствуют расширение корней легких и усиление легочного рисунка

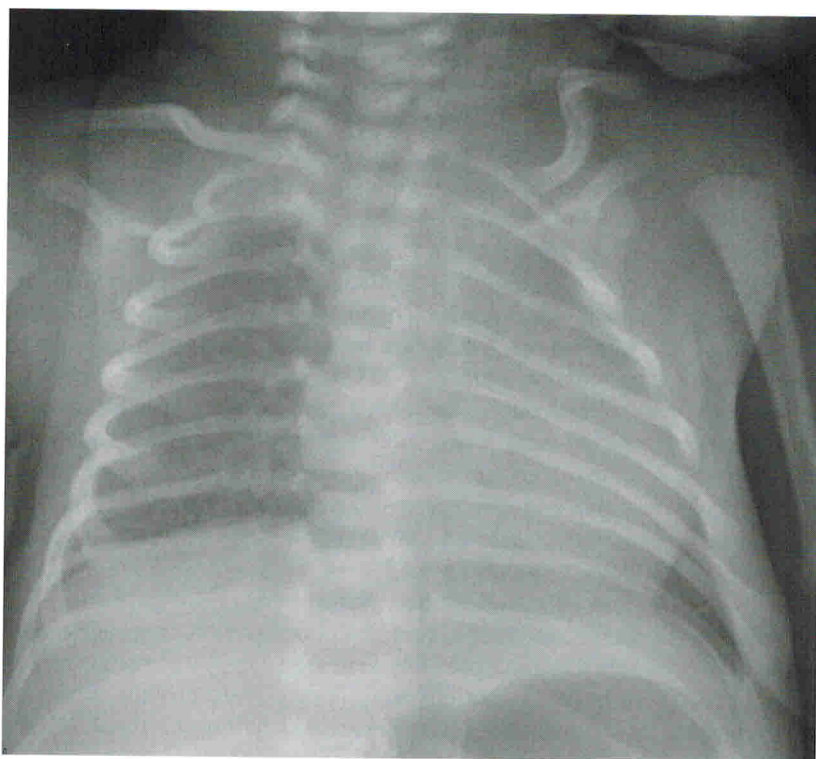


РИС. 4.2

Рентгенограмма органов грудной клетки пациента с РДС легкой степени. Отмечается незначительное снижение воздушности легочных полей за счет мелкоочаговых затемнений; объем грудной клетки соответствует норме

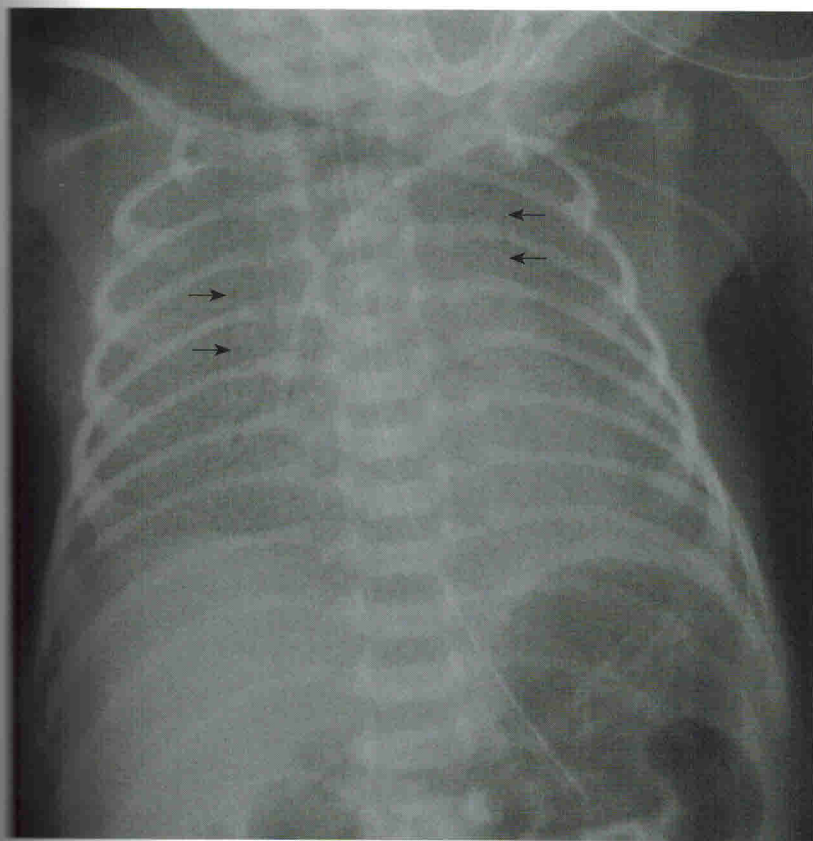


РИС. 4.3

Рентгенограмма органов грудной клетки пациента с РДС средней степени. Отмечается умеренное снижение прозрачности легочных полей за счет разнокалиберных, преимущественно мелкоочаговых затемнений, на фоне которых нечетко прослеживаются воздушные просветы бронхов (*стрелки*); объем грудной клетки снижен

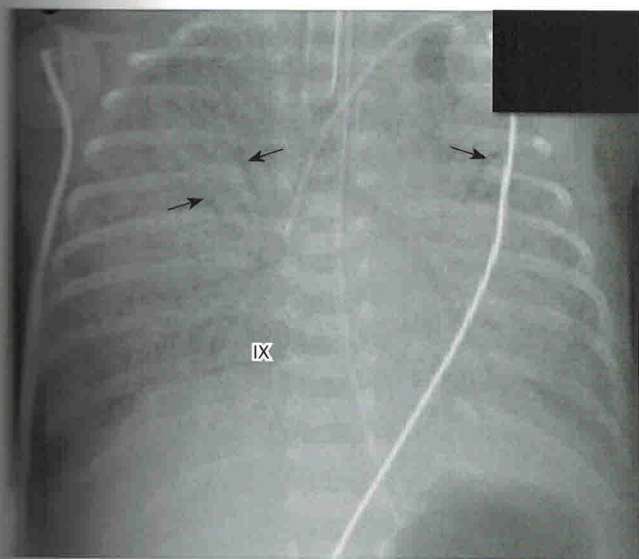


РИС. 4.4

Рентгенограмма органов грудной клетки пациента с РДС тяжелой степени. Легочные поля значительно диффузно затемнены, на фоне затемнений отчетливо виден признак «воздушные бронхограммы» (*стрелки*). Рентгенограмма выполнена после начала искусственной вентиляции легких, поэтому объем грудной клетки повышен (диафрагма расположена на уровне заднего отрезка IX ребра)



логранулярные тени расположены в виде отдельных островков затемнений. Главной причиной затемнений являются ателектазы, однако затемнения могут соответствовать зонам отека, кровоизлияний или пневмонической инфильтрации (особенно при сопутствующей патологии). Однако вид затемнений настолько типичен, что при их неявном наличии следует подозревать иное патологическое состояние, например

транзиторное тахипноэ новорожденных или пневмонию либо их сочетание с РДС (рис. 4.5) [8–13].

Сурфактант, введенный болюсно через эндотрахеальную трубку, часто распределяется по легким неравномерно. На рентгенограмме видно чередование зон восстановленной воздушности легочной ткани с участками с типичными ретикулогранулярными изменениями при РДС, при этом зоны восстановленной

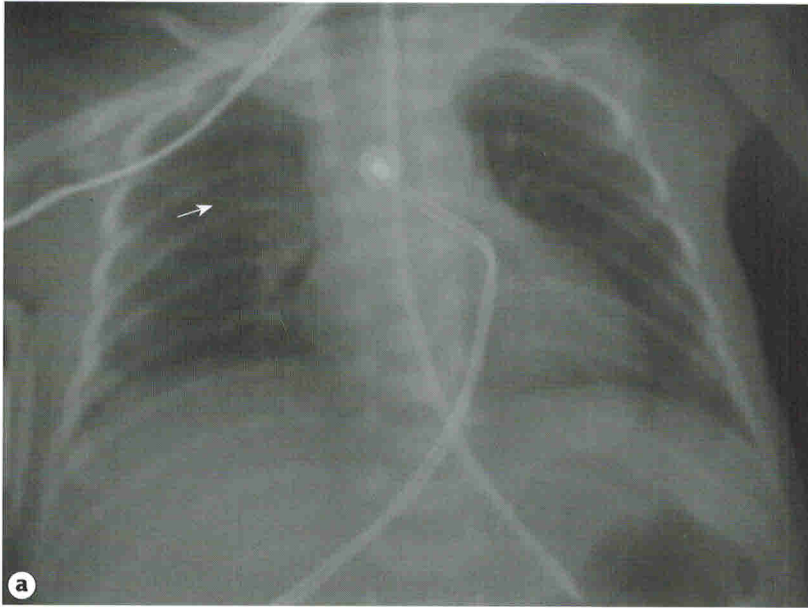
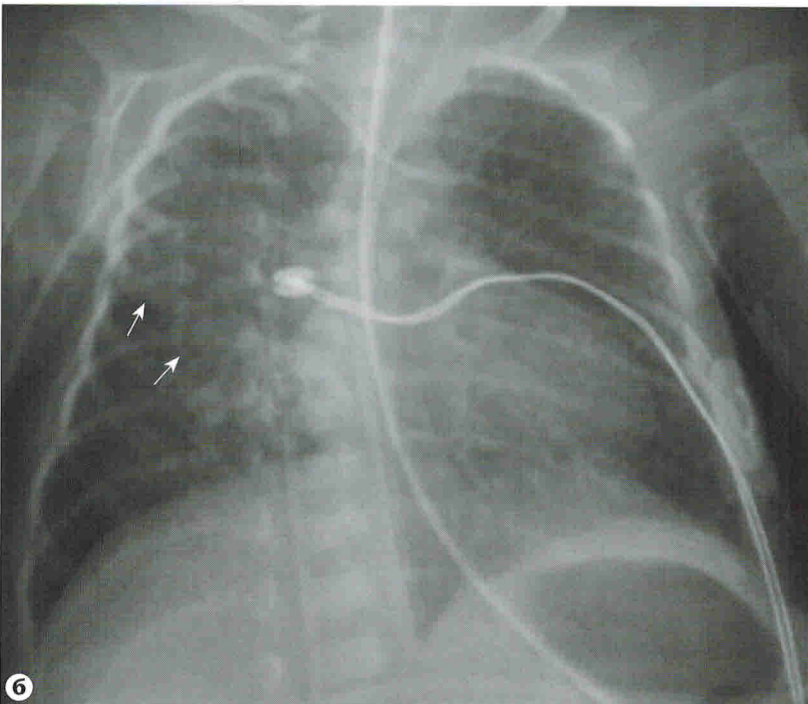


РИС. 4.5

Рентгенограммы органов грудной клетки пациента с РДС. **(а)** После введения сурфактанта в верхнем отделе правого легкого определяется едва различимая зона гомогенного затемнения (стрелка), соответствующая пневмонической инфильтрации. **(б)** Рентгенограмма через 7 дней после предыдущей. Достоверно определяется зона инфильтрации в верхнем и прикорневом отделах правого легкого (стрелки). Признаки инфильтративных изменений менее отчетливо видны и в левом легком.



# 10

## ОСЛОЖНЕНИЯ ОСНОВНОГО ЗАБОЛЕВАНИЯ ЛЕГКИХ

Рентгенографические изменения при осложнениях заболеваний легких в неонатальном периоде можно разделить по типу проявлений на рентгенограмме на две большие группы: затемнения и просветления.

Затемнения появляются по следующим причинам: (1) *отек легких* вследствие функционирующего артериального протока (рис. 10.1) или чрезмерного объема вводимой жидкости; (2) *ателектаз*; (3) *легочное кровотечение*; (4) *гидроторакс*. Основная причина просветлений — развитие синдрома утечки воздуха.

### СИНДРОМ УТЕЧКИ ВОЗДУХА

Синдром утечки воздуха — группа патологических состояний, характеризующихся скоплением воздуха вне альвеолярного пространства, что на рентгенограмме проявляется зонами повышенной прозрачности. Синдром утечки воздуха включает *интерстициальную эмфизему легких, пневмоторакс, пневмомедиастинум, пневмоперикард, подкожную эмфизему и пневмоперитонеум*. Основным этиологическим фактором синдрома утечки воздуха является нарушение целостности альвеол в результате повреждения их респираторного эпителия и терминальных воздухоносных путей при проведении ИВЛ [1].

В неонатальном периоде частота синдрома утечки воздуха составляет 1–2%, что выше, чем в остальные возрастные периоды. Наличие синдрома утечки воз-

духа повышает риск летальных исходов у пациентов с РДС. По данным исследования Sly P.D. и соавт., частота синдрома утечки воздуха у пациентов с РДС составила 22% и смертность в этой категории больных была выше, чем у больных без синдрома утечки воздуха (31% vs 12%) [2].

### ИНТЕРСТИЦИАЛЬНАЯ ЭМФИЗЕМА ЛЕГКИХ

Интерстициальная эмфизема легких — это наличие воздуха в интерстициальном пространстве легких. Заболевание развивается в случае разрыва терминальных отделов дыхательных путей. Пузырьки газа распространяются перибронхиально, перивазально, в междолевых перегородках и висцеральной плевре. ИЭЛ часто наблюдается у недоношенных детей после проведения ИВЛ по поводу тяжелого заболевания легких. При ИЭЛ может поражаться сегмент, доля или все легкое, в большинстве случаев изменения выявляются в обоих легких (рис. 10.2–10.4) [3; 4].

В результате разрыва альвеол и мелких воздухоносных путей воздух начинает распространяться по периваскулярным пространствам к корню легкого и, как правило, отдавливает бронх от сосуда в прилежащую паренхиму. Реже воздух может полностью изолировать артериолу и бронхиолу от смежного бронха. Возможны два пути распространения воздуха: *интрапульмонарный* и *интраплевральный*. У недоношенных новорожденных детей чаще наблюдается интрапульмонарное распространение. При этом пу-

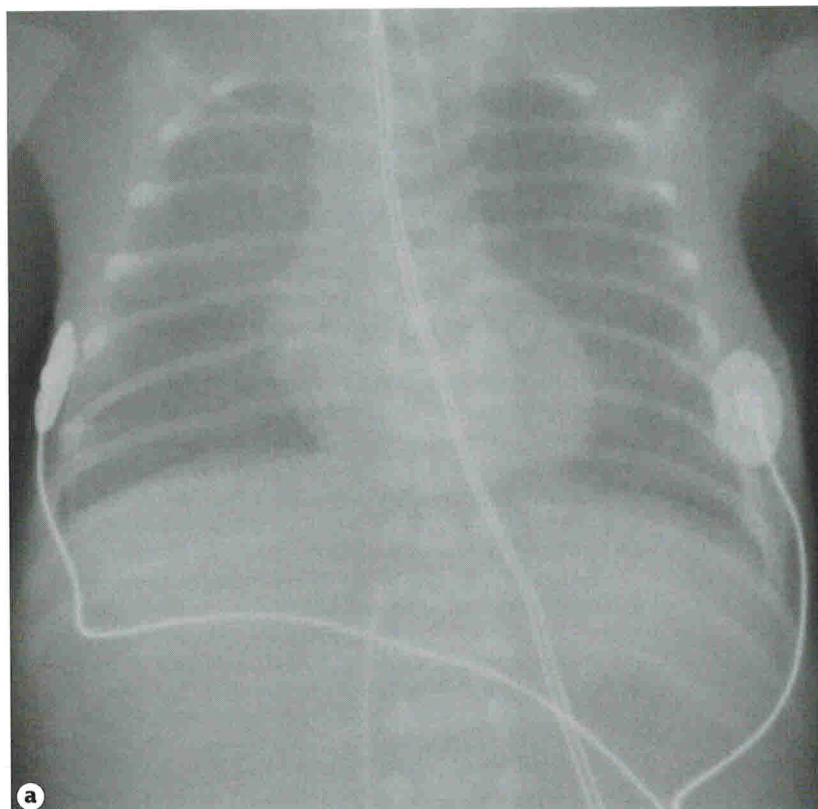
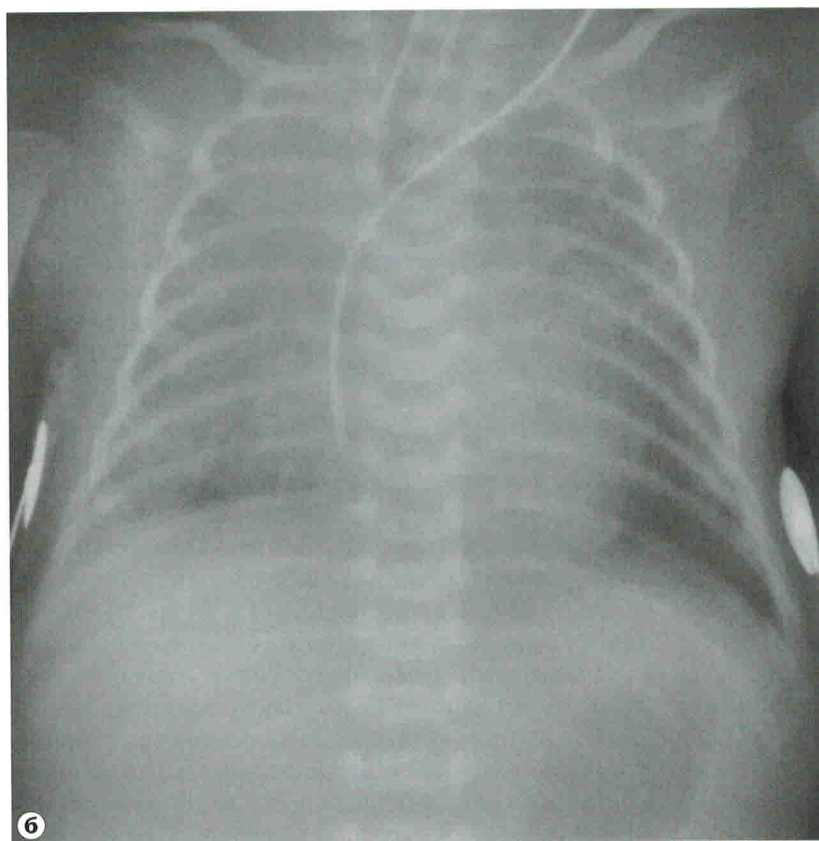


РИС. 10.1

Рентгенограммы органов грудной клетки пациента с РДС. **(а)** После введения сурфактанта отмечается незначительное диффузное затемнение легочных полей. **(б)** Возраст 6 дней. На фоне ухудшения клинического состояния отмечаются затемнения, расположенные преимущественно в прикорневых отделах, усиление легочного рисунка за счет сосудистого компонента и расширение тени сердца. Изменения обусловлены развитием альвеолярного отека легких вследствие функционирующего артериального протока.





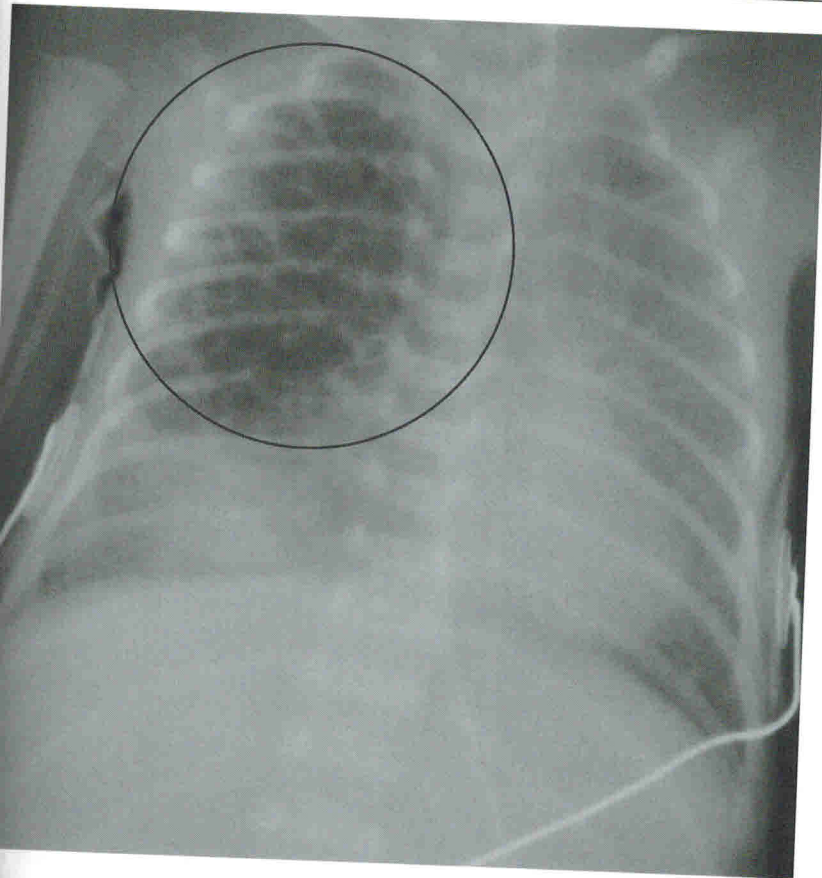


РИС. 10.2

Рентгенограмма органов грудной клетки пациента с долевой ИЭЛ. Верхняя доля правого легкого (круг) увеличена, легочный рисунок этой доли деформирован, в интерстиции отмечается значительное скопление воздуха в виде множественных округлых очагов повышенной прозрачности

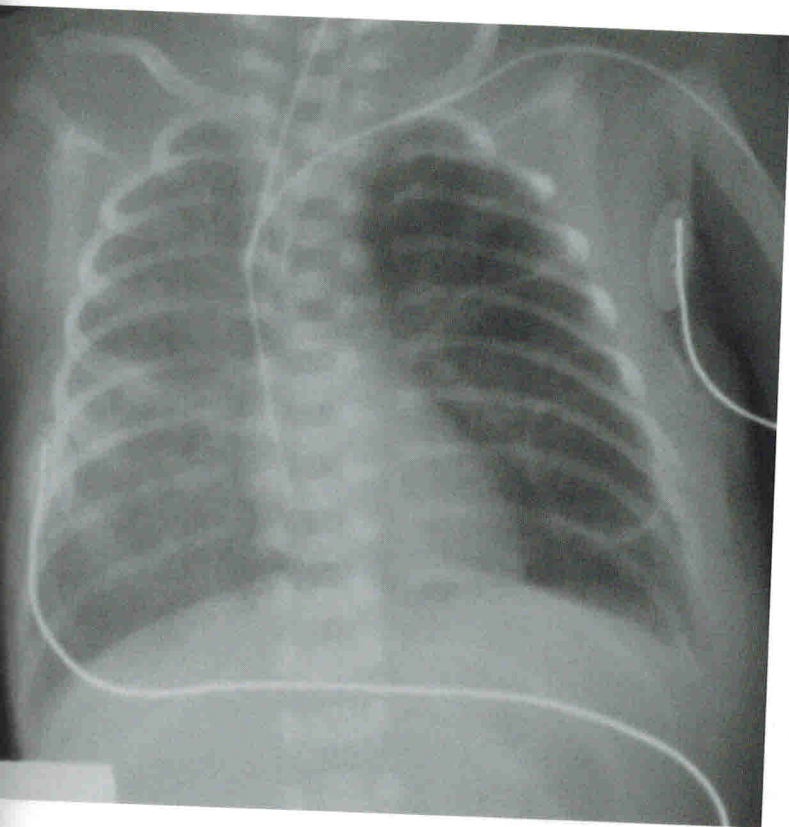


РИС. 10.3

Рентгенограмма органов грудной клетки пациента с левосторонней ИЭЛ. Отмечается значительное скопление воздуха в интерстиции, патологический процесс наблюдается только в одном легком