


Б



Балка Г-образная — конструкция из специального металла, изготовленная в виде буквы Г, применяется как фиксатор при низких переломах бедренной кости. Доступ осуществляется из наружного разреза над местом перелома с введением горизонтальной части балки в нижний метафиз бедра, а ее вертикальная часть с помощью шурупов крепится к диафизу (*рис. 10*).

Балка Климова (К.М. Климов) — металлическая конструкция, вводимая в продольные прорезы в отломках трубчатых костей и фиксирующая их. Эта пластинка имеет форму тавровой балки (*рис. 11*). Вводится в паз, сформированный в отломках кости, и фиксируется в нем специальными шпильками, которыми она прочно удерживается. Балка имеет Т-образную форму и полутавровую конструкцию, которая состоит из двух пластинок, монолитно соединенных под прямым углом, ребром одной пластины к плоскости другой. Через специальные прорезы в гранях балки вводят металлические шпильки, укрепляющие ее в кости.

Остеосинтез металлической балкой применяется при поперечных и косых метадиафизарных переломах длинных трубчатых костей. Балка стабилизирует перелом по принципу сочетанной внутри- и внекостной фиксации. Одной гранью она проникает в костномозговой канал через продольный паз, пропиленный в кортикальном слое обоих отломков. Другая грань ее располагается на поверхности кости, действуя как наружная шина. Прочность фиксации балкой увеличивается, если один из ее концов внедряется под кортикальный слой метафиза в губчатое вещество.

Баллотирование (от итал. *ballottare* — избирать шарами) — феномен колебания или смещения плотного тела, органа с возвращением его в исходное положение в одной из полостей организма человека. Этот феномен четко про-

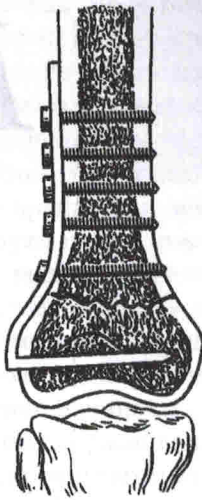


Рис. 10. Остеосинтез перелома нижней трети бедра Г-образной балкой

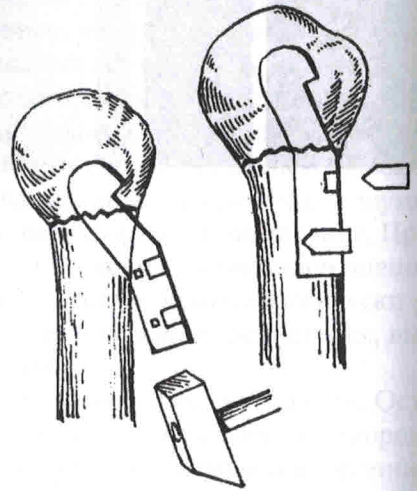


Рис. 11. Балка Климова

является при нахождении плотного тела или органа в полости, стенки которой напряжены из-за заполняющей ее жидкости. Баллотирование вызывают толчкообразными ударами пальцев кисти непосредственно по плотному телу (органу) через стенку полости. Другая рука в это время слегка надавливает на соседнюю или противоположную часть стенки. Пальцами, остающимися в соприкосновении со стенкой полости, после толчка ощущают его передачу смещенным органом. Положительный симптом этого феномена свидетельствует о наличии жидкости в полости. Баллотирование надколенника четко определяется при наличии жидкости (выпота, крови и др.) в полости коленного сустава. Для этого одной рукой выжимают жидкость из верхнего заворота сумки коленного сустава, под воздействием чего надколенник как бы всплывает. Постукивая по нему пальцами, погружают его в сустав до соприкосновения с передней суставной поверхностью мыщелков бедра. Соприкосновение суставных поверхностей ощущается рукой как толчок, иногда при этом слышен стук. При отрывании пальцев надколенник вновь возвращается («всплывает») в исходное положение.

Биомеханика нагрузки (от греч. *bios* — жизнь, *mechanike* — наука о механическом движении) — раздел биологии, рассматривающий биологические объекты в свете законов механики. В ортопедии и травматологии занимает особое место в обследовании больных с повреждением и заболеваниями опорно-двигательного аппарата, помогая правильному выбору методов лечения.

Для характеристики движений в суставах независимо от пространственного расположения последних пользуются тремя взаимно перпендикулярными осями — вертикальной, фронтальной, сагиттальной. По количеству осей различают

трех-, двух- и одноосевые суставы. Форма всех трехосевых суставов приближается к шаровидной (плечевой, тазобедренной), в них возможно значительное разнообразие движений. Двухосевые суставы образуются в результате неточного совпадения впадины и головки сочленяющихся костей и могут иметь только две оси вращения (лучезапястный, атлантозатылочный). Одноосевые суставы обычно цилиндрической и блоковидной формы (плечелоктевой, межфаланговые, коленный). Характеристика сустава по осям вращения условна. Благодаря суставам осуществляются движения отдельных частей и всего тела в пространстве. Для объема движений важное значение имеют образования мягких тканей, ограничивающие движения (суставные сумки, связки и мышцы).

Опорно-двигательному аппарату человека приходится выдерживать значительные нагрузки, при которых действующие силы могут быть приложены в различных направлениях. Возникают нагрузки на сжатие. При действии костей в качестве рычагов мышечная сила и сила инерции создают нагрузки на изгиб. Различные движения и положения туловища вызывают нагрузки на растяжение и кручение. Еще большие нагрузки возможны при внешних механических воздействиях — различных травмах, ударах и т.д.

Биомеханические исследования позволили разработать конкретные рекомендации для лечения больных с заболеваниями опорно-двигательного аппарата. Биомеханика нагрузки включает три отдела — общую, частную и гистомеханику. Первая изучает законы механики для всего тела, вторая — биомеханику отдельных частей тела, третья — механические свойства тканей (прочность, упругость, вязкость и т.д.). Биомеханика изучает как здорового, так и больного человека при различных патологических состояниях.

Биопсия (от греч. *bios* — жизнь + *opsis* — вид, зрелище) — иссечение кусочка ткани или органа из живого организма для микроскопического исследования с диагностической целью. Иногда производится срочно или во время операции на пораженных тканях для определения объема оперативного вмешательства. Является очень ценным диагностическим методом, особенно когда после тщательного обследования больного диагноз остается неясным, имеется подозрение на опухолевый процесс.

Блокада вертебральная по Шнеку (рис. 12). Показания:

- изолированные компрессионные переломы тел позвонков (позвонка);
- для дифференциальной диагностики псевдоабдоминального синдрома.

Блокаду производят в положении больного на животе. Пальпаторно определяют болезненный и выступающий остистый отросток поврежденного позвонка, сравнивая уровень предполагаемого повреждения с данными рентгенографического исследования. От остистого отростка сломанного позвонка отступают на 5–6 см в сторону от средней линии, делают отметку — точку вкола иглы. Обрабатывают операционное поле. В намеченную точку вводят иглу длиной 12–14 см и обезболивают кожу. При переломе грудных позвонков из-за косяго положения остистых отростков иглу вкалывают на 2–3 см выше уровня

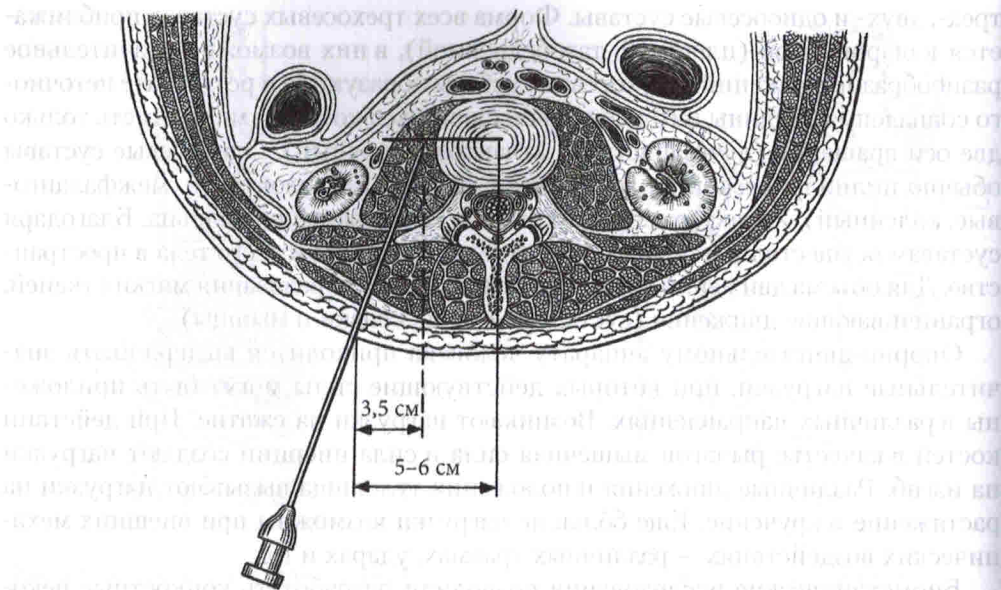


Рис. 12. Блокада позвонков по Шнеку

выступающего остистого отростка. В поясничном отделе ввиду горизонтального направления остистых отростков место вкола выбирается на уровне соответствующего остистого отростка. После анестезии кожи иглу длиной 10–12 см проводят под углом 35° к горизонтальной линии. По мере продвижения иглы в мягкие ткани вводят 0,25% р-р новокаина. На глубине 5–8 см игла достигает поперечного отростка или ребра (в грудном отделе). Обойдя ребро по верхнему краю, иглу продвигают дальше, и на глубине 8–10 см она достигает тела позвонка. После появления из иглы раствора, окрашенного кровью, в гематому вводят 10 мл 1% р-ра новокаина. В место перелома следует вводить не более 10 мл 1% р-ра новокаина, чтобы при его попадании в субарахноидальное пространство не вызвать побочных явлений.

Блокада внутритазовая по Л.Г. Школьникову, В.П. Селиванову и В.М. Цодыксу (син.: Школьниковова новокаиновая блокада) — блокада, заключающаяся во введении 300–600 мл 0,25% р-ра новокаина в клетчатку полости таза через прокол в области передней ости подвздошной кости.

Показания: множественные переломы костей таза, преимущественно заднего полукольца; тяжелые механические травмы нижних конечностей, преимущественно на уровне бедра; последствия травм магистральных сосудов конечностей.

Блокаду производят в положении больного на спине. Тонкой иглой делают новокаиновую «лимонную корочку» на 1 см кнутри от передневерхней ости подвздошной кости. Иглу длиной 12–16 см вкалывают и направляют через эту

шприцку таким образом, чтобы она своим срезом располагалась параллельно подвздошной кости, скользя по ее внутренней поверхности. Почувствовав касание кости иглой, ее продвигают на глубину 12–16 см, скользя по поверхности подвздошной кости. Продвижению иглы предпосылают струю раствора новокаина; рука хирурга должна постоянно ощущать близость подвздошной кости (рис. 13). При односторонней блокаде вводят 300–600 мл 0,25% р-ра новокаина с каждой стороны. В.М. Цодыкс установил, что раствор новокаина попадает в ложе подвздошной мышцы и распространяется по фасциальным пространствам и каналу пояснично-подвздошной мышцы. Для предупреждения вытекания новокаина из иглы при очередном наполнении шприца следует закрывать ее павильон стерильным шариком.

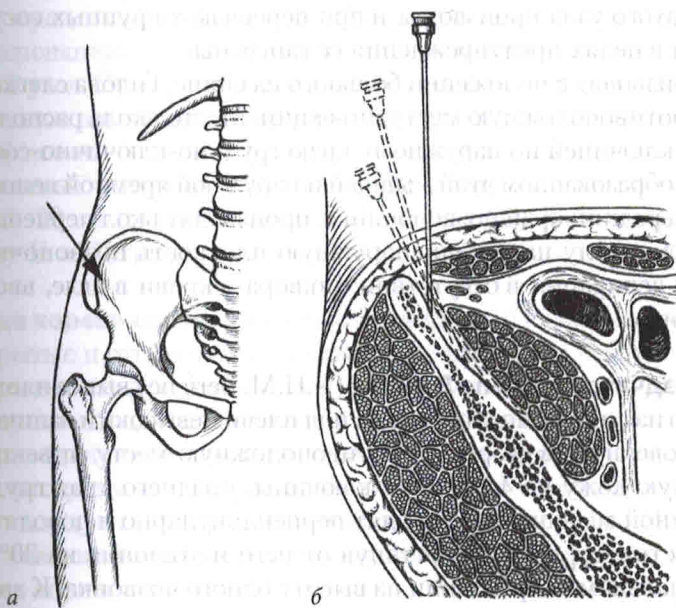


Рис. 13. Внутритазовая блокада Школьников-Селиванова-Цодыкса:

а — место внедрения иглы; б — последовательность перемещения иглы при ее продвижении

Осложнения, связанные с индивидуальной непереносимостью новокаина, выражаются в головокружении, учащении пульса, падении АД, потоотделении. В этих случаях блокаду следует прекратить и ввести больному 1–2 мл 1% р-ра кофеина.

Блокада за грудиной. Показания: ангиозные грудные боли. Блокаду выполняют в положении больного на спине, под спину подкладывают плоскую подушку, голову запрокидывают кзади и слегка поворачивают вправо. Обезболивают кожу и подкожную клетчатку яремной вырезки посредине, отступив на 1–1,5 см сверху от рукоятки грудины. Затем надетую на 5-граммовый шприц тонкую

Д

Движения в суставах, активные — движения в суставах, производимые самими мышцами. Активные (и пассивные, осуществляемые с посторонней помощью) движения измеряют при помощи специальных приборов (угломеров, ро-
мометров), а полученные в результате данные обязательно заносят в историю

Движения организма — одно из проявлений жизнедеятельности, обеспечивающее возможность активного взаимодействия составных частей организма с окружающей средой. Производятся они скелетными мышцами, работа которых координируется рефлексамии спинного и головного мозга. Характеризуя позиции членов тела, приближение одного из них к другому, например голени к бедру, называют сгибанием, противоположное этому движению — разгибанием, удаление от средней линии тела, например руки от туловища — отведением, приближение к средней линии — приведением, вращение членов тела вокруг их продольной оси — ротацией, ротацию предплечья — супинацией при направлении ее кнутри и пронацией — при направлении наружу. Например, предплечье находится в супинации при обращении ладони вверх и в пронации — при обращении вниз.

Наибольшего развития движения человека получили в трудовой деятельности. И. М. Сеченов в своих трудах подчеркивал, что вся разнообразная высшая деятельность выражается в одном — в мышечном движении. Движения являются результатом сокращения скелетных мышц, прикрепляющихся к костному скелету с наличием суставов, постоянно контролируются центральной нервной системой, координируются ею (произвольные или сознательные движения). Они могут быть простыми (отдергивание руки от горячего предмета) и очень сложными (трудовые, спортивные). Во время движения контролируются играют пассивную роль, а при стоянии — активную. Жизнь требует

от человека постоянной двигательной активности (самообслуживание, работа), недостаток которой приводит к гиподинамии и развитию ряда патологических состояний и болезней. На характер и степень расстройств движений влияет локализация повреждений. Лечение назначает врач в зависимости от вызвавшего их заболевания.

Декомпрессия (*decompressio*; от лат. *de*, франц. *de, des* — отмена, устранение чего-либо, + лат. *compressio* — сжатие) — общее название лечебных мероприятий, направленных на уменьшение избыточного давления в тканях, органах или жидких средах организма.

Делирий алкогольный (белая горячка; *delirium tremens*) — наиболее распространенное состояние при хроническом алкоголизме. Это тяжелое психическое расстройство, развивающееся вследствие резкого прекращения приема алкогольных напитков и крайне осложняющее лечение травмы. Причиной внезапно изменившегося жизненного режима пациента чаще оказываются переломы костей. Делирий развивается на 3–5-й день пребывания больного в постели внезапно, в основном в вечерние и ночные часы.

Для клиники характерны бессонница, потливость, тахикардия, колебания артериального давления, тремор рук, головы, всего тела, мышечная гипотония, атаксия, гиперрефлексия. Нередко отмечают увеличение печени, темно-коричневый налет на языке, легкую желтушность склер, повышение в крови содержания билирубина и холестерина, лейкоцитоз и сдвиг лейкоцитарной формулы влево, увеличение СОЭ, гипохромную анемию; температура субфебрильная. Длительность делирия редко превышает 3–4 сут. Обманы восприятия и нарушения ориентировки чаще исчезают после многочасового сна.

Лечение включает индивидуальное наблюдение, дополнительную фиксацию поврежденных, а иногда и неповрежденных конечностей и самого больного. Назначают 0,5–1 г барбитала с 80–100 мл 40% спирта (внутрь), вводят 50–100 мг аминазина или тизерцина (внутримышечно или внутривенно), 20–40 мг седуксена, 10–15 мг галоперидола (внутривенно), 250–500 мг хлорметиазола (внутри или внутривенно). Суточная дозировка каждого из средств определяется быстротой наступления сна, его длительностью и полнотой исчезновения симптоматики делирия по пробуждении. Дополнительно рекомендуются analeptические средства подкожно, внутримышечно, внутривенно (кордиамин по 1–2 мл 25% р-ра 2–3 раза в день, коразол по 1 мл 10% р-ра), витамины В₁, С, РР, В₆, В₁₂, фолиевая кислота (по 0,001 г 2 раза в день), внутримышечно 20 мл 25% р-ра сульфата магния.

При тяжелом делирии аминазин и тизерцин можно вводить только в стадии повышенного артериального давления. Для устранения возбуждения дают барбитал со спиртом, хлорметиазол, элениум, седуксен, оксибутират натрия. Коллапс предупреждают введением 60–120 мг преднизолона внутрь или парентерально, внутривенно 400 мл полиглюкина с мезатоном или норадреналином. При отеке мозга показано вливание 60–90 г мочевины внутривенно, которое

прекращают при ухудшении состояния. Обязательно назначение доз витамина B_1 — до 1000–1500 мг/сут, из которых 500–600 мг вводят внутривенно. Длительность указанной терапии определяется быстротой наступления сна, исчезновения неврологической симптоматики и прояснения сознания.

Демпфер (от нем. *dampfer* — глушитель) — механическое приспособление для прекращения колебаний. Применяется при скелетном вытяжении.

Деонтология врачебная (от греч. *deon* — должное, *logos* — учение) — наука об отношениях врача и больного, врача и родственников больного, о долге и обязанностях врача. Это совокупность этических норм выполнения медицинскими работниками своих профессиональных обязанностей. Термин «деонтология» введен в начале XIX в. английским философом Бентамом, назвавшим трактату о профессиональном поведении человека. Важнейшая задача высшей медицинской школы — не только подготовка врачей с высокими профессиональными качествами, но и формирование новых людей, обладающих высоким чувством долга и ответственностью перед обществом. Врач обязан всю свою жизнь пополнять свои знания, находиться в тесном контакте с наукой и следить за ее достижениями в широкую практику.

Работа хирургического отделения требует соблюдения строгой дисциплины и чуткого отношения к больному, начиная от внешнего вида и отношения друг к другу и заканчивая отношением к больному. Чуткое отношение к больному, умение наладить с ним контакт взаимно облегчают постановку правильного диагноза и служат основой реабилитации, которая направлена на устранение страха перед операцией, всеобщей уверенности в выздоровлении. «Если больному после беседы с врачом не становится легче, — писал В.М. Бехтерев, — это не врач». Долг врача состоит не только в лечении, но и в предупреждении заболеваний, в снижении травматизма. Он обязан лечить всех больных независимо от пола, национальности, политических убеждений, расовой и религиозной принадлежности.

Десмургия (от греч. *desmus* — связь, соединение; *ergon* — работа, действие) — раздел хирургии, разрабатывающий методы применения и технику наложения повязок.

Дезинфекция — процесс наложения повязки. Под повязкой также понимают повязку из перевязочного материала с лекарственными веществами или без них, накладываемую на любой участок тела с лечебной или профилактической целью.

Цели наложения повязок:

- защитить рану, патологически измененные ткани от воздействия внешней среды;
- удерживать перевязочный материал на поверхности тела (укрепляющие повязки);
- оказывать давление на подлежащие ткани (давящие повязки);

- ♦ иммобилизовать какую-либо часть тела (неподвижные повязки);
- ♦ создать возможность тяги за конечность, голову и т.д. (вытягивающие повязки).

Классификация повязок. По характеру используемого материала повязки делят на мягкие и твердые. По *целевому назначению* различают несколько видов повязок.

1. Укрепляющие (защитные, лекарственные) — удерживают перевязочный материал на ране или очаге поражения.

2. Давящие (гемостатические) — используются для остановки кровотечения.

3. Повязки с вытяжением (транспортные, лечебные) и аппараты для вытяжения — накладывают в условиях больницы при переломах костей (для функционального лечения, создания условий постоянного вытяжения с одномоментной фиксацией других частей тела в определенном положении).

4. Иммобилизирующие неподвижные повязки — обеспечивают неподвижность поврежденной части тела в определенном положении при переломах, вывихах, обширных и глубоких ожогах, ранах, повреждении сухожилий, крупных нервных стволов, кровеносных сосудов, конечностей. Они бывают шинные (простые и экстензионные) и отвердевающие. Эти повязки обеспечивают благоприятные условия для заживления переломов, ран и уменьшают боль.

5. Корректирующие повязки, которые изготавливаются обычно из жестких или отвердевающих материалов. Они предназначены для изменения положения определенной части тела либо сопоставления костных отломков и фиксации их относительно друг друга. Например, корректирующие повязки при лечении косолапости, искривлениях позвоночника, контрактурах конечностей.

По *способу фиксации* перевязочного материала различают повязки:

- ♦ клеевые;
- ♦ лейкопластырные;
- ♦ пленкообразующие;
- ♦ клеоловые;
- ♦ контурные;
- ♦ Т-образные
- ♦ бинтовые;
- ♦ повязки трубчатым бинтом;
- ♦ повязки эластичным трубчатым бинтом.

Виды основных бинтовых повязок:

- ♦ циркулярная или круговая;
- ♦ спиральная;
- ♦ ползучая или змеевидная;
- ♦ крестообразная (8-образная), перекрещивающаяся;
- ♦ колосовидная (восходящая, нисходящая);
- ♦ черепашья (сходящаяся, расходящаяся);
- ♦ возвращающаяся.

Виды мягких повязок, применяющихся в практике. Повязка состоит из двух частей:

1) перевязочного материала, накладываемого на рану и пропитанного антисептическими растворами, мазями и т.д.;

2) фиксирующей части, которая укрепляет перевязочный материал на поверхности тела.

Бинтовые повязки и общие правила их наложения на любой участок тела хорошо разработаны и описаны в учебниках и руководствах по хирургии.

Клеевые повязки предназначены для мелких резаных, колотых, ушибленных ран, ссадин и царапин. Используют клей БФ-6, его комбинации с мономицином, левомицином (левопласт) и т.д. Через 5 минут после нанесения клея на рану и окружающую кожу образуется пленка, которая держится 3–4 дня, не смывается водой и способствует заживлению раны.

Клей используется только при отсутствии кровотечения, так как при скоплении отделяемого под пленкой усиливается боль и пленка быстро приходит в негодность.

Лейкопластырные повязки предназначены для фиксации перевязочного материала небольших ран (без отделяемого), сближения краев гранулирующих ран в целях ускорения процессов заживления (при открытом пневмопневматике — как окклюзионная повязка).

Пористый бактерицидный лейкопластырь впитывает испарения кожи, сдерживает раны. Он оказывает не только защитный, но и лечебный эффект, так как пропитан антибиотиками (синтомицином, бриллиантовым зеленым), способствует заживлению раны, предупреждает мацерацию кожи.

Наложение лейкопластырной повязки. Лейкопластырь выпускается в виде полосок. Клеевая сторона лейкопластыря стерильна и может накладываться непосредственно на рану. Полоски лейкопластыря накладываются поверх перевязочного материала и приклеиваются с обеих сторон к коже (рис. 109).

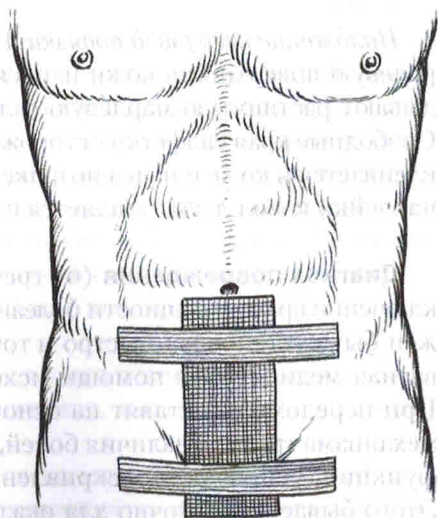


Рис. 109. Лейкопластырная повязка

Необходимо учесть, что длительное удержание лейкопластыря на коже вызывает ее раздражение, образование пузырей, мацерацию, лейкопластырь пропускает воздух и пары воды, поэтому рана под ним мокнет и повязка удерживается на поверхности кожи.

Пленкообразующие аэрозоли применяются для профилактики нагноений, закрытия операционных швов, подготовки операционного поля. Аэрозоли получают путем смешивания пленкообразующей композиции с фреоном. Этой смесью заправляют металлические или стеклянные баллончики с крышками-распылителями. При нажатии на головку распылителя жидкость струей выбрасывается из баллончика, быстро испаряется и на коже образуется защитная эластичная пленка.

Клеоловые повязки (состав клеола: канифоль — 40 г, спирт этиловый 96% — 33 мл, этиловый эфир 25 мл, подсолнечное масло — 2 мл).

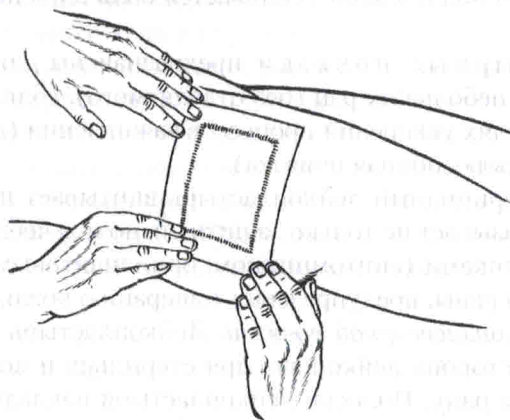


Рис. 110. Клеоловая повязка

Наложение клеоловой повязки. После наложения перевязочного материала на раневую поверхность кожи наносят тонким слоем клеол. Затем сверху накладывают растянутую марлевую салфетку и плотно прижимают ее края к коже. Свободные края салфетки осторожно срезают (рис. 110). Салфетка прочно приклеивается к коже и надежно фиксирует перевязочный материал. После снятия наклейки клеол легко удаляется с кожи тампоном, смоченным эфиром.

Диагноз повреждения (от греч. *diagnosis* — распознавание) — краткое заключение врача о сущности болезни и состоянии больного. При травме он должен быть установлен быстро и точно, так как от этого зависят срочная оперативная медицинская помощь, исход (выздоровление, инвалидность, смерть). При переломе его ставят на основании сочетания определенных признаков механизма травмы, наличия болей, отека, деформации, крепитации, нарушения функции, укорочения, искривления, рассказа больного о своих ощущениях. Этого бывает достаточно для оказания первой медицинской помощи и трав-

Ламинэктомия — вскрытие спинномозгового канала путем удаления остистых отростков, дуг позвонков в целях ревизии как спинного мозга, так и проводников, где он расположен (*рис. 271*).

Показания к оперативному вмешательству при травматическом повреждении спинного мозга во всех отделах позвоночника более или менее одинаковы:

- свежие переломы, когда исследования (неврологические и рентгенологические) подтверждают нарушения проводимости спинного мозга, которые могут быть вызваны давлением сместившегося отломка позвонка на спинной мозг, гематомой, инородным телом;
- в сомнительных случаях, когда нельзя исключить частичное или полное нарушение проводимости спинного мозга;
- в более поздние сроки, когда расстройства функции обусловлены давлением костной мозолью или рубцом;
- для извлечения инородных тел, удаления грыжи межпозвонкового диска.

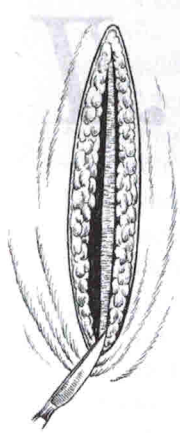
Противопоказания к операции:

- гематомиелия (кровоизлияние в серое вещество спинного мозга);
- полный разрыв спинного мозга;
- паралич типа Броун-Секара (Ch.E. Brown-Sequard).

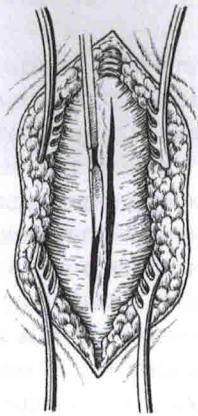
Временным условием является производство операции в возможно ранние сроки, т.е. лучше всего оперировать в первые 72 ч после травмы, а если это невозможно по соматическим показаниям, то в более поздние сроки — на 5-е сутки.

При оперативном вмешательстве на позвоночнике и спинном мозге необходимо выполнить:

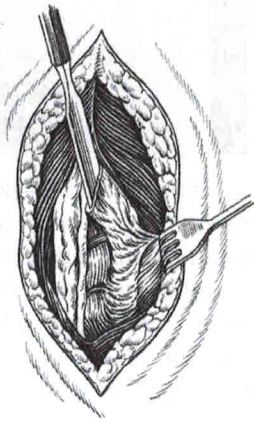
- освобождение спинного мозга и его корешков от компрессии;
- реконструктивные манипуляции на спинном мозге и его корешках;
- восстановление оттока спинномозговой жидкости;



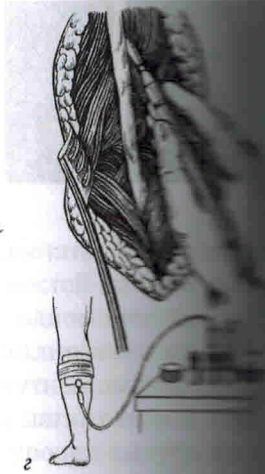
а



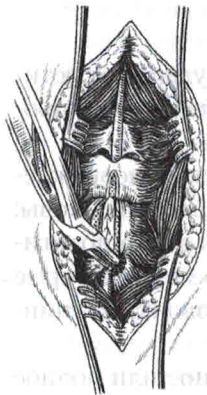
б



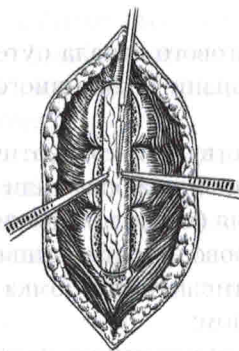
в



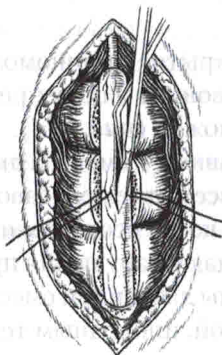
г



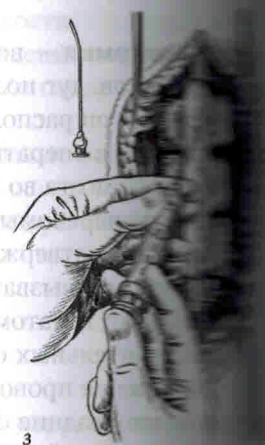
д



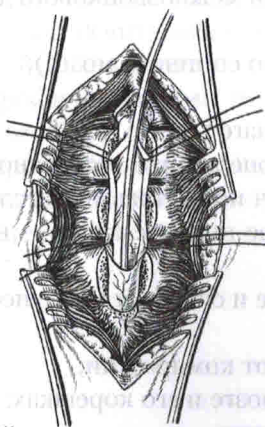
е



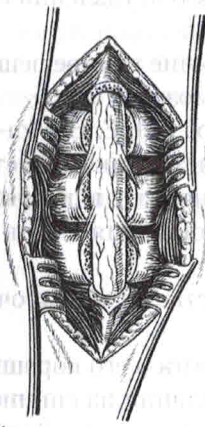
ж



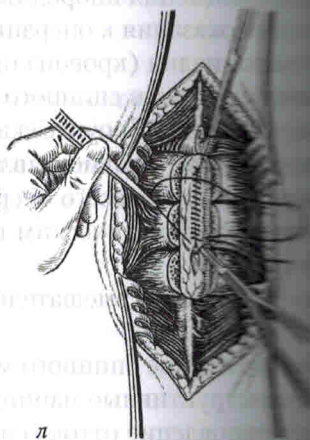
з



и



к



л

Рис. 271. Ламинэктомия:

а — вскрытие кожи; б — рассечение фасции и мягких тканей; в — скелетирование остистых отростков и дужек; г — рассечение сухожилья электроножом; д — скусывание остистых отростков; е — вскрытие твердой мозговой оболочки; ж — вскрытие по зонду твердой мозговой оболочки; з — прокол паутинной оболочки иглой для субарахноидальной гематомы; и — ревизия проходимости субарахноидального пространства; к — вид спинного мозга после ламинэктомии; л — шов твердой мозговой оболочки

создание по возможности правильного анатомического соотношения тел позвонков;

стабилизацию поврежденного отдела позвоночника.

Перечисленные манипуляции следует проводить одновременно или в зависимости от состояния пациента, технических условий, длительности операции в два этапа. В настоящее время существует несколько методов подхода к спинному мозгу.

Операцию производят в положении больного лежа на животе (если используется оптическое увеличение и микроскопическая техника) или на правом боку для лучшего стекания жидкости из раны), под эндотрахеальным наркозом. После маркировки остистого отростка иглой, металлической пластиной, обмотанной резиной и после рентгенологического контроля намечается линия операции. При нестабильных переломах обнажают остистые отростки на два позвонка выше и на два ниже поврежденного, при стабильных — на один позвонок выше и на один ниже. Производят разрез кожи, клетчатки, мышечной массы длиной 15–25 см строго по вершинам остистых отростков. Послойно отделяют остистые отростки и дужки, отступив до 5 мм от линии остистых отростков и параллельно с обеих сторон рассекают апоневроз. В верхнем и нижнем краях раны апоневроз рассекают поперечно, что после отделения длинных мышц позволяет максимально развести края раны. Отделяют мышцы от остистых отростков и дужек широким распатором, начиная от неповрежденных остистых отростков и дужек до зоны повреждения поднадкостнично. Надкостничное отделение мышц позволяет уменьшить кровотечение из поврежденной зоны. Увеличивающееся кровотечение останавливают тугой тампонадой марлевыми салфетками, смоченными теплым физиологическим раствором. Область повреждения хорошо определяется, так как имеется разрыв мышц, их имбибиция (набухание) кровью, разрыв надостистых и межостистых связок, избыточная подвижность остистых отростков. Мышцы в зоне повреждения позвоночника отделяются с помощью ножниц и электрокоагулятора.

После скелетирования остистых отростков и дужек тщательно осматривают поврежденный сегмент позвоночника, находят свободно лежащие осколки межостистых и остистых отростков, осколки, сдавливающие твердую оболочку спинного мозга, уточняют объем оперативного вмешательства. Остистые отростки удаляют кусачками Листона и ножницами Купера. Щипцами Бергардта, Егорова (Б.Г. Егоров) удаляют свободно лежащие осколки, сдавливающие твердую оболочку спинного мозга. Остатки поврежденных дужек удаляют до суставных отростков. Если нет перелома суставных отростков, осколки осколков, сдавливающих спинной мозг, резекцию дужек не следует

производить далее суставных отростков, так как чрезмерный объем операции увеличивает нестабильность поврежденного сегмента, создает предпосылки для вторичного смещения тел позвонков. Кроме того, при чрезмерном удалении дужек возможно повреждение вен с последующим обильным, трудно останавливаемым кровотоком. При скусывании дужек следует избегать грубых движений, не оказывать давления на твердую оболочку спинного мозга инструментарием во избежание вторичной травмы спинного мозга.

После удаления дужек в ране выявляется твердая оболочка спинного мозга, прикрытая эпидуральной клетчаткой, которая при травме чаще всего пропитана кровью. В клетчатке проходят внутрипозвоночные вены, стенки которых фиксированы к клетчатке. При необходимости обнажения твердой оболочки спинного мозга вены следует тщательно коагулировать, так как при их повреждении возникает обильное кровотечение. После расслоения эпидуральной клетчатки видна твердая мозговая оболочка. При отсутствии сдавления спинного мозгового костными фрагментами, эпи- и субдуральной гематомой отмечается его пульсация. Твердая оболочка спинного мозга серо-матового цвета. Если отсутствует пульсация последней, имеются напряжение, пропитывание оболочки кровью, производят ее вскрытие. Разрез длиной 1–2 см выполняют по срединной линии. При выявлении субдуральной гематомы, кисты, участков размягчения спинного мозга с образованием детрита разрез твердой мозговой оболочки расширяют, чтобы можно было произвести полную ревизию поврежденного участка мозга. Кровь удаляют с помощью отсоса. Участки со свободным мозговым веществом отмывают охлажденным изотоническим раствором натрия хлорида. Если имеются участки размягчения спинного мозга, развития отека, твердую мозговую оболочку ушивают наглухо.

В случаях дефекта твердой мозговой оболочки, опасности развития пневмоцефала производят пластику фасциальным лоскутом. Во всех случаях производят осмотр передней стенки твердой оболочки спинного мозга для исключения переднего сдавления спинного мозга разорванным диском или осколком позвонка, его задневерхним краем.

В зависимости от характера повреждения спинного мозга производят различные манипуляции:

- ◆ удаление мозгового детрита, сгустков крови;
- ◆ вскрытие кист и дренирование;
- ◆ сшивание корешков и ряд других восстановительных операций.

При свежих переломовывихах производят вправление сместившегося позвонка. Если вправление позвонка не удастся, то осуществляют его удаление передним доступом.

Иногда причину, вызвавшую сдавление спинного мозга, следует искать в передних отделах. В этом случае после резекции одного или двух задних корешков осторожно отодвигают спинной мозг, осматривают доступное пространство и устраняют сдавление.

После окончания операции и промывания спинного мозга холодным изотоническим раствором натрия хлорида на твердую мозговую оболочку накладывают

Обезболивание в травматологии и ортопедии. Вопросами обезболивания во время оперативного лечения занимается анестезиология — область клинической медицины, изучающая вопросы обезболивания и управления жизненно важными функциями организма во время хирургических вмешательств.

Обезболивание и предупреждение нежелательного воздействия хирургического вмешательства достигаются с помощью местной анестезии (обезболивание без нарушения сознания) или временным выключением сознания и рефлексов.

Эти два вида обезболивания — общее (наркоз) и местная анестезия — в настоящее время продолжают развиваться.

Обескровливание по Эсмарху (F.A. Esmarch) — метод, обеспечивающий уменьшение кровопотери при оперативных вмешательствах на конечностях. Достигается путем тугого бинтования поднятой конечности резиновым бинтом с направлением от периферии к центру с последующим наложением кровоостанавливающего жгута на проксимальную часть плеча или бедра и снятием резинового бинта.

Обследование больных с повреждениями и заболеваниями опорно-двигательного аппарата — это комплекс исследований, проводимых для выявления индивидуальных особенностей больного, установления диагноза, подбора оптимального лечения, наблюдения за течением болезни, определения прогноза. При тяжелом общем состоянии пострадавшего тактически правильно сначала провести вначале общее его обследование, что даст возможность без промедления оказать рациональную помощь, вывести пострадавшего из угрожающего состояния, а затем уже уточнить характер и степень местных повреждений. От качества осуществляющего общее обследование пострадавшего, требуется умение выделить главное в клинической картине, отбросив все второстепенное.

Чтобы судить о непосредственной тяжести заболевания, прежде всего оценивают пульс (частота, наполнение) и дыхание (частота, затрудненное дыхание, асфиксия). Определив общее тяжелое состояние, необходимо установить основную причину такого состояния и попытаться ее устранить. Если при общем тяжелом состоянии сразу установить не удастся, приступают к дальнейшему систематическому обследованию. Для ориентировочного диагноза выясняют обстоятельства травмы, общее состояние пострадавшего, характер и локализацию повреждения, которые может выявить неспециалист. Эти сведения могут предоставить медработники, работники полиции. Предварительный диагноз (догоспитальный) может установить врач бригады скорой помощи, поликлиники или травматолог травматологического пункта. При установлении диагноза важно определить опасные для жизни повреждения или повреждения, которые могут дать опасные осложнения. В связи с этим диагностика острой травмы отличается рядом особенностей.

При тяжелой политравме, сопровождающейся нарушением сознания, первичное обследование осуществляют одновременно с оказанием медицинской помощи, реанимационными мероприятиями.

Для полноценного обследования травматологического больного следует придерживаться определенной схемы: выяснение жалоб пациента, сбор анамнестических данных, осмотр больного, пальпация, аускультация, определение объема движений в суставах, измерение длины и окружности конечностей, определение мышечной силы и функции поврежденного органа. Для установления окончательного диагноза проводят дополнительное обследование больных: лабораторные, рентгенологические, электрофизиологические, морфологические методы диагностики и др.

Схема обследования больного

1. Выяснение жалоб.
2. Сбор анамнеза:
 - история настоящего заболевания (*anamnesis morbi*);
 - история жизни (*anamnesis vitae*).
3. Настоящее состояние больного — общий осмотр и физикальное обследование больного (*status praesens communis*).
4. Осмотр и обследование места повреждения или заболевания (*status localis*). При этом используются следующие приемы: оценка осанки, походки, анатомических контуров, пальпация, перкуссия, аускультация, изучение периферического кровоснабжения и иннервации конечностей, определение деформаций, движений в суставах, измерение длины и окружности конечностей, определение мышечной силы.
5. Неинвазивные дополнительные методы исследования:
 - рентгенография;
 - рентгеноскопия;
 - компьютерная томография;
 - магнитно-резонансная томография;
 - ультразвуковое исследование;

- ангиография;
- электрофизиологическое обследование;
- биомеханическое обследование.

6. Инвазивные дополнительные методы обследования — пункция, биопсия, артроскопия.

7. Лабораторная диагностика.

После обследования пациента должен быть установлен диагноз.

Обследование больных, поступающих со свежими повреждениями (травматические больные), и больных с последствиями повреждений или с заболеваниями опорно-двигательной системы (ортопедические больные) осуществляется в различных условиях и поэтому имеет некоторые существенные различия.

Жалобы больного. В большинстве случаев жалобы больных сводятся к болевым ощущениям в поврежденном органе при движениях, ограничению подвижности или на наличие деформации опорно-двигательного аппарата. Среди жалоб больных можно выделить главные и второстепенные (деление условное). Главные жалобы — это жалобы, касающиеся тех ощущений, которые беспокоят больного больше всего и принадлежат клинической картине повреждения и поэтому имеют важное диагностическое значение. Если основу жалоб составляет боль, необходимо выяснить ее точную локализацию, интенсивность, иррадиацию, продолжительность.

Анамнез, история настоящего заболевания (*anamnesis morbi*). Тщательно собранный анамнез позволяет специалисту предположить характер заболевания и проводить обследование больного уже целенаправленно. При расспросе больного с травматическими повреждениями необходимо выяснить механизм и силу травмы (прямой, непрямой), положение пациента в момент травмы. Механизм наиболее часто встречающихся переломов в большинстве случаев сходен. Например, падение на кисть может быть причиной перелома луча в типичном месте, переломов шейки или диафиза плеча, головки плеча, ключицы и т.д. Возможна комбинация двух-трех различных переломов под действием одной и той же травмирующей силы, поэтому важно выяснить механизм травмы, что дает возможность исключить нетипичные для данного механизма комбинации. Обстоятельства, при которых была получена травма, характер первой помощи, возможности транспортировки в лечебное учреждение выясняются при сборе анамнеза.

Необходимо выяснить место травмы (промышленная, сельскохозяйственная, спортивная, бытовая, уличная и т.п.). Эти сведения необходимы врачу для проведения организационно-профилактических мероприятий. У больного с переломом или с ложным суставом следует выяснить, нет ли у него либо общего заболевания, в частности диабета, опухоли, не болел ли сифилисом, туберкулезом и т.д. Расспрос больного о механизме травмы и обстоятельствах, при которых она была получена, для врача может оказаться важным источником информации для следственных органов. Обстоятельства травмы во многом определяют направление диагностического поиска. Встречаются повреждения, при которых один только собранный

анамнез повреждения позволяет поставить правильный диагноз. У некоторых больных с течением времени многие объективные симптомы могут исчезнуть, и во время обследования их обнаружить не удастся. Примером может служить постановка диагноза повреждения мениска коленного сустава. Если в анамнезе выявляется классический механизм травмы с блоком коленного сустава, характерное клиническое течение, а затем периодически повторяющиеся блокады сустава, то диагноз разрыва мениска не вызывает сомнений. Целенаправленным обследованием пациента необходимо лишь исключить или, наоборот, установить повреждение связочного аппарата.

Выявление пострадавших с определенным характером и тяжестью травмы имеет большое практическое значение. Автотравма, баротравма, кататравма в настоящее время стали синонимами тяжелых множественных повреждений — политравм. При этом летальный исход пострадавших связан с острой кровопотерей, шоком, асфиксией.

Общий осмотр больного (*status praesens communis*). Обычный осмотр пациента не требует никакой аппаратуры. Важную роль при обследовании больного играет осмотр, дающий общее впечатление. Осмотр требует известных технических предосторожностей, прежде всего соответствующего освещения. Во время осмотра врачу предоставляется возможность обнаружить те или иные отклонения от нормы, подметить не только грубые нарушения в строении тела, но и незначительные деформации. При осмотре больной должен быть обнаженным, так как это позволяет получить много данных для изучения повреждения. При этом можно определить типичные положения и позы.

В начале осмотра следует оценить особенности поведения пациента, его внешний вид, походку, выражение лица, телосложение, пропорции тела, степень упитанности. При осмотре обращают внимание на позу больного, бледность, грубые деформации, вынужденное положение тела. Необходимо отметить при общем осмотре пульс, артериальное давление и температуру тела, а также уровень сознания и степень психической адекватности. Следует обратить внимание на возможное алкогольное или наркотическое опьянение — при подозрении на такое состояние проводится соответствующее клиническое и лабораторное исследование и оформляется акт. Системы организма обследуют по традиционным схемам. При повреждении какой-либо из систем (кожа, подкожная клетчатка, дыхание, кровообращение, пищеварение, мочеполовая, эндокринная) подробное описание выносится в описание места повреждения (*status localis*).

Осмотр места повреждения (*status localis*). При нетяжелой травме осмотр начинают с области повреждения, осторожно освобождая ее от одежды и обуви. Выявляют деформации, гематомы, асимметрии конечностей, вынужденное положение, нарушения функции, боль, повреждение кожных покровов, разрывы мышц, сухожилий, переломы, вывихи. Важное значение при осмотре имеет сравнительная характеристика симметричных отделов человеческого тела, позволяющая определить те или иные отклонения. Осмотр должен быть сравнительным. Сравнивая больную конечность со здоровой или норму с видимой патологией, можно правильно характеризовать внешнее состояние органа или тела.

Осмотр больного остается очень важным как для диагностики, так и оценки общего состояния пострадавшего. Например, при переломах крупных костей и позвоночника возможно повреждение спинного мозга и нервных стволов. В таких случаях отмечается и положение конечности и поза больного. Методом осмотра выявляют припухлость, изменение цвета, кровоизлияния в мягких тканях, болезненность, воспалительную реакцию, нарушение целостности, рубцевание, отек тканей. Тщательно обследуются сегменты и суставы конечностей. При этом отмечают наличие деформации, необычное положение конечности, головы, туловища (рот открыт, нижняя конечность кнаружи, изменение положения конечности, вынужденное положение, когда больной одной рукой поддерживает другую руку) — *рис. 315*. Отмечают состояние мышечной массы. При ряде повреждений и заболеваний больные принимают определенные позы или придают конечности вынужденные положения. Причинами таких вынужденных положений чаще всего становятся болевые ощущения. Следует различать три основных положения:

- 1) активное;
- 2) пассивное;
- 3) вынужденное.

Наиболее важными с диагностической точки зрения являются два последних. Пассивное положение всегда указывает на тяжесть заболевания или повреждения (при тяжелых ушибах, переломах, параличах и т.д.). В таких пассивных положениях можно установить некоторую закономерность, типичную для каждого повреждения. Осмотр конечностей дает представление о деформации, нарушении оси, наличии воспалительных изменений, опухоли. Особое внимание уделяют болевым точкам. Вынужденное положение конечности или туловища отмечается в следующих случаях:

1) При выраженном болевом синдроме характерна шадящая установка. В таких случаях больной стремится сохранить положение, в котором испытывает наименьшие болевые ощущения. Например, при повреждениях ключицы, сегментов верхних конечностей больной избегает движений и придерживает поврежденную руку.

2) При морфологических изменениях в тканях развиваются контрактуры, рубцевания.

3) Компенсаторные и приспособительные установки часто отмечаются вдали поврежденного участка. Так, при укорочении нижней конечности наблюдается перекос таза (*рис. 316*).

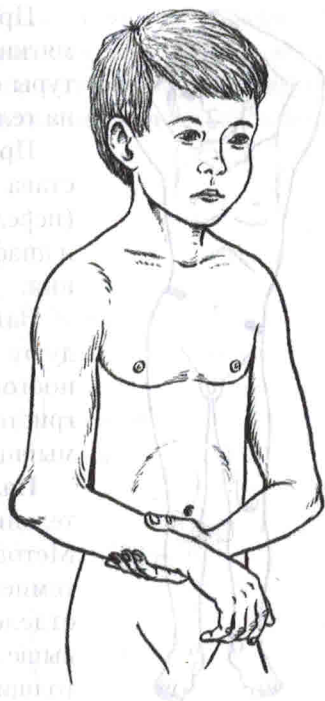


Рис. 315. Шадящая установка при повреждении в области правого локтевого сустава

Разрез Клаппа (R. Clapp) — применяется при сухожильном панариции: открытие синовиального влагалища сухожилия сгибателя пальцев кисти парных боковыми разрезами на ладонной поверхности каждой фаланги и в области пялоски пястной кости.

Разрывы тканей происходят при воздействии быстродействующей силы, превышающей пределы их эластичности, в момент сильного и быстрого сокращения при подъеме тяжелых предметов или падении при чрезмерном сгибании и разгибании и т.д. с разрывом и нарушением их анатомической непрерывности.

Разрывы мышц происходят от сильного сокращения или чрезмерного их растяжения (например, разрыв дельтовидной и двуглавой мышц плеча во время резкого подъема больших тяжестей; разрыв прямой мышцы живота — во время падения назад и т.д.). При полном разрыве мышцы в ее толще образуется щель, которая может быть обнаружена пальпаторно. Наблюдаются кровоподтек, боль.

Повреждения бывают открытыми и закрытыми. Диагностика открытых повреждений не представляет трудностей, так как нарушения целостности мышцы видны уже во время первичного осмотра и при первичной хирургической обработке раны. В ортопедо-травматологической практике чаще приходится встречать закрытые (подкожные) повреждения мышц, которая в результате чрезмерного напряжения может быть надорвана или полностью разорвана. Обычное место разрыва — это брюшко или место перехода сухожильной части в мышечную. На верхней конечности чаще повреждаются двуглавая или трехглавая мышца плеча надостная и мышцы предплечья, на нижней — четырехглавая и икроножная. Описаны случаи подкожного повреждения брюшных (прямая и наружная мышцы), большой грудной, подлопаточной, дельтовидной, длинной подошвенной, приводящих мышц бедра. Подкожные разрывы мышц могут произойти вследствие резкого некоординированного асинхронного сокращения мышц при

падениях, метании спортивного снаряда (диска, копья), прямого удара твердым предметом и др. При прямом механизме травмы повреждаются мышцы в месте приложения силы.

Клинически отмечаются внезапная боль, образование значительной гематомы, нарушение и ограничение функции конечности. В месте разрыва можно пальпировать щель или утолщение сократившихся концов мышцы.

Разрывы нервов наблюдаются при закрытых повреждениях, часто сопровождающихся вывихами. Клинически проявляются расстройством чувствительности в зоне иннервации пострадавшего нерва и нарушением движений.

Разрывы сухожилий бывают на месте их перехода в мышечное брюшко или же на участке прикрепления к кости. Сухожилие отрывается иногда с частью костного фрагмента, к которому оно прикрепляется.

Разрывы фасции сопровождаются образованием в последней щели, через которую в виде «опухоли» начинают выпячиваться сократившиеся мышцы — грыжа мышечная.

Лечение разрывов мышц оперативное. При частичном повреждении мышечной ткани (неполные разрывы) лечение заключается в создании покоя путем наложения иммобилизации конечности гипсовой лонгетой. В первые сутки в область поврежденной мышцы применяют комплекс лечебных упражнений с последующими тепловыми процедурами, физиотерапией. Полные разрывы мышц лечат оперативно.

Рама продольная Брауна (D.J. Browne) применяется для лечения больных с переломами бедра, голени, таза (*рис. 422, 423*). К каждой раме, кроме деталей указанных на *рис. 423*, прилагаются два гамака с четырьмя палочками, четыре распорки и один гамачок-подстопник, шнур, два комплекта грузов. Стойки и перекладины представляют собой металлические трубки диаметром 2,2 см длиной стоек 150 см, перекладины 230 см. Типовой блок состоит из металлической муфты со стопорным винтом и прикрепленным к ней на шарнире блоком. Блокодержатель — это металлический полый стержень длиной 25–50–75 см, на одном конце которого укреплен вращающийся блок. Укосина — разновидность блокодержателя, укрепленного под углом 45° к гильзе, имеющей стопорный винт. Крестовидная гильза или крестовидный кронштейн состоит из двух муфт, соединенных между собой под прямым углом. Каждая муфта имеет стопорный винт. В замок входят два чугунных кружка, стальной крючок с винтовой нарезкой и гайкой с ручкой, а в комплект грузов — подвеска для гирь с крючком и две гири (0,5 и 2 кг). Кровать оборудуется продольной рамой следующим образом: к головному и ножному концам кровати крепят стойки, каждую с двумя замками (*рис. 424*). На стойку головного конца крепят две крестовидные гильзы. На каждую стойку ножного конца кровати надевают крестовидную гильзу, затем укосину и еще одну крестовидную гильзу, на перекладину — четыре гильзы с блоками, после чего перекладину крепят с помощью крестовидных стоек в концах. При использовании рамы для лечения больных с переломами бедренной кости на ближайший к головному концу блок, надетый на перекладину,

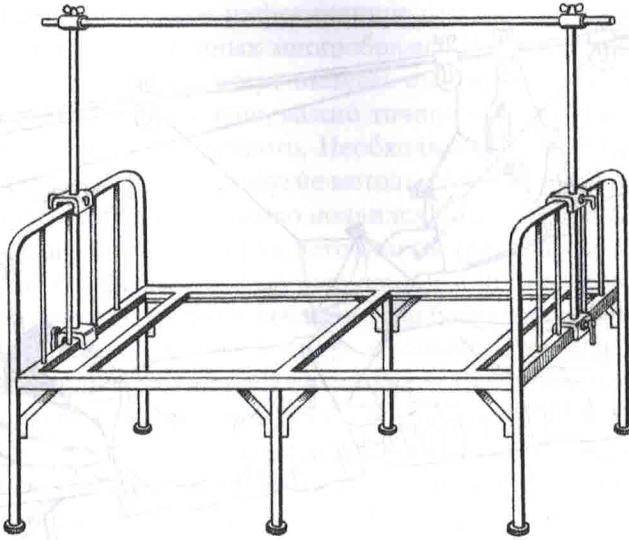


Рис. 422. Продольная чрескватная рама Брауна

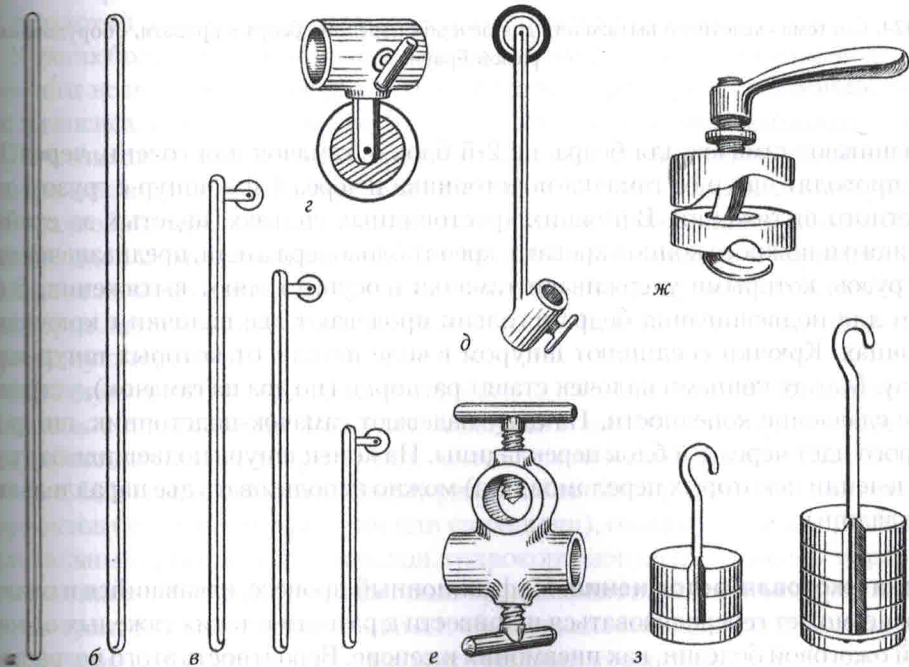


Рис. 423. Детали продольной рамы Брауна:

а — две вертикальные стойки; б — перекладина; в — три блокидержателя; г — четыре передвижных блока;
 д — укосина; е — четыре гильзы крестовидные (крепления); ж — четыре замка к каждой раме; з — комплекты
 грузов

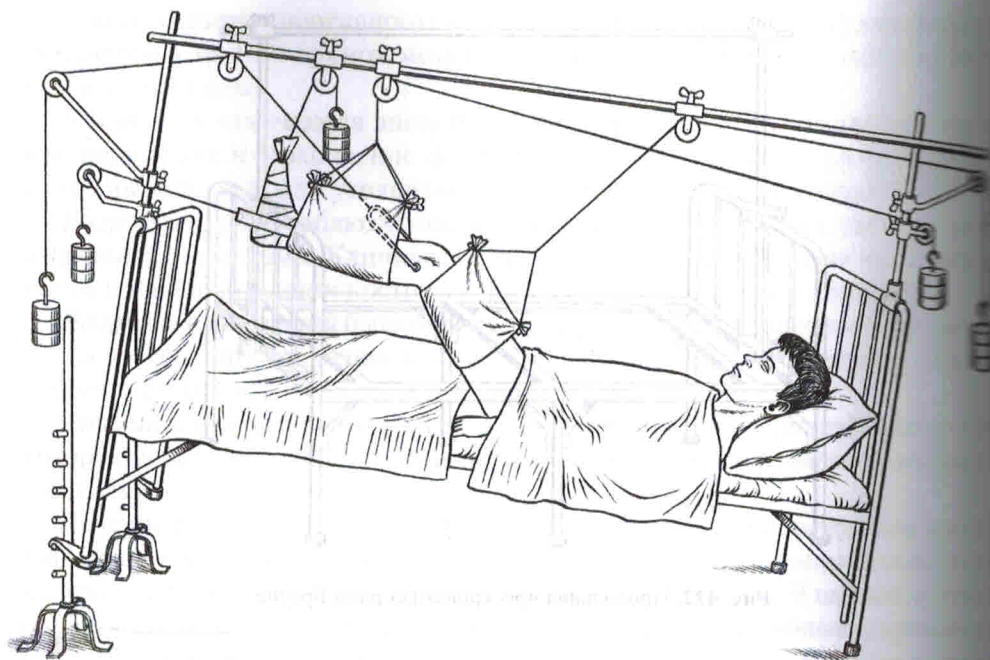


Рис. 424. Система скелетного вытяжения для лечения перелома бедра в кровати, оборудованной рамой Брауна

подвешивают гамачок для бедра, на 2-й блок — гамачок для голени, через 3-й блок проводят шнур от гамачка-подстоппника и через 4-й — шнур с грузом для скелетного вытяжения. В нижних крестовидных гильзах, надетых за стойки головного и ножного концов кровати, крепят блокодержатели, предназначенные для грузов, которыми удерживают гамачки и осуществляют вытяжение. В гамачки для подвешивания бедра и голени продевают две палочки с крючками на концах. Крючки соединяют шнуром в виде петель, от которых шнур идет к грузу. Между концами палочек ставят распорки (по два на гамачок), устраняющие сдавление конечности. На одну надевают гамачок-подстоппник, шнур от которого идет через 4-й блок перекладины. На конец шнура подвешивают груз. При лечении некоторых переломов (таз) можно использовать две параллельные перекладины.

Рана ожоговая, осложнения. Инфекционный процесс, начавшийся в ожоговой ране, может генерализоваться и привести к развитию таких тяжелых осложнений ожоговой болезни, как пневмония и сепсис. Вероятность этого возрастает у больных с обширными глубокими ожогами. Помимо тяжелой генерализованной инфекции, течение ожоговой болезни может осложниться трахеобронхитом, инфекцией мочевыводящих путей, гнойным артритом, миокардитом, эндокардитом, лимфангитом и лимфаденитом и др.

Сапожок гипсовый — циркулярная гипсовая повязка, накладываемая от коленного сустава до концов пальцев стопы, тыльная поверхность которых остается открытой.

Связка надколенника собственная, разрыв подкожный. Отрыв собственной связки надколенника с частью бугристости большеберцовой кости является разрывом сухожилий четырехглавой мышцы бедра. Разрыв этот включает не только волокна, прикрепляющиеся к самому надколеннику, но и все боковые растяжения мышцы. Собственная связка надколенника разрывается при прямом ударе или в момент крайнего напряжения четырехглавой мышцы бедра во время прыжка.

Клинически над надколенником можно определить западение, идущее в поперечном направлении. В момент сокращения четырехглавой мышцы образуется утолщение в проксимальном конце, надколенник смещается кверху. Утолщение и фиброзно измененный конец мышцы пальпируется через кожу также при вертикальном положении больного. Сила мышцы заметно ослаблена, активные движения надколенника могут быть нарушены или при сохранении бокового связочного аппарата совершаются в незначительной степени. Разгибательная функция в коленном суставе заметно изменена. Рентгенологически подтверждается смещение надколенника кверху. Собственная связка надколенника повреждается чаще при открытой травме коленного сустава. Клинически выявляют контрактуру, неустойчивость в суставе, отсутствие активных разгибаний голени. При попытке разогнуть ногу напряжения собственной связки надколенника не определяется.

Лечение разрыва собственной связки надколенника, как правило, оперативное. Обычно пластически замещают связку при помощи дубликатуры широкой фасции, проведенной через сухожилие прямой мышцы и верхушку

надколенника, а внизу — через канал в бугристости большеберцовой кости. После операции конечность укладывают в заднюю гипсовую лонгету на 2–3 нед, затем назначают занятия ЛФК, ношение тутора в течение 3–4 мес. в сочетании с массажем и ЛФК.

Восстановление собственной связки надколенника по А.В. Каплану. Проводят продольный срединный разрез на 3–4 см выше надколенника и на 3–4 см ниже бугристости большеберцовой кости. Формируют свободную полосу широкой фасции бедра длиной 20 см и шириной 3 см. Трансплантат проводят по типу матрачного непрерывного шва вокруг надколенника через толщу сухожилия четырехглавой мышцы. Оба свободных конца прошивают с обеих сторон через толщу собственной связки надколенника. Под бугристостью большеберцовой кости просверливают канал в поперечном направлении и через него проводят оба свободных конца пересаженной полосы широкой фасции. Затем с помощью трехзубого крючка низводят надколенник, и оба конца пересаженной широкой фасции в натянутом положении сшивают в пределах бугристости большеберцовой кости. Сближенные края собственной связки надколенника сшивают узловыми швами (рис. 434). Рану послойно ушивают наглухо. На конечность накладывают гипсовый тутор на 6 нед. Затем иммобилизацию заменяют на съемную гипсовую лонгету сроком на 3–4 нед.

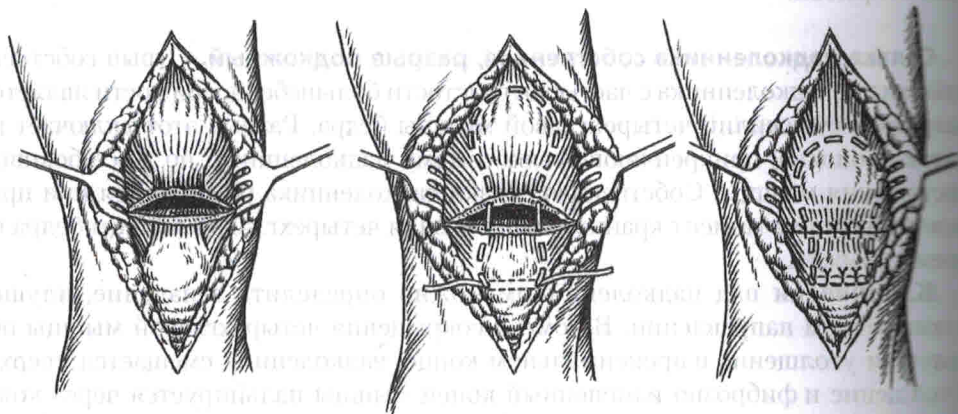


Рис. 434. Восстановление собственной связки надколенника по А.В. Каплану

Связки межостистые и надостистые (*ligg. interspinalia, ligg. supraspinalia*), повреждения. Эти связки в виде тонких мышечных пластинок заполняют (вместе с надостистыми связками) промежутки между остистыми отростками. Они повреждаются чаще в шейном и поясничном отделах при резком сгибании позвоночника или его форсированном разгибании.

Клинически наблюдается локальная боль в области повреждения, резкое ограничение движений позвоночника из-за усиления болей. При осмотре выявляется припухлость за счет гематомы над областью поврежденных связок. Пальпация межостистых промежутков на уровне повреждения болезненна.

В этом же определяется дефект повреждения связок, а при полном их разрыве па-... почти свободно проникает между остистыми отростками. В поздние сроки... после травмы в ее области характерны упорные боли по типу люмбаго. Больные... жалуются на быструю утомляемость мышц спины. В дальнейшем возможны... мышечные боли, которые чаще зависят от вторичных дегенеративных изме-... межпозвоночного диска на уровне повреждения с образованием задних... и заднебоковых грыж диска.

Диагноз подтверждается пробой временного купирования болей с анестезией... поврежденных связок. В межостистый промежуток вводят 5–10 мл 1% р-ра но-... каина. Если у больного повреждены связки, боли после анестезии временно... проходят. Безболезненными становятся и разгибания (положительная проба... с анестезией). Но при повреждении связок, сочетающемся с дегенеративными... изменениями межпозвоночных дисков, про-... с анестезией может быть отрицательной,... так как болевой синдром будет определяться... изменениями не только связок, но и дисков. Таким образом, отрицательная проба с ане-... стезией еще не исключает разрыва межостис-... тых связок.

В сомнительных случаях показано кон-... трастное рентгенологическое исследование —... лигаментография. С обеих сторон остистых... отростков вводят водный раствор контраст-... ного вещества. Если в межостистых связках... имеются дефекты, он заполняет их на передне-... задних рентгенограммах, на фоне просветле-... ния связок видны тени контраста (рис. 435).

Лечение свежих повреждений связок кон-... сервативное. После анестезии этих связок... которую повторяют с интервалами в 3–4 дня, больного укладывают на жесткую постель... в положении на спине. Назначают лечебную... физкультуру. Со 2-й недели ему разрешают... поворачиваться на живот и проводят мас-... саж спины. Общий срок постельного режима... 3–6 нед. Затем назначают ношение экстензи-... зивного корсета на срок 4–6 нед. в сочетании с ЛФК и ФТЛ. Если в течение года... после разрыва связок консервативное лечение оказывается безрезультатным, то проводят оперативное — пластику межостистых связок лавсановой лентой.

Пластика поврежденных межостистых связок и надостистой связки лав-... саном (рис. 436). Больного укладывают на живот, под местной анестезией или... наркозом производят кожный разрез над остистыми отростками. Рассекают... подкожную клетчатку и поверхностную фасцию. Длина кожного разреза долж-... но включать не менее трех межостистых промежутков и межостистых связок.

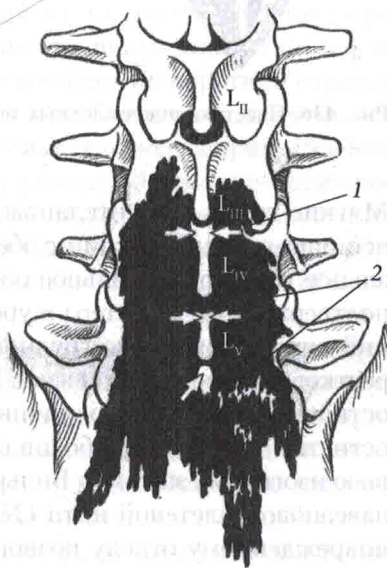


Рис. 435. Лигаментограмма (схема):
1 — нормальная связка; L_{III}–L_{IV} — нор-
мальное обтекание контраста; 2 — повре-
жденные связки L_{IV}–L_V, L_V–S_I

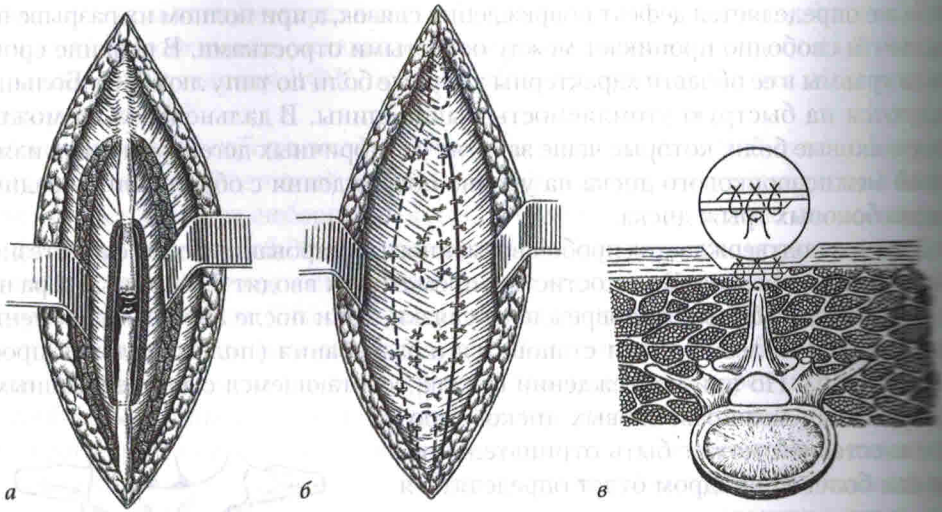


Рис. 436. Пластика поврежденных межостистых связок и надостистой связки лавсаном (I—II — этапы операции)

Мягкие ткани тупо отслаивают от надостистой связки и заднего листка пояснично-грудной фасции с обеих сторон остистых отростков. Проводят визуальное и инструментальное обследование задних связок позвоночника. После подтверждения характера и уровня повреждения задних связок рассекают задний листок пояснично-грудной фасции непосредственно с боков остистых отростков и надостистой связки. Ножницами и распатором освобождают от межостистых отростков, ограничивающие поврежденные межостистые связки. От остистых отростков и с боков от них параллельно разорванной связке с помощью изогнутых зажимов Бильрота проводят 4–5 циркулярных витков двойной лавсановой плетеной нити (№ 8–10). Перед укреплением лавсанового шнура поврежденному отделу позвоночника придают положение гиперлордоза, что обеспечивает максимальное сближение остистых отростков. В этом положении лавсановый шнур завязывают тремя узлами (I этап операции).

При разрыве надостистой связки, а также при ее отсутствии укрепляют задний связочный комплекс дубликатурой из листка пояснично-грудной фасции, который подшивают к 3–4 остистым отросткам (II этап операции). Это особенно важно при разрыве надостистой связки. Задний листок пояснично-грудной фасции отсепааровывают на 3–5 см латерально с обеих сторон остистых отростков. Мобилизованный таким образом край заднего листка фасции с одной стороны подшивают шелковыми швами как можно дальше к внутренней поверхности фасции другой стороны, а затем несколькими швами прикрепляют к подлежащим остистым отросткам. Свободный край пояснично-грудной фасции пришивают в виде дубликатуры и фиксируют по средней линии несколькими швами к остистым отросткам и связкам. Рану послойно ушивают. При необходимости в ране оставляют резиновые выпускники. Пластика межостистых

связок, а также укрепление надостистой связки дубликатурой заднего листка. Эти меры обеспечивают стабильность травмированного сегмента позвоночника, позволяют приступить к ранним и эффективным занятиям лечебной гимнастикой в вертикальном положении с нагрузкой позвоночника, вести контроль за операционной раной.

В послеоперационном периоде соблюдают постельный режим в течение 2 нед. Разрешают повороты больного в постели. С первых дней назначают ЛФК, ФТЛ. Имобилизацию не применяют. Наклоны туловища вперед ограничиваются до 8–10 нед. Трудоспособность восстанавливается через 11–12 нед.

Связки, сухожилия, повреждения. Различают растяжения и разрывы связок. Наиболее типичные повреждения связочного аппарата суставов — растяжения, частичные и полные разрывы. Механизм повреждения капсульно-связочного аппарата сустава при *растяжении* такой же, как и при вывихах. Однако при растяжении происходит временное расхождение суставных поверхностей за пределы сустава, вспомогательные связки растягиваются на короткий отрезок времени и возвращаются в исходное положение. При большей силе может произойти частичное повреждение связки или отрыв ее от места прикрепления к кости. Различие в характере анатомических повреждений сумочно-связочного аппарата определяется его степенью: от растяжения до полного нарушения целостности капсульно-связочного аппарата (разрыв капсулы сустава, отрыв связки). Наиболее тяжелые повреждения капсульно-связочного аппарата обычно наблюдаются при вывихах.

Клиническая картина повреждения капсульно-связочного аппарата выражается в увеличении объема области сустава, кровоизлиянии, болях и нарушении функции сустава. Боль бывает резкой в момент травмы, затем сравнительно быстро стихает и беспокоит лишь при движениях. Для установления диагноза имеет значение выяснение механизма травмы. Особенно важной в клинике повреждения капсульно-связочного аппарата, отличающей его от вывиха, является болезненность при натяжении поврежденной связки, а иногда и патологическая подвижность сустава (последний симптом при свежей травме должен определяться очень осторожно). Характерно, что боль при натяжении поврежденной связки бывает выражена значительно сильнее, чем болезненность при движениях в суставе, совершаемых в пределах анатомической нормы.

В случаях, сопровождающихся обширным кровоизлиянием в ткани или гемартрозом, показана рентгенография сустава для исключения костных повреждений.

Неотложная медицинская помощь. При повреждениях связок необходимо обеспечить покой. С этой целью на поврежденную область накладывают фиксирующую бинтовую повязку, кладут пузырь со льдом или компресс с холодной водой.

Лечение в стационаре. При выраженных болях желателен произвести блокаду поврежденного связочного аппарата 20–30 мл 0,5–1% р-ра новокаина,