

## ОГЛАВЛЕНИЕ

От автора.....	6
Сокращения, использованные в тексте.....	11
<b>Глава 1. Мальформация Киари</b> .....	12
1.1. Краткая история вопроса, типы и варианты дистопии миндалин мозжечка .....	12
<b>Глава 2. О теориях этиологии и патогенеза мальформации Киари</b> .....	32
2.1. Роль гидроцефалии .....	33
2.2. Роль дисгенеза мозговой ткани .....	35
2.3. Значение размеров и объема задней черепной ямы .....	36
2.4. Тракционная теория в развитии мальформации Киари .....	43
2.5. Атланта-аксиальная нестабильность и мальформация Киари I типа .....	46
2.6. Роль генетики и прижизненных факторов .....	48
2.7. Сирингомиелия и мальформация Киари .....	51
2.8. Врожденная и приобретенная мальформация Киари I типа, варианты компрессии .....	64
2.9. О классификации мальформации Киари I типа у взрослых .....	79
<b>Глава 3. Клиника заболевания</b> .....	86
3.1. Мальформация Киари I типа .....	86
3.2. Киари 0, Киари 1,5 .....	110
3.3. Мальформация Киари II, III, IV типа .....	118
<b>Глава 4. Методы обследования и диагностика мальформации Киари I типа</b> .....	123
4.1. Магнитно-резонансная томография (МРТ) .....	123
4.2. Фазово-контрастная МРТ и другие методы МРТ .....	129
4.3. Рентгенография и компьютерная томография (КТ) при диагностике мальформации Киари I типа .....	133
4.4. Основные лучевые признаки, используемые для определения патологии основания черепа, в том числе мальформации Киари I типа .....	135
4.5. Другие методы исследования (КМ, ЭМГ, ЭЭГ, УЗИ, АГ и др.) .....	142
<b>Глава 5. Тактика лечения</b> .....	146

5.1. Консервативная терапия .....	146
5.2. Показания к хирургическому лечению .....	149
<b>Глава 6. Хирургическое лечение при мальформации</b>	
<b>Киари I типа .....</b>	<b>157</b>
6.1. Варианты хирургических вмешательств .....	162
6.1.1. 1-й вариант — декомпрессия задней черепной ямы в виде резекции заднего полукольца затылочной кости и задней дуги атланта .....	165
6.1.2. 2-й вариант — декомпрессия задней черепной ямы в виде резекции заднего полукольца затылочной кости, ламинэктомии задней дужки атланта и диссекции твердой мозговой оболочки ...	176
6.1.3. 3-й вариант — декомпрессия задней черепной ямы в виде резекции заднего полукольца затылочной кости, ламинэктомии атланта и дурупластики .....	182
6.1.4. 4-й вариант — декомпрессия задней черепной ямы в виде резекции заднего полукольца затылочной кости, ламинэктомии атланта, дуротомии, разъединения спаек, восстановления ликворотока через отверстие Мажанди без резекции миндалин мозжечка с дурупластикой — вариант 4а, или с резекцией миндалик мозжечка и дурупластикой — вариант 4б .....	190
6.1.5. Иные операции при мальформации Киари I типа .....	199
6.1.5.1. Декомпрессия задней черепной ямы и задний окципитоспондилодез .....	199
6.1.5.2. Операции из передних доступов .....	205
6.1.5.3. Шунтирующие операции .....	209
6.1.5.3.1. Вентрикулоперитонеальное шунтирование .....	210
6.1.5.3.2. Эндотривентрикулостомия (М. А. Легсдайн, Д. В. Свистов) .....	210
6.1.5.4. Шунтирование (стентирование) IV желудочка .....	221
6.1.5.5. Шунтирование сирингомиелической полости .....	222
<b>Глава 7. Послеоперационное течение и осложнения .....</b>	<b>227</b>
7.1. Послеоперационное течение .....	227
7.2. Осложнения после операций на задней черепной яме .....	227
7.2.1. Нарушение кровообращения .....	228
7.2.2. Тромбоэмболия легочной артерии .....	230
7.2.3. Внутричерепные гематомы .....	231
7.2.4. Менингит .....	231
7.2.5. Ликворрея .....	233

---

7.2.6. Псевдоменингоцеле .....	234
7.2.7. Гидроцефалия .....	239
7.2.8. Пневмоцефалия .....	241
7.2.9. Поверхностное нагноение раны .....	241
7.2.10. Нарастание неврологических расстройств .....	241
7.2.11. Птоз мозжечка .....	242
7.2.12. Осложнения эндотривентрикулостомии (М. А. Легсдайн) .....	243
7.2.13. Прочие осложнения .....	245
7.2.14. Летальные исходы .....	247
7.3. Повторные операции .....	249
<b>Глава 8. О результатах хирургического лечения при мальформации Киари I типа .....</b>	<b>257</b>
Заключение .....	274
Список использованной литературы .....	276



## 2.8. Врожденная и приобретенная мальформация Киари I типа, варианты компрессии

Связь дистопии миндалин мозжечка с врожденным формированием задней черепной ямы малых размеров, как показано выше, сегодня разделяется большинством исследователей. В то же время существует группа больных, у которых дистопия миндалин, характерная для мальформации Киари I типа, может развиваться из-за прижизненного уменьшения внутричерепного объема и описывается при целом ряде приобретенной патологии в полости черепа — при хронических субдуральных гематомах (301), при венозных тромбозах в области ЗЧЯ, после вентрикулоперитонеального (178 и др.) и люмбоперитонеального шунтирования (120, 197, 328, 329 и др.), после многочисленных люмбальных пункций (360), при спонтанной (скрытой) цереброспинальной ликворее (рис. 12) (366 и др.), при опухолях головного мозга (262, 423 и др.) — рис. 13, псевдотуморе (58) — рис. 14.

Дистопия миндалин обнаруживается также и при целом ряде врожденной патологии, которая перечислена ниже.

Loukas M. et al. приводят таких врожденных заболеваний несколько десятков, подчеркивая, что утверждать сегодня с уверенностью, связаны ли эти заболевания происхождением с мальформацией Киари I типа генетически, или это сочетания двух аномалий, сегодня не представляется возможным (259). Отдельные авторы на основании своих исследований полагают, что эти сочетания не является случайными (357). Приведем их здесь: краниостеноз, синдром Antley — Bixler, синдром Apert, синдром Crouzon, синдром Jackson — Weiss, синдром «череп в виде листа

клевера», синдром Loeys — Dietz, синдром Type I Seckel, синдром Shprintzen — Goldberg, синдромы эндокринные — ахондроплазии, акромегалии, дефицита гормона роста, гиперостоза, синдром метафизальной дисплазии, эритроидная гиперплазия, остеопетроз, болезнь Педжета, синдром дефицита витамина D, кожные синдромы — черный акантоз, голубой резиновый булла невуса, синдром гигантских врожденных меланоцитарных невусов, синдром леопарда, макроцефалия, синдром

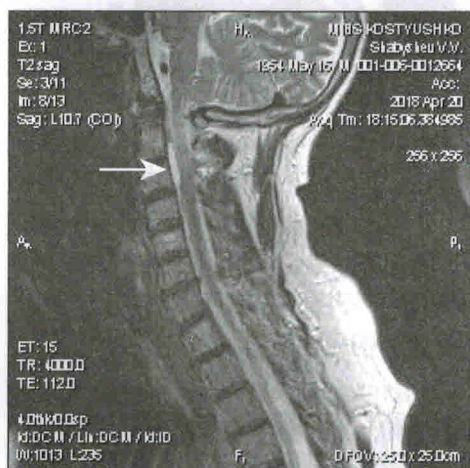
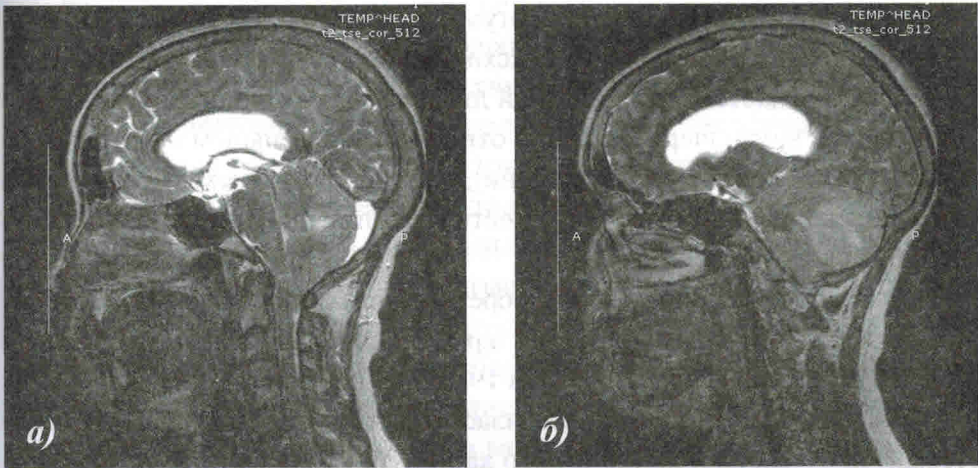
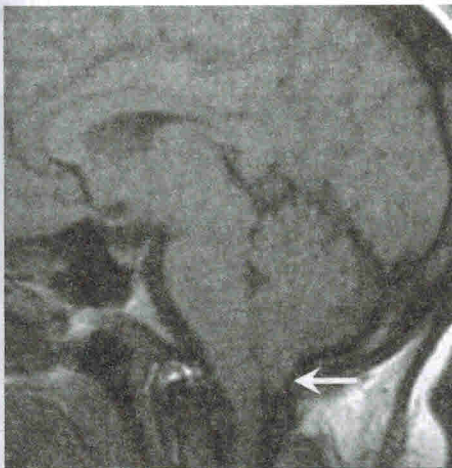

Рис. 12. МРТ, T2-режим: признаки Киари 0 при спонтанной (скрытой) ликворее



**Рис. 13.** Больная П. МРТ, T2-режим: дистопия миндалин мозжечка при опухоли задней черепной ямы, характерная для мальформации Киари I типа:  
а) срез вне опухоли, б) срез — через опухоль в области мозжечка



**Рис. 14.** МРТ, T1-режим: миндалины мозжечка опущены при псевдогеморре на 5 мм ниже БЗО (из ст. А. Н. Aiken et al., 2012)

мраморной телеангиоэктазии, дискратоз, нейрофиброматоз I типа, факоматоз пигментнососудистый II типа Ваарденбурга, дефекты атланта-аксиального сочленения, базилярная импрессия, синдром каудальной регрессии, синдром Клиппеля — Фейля, синдром lipomeningomyelocoele, зубовидной ретрофлексии, спондилоэпифизарные дисплазии, объемных образований, синдромы Беквита — Видемана, Чери, экстрофия клоаки, синдром Костелло — Дента, кистозный фиброз, синдром Элерса —

Данлоса, синдром Кабуки, болезнь Андерсена — Фабри, синдром Пьера — Робена, синдром situs транспозиции органов, Вильямса — Бойрена синдром, супратенториальные каверномы (289 и др.), артериовенозная мальформация супратенториальной локализации (321).

В ряде случаев при этих врожденных заболеваниях, как и при приобретенных, можно видеть динамику несоответствия объемов (абсолютное или относительное уменьшение внутричерепного объема за счет утолщения костей черепа, например при болезни Педжета, или увеличения



объема опухоли, каверномы, псевдотумора, гематомы, кисты и др.), то есть формируется «переполненность» исходной полости черепа содержимым. Это сопровождается динамической диссоциацией ликворного давления (повышение внутричерепного при относительно меньшем внутрипозвоночном с колебаниями его во времени), в результате происходит вторичное смещение миндалин мозжечка, то есть дистопия их происходит прижизненно, являясь приобретенной.

Отсюда такой термин, как «приобретенная мальформация Киари I типа».

По-видимому, первым, кто ввел термин «приобретенная мальформация Киари I типа», был К. Welch et al. в 1981 году (427).

Под нашим наблюдением находилась больная с врожденным синдромом Лермитта — Дюкло, для которого характерно врожденное поражение мозжечка из-за формирования в ЗЧЯ избыточной патологической ткани (гамартома, ганглиоцитома). Вследствие этого развивается гипертензионный синдром, мозжечковая симптоматика, а при МРТ-исследовании, помимо специфического МРТ-синдрома, получившего название синдрома «тигровой шкуры», может обнаруживаться дистопия миндалин мозжечка (рис. 15).

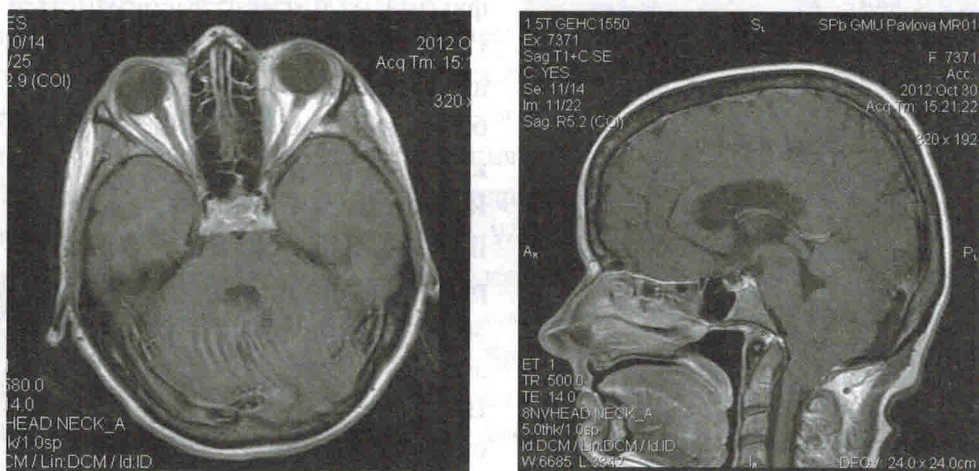


Рис. 15. а) Больная Б., 38 лет. МРТ, T1-режим: а) синдром «тигровой шкуры» — признак синдрома Лермитта — Дюкло, б) дистопия миндалин мозжечка при синдроме Лермитта — Дюкло

Как и при врожденной мальформации Киари I типа, дистопия миндалин мозжечка при объемных процессах головного мозга, хотя и нечасто, но может сопровождаться сирингомиелией и сирингобульбией, регрессирующих после удаления новообразования (262). Описано спонтанное разрешение дистопии миндалин и сирингомиелии после разрешения двухсторонних субдуральных хронических гематом (301).

Влияние прижизненного нарушения соотношения внутричерепных объемов и связанного с этим ликворообращения, прижизненность и обратимость дистопии миндалин мозжечка при мальформации Киари I типа убедительно показана при соматотропной аденоме гипофиза, при которой за счет гормона роста происходит утолщение костей черепа и, как следствие, нарушение соотношения внутричерепного объема, в том числе ЗЧЯ, и мозгового содержимого, что и вызывает смещение миндалин мозжечка в БЗО. Удаление аденомы и нормализация соматотропного гормона привели к регрессу утолщения костных структур и регрессу дистопии миндалин мозжечка (65). Фактически этим наблюдением авторы подтверждают роль приобретенного малого объема задней черепной ямы и нарушение взаимоотношения ее объема с объемом мозгового содержимого для развития дистопии миндалин мозжечка, мальформации Киари I типа, что согласуется с ранее сделанным выводом M. Nishikawa et al. о нарушении пропорции объемов ЗЧЯ и ее содержимого при мальформации Киари I типа врожденного характера (312). Малая задняя яма в данном случае, как и уменьшение объема черепа в случаях с новообразованиями, псевдотумором, внутричерепными гематомами, не связана с врожденными обстоятельствами.

Мальформация Киари I типа может сформироваться у детей после **вентрикулоперитонеального шунтирования**, как позднее осложнение этой операции (106, 322 и др.). Механизм здесь обусловлен излишним вентрикулярным дренированием ликвора, следующим за ним утолщением со временем костей черепа, в связи с чем внутричерепной объем оказывается мал для его содержимого, и последнее смещается, как бы «выталкивается» в направлении БЗО, что проявляется дистопией миндалин мозжечка (106).

Здесь, однако, могут иметь значение и другие, дополнительные, обстоятельства — избыточность дренирования ликвора, обеспечивая снижение ликворного давления, может способствовать «гравитационному проседанию» мозгового содержимого, при этом замедление роста костей черепа в детском возрасте может также участвовать в формировании ЗЧЯ малых размеров (338 и др.).

Обнаружение факта утолщения костей черепа у детей после вентрикулоперитонеального шунтирования и развитие признаков мальформации Киари I типа послужили основанием для лечения этого осложнения не только путем супратенториальной декомпрессии (106), но и позволили предложить относительно новый метод лечения такой приобретенной мальформации Киари I типа — осуществлять декомпрессию ЗЧЯ дополнительным истончением внутреннего кортикального слоя чешуи затылочной кости,



что, в итоге, позволяет увеличить объем задней черепной ямы примерно на 20 куб. см и получить положительный клинический эффект (338).

Дистопия миндалин неоднократно описана и после **люмбоперитонеального шунтирования**, хотя механизм здесь несколько иной, чем после наложения вентрикулоперитонеального шунта (106, 148, 322 и др.).

Развитие дистопии миндалин мозжечка после люмбоперитонеального шунтирования описано не только у детей, но и у взрослых, проявившись через несколько месяцев после установки бесклапанного шунта головной болью, тошнотой, мозжечковыми симптомами (194).

Аналогичный механизм опущения миндалин мозжечка имеет место и при спонтанной цереброспинальной ликворрее, обозначаемый иногда в литературе как псевдомальформация Киари (264, 366). Причина спонтанной (скрытой) цереброспинальной ликворреи часто неясна и может проявляться симптомами, напоминающими симптомы мальформации Киари I типа, а при МРТ обнаруживается смещение миндалин мозжечка в БЗО (рис. 12).

Как в случаях люмбоперитонеального шунтирования, так и при скрытой спонтанной цереброспинальной ликворрее развивается диссоциация внутричерепного и внутрипозвоночного субарахноидального давления — происходит уменьшение объема ликвора в позвоночном канале и снижение его давления при относительном или абсолютном более высоком давлении в полости черепа и мозжечок как бы «проседает», «всасывается» или «выталкивается» в позвоночный канал, что и проявляется смещением миндалин мозжечка (338, 427 и др.). Как это выявлено при клинических наблюдениях за детьми после люмбоперитонеальных шунтирующих операций, вслед за дистопией миндалин, выраженной в разной степени, могут последовать, хотя и не всегда, неврологические симптомы, характерные для мальформации Киари I типа, при этом у части больных отмечаются тяжелые неврологические расстройства, в том числе и с развитием гидро- или сирингомиелии (148, 329 и др.). I. Johnston et al. из 70 пациентов, которым был установлен люмбоперитонеальный шунт, выявили признаки мальформации Киари I типа у 11 (15,7%), при этом в 3 случаях имелись клинические проявления, 8 были бессимптомными, у 1 обнаружена сирингомиелия (218). По крайней мере в 5% наблюдений при дистопии миндалин после люмбоперитонеального шунтирования требуется хирургическое лечение (120).

Модель непреднамеренно, искусственно созданной мальформации Киари I типа после шунтирования как бы демонстрирует варианты, возможно, стадии развития мальформации Киари I типа — сначала развивается дислокация



## Глава 4. МЕТОДЫ ОБСЛЕДОВАНИЯ И ДИАГНОСТИКА МАЛЬФОРМАЦИИ КИАРИ I ТИПА

Совокупность жалоб и объективных неврологических симптомов не позволяет с уверенностью установить диагноз мальформации Киари, можно только его заподозрить, и то лишь в случаях настороженности, заставляя прибегнуть к современной инструментальной диагностике, которая включает МРТ головного и спинного мозга, в последующем могут появиться основания для фазово-контрастного исследования, КТ кранио-вертебрального перехода, функциональных рентгенограмм последнего и для некоторых других методов.

### 4.1. Магнитно-резонансная томография (МРТ)

Сегодня магнитно-резонансной томографии (МРТ) головного мозга принадлежит ведущая роль в диагностике мальформации Киари различных типов и сопутствующих ей других аномалий (3, 52 и др.). Многие исследователи отводили основную роль T1-режиму в сагиттальной проекции (3, 267, 393 и др.). Однако и другие режимы и срезы не менее важны, так как позволяют получить дополнительные важные признаки патологии, о чем будет сказано ниже. Мы отдаем предпочтение, как и многие другие авторы, T2-режиму, по которому наглядно можно судить о положении миндалин мозжечка, узости ликворных пространств в пределах большого затылочного отверстия, состоянии большой затылочной цистерны и т. д. В литературе отмечают также, что иногда для уточнения диагноза могут потребоваться тонкие срезы — опубликовано наблюдение гидроцефалии, которая имела перемежающееся течение и причиной которой была мальформация Киари I типа, обнаруженная только после прицельной МРТ задней черепной ямы с выполнением тонких срезов (420). Было показано также, что в силу парамедианного расположения миндалин мозжечка дополнительные уточняющие данные можно получить на коронарных срезах (410).

Основными МР-томографическими признаками аномалии Киари I типа являются опущение миндалин мозжечка ниже уровня большого затылочного отверстия, визуализируемое в сагиттальной и фронтальной проекциях, часто их разностояние во фронтальной проекции, образование шпоры в нижних отделах продолговатого мозга или шейно-медулярного выступа

(188 и др.), экскавация на задней поверхности продолговатого мозга вследствие сдавления смещенными миндалями мозжечка, отсутствие большой затылочной цистерны, ретрофлексия зуба 2-го шейного позвонка, уменьшение вертикального и горизонтального размеров задней черепной ямы, сужение переднего и заднего субарахноидальных пространств. Отдельные из этих признаков представлены на рис. 32.

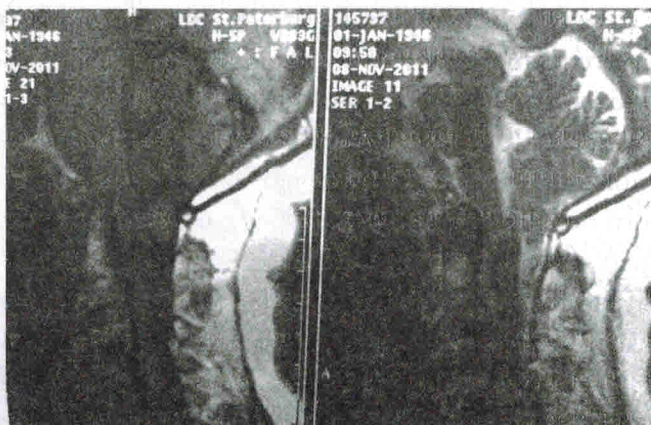


Рис. 32. Больная Н., 55 лет. МРТ, T1- и T2-режимы: признаки мальформации Киари I типа

На этой МР-томограмме в T1- и T2-режимах, помимо признаков опущения миндалин мозжечка ниже плоскости большого затылочного отверстия, обнаруживаются отсутствие большой затылочной цистерны, сужение переднего и заднего субарахноидального пространств, а также отклонение кзади зуба второго шейного позвонка с деформацией и компрессией на этом уровне продолговатого и спинного мозга. Видны признаки изменений в суставе Крювелье, скорее всего, свидетельствующие о нестабильности. Последнее обстоятельство заставляет подозревать приобретенность, или вторичность, или участие в развитии мальформации Киари I типа патологии в области зуба 2-го шейного позвонка.

Отсутствие большой затылочной цистерны при мальформации Киари I типа наблюдается очень часто, достигая, по некоторым данным, 87,9% наблюдений (62). Заполненность большой затылочной цистерны миндалями мозжечка является также одним из важных признаков мальформации Киари 0, при которой дистопия миндалин мозжечка отсутствует (210, 239, 267 и др.). Kyoshima K. et al. этот признак обозначили специальным термином «tight cisterna magna» — термин, вошедший в употребление в литературе (239).

У ряда больных на фоне признаков мальформации, как уже упоминалось, может иметь место выраженная в разной степени гидроцефалия.



Н. Е. Крупина к основным МРТ-признакам мальформации Киари I типа относила опущение не только миндалик мозжечка, но и опущение продолговатого мозга ниже плоскости большого затылочного отверстия (23). Характерным признаком выраженной мальформации Киари I типа она считала также удлинение Варолиева моста и продолговатого мозга, кинкинг последнего, переднюю компрессию продолговатого мозга зубом 2-го шейного позвонка, сужение IV желудочка и большой затылочной цистерны.

Однако не все эти признаки присутствуют всегда. Например, отклонение зуба кзади (ретрофлексия), по нашим наблюдениям, встретилось в 11%, в литературе отмечали отклонения зуба второго шейного позвонка с частотой 24% (406).

При уточнении варианта мальформации Киари 1,5 обращают внимание на положение обех — задвижки. В норме она расположена не ниже плоскости большого затылочного отверстия, но при мальформации Киари 1,5 — ниже этой плоскости, при этом величина смещения может составлять от 2 до 20 мм (401, 448). Смещение ствола головного мозга в линейных единицах определяется по длине линии, опущенной от обех к середине линии Мак-Рея (267). В норме обех должна располагаться выше этой линии. По данным R. G. Quisling, в норме «задвижка» располагается на 10–12 мм выше этой плоскости (цит. 401).

МРТ головного мозга является необходимым, но не окончательным исследованием. В частности, если при исследовании головного мозга обнаруживаются признаки низкого стояния миндалик мозжечка или

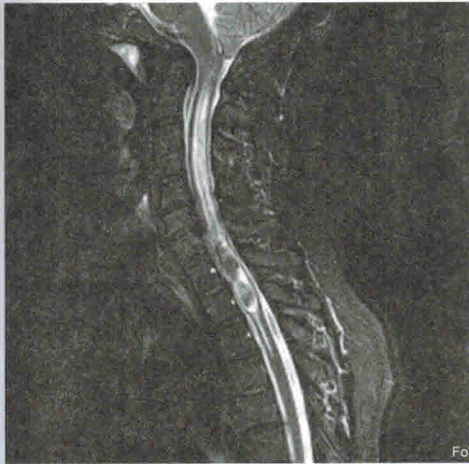


Рис. 33. Больная Д., 49 лет. МРТ, T2-режим: сирингомиелия на протяжении всего шейного и частично грудного отделов спинного мозга с увеличением последнего в диаметре

«тесной» задней черепной ямы, следующим шагом должно быть МРТ-исследование шейного, грудного и поясничного отделов спинного мозга для исключения или подтверждения сирингомиелии. Могут быть выявлены гидромиелические, сирингомиелические полости (кисты) в шейных, грудных или грудопоясничных сегментах; кисты иногда распространяются до уровня продолговатого мозга (сирингобульбия). Спинальный мозг на уровне кист может быть увеличен в диаметре (292). Это отчетливо видно на рис. 33.



Увеличение спинного мозга в диаметре может потребовать дополнительного контрастирования для исключения новообразования. Здесь уместно напомнить, что сирингомиелия, достигая иногда протяженных размеров, может сопутствовать гемангиобластому, эпендимоме, астроцитоме.

В литературе обращают внимание, что спинной мозг может быть и атрофичным, если произошло встречающееся иногда самопроизвольное дренирование кисты (30). Спинной мозг может быть истонченным и после декомпрессии задней черепной ямы и опорожнения сирингомиелической кисты.

На МРТ поясничного отдела уточняется положение конуса спинного мозга и терминальная нить, особенности положения которых могут свидетельствовать о скрытом варианте фиксированной терминальной нити.

Переднее субарахноидальное пространство оценивают сразу ниже большого затылочного отверстия и на уровне 2–3-го шейных позвонков, а заднее — ниже миндалин (91, 198 и др.). G. Pinna et al., Г. Е. Менделевич измеряли субарахноидальные пространства на уровне БЗО: переднее — между basion и ближайшей точкой ствола мозга, заднее — между opisthion и ближайшей точкой мозговых структур на этой линии, кроме того, можно измерить глубину «нижнецеребеллярной» цистерны — расстояние между opisthion и нижней ближайшей точкой мозжечка, параллельно стволу мозга (30, 335).

Е. Г. Менделевич исследовала МРТ-морфометрические показатели ЗЧЯ, как и многие другие, на срединно-сагиттальном срезе, принимая во внимание ряд линейных и угловых параметров, в том числе и хорошо известных в классической нейрорентгенологии. Визуализация мозговых структур на МРТ позволила ей уточнить несколько линейных размеров, которые могут иметь значение при диагностике и при изучении мальформации Киари (30). Приведем некоторые из них для справки. Они близки или идентичны с предлагаемыми и в других публикациях (290, 312, 363 и др.).

Степень опущения миндалин мозжечка — перпендикуляр от нижней точки миндалин до плоскости большого затылочного отверстия (БЗО) — рис. 34.

Как уже упоминалось, положение миндалин мозжечка в норме может варьировать по отношению к плоскости БЗО, но, с нашей точки зрения, располагаться выше ее.

Длина мозжечка измеряется по линии, параллельной дну IV желудочка, как расстояние от наивысшей точки полушария до нижнего края мозжечка (рис. 35). Длина ствола включает в себя длину моста и продолговатого мозга, нижней точкой которого является медуллоцервикальный изгиб.

что он применяется неоправданно редко, а его технические детали и показания требуют уточнения.

**6.1.3. 3-й вариант — декомпрессия задней черепной ямы в виде резекции заднего полукольца затылочной кости, ламинэктомии атланта и дуороластики.** Целью дуороластики является анатомическое восстановление достаточного объема большой затылочной цистерны, чтобы создать оптимальные условия для нормализации ликворообращения на уровне БЗО, снижения вероятности развития осложнений по сравнению с операцией дуоротомии без пластики ТМО.

Одни авторы предпочитают выполнять декомпрессию задней черепной ямы и дуороластику, сохраняя интактной арахноидальную оболочку, другими используется вариант со вскрытием дополнительно и последней, что необходимо в случаях манипуляций на миндалинах мозжечка и для гарантированного восстановления оттока ликвора через отверстие Мажанди. Иногда арахноидальная оболочка вскрывается непреднамеренно при рассечении ТМО. Частота такого непреднамеренного вскрытия арахноидальной оболочки может достигать 15–16,6% (36, 331). При анализе литературы можно отметить, что не всегда исследователи уточняют — сохранили ли они интактной арахноидальную оболочку, или она была вскрыта.

Сторонником декомпрессивной трепанации задней черепной ямы с резекцией задних дуг 1-го и 2-го шейных позвонков, выполнением дуороластики без вскрытия арахноидальной оболочки был E. H. Oldfield et al., одним из первых описавший механизм формирования сирингомиелии (317, 319). Однако представленный им опыт, хотя он и был положительным во всех наблюдениях, включал всего лишь 7 пациентов. Такой же тактики придерживается и ряд других авторов (118, 188, 258, 376 и др.).

Основанием для сохранения арахноидальной оболочки, как и для пластики твердой мозговой оболочки, некоторые авторы называют ожидаемую вероятность более редких осложнений (258, 418). С. Н. Vidal et al. провели сравнительную оценку оперированных больных в группе без вскрытия арахноидальной оболочки и в группе со вскрытием последней и термокоагуляцией миндалин мозжечка и не получили осложнений ни в одном случае в первой группе больных, в то время как во второй их было 16,6% (418). По некоторым другим данным, после вскрытия арахноидальной оболочки частота осложнений составила всего 6,2% (142). В то же время R. Kemerdere et al. при экстраарахноидальном варианте осложнения отметили в 10,4% случаев (220).



J. Klekamp при сравнительном анализе группы больных со вскрытием арахноидальной оболочки и без ее вскрытия выявил, что вскрытие арахноидальной оболочки не ведет к учащению осложнений (228). А проведенный им статистический анализ своих данных показал, что отдаленные результаты в случаях операции со вскрытием арахноидальной оболочки были лучше, чем без такового (228).

Отдельные авторы отказывались от рассечения арахноидальной оболочки, оставляя операцию со вскрытием ее на случаи неудач или при выявлении нарушения ликвороциркуляции (376). Однако многие из исследователей подчеркивали, что без вскрытий арахноидальной оболочки нет возможности определить, имеются ли нарушения оттока ликвора из IV желудочка и есть ли необходимость его восстановления (228 и др.).

P. Perrini et al., опубликовали результаты 24 операций, все старше 18 лет, при которых твердая мозговая оболочка рассекалась линейно и подшивалась латерально к мышцам шеи, без рассечения арахноидальной, и нашли улучшение в 87,5% наблюдений, отмечая, что эта операция более безопасна и легче переносится больными, так как нет потери ликвора (331). При этом авторы отметили уменьшение сирингомиелической кисты в 83,3%, а стабилизацию — в 16,7% наблюдений.

G. Pinna et al., опираясь на патогенез развития сирингомиелии, в основе которого лежит обструкция ликворообращения на уровне БЗО, не без оснований также полагали, как и ряд других хирургов, что вскрывать арахноидальную оболочку в большинстве случаев не следует, так как ликвидации ликворного блока резекцией кости и пластикой ТМО на уровне БЗО уже достаточно для нормализации ликвородинамики (319, 335 и др.). Вскрытие же арахноидальной оболочки и ограничение объема миндалин, по мнению авторов, целесообразно лишь в случаях обструкции на уровне оттока ликвора через отверстие Мажанди.

В то же время подчеркнем еще раз, что в литературе обращают внимание на невозможность без рассечения арахноидальной оболочки определить, имеется или нет обструкция отверстия Мажанди, рекомендуя арахноидальную оболочку вскрывать для достоверного восстановления ликворотока из полости IV желудочка (228).

И все же не все исследователи получили лучшие результаты при вскрытии арахноидальной оболочки при сравнении с группой, в которой арахноидальная оболочка не вскрывалась. В частности, W. T. Yuh et al., C. H. Vidal et al. достоверной разницы не обнаружили (418, 448).



Таким образом, по изложенным данным не без оснований можно сделать вывод, что вариант операции дуропластики с сохранением арахноидальной оболочки обеспечивает результаты, сопоставимые с операцией дуропластики без сохранения последней, и даже лучшие в части осложнений. Рассечение арахноидальной оболочки и восстановление ликворотока тем или иным способом оправдано в случаях сомнений в адекватности ликворотока через отверстие Мажанди.

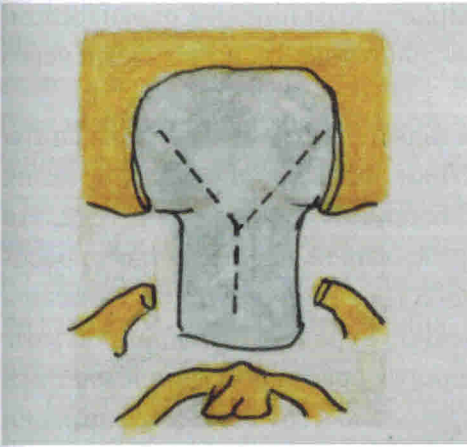
Твердую мозговую оболочку большинство хирургов после резекции затылочной кости и задней дуги атланта вскрывает Y-образным разрезом (рис. 50).

Отдельные авторы полагали, что разрез твердой мозговой оболочки следует выполнять вертикальным (91, 112, 331 и др.). M. D. Blagodatsky et al. считал, что это снижает вероятность пролапса мозжечка (92). Вертикальный разрез с сохранением затылочного синуса выполняют и некоторые другие хирурги (221). Есть рекомендации ограничиваться частью Y-образного разреза — рассекается твердая мозговая оболочка на уровне атланта и продлевается кверху с изгибом в одну сторону (347). По мнению авторов, этот разрез обеспечивает лучшие условия для дуропластики. Однако если такой разрез и оправдан в случаях дуропластики, то он может оказаться недостаточным для ревизии отверстия Мажанди и восстановления оттока ликвора, резекции контрлатеральной миндалины либо затрудняющим эти манипуляции. В то же время вертикального разреза с сохранением затылочного синуса и пересечением краевого синуса только с одной стороны может быть достаточно при экстраарахноидальном варианте дуропластики. Сохранение оттока крови по затылочному и сохраненному краевому синусу даже с одной стороны может предупредить внутричерепную гипертензию, связанную с нарушением венозного кровообращения, которое может развиться у некоторых пациентов.

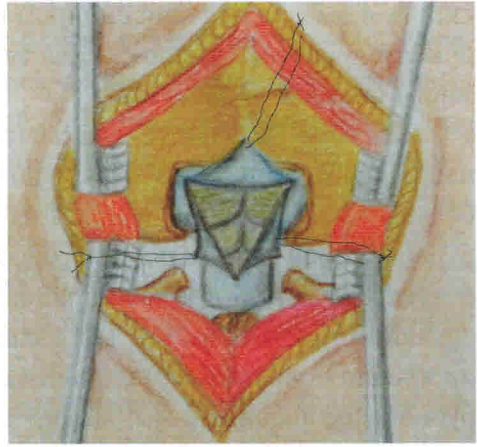
Если принято решение о ревизии субдурального пространства, края твердой мозговой оболочки берут на держалки и разводят в стороны (рис. 51).

Следует помнить при вскрытии твердой мозговой оболочки о затылочном и краевых синусах, чтобы не получить из них неприятное кровотечение. Контролировать его удастся лучше, если рассекают твердую мозговую оболочку снизу, начиная ниже большого затылочного отверстия, поднимаясь рострально (340). Вертикальный разрез производится параллельно затылочному синусу, то есть отступая в то или другую сторону от затылочного синуса.

S. Godil et al. обращают внимание на возможность низкого положения поперечного синуса у больных с мальформацией Киари I типа по сравнению со здоровыми людьми (169).



*Рис. 50.* Вариант рассечения твердой мозговой оболочки (схематично)



*Рис. 51.* Твердая мозговая оболочка Y-образно рассечена, лоскуты откинuty в стороны и вверх, предлежат миндалины и нижние края полушарий мозжечка

В случаях, когда не планируется вскрывать арахноидальную оболочку, следует предпринять все меры, чтобы случайно не нанести незаметное на глаз ее повреждение. Р. Perrini et al. описали случайное повреждение арахноидальной оболочки в 16,6% наблюдений, что привело, по их мнению, к развитию таких осложнений, как псевдоменингоцеле, гидроцефалия, менингит (331). В связи с этим после вскрытия твердой мозговой оболочки, подготовки к ее пластике следует выполнить маневр Вальсальвы, чтобы проверить отсутствие ликворреи. Если обнаружена ликворрея, следует арахноидальную оболочку раскрыть широко, при этом некоторые авторы рекомендуют по периметру сшить ее с твердой мозговой оболочкой, чтобы избежать такого осложнения, как гидроцефалия, которая может развиваться из-за субдурального скопления ликвора и нарушения его оттока из желудочков (269). Эти мероприятия необходимы в связи с тем, что через небольшой дефект в арахноидальной оболочке ликвор начинает в результате пульсации мозга нагнетаться в субдуральное пространство, а это чревато развитием компрессии головного, спинного мозга и даже конского хвоста (75, 202 и др.). В. Bahuletjan et al. описали два наблюдения, в которых после декомпрессии задней черепной ямы и дурупластики развилось скопление ликвора субдурально, начавшееся постепенно с головной боли, с последующей рвотой и развитием застойных явлений на глазном дне. При этом в одном случае эти явления начались на 7-й день, в другом — на 15-й (75).

А. Houssejn et al. представили наблюдение, в котором ликвор по субдуральному пространству после аналогичной операции достиг уровня конского



хвоста и вызвал болевой синдром с выраженным нижним парапарезом, при этом болевой синдром оказался довольно стойким, выявлялся и через много месяцев (202).

Пластика ТМО после ее рассечения является необходимой для защиты невральных структур ЗЧЯ, профилактики осложнений, формирования большой цистерны (104 и др.). Т. Н. Milhorat, Р. А. Bolognese считали, что дулопластика, восстанавливая ретроцеребеллярное пространство, способствует нормализации двунаправленного тока ликвора (296). Описаны случаи, когда из-за отсутствия выполненной дулопластики спинной мозг на уровне большого затылочного отверстия срастался с прилежащими рубцово измененными мышцами, что приводило к грубой его деформации и нарастанию неврологических расстройств (89).

Для пластики ТМО используют как аутокань — надкостницу, апоневроз, вейную связку, широкую фасцию бедра, так и аллотрансплантаты — лифилизированную твердую мозговую оболочку, бычий перикард, горатекс, нейропатч, лиоплант и др. (76, 104, 169, 221, 228, 302 и др.). Размеры лоскута — 2,5×2,5 см или несколько более (рис. 52).

Для забора аутонадкостницы на голове выполняется отдельный разрез мягких тканей кнаружи и выше доступа к задней черепной яме, из которого она и извлекается, некоторые авторы использовали *galea aponeurotica* (227).

Можно основной разрез продлить кверху, выше протуберанта, и надкостницу извлечь из этой дополнительно открытой области. Можно использовать фрагмент широкой фасции — извлекается из разреза на передне-наружной поверхности бедра, а также местные ткани — апоневроз необходимых размеров выпрепаровывается в пределах основного доступа.

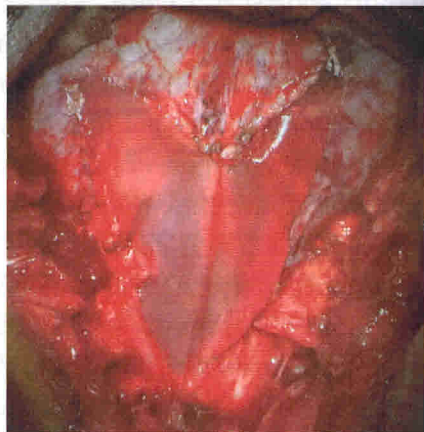
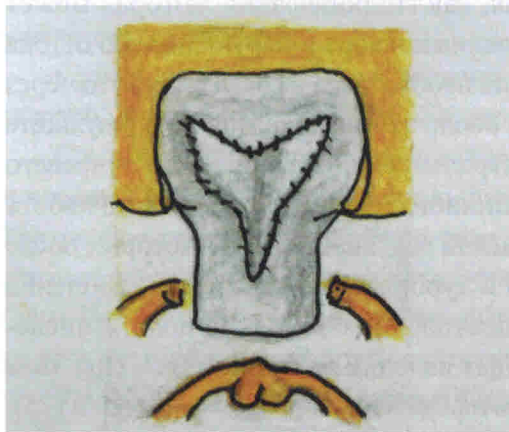


Рис. 52. Расширяющая заплатка при дулопластике: а) схема; б) на операции из фрагмента искусственного материала



Единого мнения о преимуществах того или иного пластического материала в литературе нет. Т. А. Бикумулин с соавт. связали несколько случаев менингита с применением для пластики искусственной твердой и отказались от ее использования в пользу аутоканей (5). Однако в специально проведенном исследовании о частоте развития менингита при использовании аутокани и искусственного материала достоверной разницы не обнаружилось — при использовании аутокани асептический менингит встретился в 7,7% случаев, при использовании искусственного материала — в 7,1% (441). Аналогичной точки зрения, на основании литературных данных, придерживается J. Baisden (76).

Отдельные авторы после изучения довольно значительного клинического материала — 279 случаев дурупластики искусственными материалами и 92 случаев аутоканями — пришли к выводу, что при дурупластике искусственными тканями осложнения встретились реже, нежели при пластике аутоканями — апоневрозом и широкой фасцией бедра (228). К тому же и ликворрею J. Klekamp чаще наблюдал при использовании аутокани, связывая это, правда, не с материалом, а с техническими особенностями операции (228).

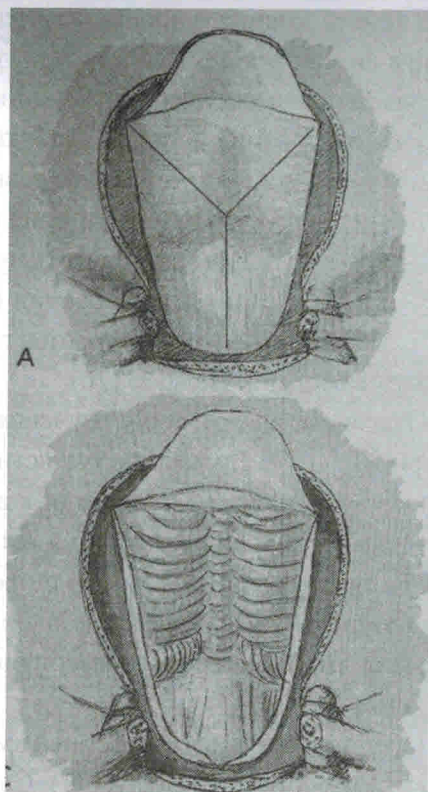
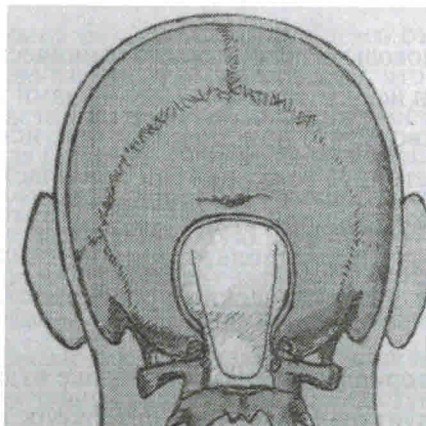
Предпочтение искусственным материалам при дурупластике отдают и некоторые другие хирурги (17). Следует отметить, что в литературе есть работы и о предпочтительности аутоканей по сравнению с искусственными материалами (413). Выполнив 13 операций с использованием трупной твердой мозговой оболочки и клея и 13 операций с использованием перикраниума при мальформации Киари I типа, V. Vanaclocha, N. Saiz-Sapena обнаружили в первой группе до 15,3% случаев ликворреи и до 46,1% — псевдоменингоцеле, в то время как в группе с надкостницей осложнений не было ни разу (413).

В других исследованиях при анализе частоты формирования псевдоменингоцеле в зависимости от использования пластического материала при дурупластике в случаях операций по поводу мальформации Киари I типа достоверной разницы не обнаружено (50, 288 и др.).

В частности, A. A. Abla et al., проанализировав 108 статей, в которых обсуждается связь осложнений с пластическим материалом, также не выявили преимуществ аутокани перед другими пластическими материалами (50). Все же в своей работе они предпочитают использовать аутокань — перикранием, если он хорошего качества. Ch. A. Bowers et al., сравнив человеческий ацеллюлярный кожный трансплантат (аллодерм) с искусственными трансплантатами нашли достоверно реже образование псевдоменингоцеле

Рис. 53.

а) из наружного листка твердой мозговой оболочки выкроен языкообразный лоскут; б) лоскут отвернут кверху, а внутренний листок Y-образно рассечен; в) внутренний листок после рассечения отвернут, предлежат миндалины и нижняя часть мозжечка (из ст. Zhang L., Vi Z., Duan H., Li L. A novel autologous duraplasty in situ technique for the treatment of Chiari malformation Type 1 // J. Neurosurg. — 2017. — Vol. 126, № 1. — P. 91–97)



при использовании аллодерма — 2,2% против 17,1% (100), из чего можно сделать вывод о предпочтительности биологического пластического материала. Некоторые авторы применяют синтетический материал вместе с перикранием (84, 201).

Из-за немногочисленности таких публикаций, их противоречивости считать выводы той или иной работы окончательными вряд ли будет правильным. Очевидно, что выявить это можно только при дополнительных специальных исследованиях. Д. Е. Алексеев, выполнив такое специальное исследование, пришел к выводу, что для герметизации задней черепной ямы на уровне твердой мозговой оболочки лучшим материалом является аутокань, при этом важно накладывать непрерывный шов нитью 4/0 с шагом проколов около 3 мм, нить должна быть по диаметру соразмерна с диаметром иглы, чтобы минимизировать ликворрею через проколы (1). Дополнительно укладывается пластина тахокомба. В любом случае важной является тщательность ушивания раны с применением дополнительных профилактических приемов, о которых сказано ниже. Некоторые авторы подчеркивают необходимость использования нити 7/0 Gorgax, у которой диаметр иглы меньше диаметра нити, что позволяет снизить риск развития ликворреи через проколы (76).