

ОГЛАВЛЕНИЕ

ВВЕДЕНИЕ	5
ГЛАВА 1. Понятие «спаечный синдром»	10
1.1. Обоснованность и реальность профилактических мероприятий спаечного процесса	26
1.2. Частичная кишечная непроходимость: к обоснованию патологического состояния	31
ГЛАВА 2. Сравнительная оценка общеклинических параметров спаечной болезни и спаечной кишечной непроходимости	43
ГЛАВА 3. Острая кишечная непроходимость как проблема неотложной абдоминальной хирургии	64
ГЛАВА 4. Распознавание спаечного синдрома	73
ГЛАВА 5. Рентгенологическая диагностика	91
5.1. Метод рентгеноконтрастных меток	115
5.2. Возможности лапароскопической и ультразвуковой диагностики спаечного синдрома	128
ГЛАВА 6. Лечебная тактика при спаечном синдроме....	132
6.1. Критерии консервативного разрешения спаечного синдрома	132
6.2. Особенности консервативной тактики ведения спаечного синдрома	146
ГЛАВА 7. Хирургическое лечение	156
7.1. Цель хирургического пособия	156

7.2. Вопросы хирургической тактики и выбора оперативного пособия.....	162
7.3. Дренирование желудочно-кишечного тракта.....	171
ГЛАВА 8. Ранняя послеоперационная кишечная непроходимость как осложнение спаечного синдрома.....	183
ГЛАВА 9. Оценка исходов спаечного синдрома	203
9.1. Оценка консервативного разрешения	203
9.2. Результаты оперативной коррекции	205
9.3. Оценка показателей летальности	214
ЗАКЛЮЧЕНИЕ	224
СПИСОК ЛИТЕРАТУРЫ	227

РЕНТГЕНОЛОГИЧЕСКАЯ ДИАГНОСТИКА

Клиническое распознавание спаечного синдрома в большинстве случаев является весьма трудной задачей по причине невыраженности симптомов заболевания. Именно этим обстоятельством объясняется факт пристального внимания к рентгенологическому методу исследования, ибо только он способен распознать процесс, как и дифференцировать его формы. Практически нет научных и прикладных исследований по диагностике кишечной непроходимости вообще и спаечного синдрома в частности, где бы не подчеркивалось высокое значение рентгенологического метода. Скорее все исключение можно встретить работы [Гринберг А. А. в арх., 1986], о чем будет сказано особо, где бы высказывались сомнения или противопоказания к использованию рентгенологического способа.

Вместе с тем очевиден парадокс, сложившийся именно в оценке значимости рентгеновского исследования в распознавании заболевания. Более ста лет, т. е. почти с момента открытия рентгеновских лучей, метод стал использоваться в диагностике кишечной непроходимости. Скоро будет столетняя годовщина предложенной пробы Шварца с пероральным приемом бариевой взвеси. Детально описаны рентгенологические симптомы, свойственные не просто острой кишечной непроходимости, но и всех разновидностей илеуса (В. И. Петров, М. К. Щербатенко и многие другие). Разработаны многочисленные способы и показания к рентгеноконтрастным методам исследования. Нельзя пройти и мимо утверждения М. К. Щербатенко и соавт. (1977), что рентгенологический метод исследования позволяет распознавать острую кишечную непроходимость в подавляющем большинстве случаев, приближающемся к абсолютному.

Однако реализация высокой диагностической возможности рентгенологического метода оказалась не столь убедительной. С одной стороны, многочисленные случаи запоздалой диагностики, несмотря на использованный арсенал диагностических средств, включая рентгенологические, с другой — многочисленные ссылки на неубедительность результатов рентгенологического исследования, особенно у больных спаечной кишечной непроходимостью.

Второй момент, на который следует обратить внимание, заключается в том, что практические хирурги, оказывающие квалифицированную помощь больным со спаечным илеусом, достаточно хорошо представляют рентгенологические симптомы кишечной непроходимости, механизм их возникновения, удовлетворительно «читают» эти симптомы. И в то же время обоснован вопрос: в чем все-таки причина слабой реализации этих знаний?

В настоящем разделе мы не ставим задачу очередного описания рентгенологических симптомов кишечной непроходимости. Практически в каждом руководстве, в каждой монографии по этой тематике приводится информация, причем часто с повторением иллюстраций, заимствованных из старых руководств. Поэтому мы посчитали ничуть не лишним, и скорее, оправданным, привести в несколько сокращенном виде весьма убедительный и доступный материал доклада Е. А. Пчелиной «Значение рентгеновского метода исследования в диагностике острой кишечной непроходимости», сделанного на конференции в Ленинграде в 1938 г., посвященной проблеме ОКН (подробное изложение доклада в журнале «Вестник хирургии» им. И. И. Грекова, № 3–4, том 56, 1938, стр. 363–371). Некоторые положения доклада мы сопровождали комментариями и собственными иллюстрациями.

Е. А. Пчелина

Своевременное распознавание острой кишечной непроходимости имеет решающее значение для прогноза этого тяжелого

заболевания, поэтому вполне понятно, что всякий метод исследования, обещающий прибавить что-либо новое и значительное, приобретает особый интерес.

Однако для того, чтобы метод мог иметь практическое значение, он должен удовлетворять целому ряду условий.

1. С достаточной ясностью улавливать симптомы, появляющиеся в самые ранние часы заболевания.
2. Быть безвредным, не обременительным для больного и не требовать никакой подготовки больного.
3. Наконец, исследование должно занимать минимальное количество времени.

Со всех этих точек зрения мы и позволили себе подойти к оценке диагностического значения рентгеновского метода исследования при острой кишечной непроходимости, основанной на материале в 200 человек, прошедших за 5,5 лет через рентгеновский кабинет Института Скорой помощи.

Классическим признаком непроходимости является патологическое скопление газа и жидкого содержимого в растянутой петле кишки, дающего достаточный контраст с мягкими тканями и жидкостью благодаря разнице удельного веса. Этот признак легко улавливается при просвечивании и без применения контрастного вещества.

Но прежде чем перейти к оценке этого явления в патологических условиях, мы позволим себе коснуться физиологического распределения газа и жидкости в желудочно-кишечном тракте. Газ и уровень жидкости встречаются у взрослого в кардиальном отделе желудка и в *bulbus duodeni* как следствие заглоченного с пищей воздуха. При нормальной функции тонкого кишечника пища быстро проходит в тощую кишку, распределяясь тонким слоем без сколько-нибудь заметного скопления газа и жидкости. Убеждает нас в этом характерный перистый рисунок, зависящий от двигательной функции *muscularis mucosae* (керкринговы складки), который мы получаем на экране в первые же минуты после проглатывания контрастного вещества. Нельзя ожидать, следовательно, в тощей кишке процессов брожения. Наоборот, в подвздошной кишке пища задерживается несколько дольше — на 5–8 ч,

распределения тонким слоем не отмечается, и поэтому содержимое располагается по закону тяжести, иногда с воздушным пузырем и уровнем жидкости. Более длительный застой может способствовать и процессам брожения. Возможно и обратное поступление жидкого содержимого и газа из толстой кишки при далеко не редкой недостаточности баугиневой заслонки.

Небольшое скопление газа толстая кишка почти всегда содержит в самых верхних точках (*flexura c. lienalis*, *flexura c. hepatica*). Характерная топография и контуры толстой кишки позволяют в большинстве случаев довольно точно локализовать газ в толстой кишке.

При острой кишечной непроходимости — как механической, так и динамической — наступает двигательная недостаточность, секреция в кишке, расположенной над местом препятствия, повышается; всасывание газа и воздуха уменьшается, в результате чего над местом препятствия скапливаются газовые пузыри и появляются уровни жидкости.

Впервые этот признак описал Schwartz (1911) при хронической непроходимости, исследуя больных с контрастным веществом. Kloiber (1919) принадлежит заслуга введения в практику рентгенологического метода исследования больных без предварительной подготовки и без применения контрастного вещества при острой кишечной непроходимости.

Как это отмечается и многими другими, нами было установлено, что при непроходимости тонкого кишечника пузыри газа и горизонтальные уровни жидкости могут располагаться в кишечнике почти во всех отделах брюшной полости, локализуясь преимущественно в центральных ее частях (рис. 5.1). Размеры уровней жидкости небольшие, пузыри газа низкие и сравнительно широкие, стенка кишки нежная, гладкая; подчас в растянутой петле видна поперечная исчерченность, зависящая от керкринговых складок. Американские авторы (Case, Palmer и др.) сравнивают ее с селедочным скелетом — *herring-bone* (рис. 5.2).

К сожалению, этот доказательный для тонкой кишки признак встречается далеко не всегда. Иногда происходит такое

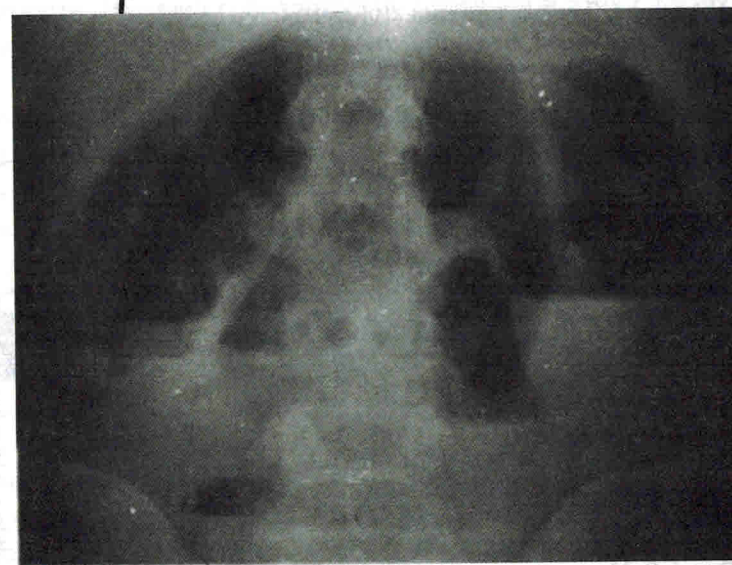
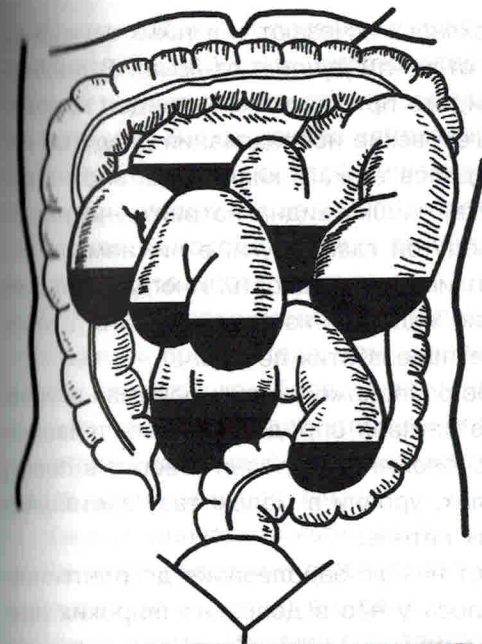


Рис. 5.1. Множественные горизонтальные уровни в раздутых петлях тонкой кишки

перерастяжение кишки, что складки исчезают, и в таких случаях не представляется возможным отличить *jejunum* от *ileum*. В последней складки настолько редки, что при растяжении виден простой гладкий рисунок. Наши рентгеновские исследования раздутых петель, взятых из различных отделов тонкого кишечника, вполне это подтверждают. Нередко тонкая кишка видна на рентгенограмме в виде сильно выпуклой, раздутой газом дуги, в нижнем отделе которой, в силу тяжести, скапливается жидкость. Иногда на экране можно наблюдать переливание жидкости из одной петли в другую, что, конечно, говорит против пареза этих петель.

Учитывая топографическое расположение пузырей газа и уровней жидкости, можно в ряде случаев определить и локализацию препятствия. Так, высоко расположенные уровни говорят в пользу препятствия в верхних отделах, уровни в малом тазу заставляют предполагать участие нижних петель.

Время, которое прошло от начала заболевания до рентгеновского исследования, колебалось у нас в довольно широких пределах: от 3 ч до нескольких суток.

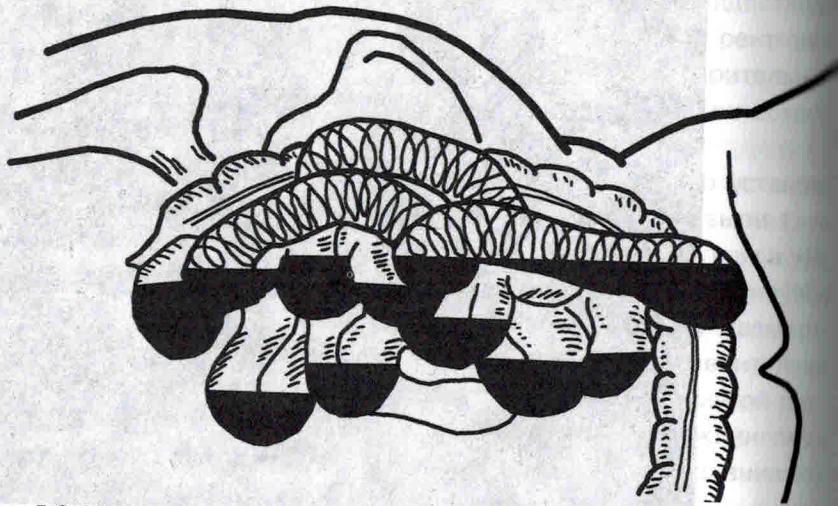


Рис. 5.2. Множественные горизонтальные уровни в тонкой кишке, отчетливо видны в раздутой петле складки Керкрина (в виде растянутой пружины). Снимок сделан в положении больного на левом боку

Kloiber наблюдал появление уровня уже через 2 ч.

Минимальный срок, через который нам удалось наблюдать множественные горизонтальные уровни при завороте тонкой кишки, равнялся 3 ч от начала заболевания. Наоборот, было немало случаев, когда при острой кишечной непроходимости на почве тяжелой или спаек мы даже через несколько суток после начала заболевания находили лишь раздутые петли тонких кишок, но без горизонтального уровня.

Ochsner, экспериментируя на собаках, показал, что чем ниже помещается препятствие, тем скорее выявляется скопление газа и жидкости в кишках; более резко и ярко выступает оно при странгуляционной непроходимости, чем при обтурационной. Он получал при странгуляционной непроходимости *ilei* скопление как газа, так и жидкости уже через 1 ч.

Наши клинические наблюдения с этим почти совпадают.

Симптому уровня и газового пузыря Kloiber придает абсолютное значение и считает его безусловным признаком механической непроходимости. Наличие горизонтальных уровней в этих случаях, по мнению Kloiber, должно служить показанием к немедленной операции.

Безоговорочно, однако, с этим нельзя согласиться. Мы нашли в литературе, да и сами встречались с тем, что при ряде заболеваний, протекающих с нарушением двигательной функции тонкой кишки, получается сходная рентгенологическая картина. Так, О. О. Ден совместно с Вальдманом и Кузнецовым еще в 1918 г. описал эти явления у лиц при резких кахетических состояниях без наличия какой-либо непроходимости. Такая же картина наблюдается иногда при общих интоксикациях...

Что касается техники исследования, то оно должно производиться до сифонной клизмы, так как рентгеновская картина после нее становится мало убедительной. Уровни задержавшейся в толстой кишке воды после клизмы могут дать подобие симптома Kloiber, например, при центральном расположении удлиненной петли сигмовидной кишки. Необходимо также выяснить: ставили ли больному клизму дома или не принимал ли он слабительного.

Для производства исследования мы предпочитаем вертикальное положение положению на боку или на спине. При большом скоплении жидкости и малом содержании газа признак уровня может быть уловлен только при вертикальном положении. Если это возможно, выгоднее поставить больного на ноги, в крайнем случае, производить исследование в сидячем положении больного.

...Рентгенограммы в положении на боку могут ответить только на вопрос: есть уровни или нет, но о точном их местоположении по этим снимкам судить нельзя... Иногда сильно раздутые петли тонкой кишки, перекрывая друг друга, стимулируют *haustra* толстой.

О допустимости применения контрастных веществ вообще при острой кишечной непроходимости до сих пор нет согласованности. Одни высказываются категорически против, другие защищают диагностику с барием, поскольку пероральная подача сульфата бария в количестве 10,0–20,0 в воде особого вреда не принесет...

Прием бария *per os* может иметь большое значение для далеко не легкой дифференциальной диагностики остро развившихся патологических состояний желудка и кишечной непроходимости.

Наш материал охватывает 200 больных, направленных с диагнозом острой кишечной непроходимости и обследованных рентгенологически без предварительной подготовки и в большинстве случаев без контрастного вещества. Среди 114 оперированных больных у 55 из них имелась непроходимость тонкой кишки. Наши рентгенологические находки были следующие: множественные горизонтальные уровни раньше и чаще встречаются при странгуляционной непроходимости, чистым видом которой является заворот, т. е. когда двигательная недостаточность захватывает большой участок кишечника... При спаечной непроходимости тонкой кишки преобладали менее обильные пузыри газа и уровни.

В общем, признак горизонтальных уровней жидкости, известных под именем клойберовских чашек, при непроходимости тонкой кишки мы имели 47 раз на 55 случаев...

При паралитической непроходимости, крайняя форма которой наблюдается при перитоните, довольно часто имеется наличие признаков непроходимости тонкой и толстой кишок. Но все

нельзя дать патогномоничных рентгенологических признаков. На 116 больных мы имели 19 случаев паралитической непроходимости, при этом 6 раз наблюдали пузыри газа и уровни жидкости в тонкой кишке. В 4 случаях — раздутые петли толстой кишки без признаков уровня, и, наконец, 9 раз — раздутые петли тонкой и толстой кишок с наличием горизонтальных уровней.

...Надо отметить, что среди 84 неоперированных больных встретились 17 отрицательных результатов при рентгеновском исследовании, а среди 116 оперированных больных отрицательная рентгеновская находка была 2 раза.

...Среди оперированных по поводу непроходимости на почве тажеи и спаек — есть случаи, когда хирург, выжидая, терял больного после поздно проведенной операции. Мы предлагаем поэтому таким больным делать повторные рентгенологические исследования через каждые 2 ч. Постоянство горизонтальных уровней должно говорить о продолжающейся непроходимости и будет служить показанием для вмешательства. Наоборот, если функция кишечника при механической непроходимости восстанавливается — количество газа и уровней в тонкой кишке должно уменьшаться, частью за счет всасывания, частью вследствие перехода в толстую кишку.

Из всего только что сказанного можно заключить, что наличие симптома — горизонтальные уровни и пузыри газа в тонкой кишке — и даже яркость его не определяют давности заболевания и не дают достоверных признаков отличия при разных этиологических моментах. Чтобы не впасть в ошибку, увидя на экране все рентгенологические признаки непроходимости, надо сочетать данные просвечивания или снимка с общеклинической картиной и данными просвечивания грудной клетки...

Выводы.

1. Рентгеновские признаки острой кишечной непроходимости являются типичными, но не патогномоничными. Метод в общем является щадящим и занимает не больше времени, чем подготовка операционной.

2. Рентгеновское исследование без контрастного вещества дает вполне доказательную картину нарушения двигательной функции