

МАГНИТНО-РЕЗОНАНСНАЯ ДИАГНОСТИКА ЗАБОЛЕВАНИЙ ТАЗОБЕДРЕННОГО СУСТАВА

2.1. ВРОЖДЕННАЯ ДИСПЛАЗИЯ ТАЗОБЕДРЕННОГО СУСТАВА

Определение Нарушение развития тазобедренного сустава, сопровождающееся изменением взаимоотношений головки и шейки бедренной кости с вертлужной впадиной, приводящее к нарушению опорной функции конечности.

Патогенез и патоморфология

Этиология и патогенез. Полиэтиологичное заболевание. Основной признак — нестабильность сустава.

Дисплазия вертлужной впадины. Растяжение капсулы сустава и укрепляющих ее связок.

В течение первых 6 мес жизни возможно изменение первоначальной формы вертлужной впадины при нефизиологической нагрузке на сустав.

Патологическое взаимоотношение между головкой бедренной кости и вертлужной впадиной.

Эпидемиология. Определяется у 1,5% новорожденных.

Классификация

Модифицированная классификация Графа (Graf)

I тип — нормально сформированный сустав; $\alpha > 60^\circ$ (α — угол, образован линией, параллельной латеральной стенке подвздошной кости, и линией костной крыши), конфигурация костной крыши прямоугольная, головка бедра центрирована.

II тип — сустав с физиологической задержкой оссификации; $\alpha = 43\text{--}59^\circ$, конфигурация костной крыши закругленная. Подтип А: головка бедра центрирована (в покое и при провокации); подтип В: в покое головка центрирована, при провокации отмечается ее легкая латерализация.

III тип — подвывих бедра; $\alpha > 43^\circ$, конфигурация костной крыши скошена, латерализация головки бедра.

IV тип — вывих бедра; $\alpha = 43^\circ$, конфигурация костной крыши сильно вогнута, латерализация головки бедра.

Клинические проявления

Положительный симптом «щелчка».

МР-семиотика

T1-ВИ. Суставной хрящ эпифиза головки бедренной кости имеет изоинтенсивный МР-сигнал на T1-ВИ.

Для определения взаимоотношения головки бедренной кости и вертлужной впадины получают изображения сустава в корональной и аксиальной плоскостях.

Применение магнитно-резонансной томографии (МРТ) позволяет визуализировать центр окостенения головки бедренной кости, его гипоплазию (невозможно при компьютерной томографии).

Синовит имеет гипоинтенсивный МР-сигнал.

На изображениях сустава в корональной плоскости возможна оценка степени подвывиха головки бедренной кости, в аксиальной плоскости также оценивается взаимоотношение головки и вертлужной впадины, возможна оценка степени дисплазии вертлужной впадины.

Дисплазию вертлужной впадины небольшой степени можно визуализировать на корональных изображениях.

T2-ВИ и PD-FS-ВИ. Суставной хрящ эпифиза головки бедренной кости характеризуется изоинтенсивным МР-сигналом на PD-FS FSE (proton density fat saturation fast spin echo — изображение, взвешенное по протонной плотности, получаемое с помощью импульсных последовательностей быстрого спинового эха и с подавлением сигнала от жира).

Отек имеет гиперинтенсивный МР-сигнал.

При исследовании могут быть выявлены факторы, способствующие прогрессированию патологического состояния. К ним относятся:

- смещение сухожилия подвздошно-поясничной мышцы, сопровождающееся деформацией капсулы сустава по типу «песочных часов»;
- патологическое расположение суставной губы с наличием внутреннего заворота;
- гипертрофия связки головки бедренной кости, не сопровождающаяся повышением интенсивности МР-сигнала от нее;
- смещение «лимбуса» (хрящевой пластинки вертлужной впадины) вверх, его восходящий ход (в норме должно отмечаться его нисходящее направление);
- при «вывихе бедра» (состояние, когда головка бедренной кости выходит за пределы вертлужной впадины) смещение и выворот «лимбуса» внутрь сустава и расположение ниже головки бедра (рис. 2.1–2.3).

Рекомендовано проведение серии последовательных сканирований с целью определения положения головки бедренной кости, конфигурации вертлужной впадины, степени покрытия головки бедренной кости хрящевой пластинкой вертлужной впадины.

При использовании T2*-последовательностей (T2-тяжеловзвешенных изображений) суставной хрящ головки бедренной кости характеризуется гиперинтенсивным МР-сигналом.

Сопутствующий асептический некроз характеризуется пониженным МР-сигналом.

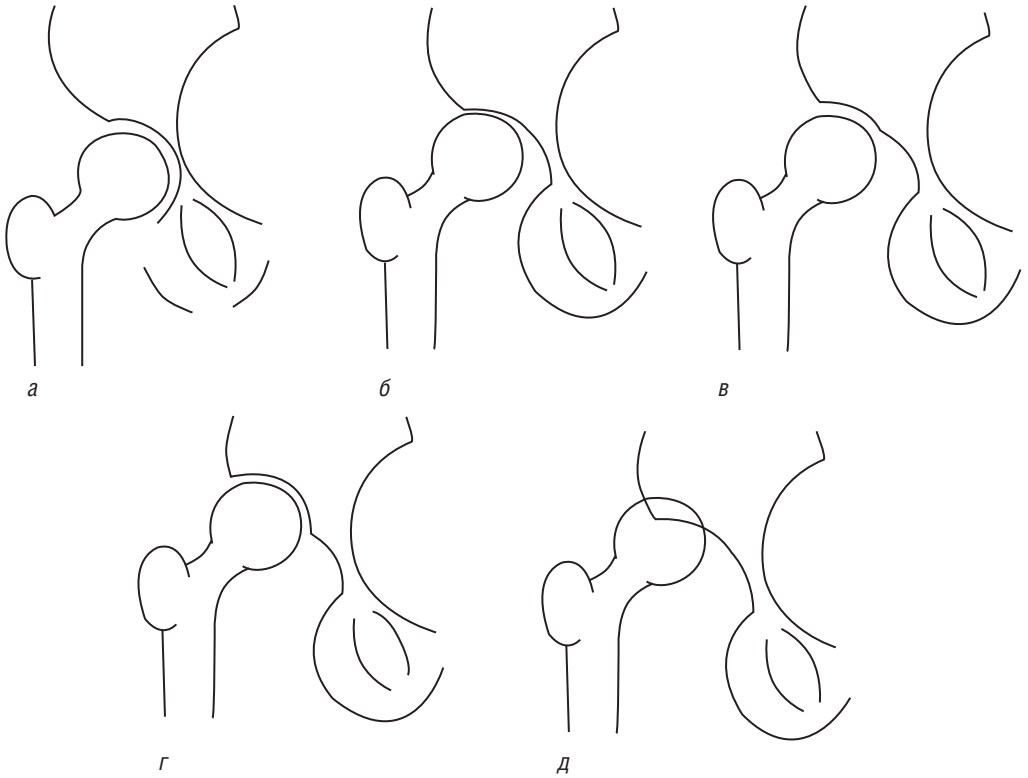


Рис. 2.1. Классификация врожденной дисплазии бедра у взрослых по Кроу (Crowe, 1979): *а* — норма; *б* — I степень, проксимальное смещение головки составляет до 50% высоты головки или до 10% высоты таза; *в* — II степень, проксимальное смещение головки составляет 50–75% высоты головки или 10–15% высоты таза; *г* — III степень, проксимальное смещение головки составляет 75–100% высоты головки или 15–20% высоты таза; *д* — IV степень, проксимальное смещение головки составляет более 100% высоты головки или больше 20% высоты таза

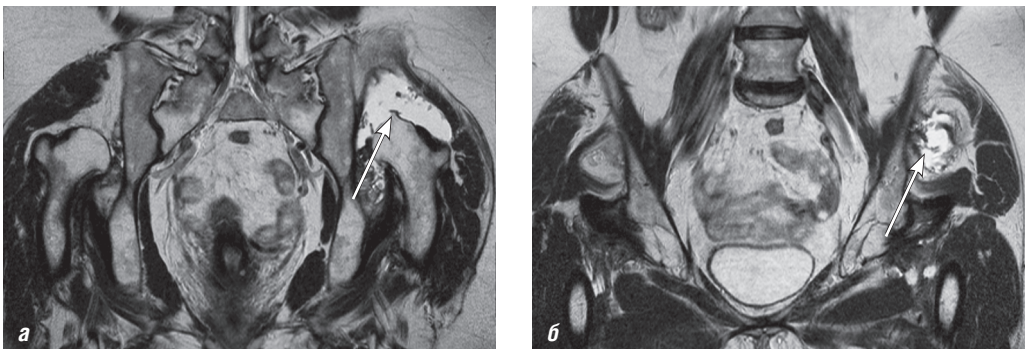


Рис. 2.2. Магнитно-резонансные томограммы тазобедренного сустава: *а, б* — T2-ВИ, корональная плоскость. Врожденная дисплазия тазобедренных суставов. Высокий вывих бедер, сопровождающийся формированием псевдоартрозов с телами подвздошных костей. Разрыв волокон малой ягодичной мышцы (стрелки)

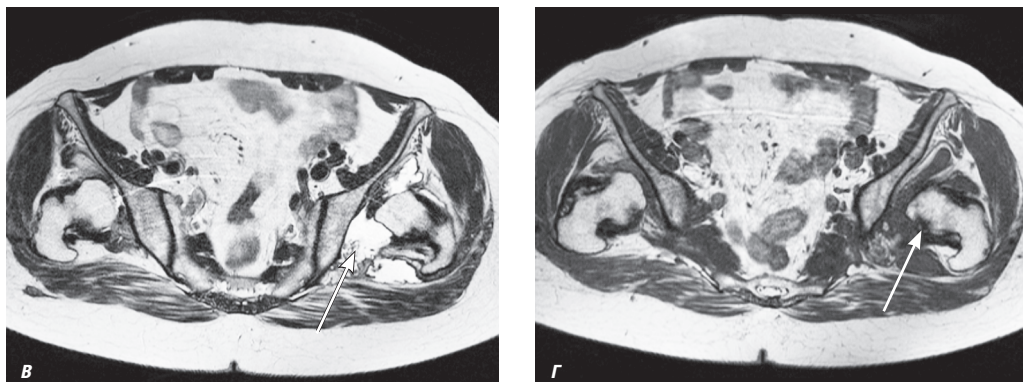


Рис. 2.2. Окончание. Магнитно-резонансные томограммы тазобедренного сустава: *в* — T2-ВИ, аксиальная плоскость; *г* — T1-ВИ, аксиальная плоскость. Врожденная дисплазия тазобедренных суставов. Высокий вывих бедер, сопровождающийся формированием псевдоартрозов с телами подвздошных костей. Разрыв волокон малой ягодичной мышцы (стрелки)

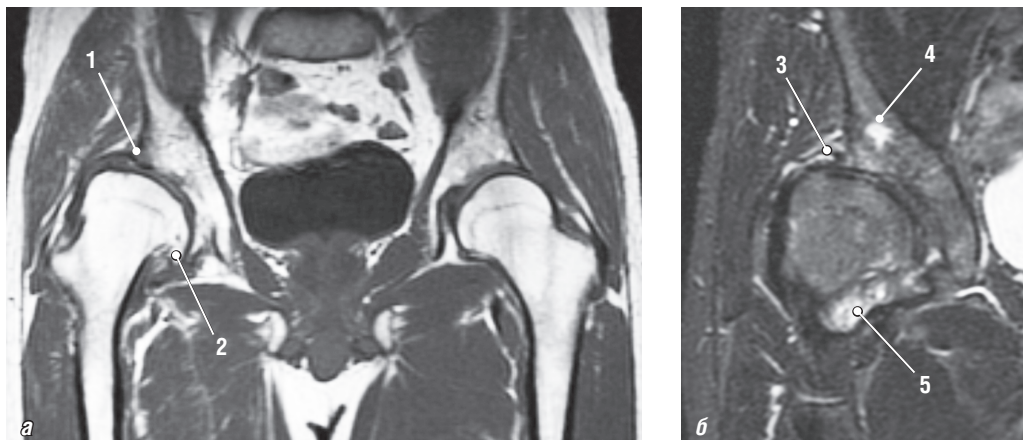


Рис. 2.3. Магнитно-резонансные томограммы тазобедренного сустава: *а* — T1-ВИ, корональная плоскость; *б* — PD-FS-ВИ, корональная плоскость. Врожденная дисплазия тазобедренного сустава. I степень по классификации Кроу (Crowe). 1 — дисплазия крыши вертлужной впадины, краниолатеральная инклинация крыши вертлужной впадины, уменьшение степени покрытия головки бедренной кости; 2 — деформация, уплощение головки бедренной кости, остеофиты по краю суставного хряща головки бедра, верхнелатеральное смещение головки бедра на величину менее 50% ее высоты; 3 — суставная губа четко не дифференцируется, вероятно, вследствие повреждения; 4 — гиперинтенсивный отек костного мозга крыши вертлужной впадины, достигающий субхондральных отделов крыши (не показано на рисунке); 5 — синовит, дебрис в полости сустава

Дифференциальная диагностика

Синовит. Характеризуется изоинтенсивным МР-сигналом от синовиальной оболочки сустава. Наблюдается растяжение капсулы сустава.

Септический артрит. Определяется повышенное количество неоднородной жидкости в полости сустава. Сопровождается реактивным трабекулярным отеком,

отеком параартикулярных мягких тканей. Имеются клинические признаки воспалительного процесса.

Эпифизолиз головки бедра. Задненижнее смещение эпифиза головки бедренной кости. Определяется вертикальное положение метаэпифизарной пластинки на МР-изображениях в корональной плоскости, ретроверсия шейки бедренной кости. Отмечается увеличение эпифизарно-диафизарного угла, а также увеличение угла, образованного пересечением бедра с плоскостью входа в суставную впадину. Наблюдается уплощение или инверсия положения крыши вертлужной впадины (крайняя направленность хода).

Coxa vara congenital. Характерно уменьшение шеечно-диафизарного угла менее 120° .

Травматический вывих/подвывих головки бедренной кости. Определяются признаки кровоизлияния, а также остеохондрального повреждения и ушиба кости. Может быть выявлен перелом вертлужной впадины.

Дисгенезия проксимального отдела бедра (врожденное укорочение бедра). Выявляется врожденная гипоплазия или аплазия проксимального отдела бедренной кости, а также дисплазия вертлужной впадины.

Течение заболевания и прогноз

Может наблюдаться укорочение конечности с уменьшением амплитуды движений в суставе. Развиваются дегенеративные изменения структур сустава, асептический некроз головки бедренной кости.

При поздней диагностике и лечении может развиваться необратимая деформация. При ранней диагностике — благоприятный результат при использовании консервативного и оперативного лечения.

2.2. ФЕМОРОАЦЕТАБУЛЯРНЫЙ ИМПИНДЖМЕНТ-СИНДРОМ

Синонимы Синдром бедренно-вертлужного соударения, синдром суставной губы, цервико-ацетабулярный импинджмент.

Определение Заболевание тазобедренного сустава, характеризующееся хронической травматизацией губы или края вертлужной впадины головкой или шейкой бедренной кости.

Патогенез и патоморфология

Этиология и патогенез. Диагностируется при отсутствии признаков дисплазии тазобедренного сустава.

Основной механизм — хроническая травматизация губы при соударении края вертлужной впадины и головки бедренной кости при сгибании и внутренней ротации, приводящая к различной степени дегенеративным изменениям суставной губы и прилежащего участка суставного хряща вертлужной впадины.

Может быть обусловлен врожденными и приобретенными нарушениями взаимоотношения головки бедренной кости и вертлужной впадины (уменьшение угла

антеверзии), нарушениями их конфигурации (деформация по типу «ручки пистолета»).

Эпидемиология. Лежит в основе большинства случаев идиопатического остеоартроза.

Является причиной около 5% случаев остеоартроза.

Клинические проявления

Наиболее характерный симптом — повторяющиеся эпизоды боли в проекции тазобедренного сустава и паховой области. Увеличение боли при сгибании и внутренней ротации бедра. Усиление боли при повышенной осевой нагрузке, сгибаниях бедра (подъем по лестнице, сидение, прыжки). Характерно несоответствие жалоб пациента степени патологических изменений на рентгенограммах.

МР-семиотика

T1-ВИ. Визуализируется зона гипоинтенсивного отека костного мозга и остеосклероза вдоль переднелатерального края крыши вертлужной впадины. Кроме этого, могут выявляться зоны изогипоинтенсивного МР-сигнала, соответствующие участкам кистовидной перестройки.

Отмечается сглаженность внешнего контура поперечного сечения суставной губы. Может быть выявлен участок локального выбухания кортикального слоя шейки бедренной кости.

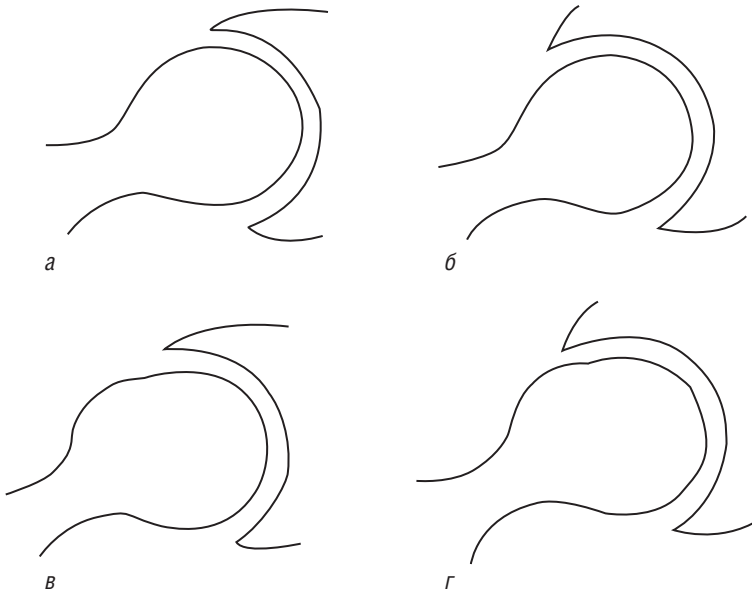


Рис. 2.4. Классификация фемороацетабулярного импинджмент-синдрома: *а* — нормальный тазобедренный сустав; *б* — ацетабулярный (pincer) тип, диффузное или локальное увеличение глубины вертлужной впадины; *в* — бедренный (cam) тип: нарушение конфигурации проксимального отдела бедренной кости (локальное выбухание кортикального слоя в области субкапитального перехода); *г* — смешанный тип, сочетание признаков бедренного и вертлужного типов синдрома

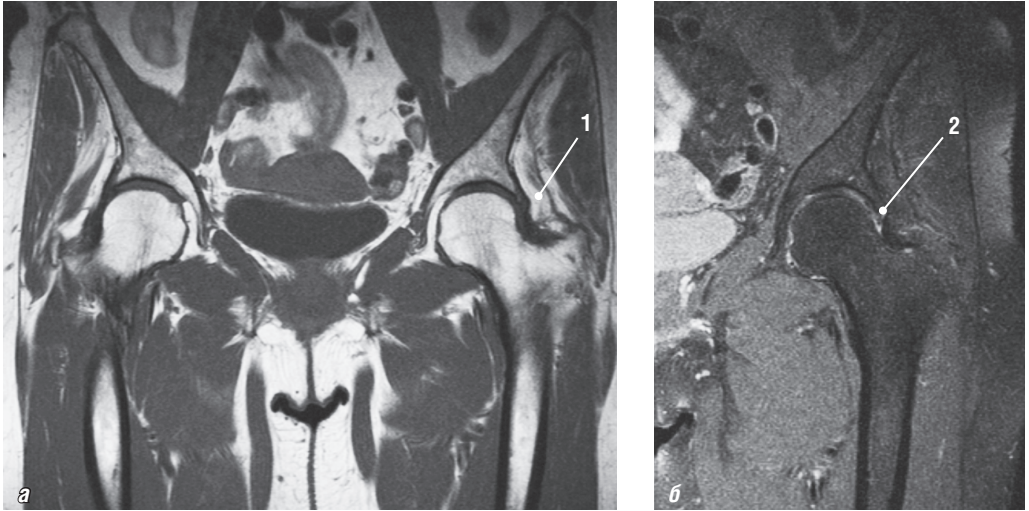


Рис. 2.5. Магнитно-резонансные томограммы тазобедренного сустава в корональной плоскости: *а* — T2-ВИ; *б* — PD-FS-ВИ. Признаки фемороацетабулярного импинджмент-синдрома по вертлужному типу (правый тазобедренный сустав). 1 — избыточное покрытие головки бедренной кости свободным костным краем крыши вертлужной впадины, угол Виберга равен -52° , ацетабулярный угол равен -13° ; 2 — дегенеративные изменения вертельной губы на уровне 11–12 ч условного циферблата в виде участков повышения интенсивности магнитно-резонансного сигнала на PD-ВИ в структуре губы

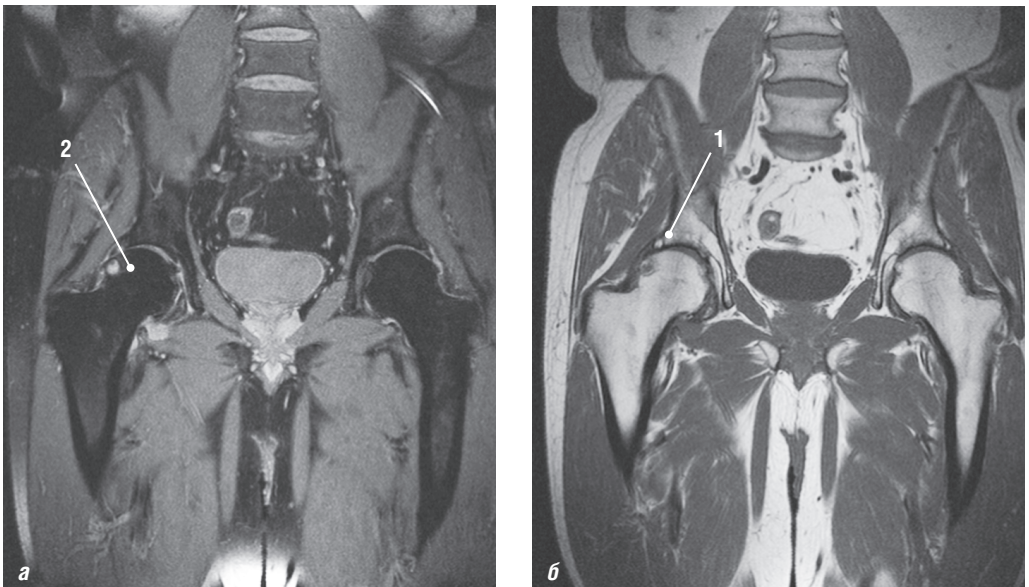


Рис. 2.6. Магнитно-резонансные томограммы тазобедренного сустава: *а* — PD-FS-ВИ, корональная плоскость; *б* — T1-ВИ, корональная плоскость. 1 — признаки повреждения вертельной губы (переднелатеральный отдел); 2 — субкортикальные участки кистовидной перестройки трабекулярной структуры кости и отека губчатого вещества кости в передневерхних отделах шейки бедренной кости на фоне локального участка выбухания кортикального слоя по передневерхней поверхности шейки

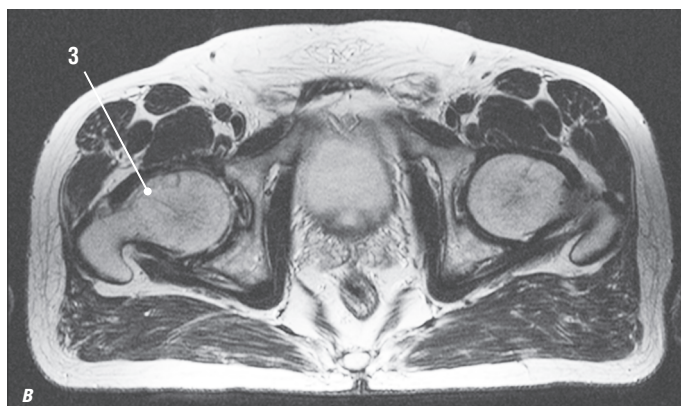


Рис. 2.6. Окончание. Магнитно-резонансная томограмма тазобедренного сустава: *в* — T2-ВИ, аксиальная плоскость. Признаки фемороацетабулярного импинджмент-синдрома по бедренному типу (правый тазобедренный сустав). 3 — субкортикальные участки кистозидной перестройки в области субкапитального перехода

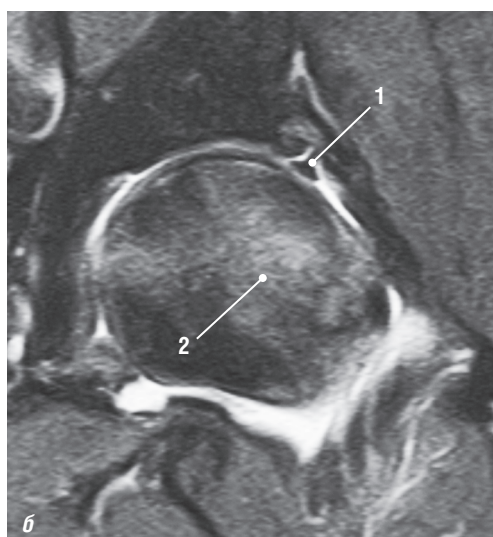
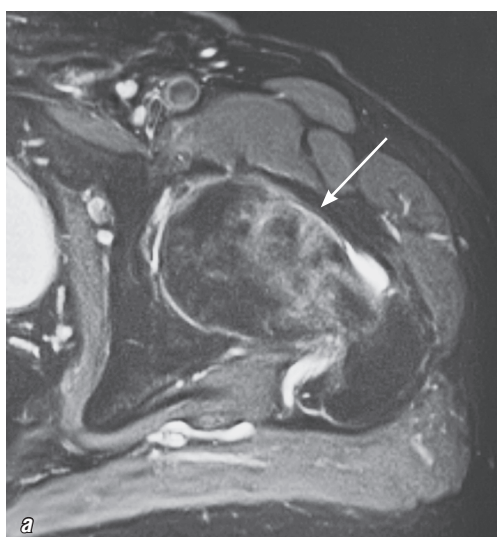


Рис. 2.7. Магнитно-резонансные томограммы тазобедренного сустава, PD-FS-ВИ: *а* — аксиальная плоскость; *б* — коронарная плоскость. Фемороацетабулярный импинджмент-синдром. Бедренный тип. Разрыв суставной губы. Участок локального выбухания кортикального слоя шейки бедренной кости (стрелка). 1 — линейный участок гиперинтенсивного магнитно-резонансного сигнала в основании суставной губы, характеризующий ее разрыв; 2 — гиперинтенсивный трабекулярный отек головки бедренной кости

T2-ВИ и PD-FS-ВИ. Характерен гиперинтенсивный МР-сигнал от трабекулярного отека латерального края крыши вертлужной впадины и головки/шейки бедренной кости.

Визуализируются дегенеративные изменения в виде участков повышенного МР-сигнала в структуре суставной губы.

При разрыве суставной губы определяются линейные участки гиперинтенсивного МР-сигнала в ее основании.

Может наблюдаться дефект, отслойка или фрагментация суставного хряща в прилежащем участке.

Субхондральные участки кистовидной перестройки имеют неоднородный изо-, гиперинтенсивный МР-сигнал.

Выявляются зоны трабекулярного отека и мелкие субхондральные кисты в проекции участка локального выбухания кортикального слоя шейки бедренной кости.

Характерно утолщение капсулы сустава в области подвздошно-бедренной связки (верхние отделы), характеризующееся гипоинтенсивным МР-сигналом (рис. 2.4–2.7).

T1-ВИ с контрастным усилением. Выполнение МР-артрографии позволяет точнее диагностировать разрыв суставной губы, выявить хондральные повреждения суставного хряща вертлужной впадины.

Более точную характеристику указанных изменений дает исследование сустава с применением методики **радиального сканирования**. При этом субхондральные участки остеосклероза характеризуются гипоинтенсивным МР-сигналом.

Дифференциальная диагностика

Врожденная дисплазия бедра. Дисплазия вертлужной впадины — плоская вертлужная впадина. Изменения латерального края вертлужной впадины аналогичны таковым при импинджмент-синдроме без признаков дисплазии. Визуализируется на передних корональных изображениях.

Остеоартроз. Отмечается сужение суставной щели. Характерно наличие краевых костных разрастаний с уменьшением высоты суставного хряща.

Асептический некроз головки бедренной кости. Определяется веретенообразной формы участок остеонекроза. При этом суставной хрящ интактен. Симптом «двойной линии» отмечается в 80% случаев. В некоторых случаях выявляется отек проксимальных отделов бедренной кости, характеризующийся гиперинтенсивным МР-сигналом на импульсных последовательностях T2-ВИ и STIR.

Разрыв суставной губы тазобедренного сустава. Наиболее часто разрыв суставной губы локализуется в ее передневерхних и задневерхних отделах. В некоторых случаях визуализируется прилежащая к области разрыва перилабарная киста. Клинически характеризуется болью в суставе. При МРТ на T2-ВИ определяется линейный участок гиперинтенсивного МР-сигнала в основании суставной губы.

Течение заболевания и прогноз

При несвоевременной диагностике может наблюдаться дальнейшее прогрессирование остеоартроза, что в последующем может потребовать эндопротезирования.

Уменьшение физической нагрузки может способствовать замедлению или остановке прогрессирования патологических изменений в суставе.

Могут развиваться диффузные изменения суставного хряща, сопровождающиеся сужением суставной щели тазобедренного сустава.

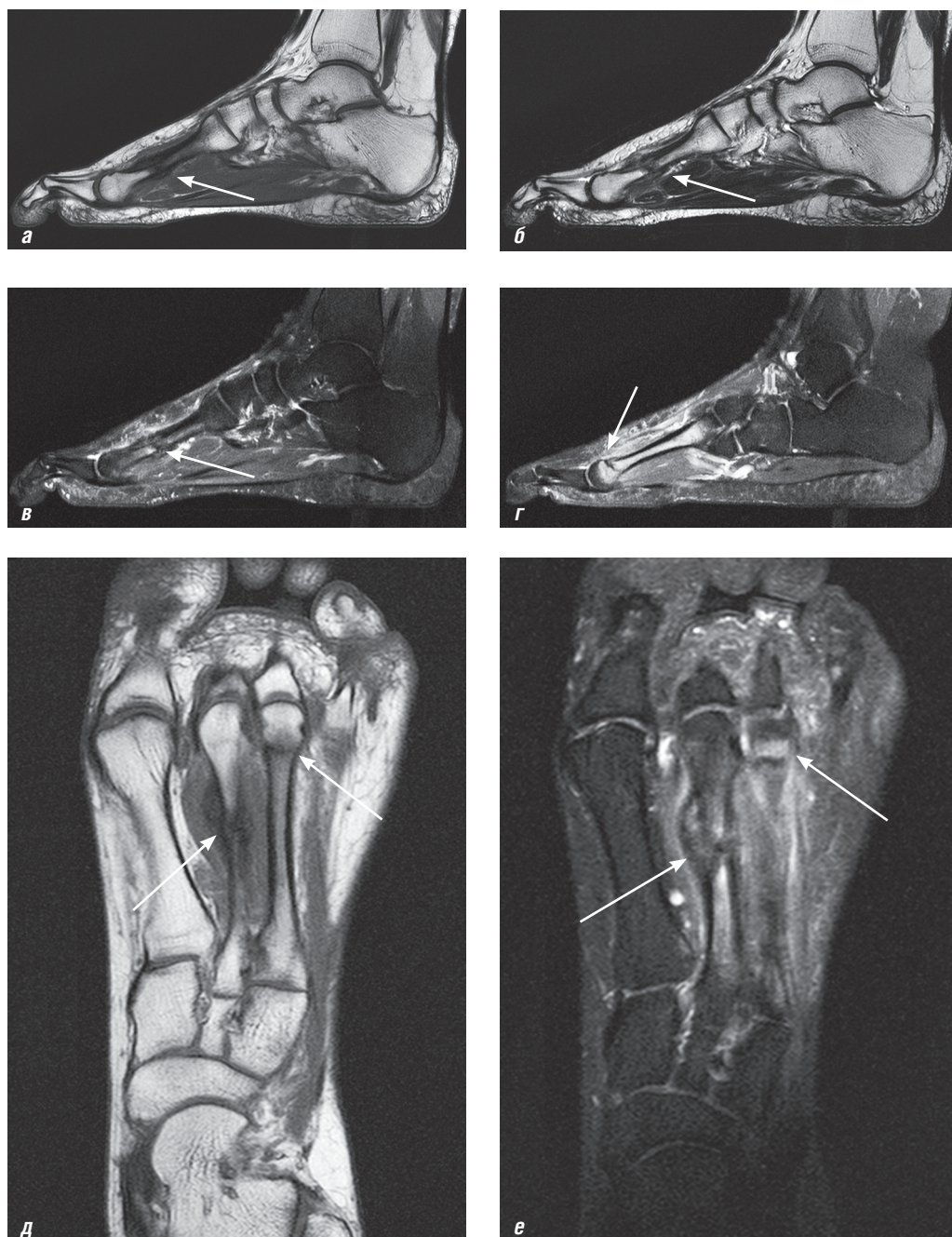


Рис. 9.31. Магнитно-резонансные томограммы стопы: *а* — T1-ВИ, сагиттальная плоскость; *б* — T2-ВИ, сагиттальная плоскость; *в*, *г* — PD-FS-ВИ, сагиттальная плоскость; *д* — T1-ВИ, аксиальная плоскость; *е* — PD-FS-ВИ, аксиальная плоскость. «Маршевые» («нагрузочные») переломы плюсневых костей. Застарелый поперечный перелом II плюсневой кости стопы в средней трети без существенного смещения отломков с выраженной периостальной реакцией, субкапитальный поперечный перелом III плюсневой кости (стрелки)

определяться линия патологической перестройки (линия стрессового перелома), гипоинтенсивная во всех последовательностях (в отличие от линии травматического перелома), имеющая изломанный вид (как у буквы W или M). Линия перелома распространяется на кортикальный слой кости. Отмечается нарушение целостности кортикального слоя кости с деформацией наружного контура кости. Характерен отек окружающих мягких тканей.

T2-ВИ и PD-FS-ВИ. I стадия — периостит. Определяются признаки периостальной реакции в виде локального утолщения надкостницы в зоне патологических изменений. Отек надкостницы характеризуется наличием линейной зоны гиперинтенсивного МР-сигнала. Минимально выраженный трабекулярный отек визуализируется в виде мелкого участка гиперинтенсивного МР-сигнала с нечеткими контурами в краевых отделах пораженной кости.

II стадия — трабекулярный отек кости. Визуализируются периостальная реакция и зона трабекулярного отека гиперинтенсивного МР-сигнала с нечеткими контурами различного размера. Характерно отсутствие линии патологической перестройки кости.

III стадия. Наряду с периостальной реакцией и зоной выраженного трабекулярного отека определяется линия патологической перестройки (линия стрессового перелома), характеризующаяся гипоинтенсивным МР-сигналом во всех последовательностях, имеющая изломанный вид (как у буквы W или M). Нарушений конгруэнтности суставных поверхностей и дислокации костных отломков не отмечается. Отек окружающих мягких тканей характеризуется гиперинтенсивным МР-сигналом (рис. 9.30, 9.31).

IV стадия (редко, характерна для переломов степени «high-risk»). Для этой стадии наряду с периостальной реакцией, зоной выраженного трабекулярного отека и линией патологической перестройки определяется нарушение целостности кортикального слоя кости с деформацией наружного контура кости. Отмечается гиперинтенсивный МР-сигнал от отека окружающих мягких тканей.

T1-ВИ с контрастным усилением. Отмечается накопление контрастного препарата в зоне патологических изменений надкостницы и трабекулярного отека кости.

Дифференциальная диагностика

Острый травматический перелом. Линия перелома более прямая, без выраженной изломанности. МР-сигнал от линии перелома гиперинтенсивный на PD-FS-ВИ и гипоинтенсивный на T1-ВИ. Значительно менее выражены трабекулярный отек и периостальная реакция. Определяются оскольчатые переломы, смещение отломков и распространение линии перелома на суставную поверхность исключают стрессовый перелом.

Патологический (вторичный) перелом. Возникает на фоне вторичных изменений кости: остеопороз, опухоль, крупные внутрикостные ганглиевые кисты. МР-семiotика перелома идентична таковой при остром травматическом переломе. Визуализируются вторичные изменения пораженной кости (остеопороз, опухоль).

Транзиентный остеопороз. Определяется выраженный трабекулярный отек кости. Может быть периостальная реакция. Трудно дифференцировать от стрессового пе-

перелома на ранних стадиях. При исследовании в динамике нет формирования линии перелома и изменения периостальной реакции.

Опухоли костей. В ряде случаев за счет выраженной веретенообразной периостальной реакции и трабекулярного отека кости возникают трудности в дифференцировке стрессового перелома и опухолю.

После контрольного исследования при иммобилизации до 2–4 нед при стрессовых переломах отмечается существенное уменьшение выраженности трабекулярного отека, чего не происходит при саркоме кости. Диагностический поиск в течение 2–4 нед может уменьшить количество неоправданных биопсий и не приводит к увеличению смертности от саркомы кости. Существенно помогают данные анамнеза, клинических проявлений и комплексного динамического исследования.

Хронический остеомиелит. Визуализируется отек окружающих мягких тканей. Выявляется выраженный гомогенный трабекулярный отек кости, который отличается по МР-сигналу от трабекулярного отека (более изогипоинтенсивный на T1-ВИ и изогиперинтенсивный на PD-FS-ВИ).

Отмечается выраженная периостальная реакция с формированием секвестров, выходящих на кортикальный слой кости.

Отсутствие формирующейся характерной линии перелома при исследовании в динамике.

После контрольного исследования при иммобилизации до 2–4 нед при стрессовых переломах отмечается значительное уменьшение выраженности трабекулярного отека.

В дифференциальной диагностике существенно помогают данные анамнеза, клинических проявлений и комплексного динамического исследования.

Течение заболевания и прогноз

Благоприятное течение: восстановление структуры кости и регресс клинических проявлений.

Осложнения: ятрогенные — вследствие широкого и бессистемного назначения тепловых процедур и некоторых других видов физиотерапии, применения глюкокортикоидов, которые, устраняя асептическое воспаление, одновременно подавляют репаративный остеогенез; замедление/отсутствие консолидации костных отломков; патологический (вторичный перелом) на фоне стрессового с вовлечением кортикального слоя кости; длительный хронический болевой синдром с потерей трудоспособности; остеоартроз, нестабильность, деформация голеностопного сустава и стопы; хронический компартмент-синдром.