

ЗАКРЫТЫЕ ПЕРЕЛОМЫ КОСТЕЙ

3.1. ПЕРЕЛОМЫ РЕБЕР, ГРУДИНЫ, ЛОПАТКИ, КЛЮЧИЦЫ

ПЕРЕЛОМЫ РЕБЕР

Переломы ребер — нарушение целостности костной или хрящевой части одного или нескольких ребер в результате травматического воздействия.

Коды по МКБ-10

S22.3 Перелом ребра.

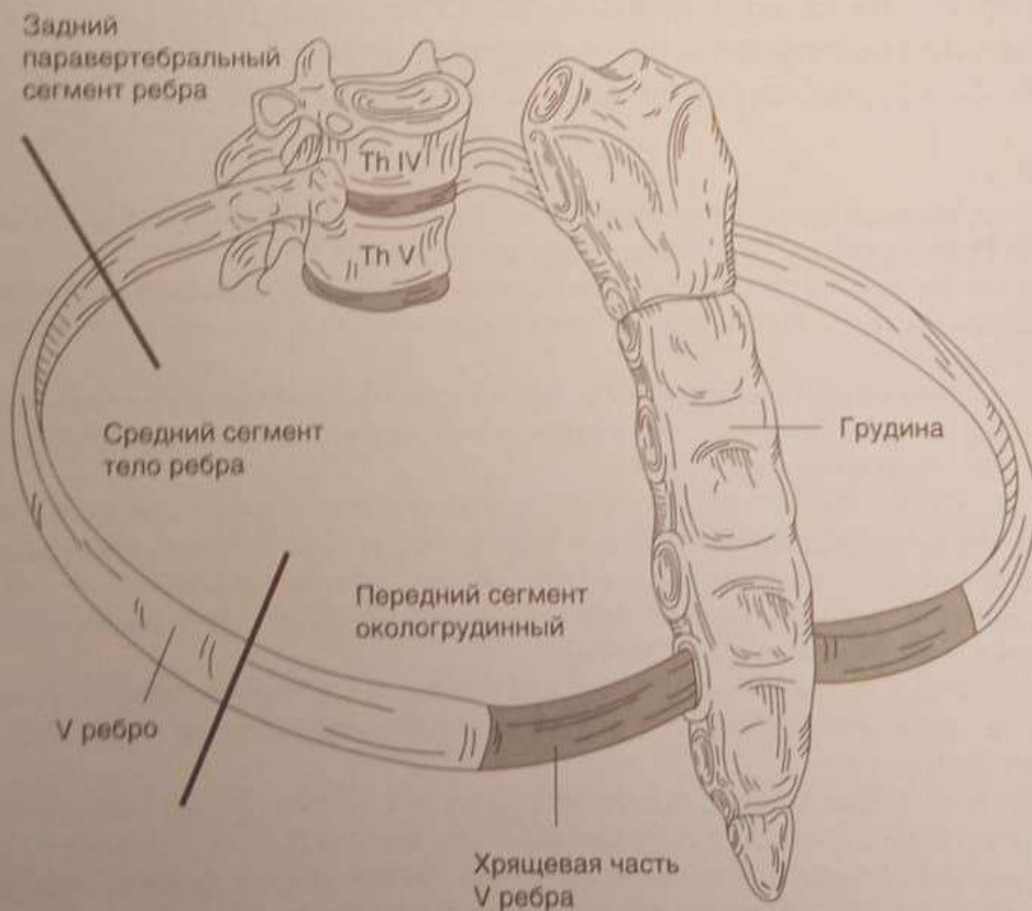
S22.4 Множественные переломы ребер.

S22.5 Западающая грудная клетка.



КЛАССИФИКАЦИЯ

1. По локализации (по паравертебральной, аксиллярной, среднеключичным линиям и в окологрудинной зоне) (см. рисунок ниже).



V ребро в комплексе с грудными позвонками и грудиной

В парастеральной (окологрудной) зоне ребро переходит в хрящевую часть, и эти повреждения не визуализируются на рентгенограмме.

2. По количеству: *одиночные*, или *изолированные* (1 ребро); *множественные* (2 ребра и более); *двойные* (одно ребро повреждено в 2 местах); *флотирующие* (при одностороннем двойном переломе не менее трех соседних ребер образуется реберный клапан, или «западающая» грудная клетка, опасны дыхательной недостаточностью) (см. рисунок далее).

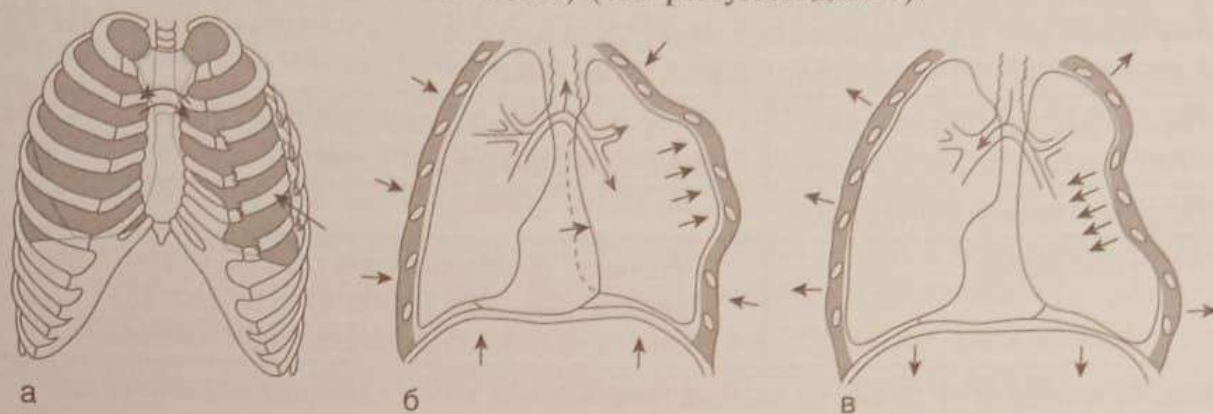


Схема «западающей» грудной клетки: а — двойной перелом 3 ребер; б — выдох, участок грудной клетки «выбухает»; в — вдох, участок грудной клетки «западает»

3. По стороне поражения: *одно-* и *двусторонние*; *право-* и *левосторонние*.
 4. По наличию осложнений: *осложненные* (с повреждением плевры, легкого, органов средостения) и *неосложненные*.
 5. *Со смещением* и *без смещения отломков*.
 6. *С дыхательной недостаточностью* или *без нее*.



МЕХАНИЗМ ТРАВМЫ

- **Прямой удар** (перелом в месте приложения силы, число сломавшихся ребер зависит от силы удара и от размеров ранившего предмета).
- **Непрямое воздействие** [перелом возникает вдали от места приложения силы, сопровождается выламыванием и вдавлением поврежденного участка реберной дуги внутрь с возникновением двойного (окончатого) перелома ребер].



ДИАГНОСТИКА

Критерии	Комментарии
1. Сбор анамнеза и оценка клинических данных	
1.1. Боль в грудной клетке	<ul style="list-style-type: none"> • Интенсивность резко усиливается на высоте вдоха, при кашле, резких движениях. • Появление или усиление болей при осторожном сдавлении грудной клетки характерно для перелома ребер
1.2. Вынужденное положение	<ul style="list-style-type: none"> • Наклон в сторону повреждения, придерживание грудной клетки рукой
1.3. Изменение цвета кожных покровов, ссадины, кровоподтеки	<ul style="list-style-type: none"> • Указывают на место приложения травмирующей силы

Критерии	Комментарии
2. Физикальное обследование	
2.1. Аускультация	<ul style="list-style-type: none"> • Дыхание поверхностное, учащенное. • Симптом «оборванного вдоха» (при попытке глубокого вдоха из-за резкого усиления боли глубокий вдох прерывается)
<i>Тяжесть дыхательных нарушений зависит от количества сломанных ребер, характера и локализации переломов. Двусторонние переломы, двойные переломы нескольких ребер, как правило, сопровождаются тяжелыми расстройствами дыхания</i>	
2.2. Пальпация (ощупывание ребер от грудины до позвоночника)	<ul style="list-style-type: none"> • Точка наибольшей болезненности, припухлость, крепитация прямо указывают на перелом
3. Инструментальная диагностика	
3.1. Рентгенография	<ul style="list-style-type: none"> • «Обзорная» рентгенограмма грудной клетки в передне-заднем направлении (обязателен снимок всей грудной клетки, а не только травмированной половины)
<i>Обращают внимание не только на костные повреждения, но и на возможное наличие свободных газа или жидкости в плевральной полости. Из-за наложения рентгеновских теней не всегда переломы ребер визуализируются на обзорной рентгенограмме. Считают, что при множественных (>3) переломах ребер количество поврежденных ребер больше, чем определяется на рентгенограмме, и при постановке диагноза клинические данные являются ведущими. Для уточнения рентгенологического диагноза возможно выполнение рентгенограмм в боковой и косой проекции с разворотом в 30 и 45°</i>	
3.2. Компьютерная томография (КТ)	<ul style="list-style-type: none"> • При подозрении на множественные переломы и повреждения внутренних органов грудной клетки



ЛЕЧЕНИЕ

При неосложненных переломах ребер лечение начинают с обезболивающих блокад (10 мл 1% раствора новокаина или лидокаина в область перелома или по ходу межреберных нервов — межреберная или паравертебральная блокада) (см. рисунок ниже).

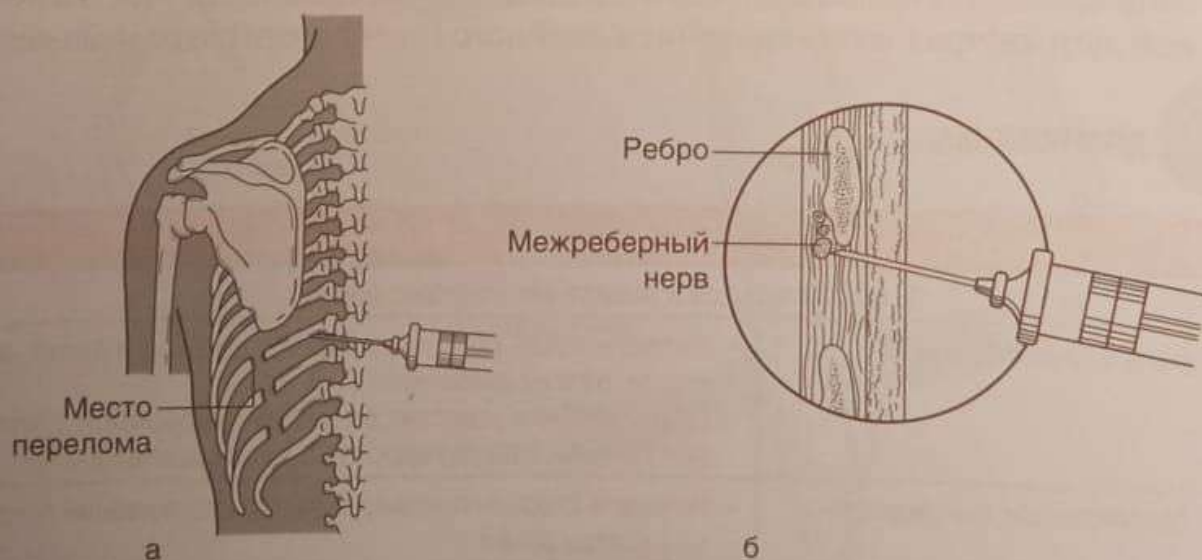


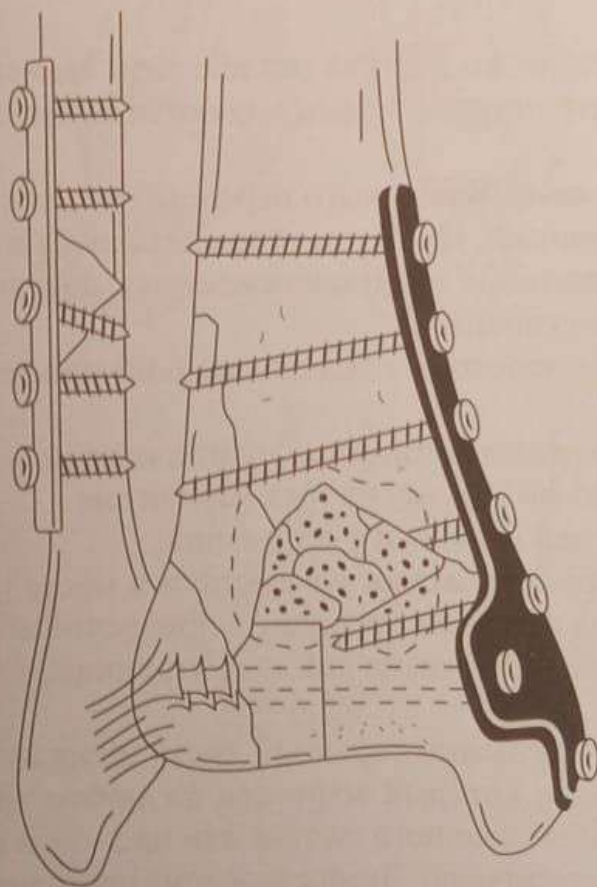
Схема паравертебральной блокады: а — в паравертебральной точке соответствующей сломанному ребру по нижнему краю; б — при межреберной блокаде по верхнему краю ребра, не повредив сосуды и нервы

ПЕРЕЛОМЫ ДИСТАЛЬНОГО ОТДЕЛА КОСТЕЙ ГОЛЕНИ

Клиническая картина переломов дистального отдела костей голени (по УКП АО/ASIF — 43) сходна с клинической картиной переломов лодыжек, диагностику проводят на основании наличия отека, локальной болезненности, ограничения активных и пассивных движений в голеностопном суставе. При внесуставных переломах возможны патологическая подвижность, деформация и крепитация выше линии сустава. Окончательный диагноз можно поставить на основании рентгенографии в двух стандартных проекциях.

Главным принципом лечения является полное восстановление суставной поверхности большеберцовой кости.

При простых (без осколков) внесуставных и неполных внутрисуставных переломах без смещения возможно лечение гипсовой повязкой до коленного сустава, а при распространении линии перелома на диафиз — до середины бедра. При оскольчатых и внутрисуставных переломах со смещением вначале накладывают скелетное вытяжение за пяточную кость. Однако на вытяжении, как правило, в таких случаях не удастся добиться удовлетворительной репозиции и тем более восстановления конгруэнтности суставной поверхности большеберцовой кости, что является показанием к оперативному лечению. Чаще всего такая ситуация складывается при полных внутрисуставных переломах (так называемых переломах пилона), особенно — с импрессией суставной поверхности. Стабильный остеосинтез с точным сопоставлением суставной поверхности может быть достигнут при помощи погружной фиксации пластинами, винтами, иногда — с костной пластикой образовавшихся дефектов.



Остеосинтез перелома пилона (дистального отдела большеберцовой кости) опорной пластиной

Осложнения

- Разрушение суставной поверхности при внутрисуставных переломах.
- Появление в отдаленные сроки посттравматического деформирующего артроза, болей и ограничения подвижности в голеностопном суставе. Эти осложнения тем более выражены, чем позже и менее тщательно выполнена репозиция.

ПЕРЕЛОМЫ ЛОДЫЖЕК

Переломы лодыжек составляют до 60% всех переломов костей голени.



МЕХАНИЗМ ТРАВМЫ

- Крайне редко повреждение при прямом механизме травмы (удар по лодыжке).
- Большинство повреждений лодыжек возникает при непрямом механизме травмы под действием сил, направленных перпендикулярно нормальной оси движений в суставе.
- Переломы лодыжек с подвывихом или вывихом стопы чаще возникают как результат форсированного приведения, отведения или осевой нагрузки при тыльном или подошвенном сгибании стопы, однако основным элементом в большинстве случаев является пронация.



КЛАССИФИКАЦИЯ

Переломы голеностопного сустава разделяют в зависимости от механизма травмы. Наиболее распространенными являются пронационные и супинационные переломы.

Пронационные переломы. Чаще всего перелом лодыжек происходит при подворачивании стопы кнаружи. При этом стопа находится в положении пронации (основной элемент механизма этого повреждения), абдукции (отведения) и эквинуса (подошвенного сгибания).

При пронационном переломе последовательно происходят следующие повреждения.

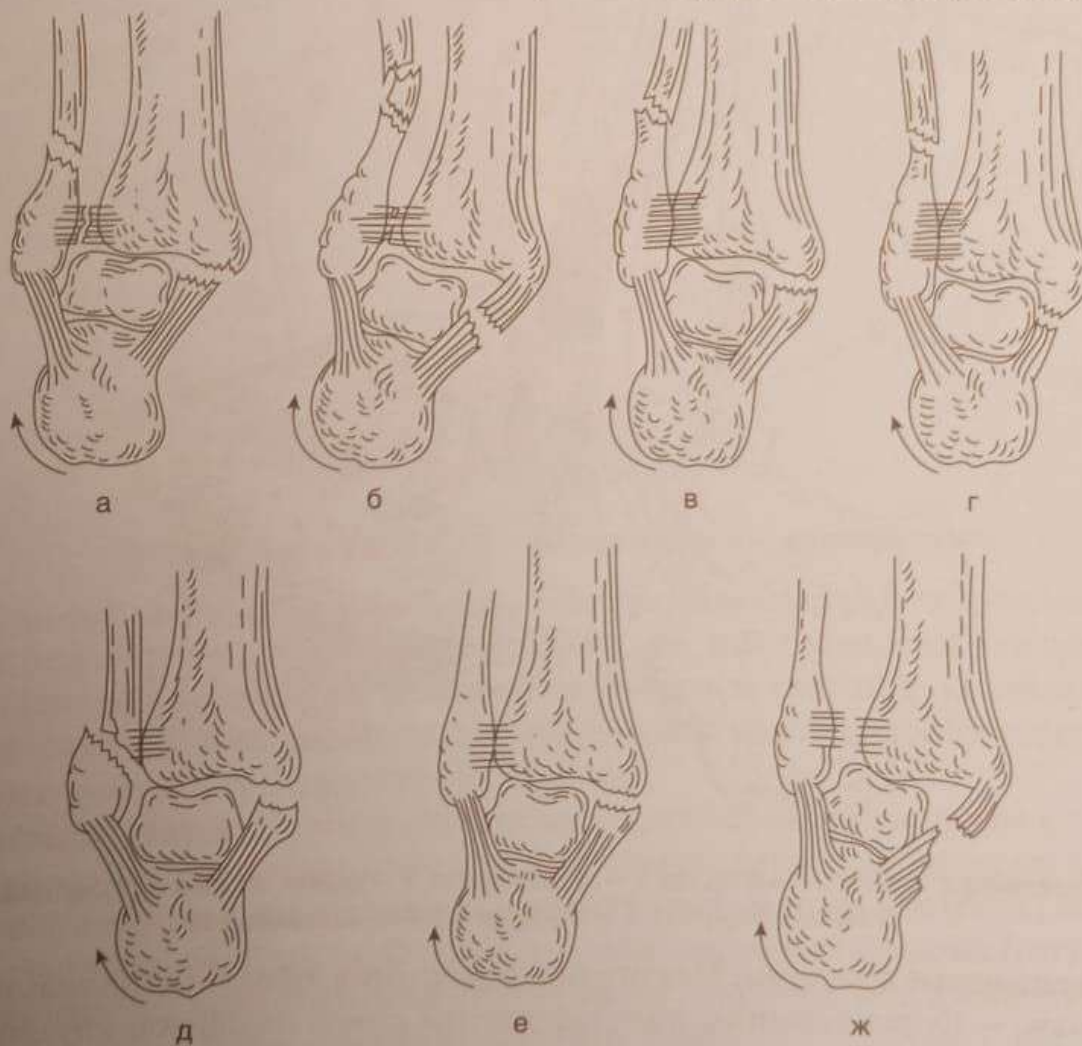
1. Пронация заднего отдела стопы приводит к натяжению дельтовидной связки и повреждению по одному из трех вариантов:
 - отрыву внутренней лодыжки у основания;
 - отрыву внутренней лодыжки у верхушки в месте прикрепления связки (линия перелома при этом проходит в поперечном направлении);
 - разрыву дельтовидной связки (тогда внутренняя лодыжка остается неповрежденной).
2. При дальнейшем смещении таранной кости кнаружи происходит перелом малоберцовой кости, который возможен на любом уровне, однако чаще — на уровне щели голеностопного сустава или на 5–7 см выше нее (там, где малоберцовая кость истончена). Линия перелома проходит в косом направлении или, если выражен ротационный компонент механизма травмы, винтообразно.

3. Если действие травмирующей силы продолжается, начинает повреждаться дистальный межберцовый синдесмоз. Вначале разрывается одна (чаще передняя) межберцовая связка (частичный разрыв дистального межберцового синдесмоза). Затем разрывается вторая межберцовая связка (полный разрыв дистального межберцового синдесмоза). Дальнейшее смещение малоберцовой кости кнаружи приводит к разрыву дистального отдела межкостной мембраны, полному расхождению «вилки» голеностопного сустава и внедрению таранной кости между берцовыми костями или наружному вывиху стопы.

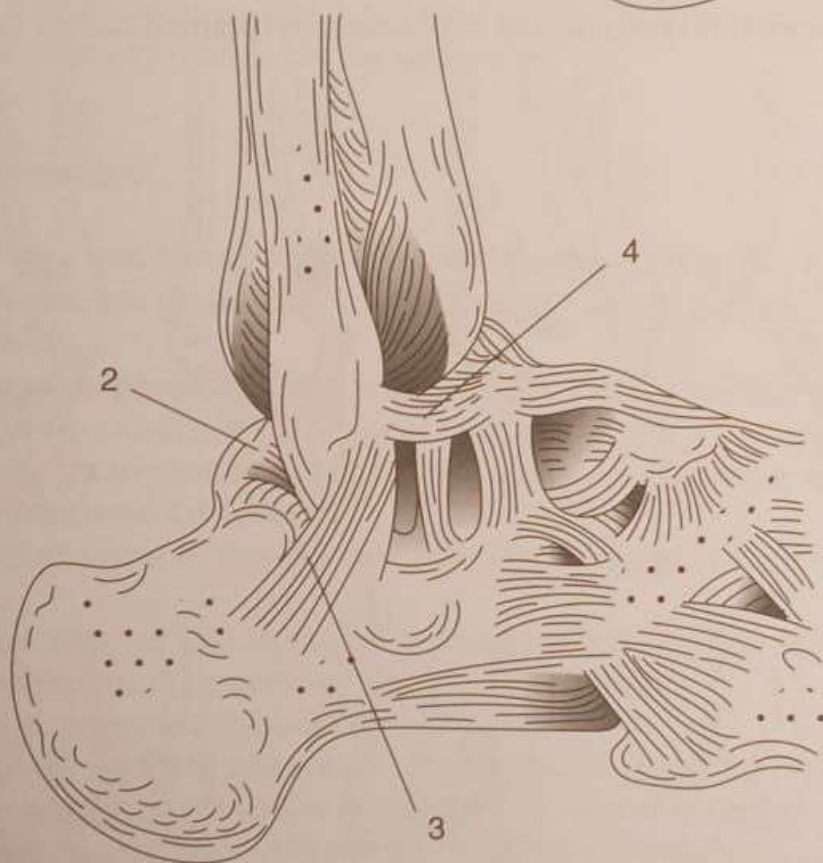
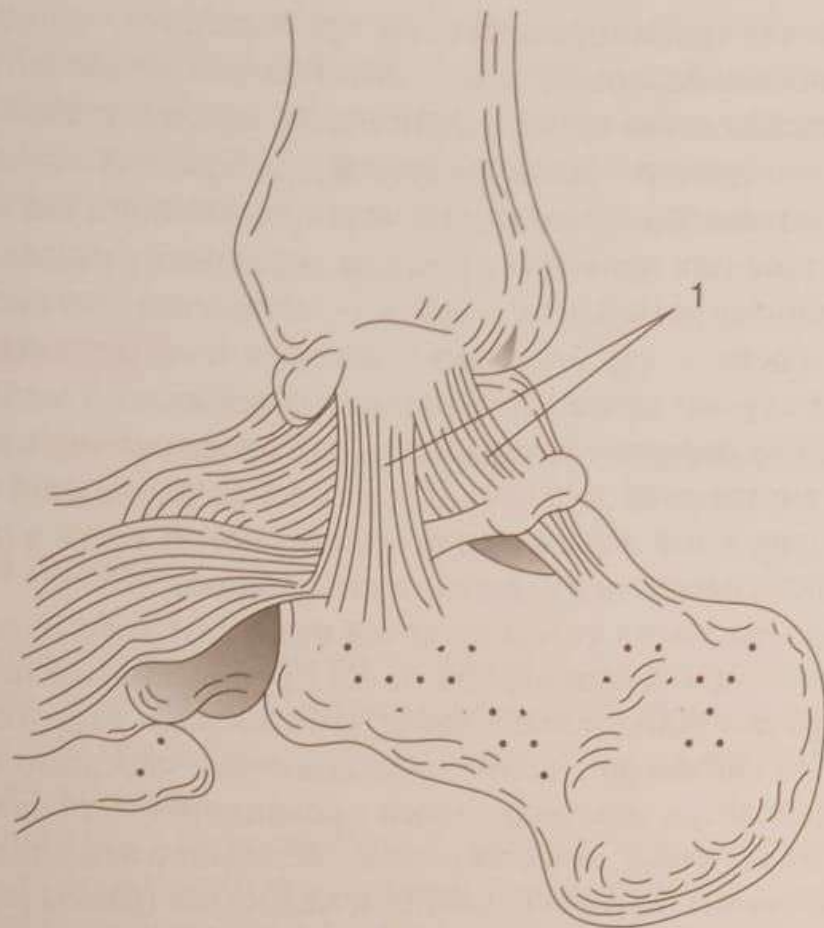
В некоторых случаях последовательность повреждений может быть иной. Пронационный перелом, который содержит все основные компоненты.

1. Перелом внутренней лодыжки или разрыв дельтовидной связки.
2. Перелом наружной лодыжки или малоберцовой кости в нижней трети.
3. Разрыв дистального межберцового синдесмоза.
4. Подвывих или вывих стопы кнаружи называют классическим «завершенным» переломом Дюпюитрена. Если пронационный перелом содержит не все перечисленные компоненты, его называют переломом типа Дюпюитрена, или «незавершенным» пронационным переломом.

Одним из вариантов незавершенного пронационного повреждения, вообще не приводящего к перелому, является разрыв дистального межберцового синдесмоза и дельтовидной связки. При пронационном механизме травмы разрыв синдесмоза без разрыва дельтовидной связки или перелома внутренней лодыжки невозможен.



Пронационные переломы (Дюпюитрена): а, б — «завершенные»; в-ж — «незавершенные»

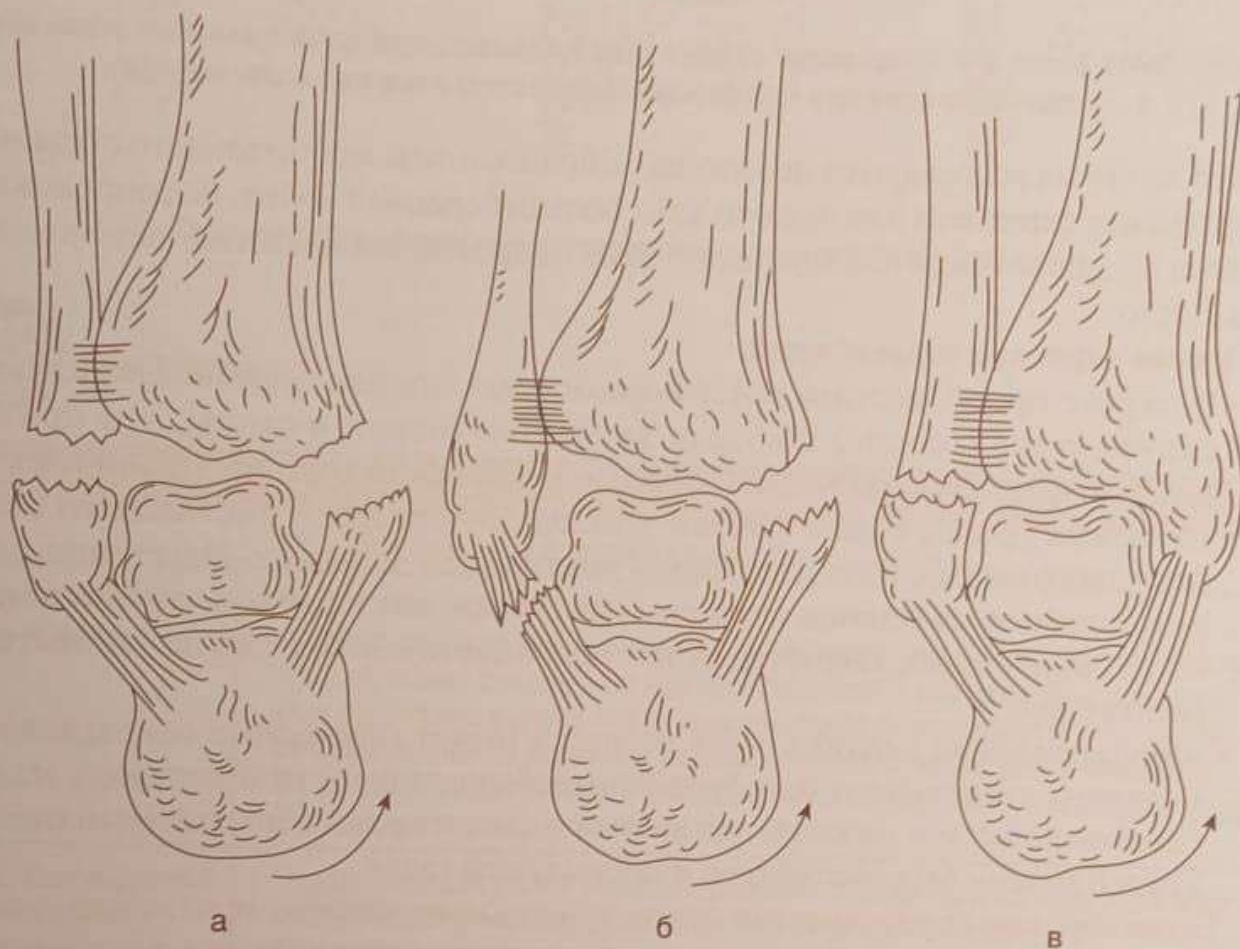


Связки, укрепляющие голеностопный сустав: 1 — дельтовидная; 2 — задняя таранно-малоберцовая; 3 — пяточно-малоберцовая; 4 — передняя таранно-малоберцовая

Супинационные переломы. Механизм повреждения, обратный пронационным переломам, — форсированное подворачивание стопы подошвой кнутри (супинация) и приведение (аддукция).

При супинационном переломе происходят следующие повреждения.

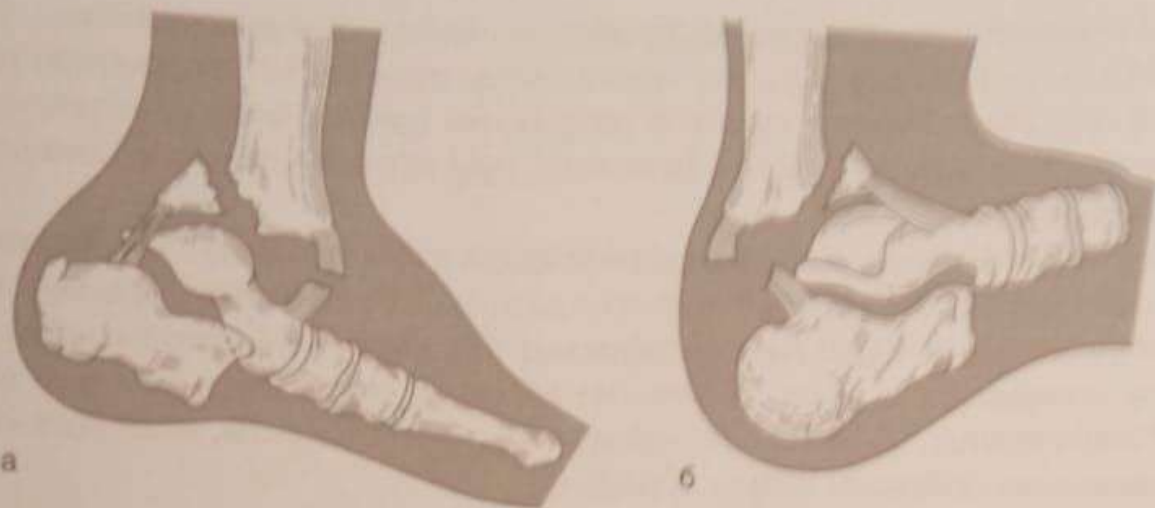1. Резкая супинация заднего отдела стопы приводит к натяжению пяточно-малоберцовой связки и к разрыву ее или отрывному перелому наружной лодыжки (линия перелома при этом проходит в поперечном направлении).
2. Дальнейшее воздействие травмирующей силы вызывает косовертикальный перелом внутренней лодыжки с переходом на большеберцовую кость, обусловленный давлением смещающейся кнутри таранной костью. Стопа смещается кнутри. Наступает ее внутренний подвывих или вывих. Повреждение, включающее все указанные компоненты, называют «завершенным» супинационным переломом.



Супинационные переломы: а, б — «завершенные»; в — «незавершенный»

В то же время возникающие при супинационном переломе повреждения приводят к нестабильности голеностопного сустава, и после вывиха или подвывиха кнутри (согласно механизму повреждения) стопа за счет тяги, не имеющей антагонистов отводящей группы мышц (большой и малой малоберцовых), может перейти в положение наружного подвывиха.

Переломы Потта—Десто. Если пронация или супинация стопы сочетается с форсированным подошвенным или тыльным ее сгибанием, происходит дополнительное повреждение — перелом соответственно заднего или (реже) переднего края большеберцовой кости. В «классическом» варианте перелома Потта—Десто перелом заднего края большеберцовой кости сопровождается вывихом стопы кзади, а переднего края — кпереди (рисунок далее).



Переломы Потта-Десто: а — с переломом заднего края большеберцовой кости и вывихом стопы кзади; б — с переломом переднего края большеберцовой кости и вывихом стопы кпереди

В то же время встречаются переломы с образованием значительного по размеру фрагмента переднего или заднего края большеберцовой кости, не сопровождающиеся вывихом кзади или кпереди. Такие повреждения называют переломами типа Десто.

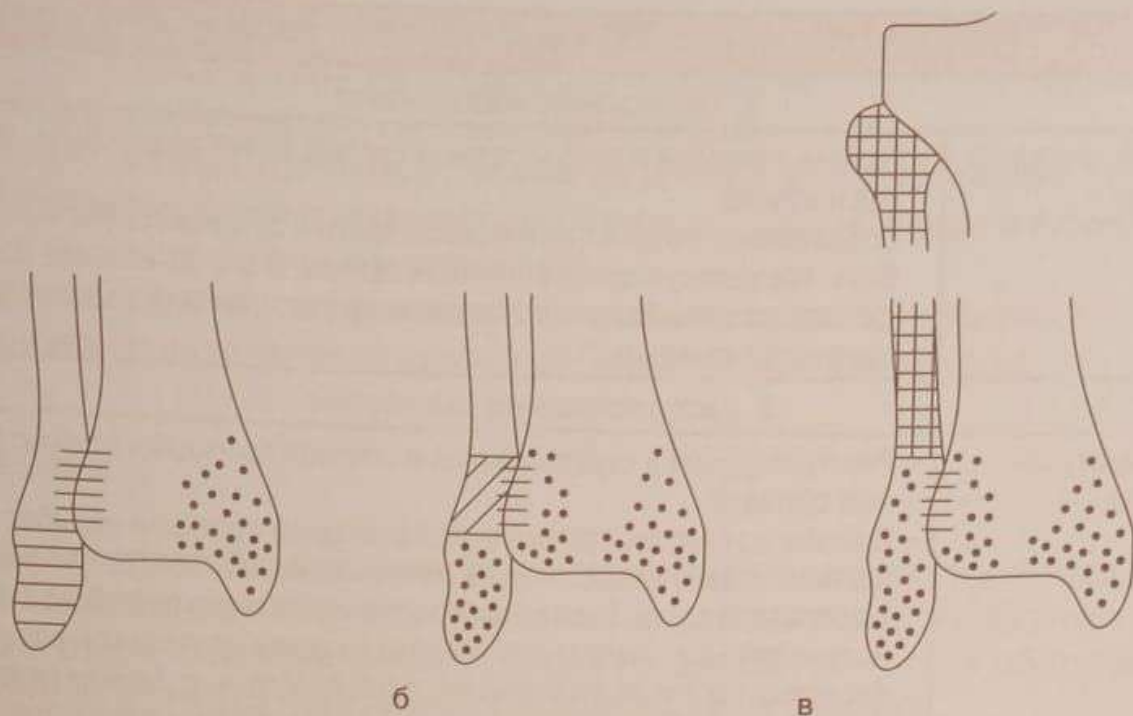
Прочие варианты повреждений.

- В случае преобладания ротационного механизма травмы происходит скручивание (торсия) костных элементов голени и стопы, что приводит последовательно к винтообразному перелому малоберцовой кости на любом уровне (чаще в области лодыжки), разрыву дистального межберцового синдесмоза и перелому внутренней лодыжки. Неустраненное ротационное смещение наружной лодыжки, как правило, препятствует восстановлению конгруэнтности суставных поверхностей при попытках репозиции.
- Форсированная вертикальная нагрузка может привести к оскольчатому перелому дистального метафиза большеберцовой кости и перелому малоберцовой кости в нижней трети. Этот вариант травмы дистального отдела костей голени был рассмотрен в предыдущей главе.

Таким образом, по направлению линии перелома и смещению стопы можно судить о механизме травмы, и наоборот, по механизму травмы можно судить о возможных повреждениях голеностопного сустава.

Универсальная классификация переломов (УКП) АО/ASIF выделяет повреждения голеностопного сустава в отдельную группу повреждений костей голени — 44 и в зависимости от взаимоотношения к «ключу» голеностопного сустава — дистальному межберцовому синдесмозу — подразделяет их на три типа:

- А — подсиндесмозные (дистальный межберцовый синдесмоз при этом не повреждается);
- В — чрессиндесмозные (как правило, сопровождаются частичным повреждением дистального межберцового синдесмоза — его передней порции);
- С — надсиндесмозные (дистальный межберцовый синдесмоз всегда повреждается).



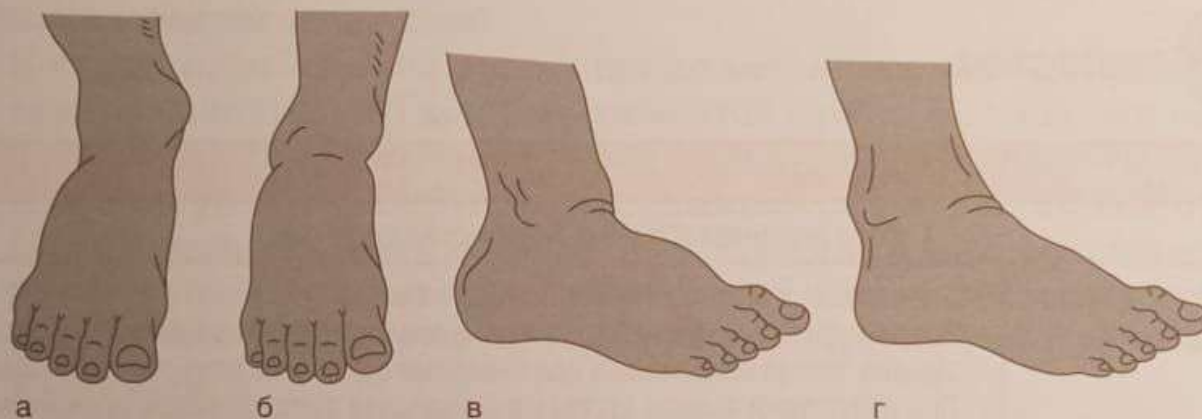
Типы повреждений лодыжек по универсальной классификации переломов



ДИАГНОСТИКА

Критерии	Комментарии
1. Сбор анамнеза и оценка клинических данных	
1.1. Боль и внешние признаки	<ul style="list-style-type: none"> • Боль и отек в области голеностопного сустава. • Опорная функция нижней конечности при переломовывихах полностью нарушена, может сохраняться при переломе одной или даже двух лодыжек. • При отсутствии вывиха стопы максимальная болезненность определяется проксимальнее вершечек лодыжек соответственно месту перелома, а при разрыве дистального межберцового синдесмоза — спереди между берцовыми костями над щелью сустава
1.2. Вынужденное положение	<ul style="list-style-type: none"> • Передний отдел стопы укорочен (вывих стопы кзади), пальпаторно определяют свободный передний край большеберцовой кости. • При пронационном переломовывихе стопа отклонена кнаружи и находится в вальгусном положении. Кожа над дистальным отделом большеберцовой кости натянута, под ней пальпируется острый край отломка большеберцовой кости. • При супинационном переломовывихе стопа смещена кнутри и находится в варусном положении. • Для переломовывиха Потта–Десто с переломом заднего края большеберцовой кости характерно положение стопы в подошвенном сгибании. • Для переломовывиха Потта–Десто с переломом переднего края большеберцовой кости характерно положение стопы в положении тыльного сгибания. • Передний отдел стопы удлинен (вывих стопы кпереди), пальпация области переднего края большеберцовой кости резко болезненна. • Сочетание вывиха стопы кнаружи или кнутри с вывихом кзади или кпереди приводит к соответствующей комбинации деформаций в области голеностопного сустава

Критерии	Комментарии
2. Физикальное обследование	
2.1. Объективный осмотр	<ul style="list-style-type: none"> Любые движения в голеностопном суставе более болезненны, чем осевая нагрузка. Сближающая нагрузка на берцовые кости в области голени вызывает боль, иррадирующую в область перелома. В случае полного разрыва дистального межберцового синдесмоза появляется ощущение пружинящего сопротивления
3. Инструментальная диагностика	
3.1. Рентгенография	<ul style="list-style-type: none"> Рентгенограмма в переднезадней и боковой проекциях с захватом смежных суставов. В норме на рентгенограмме в переднезадней проекции малоберцовая кость на уровне синдесмоза не менее чем на 1/3 перекрыта тенью большеберцовой кости. Если малоберцовая кость перекрыта большеберцовой костью меньше, говорят о частичном разрыве синдесмоза; если тени берцовых костей не перекрывают одна другую — о полном разрыве. Более точную информацию получают при сравнительной рентгенографии обоих голеностопных суставов, снятых одновременно на одной рентгеновской пленке в косой проекции с ротацией голени кнутри на 20°



Деформация голеностопного сустава при: а — пронационном; б — супинационном переломах; в и г — вывихах стопы кзади и кпереди

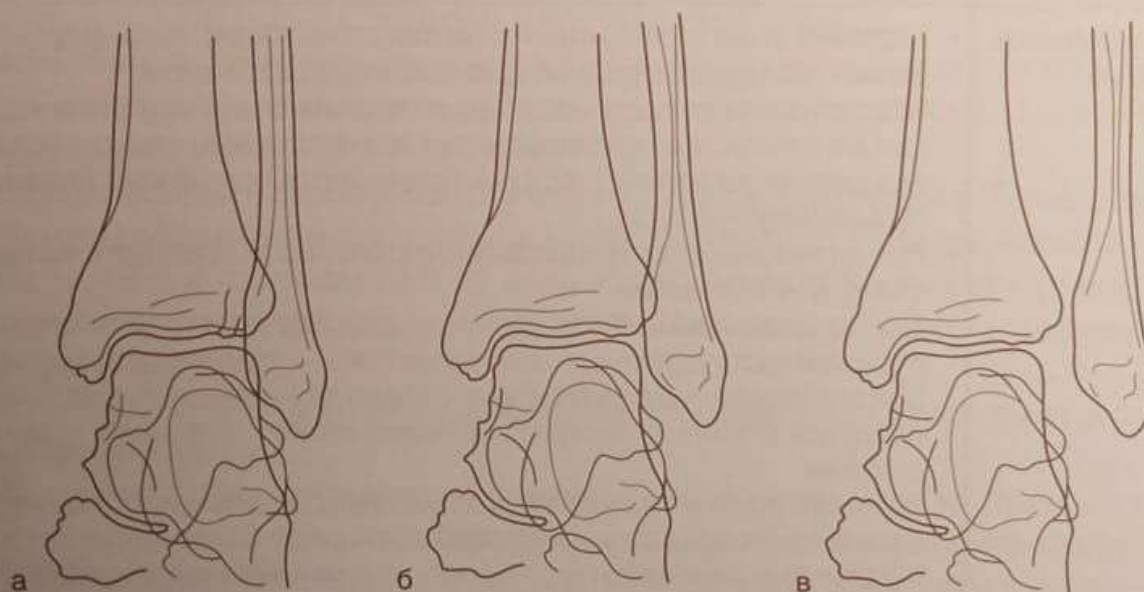


Схема переднезадней рентгенограммы голеностопного сустава в норме (а) и при разрыве дистального межберцового синдесмоза — частичном (б) и полном (в)

Догоспитальная помощь при повреждениях голеностопного сустава включает наложение транспортной иммобилизации (чаще всего это две лестничные шины — U-образная и задняя) до коленного сустава.

Для обезболивания применяют общие анальгетики. Во избежание возможного инфицирования анестезия места перелома допустима только в стерильных условиях перевязочной или операционной.

При транспортировке пострадавшего в стационар конечности желательно придать возвышенное положение во избежание быстрого нарастания отека.



ЛЕЧЕНИЕ

Больных с переломами лодыжек без смещения обычно лечат в амбулаторных условиях. Наличие смещения костных отломков, вывихов или подвывихов, значительного отека, эпидермальных пузырей (фликтен), не говоря об открытых повреждениях, является показанием к стационарному лечению.

При переломе одной или двух лодыжек без смещения накладывают комбинированную U-образную и заднюю гипсовую лонгету, которую после спадения отека заменяют циркулярной гипсовой повязкой до коленного сустава. К концу первой недели разрешают нагрузку на ногу. Продолжительность иммобилизации при переломе без смещения одной лодыжки 3–4 нед, обеих лодыжек — 6 нед, а при переломах типа Десто без смещения — 7–8 нед с последующим ношением супинаторов для профилактики плоскостопия.

Следует помнить, что даже в отсутствие смещения на рентгенограммах при переломах обеих лодыжек и особенно при переломах типа Десто стабильность голеностопного сустава существенно нарушается, что создает опасность вторичных смещений в гипсовой повязке и диктует необходимость этапного рентгенологического контроля.

Основным методом лечения при всех переломах со смещением является оперативный. Тем не менее в некоторых ситуациях операция или нежелательна, или невозможна (высокий операционный риск, состояние кожных покровов, отказ пациента). Тогда прибегают к одномоментной ручной репозиции.

Одномоментная репозиция с последующим наложением гипсовой повязки может быть успешной при подсиндесмозных (тип А) и чрессиндесмозных (тип В) переломах.

Местная анестезия (введение 10–15 мл 1–2% раствора прокаина в полость сустава из переднего доступа по нижнему краю большеберцовой кости в сочетании с обезболиванием мест переломов при их внесуставной локализации) в большинстве случаев бывает достаточной для выполнения репозиции. Однако более предпочтителен, особенно при застарелых повреждениях, внутривенный наркоз, позволяющий добиться лучшей мышечной релаксации. Репозицию нужно проводить в положении больного «лежа на спине». Для расслабления икроножной мышцы ногу сгибают в коленном суставе до 90°, и помощник удерживает ее в таком положении. Хирург захватывает стопу двумя руками и проводит вытяжение по оси голени. Затем вправляют вывих, для чего заднему отделу стопы при пронационном переломе придают положение супинации, а при супинационном переломе — пронации. Потом стопу выводят в среднее положение при подошвенном сгибании

до 100°. Положение отломков корригируют пальцевым давлением на лодыжки. Сближение берцовых костей достигается встречным боковым давлением в области голеностопного сустава. Вправление вывиха (подвывиха) стопы кзади и репозицию заднего края большеберцовой кости проводят выведением стопы кпереди и приданием ей положения тыльной флексии до угла 75–80°. При переломе переднего края большеберцовой кости, когда стопа смещается кпереди, вправление проводят выведением стопы кзади и приданием ей положения подошвенного сгибания. Достигнутое положение фиксируют руками при наложении гипсовой повязки. При разрыве дистального межберцового синдесмоза особенно важно сближающее давление на берцовые кости в гипсовой повязке до ее затвердения.

Репозиция переломов лодыжек должна проводиться без значительных усилий.

Если для репозиции требуется приложение большой силы, это свидетельствует или об интерпозиции мягкими тканями (в таком случае результат репозиции будет неудовлетворителен), или о неправильной технике манипуляции.

Так, даже если при полном разрыве дистального межберцового синдесмоза и интерпозиции разорванными связками ценой значительных усилий (давление вдвоем или втроем, применение струбцинных сдавливающих аппаратов и др.) берцовые кости будут сближены, удержать на все время лечения достигнутое положение в гипсовой повязке не удастся. Дополнительная же травма, нанесенная во время такой насильственной репозиции мягким тканям, может привести к тяжелым осложнениям (некрозам, усилению отека, развитию фликтен).

Наиболее часто накладывают двухлонгетную гипсовую повязку, состоящую из U-образной (по боковым поверхностям) и задней (до пальцев стопы) лонгет. Для достаточно стабильной фиксации верхняя часть повязки должна обязательно доходить до головки малоберцовой кости. Для профилактики посттравматического плоскостопия при формировании рельефа задней гипсовой лонгеты необходимо отмоделировать свод стопы. Лонгеты укрепляют мягким бинтом. Выполняют рентгенограммы в двух проекциях для контроля репозиции. Ноге придают возвышенное положение. По мере спадения отека лонгеты подбинтовывают влажным марлевым или эластичным бинтом для профилактики смещения отломков в повязке. После окончательного спадения отека осуществляют рентгенологический контроль и при отсутствии вторичных смещений переводят повязку в циркулярную («сапожок»). Если отек не выражен, «сапожок» может быть наложен сразу после репозиции перелома. В этом случае особенно важно тщательное динамическое наблюдение за повязкой. При малейших признаках сдавления конечности повязку следует рассечь по всей длине и после контроля восстановления кровотока укрепить мягкими бинтами. После спадения отека разрешают ходьбу с костылями без нагрузки на поврежденную конечность.

ОРИЕНТИРОВОЧНЫЕ СРОКИ НЕТРУДОСПОСОБНОСТИ

Код МКБ	Наименование	Особенности	Ориентировочный срок нетрудоспособности, дни
S82.5.0	Перелом внутренней (медиальной) лодыжки (закрытый)	Со смещением Без смещения	60–65 40–45