

УДК 616.212.5-089  
ББК 56.8  
ПЗ4

**Пискунов, Г.З.**

**ПЗ4** Операция на перегородке носа. Старое и новое, проверенное практикой / Г.З. Пискунов. — Москва : ООО «Издательство «Медицинское информационное агентство», 2019. — 80 с.

ISBN 978-5-9986-0366-2

В практическом руководстве описываются варианты септопластики и восстановления архитектоники полости носа. Сложная система анатомического строения внутриносовых структур с наделенными функциями этих структур обеспечивает необходимую потребность организма в кислороде для жизнедеятельности человека. Состояние носового дыхания напрямую зависит от особенности строения внутриносовых структур. Основной структурой, которая наиболее часто требует коррекции, является перегородка полости носа. При искривлении (или деформации) перегородки носа всегда меняется и форма носовых раковин. В связи с этим операция по коррекции перегородки не должна проводиться без вмешательства на других анатомических структурах полости носа. Но, оперируя на носовых раковинах, нужно помнить об основной функциональной структуре полости носа — слизистой оболочке. Операция должна проводиться для восстановления носового дыхания с сохранением и восстановлением всех функций полости носа. В книге на основании личного опыта автор предлагает варианты хирургических приемов для восстановления носового дыхания при вмешательствах на перегородке носа и носовых раковинах.

Для врачей, занимающихся хирургической деятельностью (оториноларингологов, челюстно-лицевых и эстетических хирургов), курсантов, ординаторов и студентов.

**УДК 616.212.5-089**  
**ББК 56.8**

ISBN 978-5-9986-0366-2

© Пискунов Г.З., 2019  
© Оформление. ООО «Издательство «Медицинское информационное агентство», 2019

Все права защищены. Никакая часть данной книги не может быть воспроизведена в какой-либо форме без письменного разрешения владельцев авторских прав.

## Оглавление

Введение .....	4
1. Анатомия перегородки носа.....	6
2. Физиология и патофизиология носа .....	15
3. Операция на перегородке носа.....	32
3.1. Общие сведения .....	32
3.2. Диагностика.....	38
3.3. Показания для операции на перегородке носа.....	39
3.4. Предоперационная подготовка.....	42
3.5. Инструменты .....	43
3.6. Анестезия. Техника операции.....	44
4. Послеоперационный уход.....	74
Литература.....	78

## 3

## Операция на перегородке носа

### 3.1. Общие сведения

Подслизистую резекцию перегородки носа начали выполнять с 1882 г. Ingals в Чикаго и Hartmann, Krieg, Peterson в Германии [1]. Эти же авторы использовали ее и у детей. В начале XX столетия всемирное признание и распространение получила техника операции на носовой перегородке по методу O.T. Freer [16] и G. Killian [17]. Эта техника также применялась и у детей, несмотря на возникающие при выполнении резекции хряща неблагоприятные последствия, связанные с ростом структур лица. С 1916 г. началась эра консервативной септопластики, основателями которой были В.И. Воячек и М.Г. Дангулов [2, 3]. Публикации серии статей В.И. Воячека в русских и немецких журналах сделали его основоположником современных методов септопластики. Предложенные им щадящие методики, названные «мобилизация», «частичная подслизистая резекция», «циркулярная резекция», «редрессация», «метод дисков», позволяли выполнять операцию на перегородке носа, практически полностью сохраняя ее опорные структуры. Различные отделы перегородки носа после отслойки слизистой оболочки с одной

из сторон подрезались, фрагментировались, смещались к средней линии и фиксировались в нужном положении.

В своей последней монографии «Ринортоз» [18], посвященной способам устранения структурных дефектов носа, В.И. Воячек дает следующее описание техники септум-операции.

1. Делается разрез в кожной части перегородки носа.
2. Отсепаровывают мягкие ткани от ближайшей к ноздрям части искривления с выпуклой стороны.
3. Разрезают четырехугольный хрящ так, чтобы не поранить слизистую оболочку на другой стороне перегородки; разрезами хряща вычерчивают форму круга или многоугольника; очерченная часть хряща становится подвижной и повисает на неотсепарированной оболочке другой стороны.

4. Проникая распатором через задний разрез хрящевого диска в глубину, отсепаровывают слизистую оболочку на этот раз с другой стороны от более глубоких отделов хряща или от костных частей и формируют тем же способом второй диск. Он тоже начинает перемещаться, оставаясь фиксированным на слизистой оболочке той стороны, где был сделан первый разрез. После этого перегородка становится полуподвижной.

5. Остается неустраненной нижняя часть деформации; для этого отсепаровывается с какой-нибудь стороны слизистая оболочка от самой нижней части искривления, которая долотом отделяется от дна носа так, чтобы и на этом месте образовалось подобие диска, сохраняющего связь с мягкими тканями одной стороны. В случае надобности выкраиваются еще дополнительные диски; добиваются такого состояния, чтобы перегородка сделалась вполне податливой. При циркулярной резекции четырехугольного хряща вырезаются хрящевые полоски шириной 3–4 мм, которые затем резецируются. В результате четырехугольные хрящевые диски, соединенные с одной стороны с мукосериостом, становятся подвижными и легко устанавливаются в срединное положение (рис. 7).



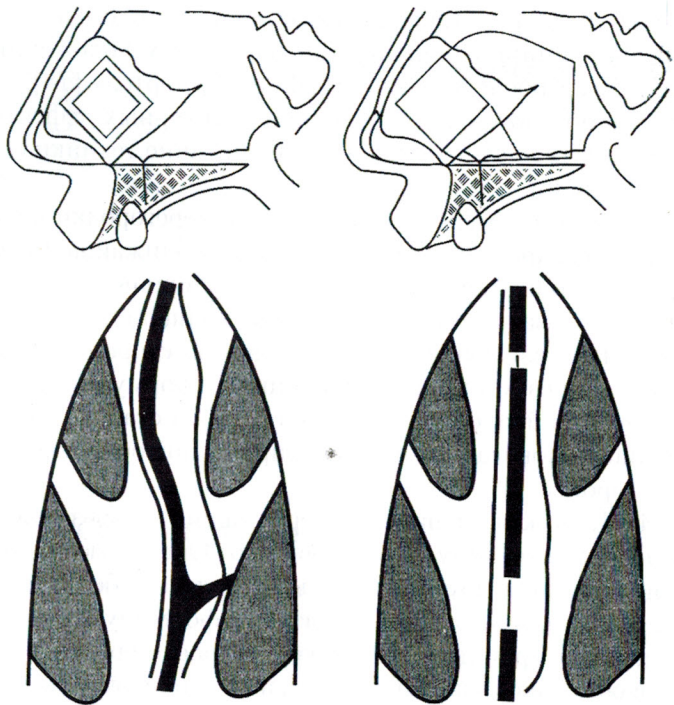


Рис. 7. Рисунки из статьи М.Г. Дангулова «О консервативных операциях на носовой перегородке»

В 1925 г. В.И. Воячек и М.Г. Дангулов опубликовали результаты хирургического вмешательства на перегородке у большой группы детей.

В 1930-е годы отмечается четкая тенденция к консервативной септопластике на растущем носу, это направление поддерживали Metzenbaum и de Almeida. В 1963 г. М. Cottle из Чикаго изложил в Лейдене свой метод консервативной септопластики, который он разработал в 1948 г. [19]. Этот метод был взят на вооружение Европейским ринологическим обществом и широко распространился по многим странам. В настоящее время ринохирурги подраз-

деляются на тех, которые при операции на перегородке носа предпочитают классическую резекцию, предложенную G. Killian, и тех, кто использует метод М. Cottle и его модификации.

За век существования техники подслизистой резекции носовой перегородки по методу Фреера и Киллиана хирургам удалось восстановить носовое дыхание многим пациентам. Но были выявлены и недостатки этой техники, и ее ограничения при реконструкции перегородки носа. Прежде всего это связано с тем, что классическая техника предусматривает вмешательство на хрящевой и костной частях перегородки, при этом не затрагиваются верхние отделы перегородки и самые нижние (верхний латеральный хрящ или премаксилла).

К ограничениям метода можно отнести следующее:

- 1) невозможно корригировать каудальный конец перегородки;
- 2) ограничен подход для реконструкции премаксиллы и передней носовой ости;
- 3) искривления области носового клапана не подлежат реконструкции;
- 4) подслизистая резекция неприменима у детей;
- 5) удаление значительной части хряща и кости создает условие для флотации перегородки;
- 6) после подслизистой резекции реоперация трудно выполнима;
- 7) часто возникают перфорации перегородки.

«Максилло-премаксиллярный подход по Cottle существенно расширяет возможности хирурга в операции на перегородке носа и ее реконструкции. Широкий хирургический доступ дает возможность продолжить диагностику состояния скелета перегородки носа и окружающих структур. Можно осуществить подход и исправить все отделы перегородки и прилежащих структур, совмещая операцию с реконструкцией пирамиды носа. Если необходимо, можно устранить разрывы и перфорации перегородки как возникшие во время операции, так и ранее существующие».



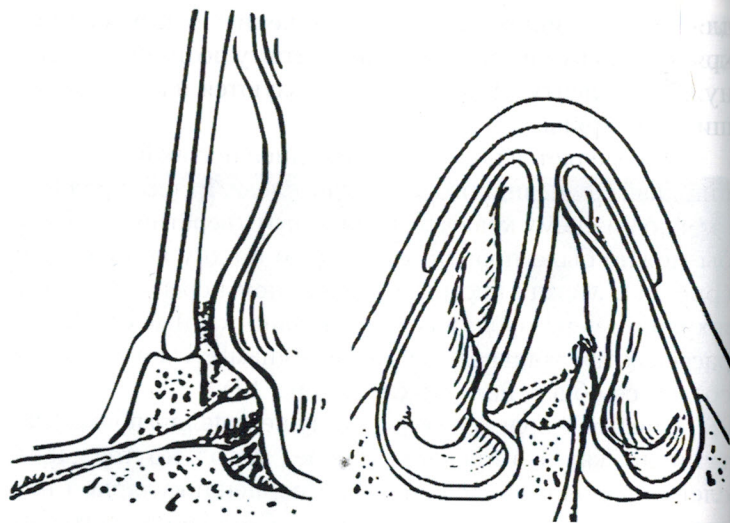


Рис. 12. Нижняя хондротомия. Острым путем рассекаются соединительнотканые структуры. Слева создается общая полость

В зависимости от локализации искривления перегородки производится различные приемы. Если на хряще перегородки сформирован гребень от самого его начала, продольным разрезом этот гребень отсекается от прямой части хряща — это нижняя хондротомия (рис. 12, 13). Таким образом, хрящ мобилизован снизу (рис. 14).

Перпендикулярным разрезом хрящ отделяется от перпендикулярной пластинки решетчатой кости. Мы называем это задней хондротомией (рис. 15). Разделение происходит по участку, состоящему из хрящевой и костной ткани.

Далее перпендикулярная пластинка и сошник выделяются с двух сторон. Все имеющиеся нарушения в их строении и положении исправляются. Убирается гребень, шип. При ровной перпендикулярной пластинке, но занимающей косое положение, она надламывается и устанавливается в срединное положение. Гребень и шип удаляются

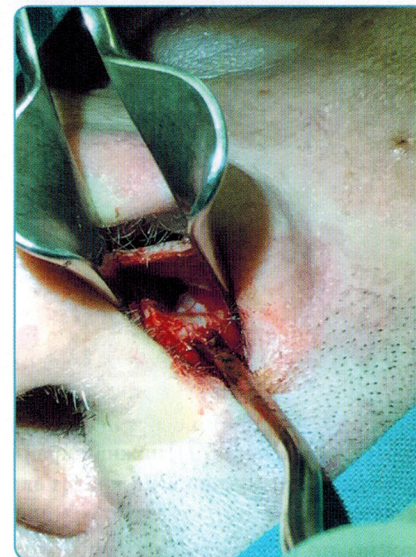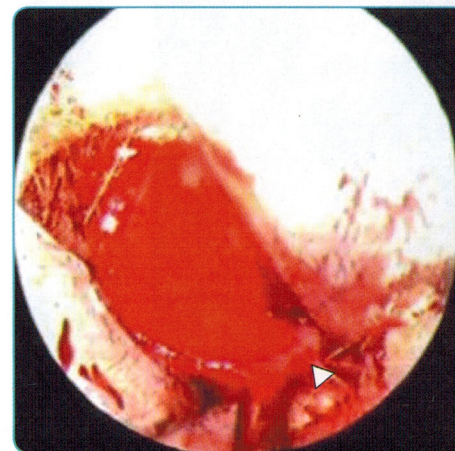
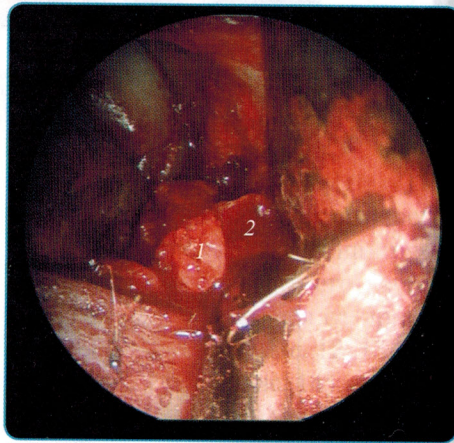
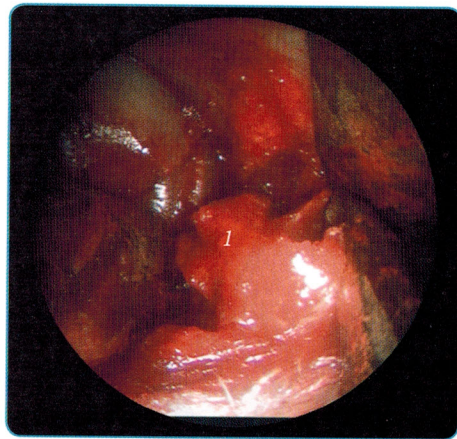


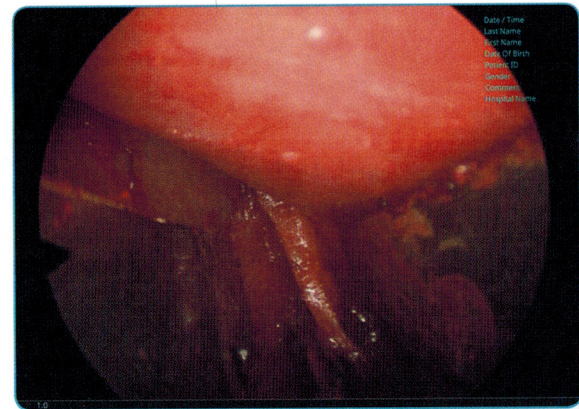
Рис. 13. Нижняя хондротомия. Хрящ отделяется от костного основания, хрящевая деформированная часть гребня будет резецирована



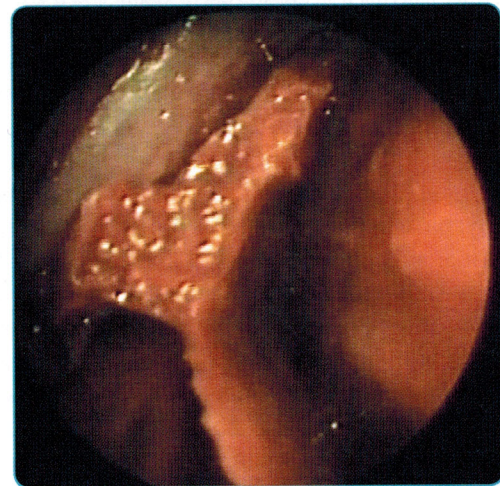


**Рис. 14.** Хрящ отделен от костного основания. Видим переднюю носовую ость (*spina nasalis anterior*, 1), нижний край грушевидного отверстия (2)

полностью. Важно не оставить без внимания клиновидный отросток хряща перегородки. Он проходит вдоль гребня или шипа, повторяя их изгибы. Если его не убрать, то перегородка останется деформированной, операция будет неудачной (рис. 16).



**Рис. 15.** Задняя хондротомия



**Рис. 16.** Вдоль гребня проходит клиновидный отросток хряща перегородки. Убирается гребень и клиновидный отросток

В месте соединения хряща перегородки и перпендикулярной пластинки решетчатой кости часто образуется бугор. В структуру его входит костная и хрящевая ткань (рис. 17). Бугор удаляется полностью.