

Сара МакАкран, Кортни К. Мур

## Введение

Урологи и урогинекологи, специализирующиеся на реконструктивных операциях в области женского таза, первыми стали применять новые и малоинвазивные методы коррекции недержания мочи и пролапса органов малого таза (ОМТ) с целью улучшения анатомических и субъективных результатов при минимальном риске осложнений. Роботическая технология прочно закрепилась после первой робот-ассистированной сакрокольпопексии, которая считается универсальной операцией и золотым стандартом при пролапсе ОМТ [1]. Робот-ассистированные операции позволили снизить риск интраоперационных осложнений и сократить период восстановления.

Абдоминальные операции при пролапсе ОМТ имеют долгую историю, начиная с операции Мауо, при которой матку подшивали к передней брюшной стенке. С целью создать более естественную ось влагалища и профилактить развитие энтероцеле хирурги стали подшивать верхушку влагалища напрямую к передней продольной связке крестца. В последующем для закрытия дефекта между верхушкой влагалища и крестцом стали использовать аутологичный или синтетический материал, что привело к разработке современной версии абдоминальной сакрокольпопексии.

Первой малоинвазивной альтернативой открытому доступу стала лапароскопическая сакрокольпопексия [2], которая позволила проводить высокоэффективную операцию без большого разреза, тракции и травматичных манипуляций с кишечником. Лапароскопический доступ привел к сокращению периода восстановления, уменьшению боли в послеоперационном периоде и снижению частоты динамической кишечной непроходимости. При этом эффективность лапароскопической и абдоминальной сакрокольпопексии сопоставима [3–5]. Тем не менее ригидность лапароскопических инструментов ограничивает возможности хирурга при ушивании, а также диссекции крестца и верхушки влагалища. За счет трехмерной визуализации, семи степеней свободы движений и стабильности инструментов (контроль тремора) робот-ассистированный доступ обеспечивает прецизионную точность и дает возможность преодолеть эти ограничения.

Учитывая относительно недавнее появление технологии, отдаленные результаты можно будет оценить только через десятилетия, однако к настоящему

времени опубликованы сравнительные результаты абдоминальной и робот-ассистированной сакрокольпопексии из одного центра ( $n=51$ ) за период с 2006 по 2007 г. со средним периодом наблюдения 44 мес [6]. Улучшение анатомических параметров, оцениваемых по шкале Pelvic Organ Prolapse Quantification (POP-Q), и субъективных показателей, по данным опросников, было сопоставимым между группами, свидетельствуя о том, что робот-ассистированный доступ не ухудшает результаты операции. Группа специалистов из Mayo Clinic проанализировала всех пациентов, которым проводилась пластика постгистерэктомического пролапса за период с 2000 по 2012 г. Авторы сравнили кульдопластику по Mayo-McCall, открытую абдоминальную и робот-ассистированную сакрокольпопексии. Показатели 5-летней частоты без повторного лечения статистически значимо не отличались между группами и составили 94,0, 95,5 и 92,1% соответственно. Для робот-ассистированного доступа пока не получено 10-летних результатов. Следует отметить, что отдаленная эффективность абдоминальной сакрокольпопексии в снижении выраженности симптомов ниже, чем полагалось ранее. Так, в крупном многоцентровом исследовании 7-летняя эффективность составила всего 71–76% [8]. Время покажет, позволит ли робот-ассистированный доступ улучшить данные показатели.

Установлено, что пожизненный риск операции по поводу пролапса ОМТ у женщин до 80 лет составляет 11% [9]. По мере старения популяции данная проблема становится все более актуальной, в связи с чем растет необходимость в малоинвазивном варианте пластики с хорошими отдаленными результатами, который будет широко применяться реконструктивными хирургами.

---

## Показания/противопоказания

Общепринятые показания для сакрокольпопексии включают многокомпонентный пролапс ОМТ, симптоматический пролапс у молодых женщин, рецидив пролапса после влагалищной пластики и тяжелый пролапс свода влагалища у женщин с выраженным укорочением влагалища после предыдущих операций. Сакрокольпопексия подходит для женщин, которые желают сохранить сексуальную активность.

Относительные противопоказания для робот-ассистированной сакрокольпопексии аналогичны противопоказаниям для большинства лапароскопических операций и зависят от опыта хирурга и сложности случая. К ним относятся множественные операции на органах брюшной полости и малого таза, тяжелая хроническая обструктивная болезнь легких и морбидное ожирение. Робот-ассистированную сакрокольпопексию обычно проводят в положении Тренделенбурга со значительным наклоном стола, поэтому у пациентов с морбидным ожирением, заболеваниями легких и гастроэзофагеальной рефлюксной болезнью возрастает риск повышенного давления в дыхательных путях, плохой вентиляции и аспирационной пневмонии. Длительная операция в таком положении может приводить к увеличению внутриглазного давления, и в литературе описаны случаи отслоения сетчатки с развитием слепоты [10].

Пациентам с вышеуказанными патологиями или патологией сетчатки можно выполнить открытую или лапароскопическую операцию с меньшим наклоном операционного стола.

## Сакрокольпопексия с одновременной гистерэктомией

Строго говоря, абдоминальная сакрокольпопексия подразумевает пластику пролапса купола влагалища после гистерэктомии. Однако у многих женщин с пролапсом ОМТ матка сохранена, в связи с чем бывает необходимо одновременно выполнить гистерэктомию. В литературе представлены противоречивые данные по эрозии сетки после абдоминальной сакрокольпопексии с одновременной гистерэктомией [11–13]. Частота эрозии влагалищной части сетки составляет от 2 до 10%. В таких случаях обычно появляется гранулематозная ткань с серозно-гнойным или серозно-геморрагическим отделяемым из влагалища. Женщины предъявляют жалобы на боли или болезненность и диспареунию. При этом может произойти эрозия любой части сетки и/или швов. Патофизиология процесса не изучена, и термин «эрозия» применяется просто для описания протрузии сетки во влагалище. Эрозия развивается вследствие воспалительной реакции на инородное тело или инфицирования сетки. Кроме того, она может быть связана с иммунным ответом на сетку. Лечение пациентов с эрозией сетки крайне затруднительное и сопровождается различными осложнениями [14, 15].

Поскольку эрозия сетки чаще всего происходит вдоль шовной линии, выполнение гистерэктомии во время абдоминальной сакрокольпопексии является фактором риска, учитывая близость шовной линии на культе влагалища и швов, фиксирующих сетку. Риск эрозии увеличивается вследствие возможного расхождения швов на культе, которое происходит в 4,1% случаев после робот-ассистированных операций [16]. В анализе подгрупп исследования CARE, проведенного членами Pelvic Floor Disorders Network, получены наиболее убедительные данные по факторам риска эрозии сетки [12]. В рандомизированном исследовании CARE, включавшем 322 женщины со стрессовым недержанием мочи и пролапсом ОМТ II–IV степеней, оценивали преимущество дополнительной кольпосуспензии по Берчу во время абдоминальной сакрокольпопексии. Авторы проспективно оценивали результаты лечения пациентов в течение 2 лет, и 93% женщин завершили протокол наблюдения. В 83 случаях одновременно проводилась гистерэктомия. Частота эрозии сетки/швов в течение 2 лет составила 6%. Согласно результатам, выполнение гистерэктомии было модифицируемым фактором риска развития эрозии сетки/швов.

По этой причине, если во время робот-ассистированной пластики пролапса выполняется гистерэктомия, предпочтительно сохранять шейку матки. Как следствие, не требуется ушивать культю влагалища, что позволяет уменьшить длительность операции и объем кровопотери [17]. Далее будет описываться робот-ассистированная сакрокольпопексия при постгистерэктомическом пролапсе.

## Робот-ассистированная чрезбрюшинная сакрокольпопексия

### Список оборудования

- Многоразовое оборудование и инструменты.
  - Хирургическая система da Vinci (Intuitive Surgical, Sunnyvale, CA).
  - Игла Вереща.
  - Роботический троакар 12 мм.
  - Три роботических троакара 8 мм (по желанию — два).
  - Лапароскопический троакар 10/12 мм.
  - Роботическая камера 0° и 30°.
  - Роботические монополярные изогнутые ножницы.
  - Роботический зажим.
  - Роботический двойной фенестрированный зажим.
  - Два роботических иглодержателя.
  - Лапароскопические ножницы.
  - Лапароскопический зажим.
  - Ручной вагинальный ретрактор.
  - Полипропиленовая сетка.
  - Цистоскоп с оптикой 30° и 70°.
- Одноразовые расходные материалы.
  - Лапароскопический аспиратор.

## Описание операции

### Подготовка и укладка пациентки

Как отмечалось выше, для адекватной визуализации и диссекции в малом тазу необходимо перевести стол в положение Тренделенбурга с сильным наклоном. Для позиционирования используют нескользящие гелевые подушки или валики. Для профилактики тромбоземболии применяют устройства для периодической пневматической компрессии. Руки должны располагаться таким образом, чтобы избежать чрезмерного давления над костными выступами. Ноги укладывают на низкопрофильные стремена Allen в низкое литотомическое положение, чтобы бедра находились примерно параллельно полу, когда операционный стол будет переведен в рабочее положение. Для профилактики компрессии бедренного нерва нельзя сгибать коленные суставы более чем на 60°. Ягодицы должны выступать на 2 см за край операционного стола. Пациентку фиксируют на уровне грудной клетки ремнями. Перед началом операции стол переводят в положение Тренделенбурга с сильным наклоном и проверяют, чтобы пациентка не смещалась. Обработку операционного поля проводят от уровня сосков до проксимальной части бедер, включая влагалище. Далее устанавливают оро- или назогастральный зонд и катетер Фолея 16 Ch и обкладывают зону операции.

## Установка инструментов

Роботические троакары устанавливают в виде буквы W. Троакар для камеры располагается на уровне пупка (рис. 9.1). Если расстояние от пупка до лобкового симфиза менее 15 см, его устанавливают выше пупка для адекватной визуализации мыса крестца. С целью создания пневмоперитонеума осуществляется доступ в брюшную полость в области пупка с помощью иглы Вереща. После подтверждения безопасного входа методом аспирации и тестом с каплей давление пневмоперитонеума поднимают до 15 мм рт.ст. На уровне пупка выполняют разрез 10 мм для установки первого оптического расширяющегося троакара под контролем зрения. Далее устанавливают четыре дополнительных троакара под визуальным контролем камеры  $0^\circ$  или  $30^\circ$ . Всего используют три роботических троакара 8 мм и дополнительный лапароскопический троакар 10/12 мм в области правой боковой брюшной стенки для проведения инструментов, сетки и нитей. Правый и левый роботические троакары устанавливают в 10 см справа и слева от пупка ниже троакара для камеры примерно под углом  $30^\circ$ . Третий роботический троакар устанавливают слева как можно более латерально, примерно в 3 см от подвздошного гребня и не менее чем в 10 см от левого троакара для инструментов, на уровне троакара для камеры. Последний лапароскопический троакар должен располагаться справа, примерно в 8 см от правого троакара для инструментов, несколько ниже троакара для камеры (рис. 9.2).

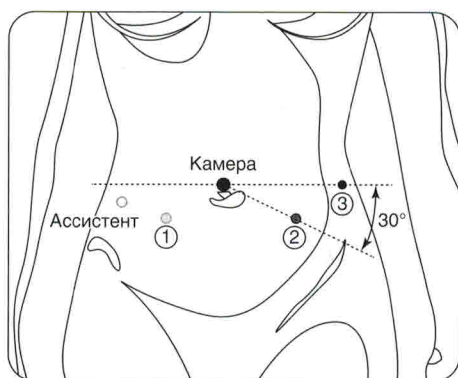
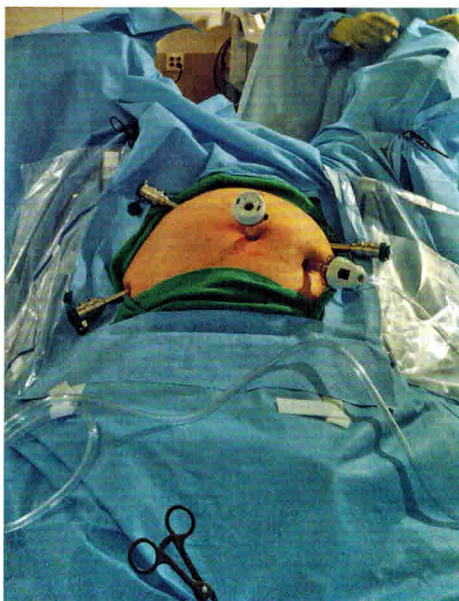

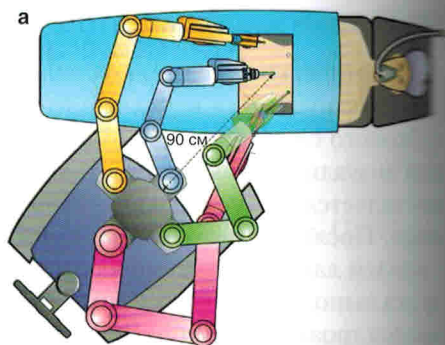
Схема установки троакаров на роботической системе с четырьмя руками

**Рис. 9.1.** Установка портов для робот-ассистированной чрезбрюшинной сакрокольпопексии (на системе da Vinci с четырьмя руками)

Операционный стол опускают и переводят в положение Тренделенбурга с сильным наклоном, чтобы кишечник сместился из зоны операции. После этого проводят докинг. Робот-ассистированную сакрокольпопексию можно выполнять со стандартным докингом между ног пациента. Докинг стойки пациентки сбоку от левой ноги под углом  $45^\circ$  облегчает вагинальный доступ во время операции (рис. 9.3) [18, 19]. Оба ассистента стоят справа от пациентки.



**Рис. 9.2.** Положение троакаров после инсуффляции. На этом изображении в направлении от головы к ногам легко отличить троакар для камеры 10/12 и дополнительный троакар от трех роботических троакаров. Третий роботический троакар устанавливают выше остальных и как можно латеральнее слева, примерно в 3 см от подвздошного гребня и не менее чем в 10 см от левого троакара для инструментов, на уровне троакара для камеры



**Рис. 9.3.** (а) Боковой докинг обеспечивает простой доступ к влагалищу и облегчает движения вагинального манипулятора для ассистента (третья рука красная; вторая рука зеленая; камера голубая; первая рука желтая). (б) Обратите внимание, что третья рука находится практически параллельно полу

## Осуществление доступа

Вначале устанавливают роботическую камеру  $0^\circ$ , если ее еще не использовали. Далее осматривают брюшную полость и малый таз с последующим выполнением висцеролиза. Определяется локализация сигмовидной кишки. Фенестрированный биполярный зажим в третьей роботической руке позволяет мобилизовать сигмовидную кишку в латеральном направлении. При использовании роботической системы с двумя руками для смещения сигмовидной кишки накладывают шов-держалку. Существует несколько способов выполнения данного маневра. Например, можно использовать иглу Keith для прошивания передней брюшной стенки и выведения шва наружу. С помощью роботических рук шов-держалку проводят через жировую подвеску или тени сигмовидной кишки и затем повторно прошивают кожу рядом с местом первого вкола. Нити фиксируют зажимом на уровне кожи.

Важные анатомические ориентиры включают мыс крестца, который расположен несколько ниже бифуркации подвздошных артерий, правый мочеточник, проходящий примерно на 3 см латеральнее мыса, влагалище, мочевого пузыря

и прямую кишку (рис. 9.4) [20]. Второй ассистент устанавливает и манипулирует влагалищным obturatorом с целью визуализации влагалища. В качестве obturatorа можно использовать анальный obturator с закругленным концом или измерители просвета кишки EEA (рис. 9.5). Кроме того, применяется специализированный вагинальный ретрактор. CooperSurgical (Trumbull CT, USA) производит два одноразовых obturatorа, которые фиксируются к рукоятке RUMI®. Один из них используют для сакрокольпопексии, а другой — для сакроцервикопексии.

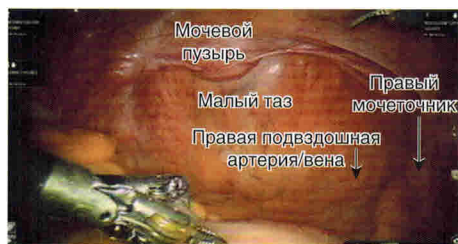

Рис. 9.4. Анатомия таза. Перед диссекцией необходимо определить положение мочевого пузыря, подвздошной артерии и вены и правого мочеточника

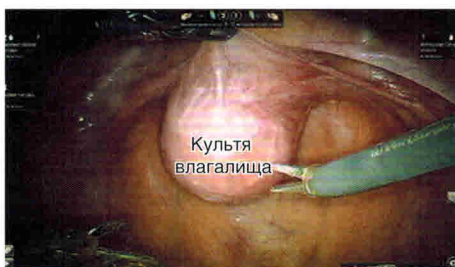После установки вагинального obturatorа необходимо создать слой между передней стенкой влагалища и мочевым пузырем (рис. 9.6). Брюшину над верхушкой влагалища рассекают с помощью электроинструментов, монополярных изогнутых ножниц в правой руке и биполярного зажима Мэриленд в левой. Данный слой практически не содержит сосудов и после рассечения брюшины всю диссекцию можно выполнить острым путем без применения тока, чтобы не нарушить кровоснабжение стенки влагалища (рис. 9.7). Для улучшения визуализации слоев можно наполнить мочевой пузырь или ввести цистоскоп с подсветкой. С целью создания достаточного пространства для установки сетки диссекцию проводят как минимум на 3 см дистальнее верхушки влагалища. Диссекцию затрудняет отсутствие прямой тактильной чувствительности, особенно у пациентов с реконструктивными операциями в анамнезе. В исследовании, в котором опытный хирург выполнял робот-ассистированную операцию у 85 женщин, частота повреждения мочевого пузыря составила 4,7% [17].


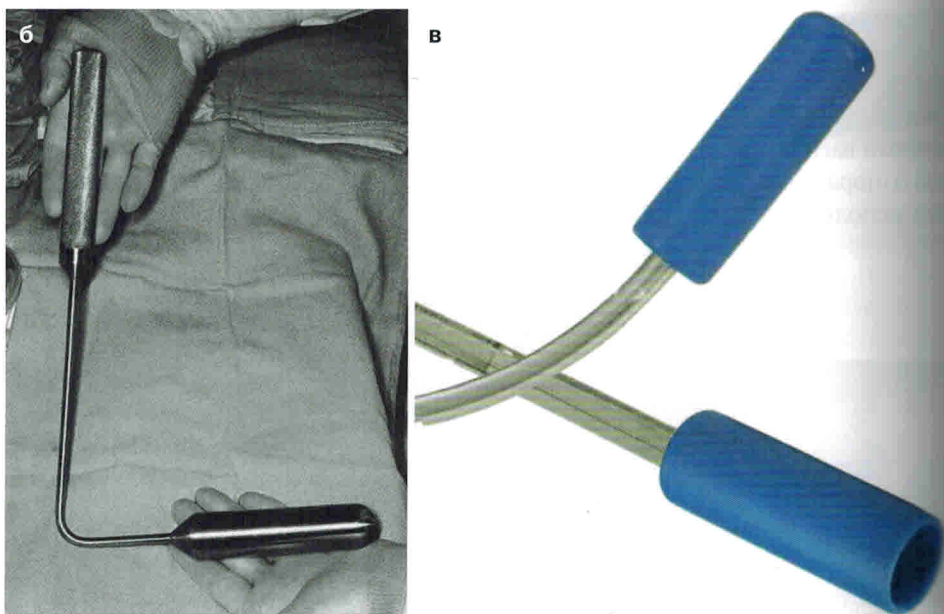
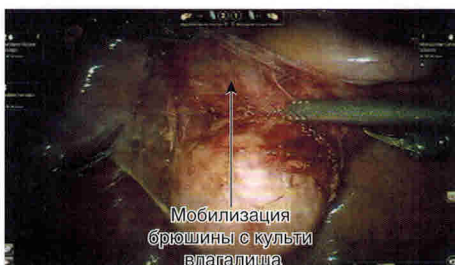

Рис. 9.5. Различные инструменты, которые можно использовать в качестве вагинального obturatorа: (а) измерители просвета кишки EEA



**Рис. 9.5.** (Окончание) (б) специализированный вагинальный ретрактор, используемый в клинике Mayo, (в) одноразовые наборы CooperSurgical для сакрокольпопексии и сакроцервикопексии, фиксируемые к рукоятке RUMI® (предоставленные CooperSurgical, Trumbull, CT, USA)



**Рис. 9.6.** Третью роботическую руку используют для смещения мочевого пузыря кпереди, после чего над культей влагалища появляется брюшина. Обратите внимание, что в левой руке зажим, а в правой руке эндоножницы



**Рис. 9.7.** Диссекция брюшины над передней поверхностью влагалища позволяет создать пространство между влагалищем и мочевым пузырем, куда будет фиксироваться сетка



Аналогичным образом создается пространство между прямой кишкой и влагалищем. Приподняв брюшину над задней стенкой влагалища, последнюю мобилизуют от прямой кишки. Далее в кишку вводят измерители просвета ЕЕА для визуализации ректовагинальной перегородки.

После достаточной мобилизации влагалища следующий этап — переход к мысу крестца и осуществление доступа к передней продольной связке крестца (рис. 9.8). Камера, направленная на 30° вниз, обеспечивает оптимальную визуализацию крестца. Брюшину над мысом крестца подтягивают зажимом и рассекают монополярными эндоножницами. При выделении передней продольной связки используют тупую диссекцию. Необходимо проявлять крайнюю осторожность, чтобы не повредить предкрестцовые вены и избежать угрожающего жизни кровотечения. Увеличение роботической камеры и трехмерное изображение дают прекрасную визуализацию предкрестцовых сосудов. Разрез брюшины продолжают в каудальном направлении к позадиматочному пространству и культе влагалища, чтобы выполнить перитонизацию сетки в конце операции. Кроме того, можно создать туннель от мыса крестца до пространства Дугласа тупым путем [17], чтобы не ушивать брюшину в конце операции и сэкономить время.

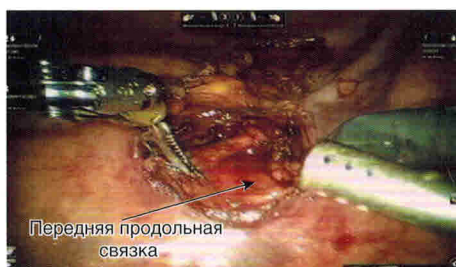

Рис. 9.8. Диссекция крестца с рассечением задней поверхности брюшины и осуществлением доступа к передней крестцовой связке


## Установка сетки

Далее на выделенную часть мыса крестца накладывают два или три шва нерассасывающейся нитью длиной около 7 см (рис. 9.9). Нити с иглами оставляют в брюшной полости для последующей фиксации сетки. На данном этапе можно использовать Gore-Tex 2/0, 0, Ethibond 2/0 и Prolene 2/0 [17, 21–24].

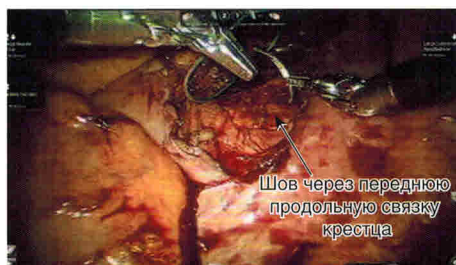

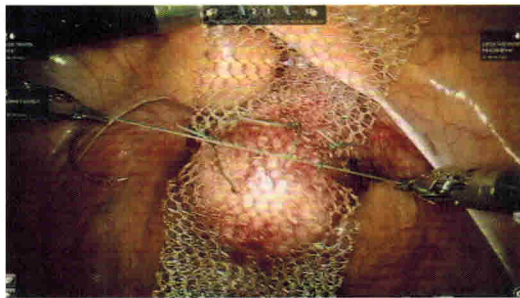
Рис. 9.9. Через переднюю продольную связку накладывают фиксирующий шов на крестцовую часть сетки

Через троакар ассистента проводят полипропиленовую сетку Y-образной формы или две отдельные сетки размером 3–5×12–15 см для фиксации к задней и передней стенке влагалища. Ряд компаний выпускают макропористую сетку Y-образной формы специально для абдоминальной сакрокольпопексии (рис. 9.10). Кроме того, можно соединить две сетки нерассасывающимися швами перед введением в брюшную полость.



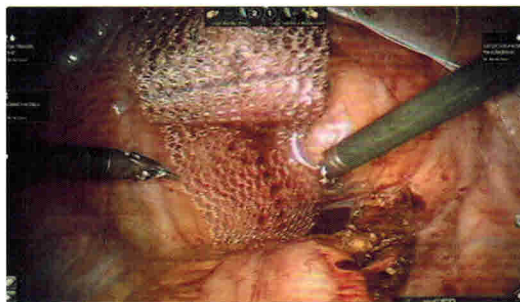
**Рис. 9.10.** Макропорная Y-образная сетка. На изображении представлена Y-образная сетка Upsilon™ (предоставленный Boston Scientific, Marlborough, MA, USA)

После установки вагинального обтуратора и замены эндоооциии на иглодержатель сетку фиксируют к передней стенке влагалища 4–8-узловыми швами с длиной нитей по 13 см (рис. 9.11). Для удобства вначале накладывают дистальные и латеральные швы. При фиксации сетки к влагалищу обычно используют нерассасывающуюся нить, например Gore-Tex 2/0. Считается, что монофиламентная нить снижает риск эрозии сетки. Недавно было описано применение полилактиновой нити 2/0 [24, 25]. В двух небольших исследованиях с двухлетним наблюдением частота эрозии сетки составила менее 3%. Полилактиновые швы сохраняют свою прочность в течение первых нескольких недель, пока рубцовая ткань не зафиксирует сетку на стенке влагалища, и полностью рассасываются через 56–70 дней, позволяя избежать риска эрозии при длительном наблюдении. При этом не изучено влияние полилактиновой нити на риск рецидива пролапса при длительном наблюдении.



**Рис. 9.11.** Во влагалище установлен obturator. Сетку фиксируют к передней стенке влагалища

Заднюю часть сетки фиксируют к задней стенке влагалища (рис. 9.12). Третьей роботической рукой можно подтягивать апикальную часть сетки, чтобы правильно уложить ее над задней стенкой влагалища. Избыток переднего и заднего колена сетки обрезают роботическими ножницами или иглодержателем SutureCut™ с функцией срезания лигатур.



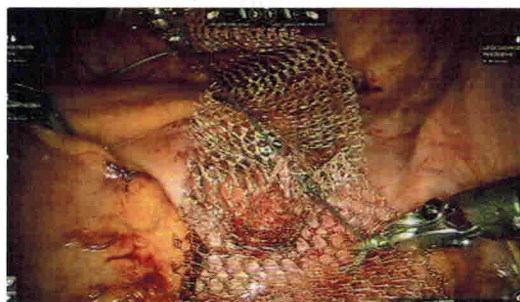
**Рис. 9.12.** С помощью третьей роботической руки натягивают крестцовую часть сетки, после чего ее заднюю часть фиксируют к влагалищу. Обратите внимание, что влагалище смещают obturatorом кпереди

Наконец, апикальную часть сетки фиксируют в области мыса крестца, чтобы хирург или ассистент могли осмотреть влагалище для оценки степени редукции пролапса. Натяжение сетки корректируют таким образом, чтобы не было избыточного давления на стенки влагалища. Сетку фиксируют в выбранном положении с помощью швов, ранее наложенных на переднюю продольную связку крестца (рис. 9.13). Избыток апикальной части сетки срезают, после чего над сеткой сводят края брюшины для перитонизации нитью Викрил 2/0 (рис. 9.14 и 9.15).

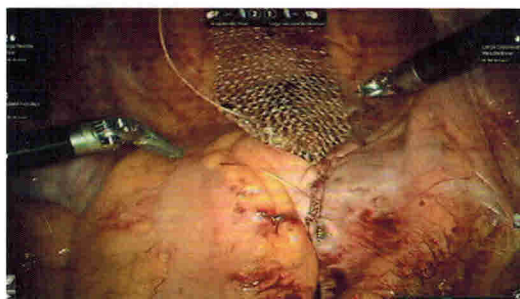
Для сведения краев брюшины над мочевым пузырем с целью перитонизации сетки возле культи влагалища можно наложить несколько дополнительных швов. На данном этапе для фиксации нитей удобно использовать клипсы LAPRA-TY® (Ethicon).

В конце операции целесообразно выполнить цистоскопию после внутривенного введения индигокармина с целью подтверждения проходимости мочеиспускательных путей и целостности стенки мочевого пузыря. После этого троакары

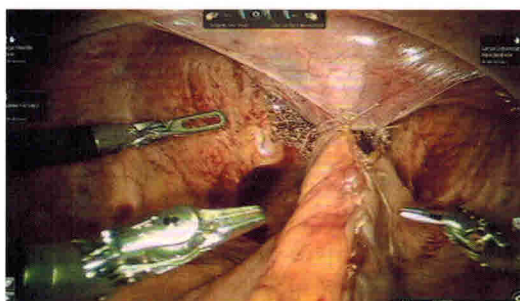
удаляют. Фасцию ушивают только после удаления троакаров 10–12 мм. Кожу ушивают подкожными швами, после чего на разрезы наносят кожный клей.



**Рис. 9.13.** Сетку фиксируют к крестцу как минимум двумя швами



**Рис. 9.14.** Задний листок брюшины ушивают над сеткой нитью Викрил 2/0



**Рис. 9.15.** Сетка практически полностью расположена забрюшинно

## Результаты

По данным различных исследований, включая проспективные, робот-ассистированная сакрокольпопексия имеет преимущество над открытой по длительности госпитализации и объему кровопотери и сопоставима по эффективности с открытой и лапароскопической сакрокольпопексией [6, 7, 17, 23–32]. В большинстве случаев рецидива происходит пролапс передней или задней стенки влагалища, при котором можно выполнить пластику вагинальным доступом.