

---

# ОГЛАВЛЕНИЕ

---

Перечень условных обозначений.....	5
<b>Предисловие</b>	
<i>М.В. Данилов</i> .....	6
<b>Глава 1</b>	
<b>Клиника и диагностика осложнений минимально инвазивных вмешательств на органах билиарно-панкреатической системы.</b> .....	11
1.1. Важнейшие осложнения минимально инвазивных операций – механическая желтуха и холангит, их клинические проявления <i>Г.Г. Ахаладзе</i> .....	11
1.2. Роль ультразвукового исследования в профилактике и выявлении осложнений и рецидивов заболеваний желчных путей и поджелудочной железы после минимально инвазивных хирургических вмешательств <i>А.В. Гаврилин, Н.Б. Карпова, М.В. Данилов</i> .....	19
1.3. Компьютерная томография в диагностике осложнений заболеваний органов панкреатодуоденальной зоны <i>Н.И. Яшина, Г.Г. Кармазановский, В.Г. Зурабиани, М.В. Данилов</i> .....	36
1.4. Современные методы эндоскопии в выявлении и лечении осложнений ретроградных транспапиллярных вмешательств <i>А.Е. Котовский, К.Г. Глебов</i> .....	56
<b>Глава 2</b>	
<b>Осложнения и рецидивы после минимально инвазивных вмешательств при желчнокаменной болезни.</b> .....	75
2.1. Осложнения минимально инвазивных вмешательств на желчном пузыре (при калькулезном холецистите) .....	75
2.2. Диагностика и хирургическое лечение осложнений эндоскопических вмешательств при литиазе желчных протоков.....	83
2.3. Профилактика, диагностика и хирургическое лечение осложнений и рецидивов поражений билиарного тракта после лапароскопической холецистэктомии <i>М.В. Данилов, Н.Б. Карпова</i> .....	123

## Глава 3

<b>Осложнения и рецидивы после минимально инвазивных вмешательств при опухолях панкреатодуоденальной зоны</b> .....	201
3.1. Повторные операции после минимально инвазивных операций наружного желчеотведения .....	201
3.2. Повторные и реконструктивные операции при осложнениях билиарного эндоскопического стентирования при опухолях поджелудочной железы и желчных протоков .....	206
3.3. Рецидивы опухолевой механической желтухи после эндоскопических билиодигестивных анастомозов как показание к повторному хирургическому лечению .....	231

## Глава 4

<b>Повторные и реконструктивные операции у пациентов с рецидивирующим панкреатитом, ранее подвергавшихся минимально инвазивным вмешательствам на желчных путях и поджелудочной железе</b> .....	234
4.1. Хирургическое лечение пациентов после неэффективных и осложненных пункционно-катетеризационных вмешательств на поджелудочной железе. <i>В.Г. Зурабиани, Н.Б. Карпова</i> .....	234
4.2. Билиарное и панкреатическое стентирование при осложненном рецидивирующем панкреатите как этап многоэтапного хирургического лечения .....	265
4.3. Реконструктивные операции после неэффективных эндоскопических панкреато- и цистодигестивных анастомозов .....	280
<b>Заключение</b> .....	291
<b>Литература</b> .....	295

## **Осложнения и рецидивы после минимально инвазивных вмешательств при желчнокаменной болезни**

### **2.1. Осложнения минимально инвазивных вмешательств на желчном пузыре (при калькулезном холецистите)**

Внедрение метода дренирования желчного пузыря (холецистостомии) при лечении пациентов с острым калькулезным холециститом имеет достаточно длительную историю. Установление фактора возникновения так называемого обтурационного острого деструктивного холецистита, вызванного закупоркой конкрементом пузырного протока или шейечной части желчного пузыря, дало основание для разработки щадящих малотравматичных методов декомпрессии желчного пузыря. Разработка и внедрение этих методов позволили существенно снизить летальность при лечении острого холецистита у пациентов пожилого и старческого возраста, отягощенных разнообразными сопутствующими заболеваниями сердечно-сосудистой системы, легких и т.д. Однако применение разнообразных минимально инвазивных методов дренирования желчного пузыря при остром холецистите оказалось не свободным от развития осложнений, возникающих как в момент выполнения щадящей декомпрессивной процедуры, так и в ближайшем послеоперационном периоде.

На начальном периоде развития методов минимально инвазивной холецистостомии эту процедуру, как правило, выполняли лапароскопическим доступом, что повышало информативность исследования, однако нередко операция оказывалась достаточно травматичной, сопровождаясь значимым числом разнообразных осложнений.

Среди различных вариантов данного эндоскопического вмешательства используются основные два: 1) кожная холецистостомия, предусматривающая выведение дна опорожненного желчного пузыря наружу через небольшой разрез брюшной стенки, что значительно облегчается с использованием штопорообразной иглы, сконструированной И.Д. Прудковым (1974) и 2) чрескожное чреспеченочное наружное дренирование желчного пузыря с помощью различных катетеров.

Таблица 2.1.1

**Осложнения лапароскопической холецистостомии (n=980)**

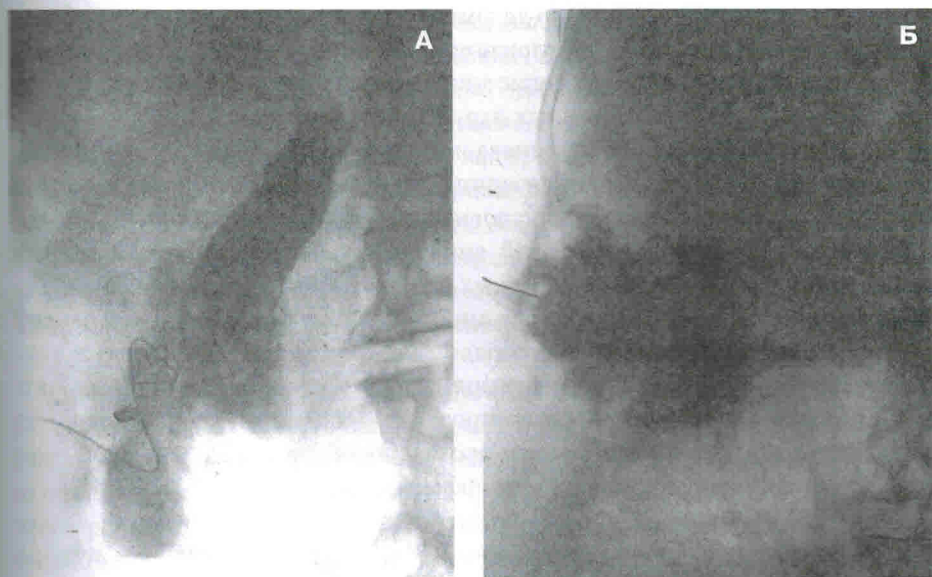
Перфорация желчного пузыря	13 (1,3%)
Выпадение катетера из желчного пузыря	17 (1,7%)
Подтекание желчи в брюшную полость вокруг катетера	26 (2,7%)
Деструктивный холецистит	22 (2,2%)
Паравезикальный абсцесс	9 (0,9%)
Гемотампонада желчного пузыря	12 (1,2%)
Всего:	99 (10,1%)

Нами (Данилов М.В. и соавт., 1991) были проанализированы результаты лапароскопической холецистостомии у 980 пациентов, выполненной в подавляющем большинстве случаев при остром калькулезном холецистите (табл. 2.1.1).

Как видно, число осложнений лапароскопической холецистостомии оказалось довольно значительным, около 10%. Характерно, что практически при всех этих осложнениях, как в момент выполнения эндоскопической операции, так и в ближайшие дни после нее, требовался переход на лапаротомное вмешательство. Целью операции было устранение осложнения и выполнение холецистэктомии, в ряде случаев дополненной вмешательством на желчных протоках и БСДК.

Основными видами осложнений лапароскопической холецистостомией, как и других разновидностей минимально инвазивной микрохолецистостомии, являются дислокация дренирующего катетера, его выпадение из желчного пузыря, а также неполный герметизм холецистостомы с подтеканием желчи в брюшную полость вокруг катетера (рис. 2.1.1). Результатом осложнений оказываются прекращение функции холецистостомы и развитие желчного или гнойного перитонита, что требует срочного выполнения лапаротомии с санацией брюшной полости, холецистэктомии, а также обеспечения свободного желчеоттока (в случае его нарушения) тем или иным способом.

Развитие возможностей современного ультразвукового исследования позволило перейти к использованию менее травматичной методики чрескожного дренирования желчного пузыря под эхографическим контролем. М. Patel и соавт. (2000) сообщают о первом опыте успешного применения этой операции в 1980 г. у находившегося в критическом состоянии пациента с деструктивным холециститом и эмпиемой желчного пузыря. Данная методика, как правило, также предусматривает чреспеченочную катетеризацию желчного пузыря, которая обычно адекватно обеспечивает декомпрессию и санацию его полости. После наступающей в различные сроки реканализации пузырного протока наличие установленного в просвете желчного пузыря катетера



**Рис. 2.1.1.** Осложнения чрескожной чреспеченочной холецистостомии.

**А.** Фистулограмма. Перфорация катетером желчного пузыря при выполнении холецистостомы. Экстравазация контрастного вещества из желчного пузыря в подпеченочное пространство. **Б.** Дислокация холецистостомического катетера. Контрастное вещество скапливается в подпеченочном пространстве. Контрастирование желчного пузыря отсутствует

позволяет выполнить контрастную холецистохолангиографию и с ее помощью объективно оценить состояние желчных протоков и БСДК, выявив возможные холедохолитиаз, папиллостеноз и другие патологические изменения билиарного тракта и БСДК, либо четко установив их отсутствие.

Ю.В. Кулезнева и соавт. (2010) четко формулируют преимущества чрескожного дренирования желчного пузыря под УЗ-контролем перед ранее широко применявшейся лапароскопической методикой: 1) чрескожные манипуляции под УЗ-контролем занимают значительно меньше времени и в случае необходимости могут быть выполнены непосредственно у постели тяжелого пациента; 2) подобные вмешательства не требуют наложения пневмоперитонеума, который может ухудшить состояние тяжелого больного; 3) выполнению УЗ-, а также рентгеновского контроля не препятствует наличие инфильтратов и сращений в поддиафрагмальном и перипузырном пространствах.

Хотя возможные осложнения чрескожной чреспеченочной холецистостомии встречаются несколько реже, чем при лапароскопической холецистостомии, характер осложнений обоих методов оказывается сходным. Важнейшими из них являются желчеистечение и кровотечение в свободную брюшную полость, а также прогрессирование деструкции стенки желчного пузыря,

несмотря на осуществленную его декомпрессию. Все эти осложнения в большинстве случаев требуют в неотложном порядке перехода на открытую операцию с целью выполнения холецистэктомии, устранения осложнений и одновременно коррекции возможных нарушений желчеоттока.

Как подчеркивают Ю.В. Кулезнева и соавт., «чрескожная чреспеченочная холецистостома в комплексном лечении острого холецистита у пациентов пожилого и старческого возраста в условиях высокого риска позволяет быстро и эффективно купировать болевой синдром и интоксикацию, подготовив около 40% изначально неоперабельных больных к последующему оперативному вмешательству». Авторы сдержанно относятся к применению в данной группе пациентов рекомендуемого рядом авторов метода чрескожных тонкоигольных пункций желчного пузыря с целью санации его содержимого. У престарелых пациентов прогрессирование деструкции стенки желчного пузыря происходит ускоренными темпами и подобная «щадящая» процедура в таких условиях может оказаться неэффективной.

Одна из серьезных проблем, возникающая при использовании минимально инвазивного декомпрессивного вмешательства на желчном пузыре, это выбор способа и сроков дальнейшего лечения пациентов, перенесших успешное чреспеченочное дренирование желчного пузыря с купированием деструкции его стенки. К сожалению, на практике нередко приходится наблюдать, как стремление клиницистов добиться быстрого «выздоровления» с помощью раннего извлечения холецистостомического дренажа нередко приводит к развитию тяжелых осложнений в довольно ранние сроки после выписки обычно престарелых пациентов из стационара. Подобную ситуацию мы наблюдали у 8 пациентов, первично оперированных в других лечебных учреждениях. Приводим характерный пример.

*Больная М., 85 лет, доставлена в клинику машиной скорой помощи 6.11.2013 г. с жалобами на сильные боли в правом подреберье, гипертермию до 38 °С. С 10.10 по 26.10.2013 г. пациентка проходила лечение по поводу острого калькулезного холецистита, подозрения на холедохолитиаз в одной из московских больниц. В день поступления в это лечебное учреждение пациентке было произведено под контролем УЗИ чрескожное дренирование желчного пузыря, а 21.10 – ЭРХПГ и ЭПСТ с ревизией холедоха корзинкой Дормиа; при этом конкрементов в просвете желчных протоков не обнаружено. 24.10 холецистостомический катетер был удален, а 26.10.2013 больная была выписана на амбулаторное лечение. При выполненном при поступлении в нашу клинику динамическом УЗИ обнаружено, что визуализация резко затруднена из-за инфильтративного процесса в эпигастрии и подпеченочном пространстве. Желчный пузырь размерами 7,8 × 3,3 см, стенка толщиной 3 мм, в просвете множественные мелкие камни и взвесь. ОЖП диаметром 5 мм, дополнительных включений в его просвете не наблюдается. Нельзя исключить абсцесс сальниковой сумки. Консультация кардиолога: ИБС, атеросклероз коронарных артерий, артериальная гипертензия 3 ст., постоянная форма фибрилляции предсердий. 13.11 под общим обезболиванием выполне-*

## **Повторные и реконструктивные операции у пациентов с рецидивирующим панкреатитом, ранее подвергшихся минимально инвазивным вмешательствам на желчных путях и поджелудочной железе**

---

### **4.1. Хирургическое лечение пациентов после неэффективных и осложненных пункционно-катетеризационных вмешательств на поджелудочной железе**

**Ч**рескожные пункционно-катетеризационные вмешательства у пациентов в различных стадиях рецидивирующего панкреатита могут быть как самостоятельными лечебными процедурами, позволяющими добиться клинического выздоровления, так и этапными, направленными на подготовку пациентов к выполнению завершающего, обычно лапаротомного оперативного вмешательства (Зурабиани В.Г., Данилов М.В., 2007; 2008). Среди наблюдавшихся В.Г. Зурабиани (2009) 58 пациентов в различных фазах рецидивирующего панкреатита, осложнившегося возникновением жидкостных образований, у 19 чрескожные пункции и/или катетеризация несформированных парапанкреатических жидкостных скоплений, абсцессов и псевдокист оказались окончательным способом хирургического лечения, которое привело к клиническому выздоровлению. В группе из 21 пациента пункции и/или катетеризации жидкостных образований оказались неэффективными или сопровождались осложнениями, что потребовало выполнения в качестве второго этапа хирургического лечения лапаротомных операций на ПЖ и смежных с нею органов. Наконец, у 18 пациентов пункции и катетеризация внутрибрюшных абсцессов и рецидивных псевдокист были востребованы с целью коррекции осложнений и других нарушений, возникших после выполненных ранее лапаротомных операций.

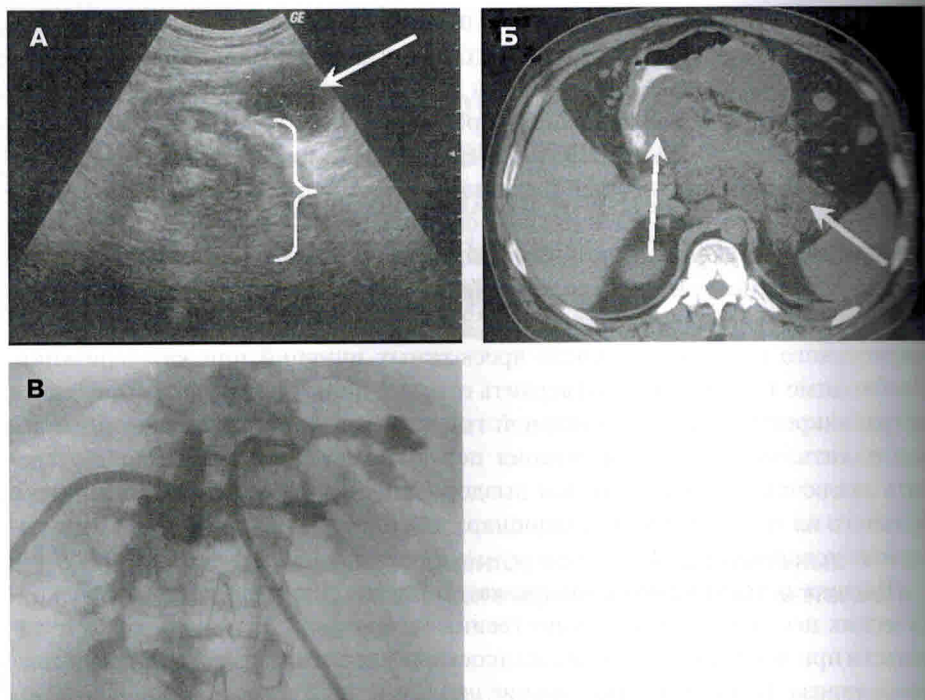
Как показывает наш опыт, в оценке результатов пункционно-катетеризационных вмешательств у пациентов с панкреатогенными жидкостными образованиями важнейшая роль должна быть отведена методам современного

инструментального исследования, в первую очередь ультразвуковому исследованию. Роль и возможности этого неинвазивного диагностического исследования существенно различаются у пациентов с различными исходами минимально инвазивных лечебных процедур. Так, у тех пациентов, у которых клиническое наблюдение свидетельствовало о разрешении осложнений острого или хронического панкреатита и, в частности, о прекращении отделения секрета по панкреатическому свищу и предполагаемом заживлении последнего, тем не менее о полном выздоровлении можно было судить только с учетом данных послеоперационного УЗИ. Одним из важнейших доказательств выздоровления является УЗ-подтверждение полной ликвидации жидкостного образования после чрескожных пункций или катетеризации. Необходимо также четко подтвердить отсутствие эхографических признаков интрапанкреатической и билиарной гипертензии, а также холецисто- и холангиолитиаза. Только констатация перечисленных фактов позволяет сделать заключение о наступившем выздоровлении и о возможности выписки больного из хирургического стационара для продолжения лечения в амбулаторных условиях.

Тактика и техника пункционно-катетеризационного лечения постнекротических псевдокист имеет существенные отличия от пункционных вмешательств при несформированных жидкостных скоплениях в ранние сроки панкреонекроза. Приводим клинические наблюдения.

*Больной К., 47 л., переведен 17.09.07 из другой больницы, куда был госпитализирован в связи с болевым синдромом в эпигастральной области и где в ходе обследования при УЗИ и МСКТ были верифицированы два полостных образования в проекции поджелудочной железы (рис. 4.1.1, А, Б). В анамнезе у пациента приступов панкреатита ранее не отмечалось, алкоголем не злоупотреблял. В сентябре 2002 г. перенес операцию по поводу атеросклероза коронарных артерий, пост-инфарктного кардиосклероза, хронической аневризмы левого желудочка. Было произведено АКШ и резекция аневризмы левого желудочка, после чего у пациента возникли и прогрессировали клинические проявления рецидивирующего панкреатита. При поступлении в клинику симптомов стенокардии и явлений сердечной недостаточности не отмечается. В ходе обследования при УЗИ 18.09.2007 г: в брюшной полости жидкости нет. Печень: контуры ровные, эхоструктура однородна, размеры в пределах нормы, воротная вена и внутрипеченочные протоки не расширены. Желчный пузырь размером 56 × 20 мм, толщина стенки 3 мм, содержимое обычное, общий желчный проток не расширен (5 мм). Поджелудочная железа: по переднему контуру головки и тела железы визуализируется инфильтрат без четких контуров, неоднородный по структуре; в зоне которого определяются два жидкостных образования округлой формы со сформированной капсулой размерами 120 × 63 мм и с неоднородным эхоплотным содержимым – секвестры. Структура железы эхогенно-однородна, главный проток ее не визуализируется. Доступ к проксимальной*





**Рис. 4.1.1.** А. Эхограмма в В-режиме больного К. Определяется два кистозных образования: первое в области головки ПЖ с неоднородным содержимым – секвестры (указано скобкой) и в области тела ПЖ (указано стрелкой). Б. Компьютерная томограмма больного К. Визуализируются две кистозные полости (указаны стрелками). В. Фистулограмма на 10-е сутки после катетерного дренирования псевдокист. Видны две сообщающиеся полости с мультифокальными отрогами

кисте, содержащей большее количество секвестров, возможен только через просвет желудка.

20.09.2007 выполнено чрескожное катетерное дренирование вышеуказанных жидкостных образований под контролем УЗИ. В дистальную кисту установлен катетер Hiusman 8.0 Fr, при этом аспирировано до 60 мл жидкости бурого цвета водянистой консистенции. В проксимальную кисту установлен дренирующий катетер Dawson–Mueller 12 Fr, эвакуировано 30 мл такой же жидкости. Содержание амилазы в кистах – 334 ЕД/л, при бактериологическом исследовании выделенная микрофлора представлена *Staphylococcus aureus*. При контрольном УЗИ 24.09: контуры поджелудочной железы нечеткие, размеры  $30 \times 26 \times 28$  мм. По переднему контуру тела железы – спавшееся жидкостное образование размерами  $50 \times 29$  мм, второе полостное образование в области хвоста визуализируется в виде линейной анэхогенной зоны. Свободной жидкости в брюшной полости нет. В первые сутки после операции у больного отмечалась лихорадка с подъемом температуры тела до гектических

цифр, по дренажам отделялось скудное количество жидкости шоколадного цвета. Проводилась комплексная инфузионная и антибактериальная (тиенам) терапия. При двукратном в сутки промывании дренажей эвакуировались фрагменты секвестров грязно-черного цвета, однако лихорадка сохранялась, что вынудило увеличить частоту промываний до 8–10 раз в сутки, что позволило добиться положительного результата – дебит отделяемого увеличился до 80 мл/сут. На 10-е сутки произведена фистулография, в ходе которой верифицированы две полости, имеющие множественные мультифокальные отроги (рис. 4.1.1, В). При УЗИ в динамике 8.10.2007: поджелудочная железа не визуализируется, полостные образования в проекции железы и сальниковой сумки не выявляются. Свободной жидкости в брюшной полости нет. Общее пребывание больного в стационаре составило 65 койко-дней. Пациент выписан на амбулаторное лечение с дренажными трубками. При повторном поступлении, в ходе обследования по данным УЗИ, КТ и фистулографии полостных образований в проекции поджелудочной железы более не определялось. Дренажи извлечены. В удовлетворительном состоянии пациент выписан.

Таким образом, трансгастральное ЧКД, выполненное у пациента с двумя крупными постнекротическими псевдокистами ПЖ, позволило добиться ремиссии рецидивирующего панкреатита и ликвидации псевдокист, не прибегая к лапаротомному вмешательству. Следует обратить внимание на продолжительность лечебного процесса при выполненном катетерном дренировании двух сообщающихся между собой кистозных образований, что было обусловлено в первую очередь наличием крупных множественных секвестров в кистозных полостях. Лишь длительный постоянный лаваж кистозных полостей на фоне антибактериальной терапии позволил постепенно фрагментировать секвестрированную ткань и удалить эти фрагменты. Полученный клинический результат, включая максимальную редукцию кистозных полостей, позволил избежать возможных вторичных осложнений, таких как перфорация псевдокист или кровотечение у пациента, перенесшего ранее сложное оперативное вмешательство на сердце.

Подобные благоприятные исходы ЧКД при постнекротических панкреатических псевдокистах, в особенности множественных, запрограммированы далеко не во всех случаях осложненного панкреатита. Для оценки возможных рисков пункционно-катетеризационного лечения пациентов с кистозными постнекротическими жидкостными образованиями ПЖ, для прогнозирования возможных рецидивов и неэффективности этих «щадящих» вмешательств особенно важным становится своевременное выполнение УЗИ.

Подтвердить это положение может следующее наблюдение.

Пациентка Ж., 27 л., поступила в клинику 29.11.2010 г. с жалобами на умеренные боли в верхней половине живота. В октябре и начале ноября 2010 г. больная перенесла два приступа острого панкреатита, по поводу чего лечилась стационарно. Поводом для обращения за помощью в клинику явилось обнаружение в октябре 2010 г. в ходе диспансеризации при УЗИ кисты поджелудоч-

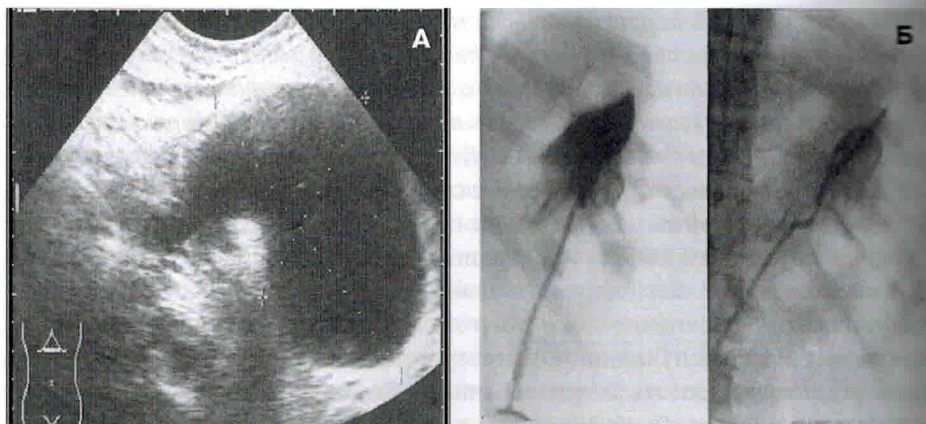
ной железы. Из анамнеза известно, что больная ведет активный образ жизни, регулярно употребляет алкоголь. При обследовании в клинике состояние больной удовлетворительное, при пальпации живота умеренная болезненность в эпигастрии, опухолевидные образования при пальпации не определяются. Анализ крови: лейкоциты –  $9,7 \times 10^9$  УЗИ 29.11: печень – контуры ровные, структура паренхимы однородна, экзогенность повышена, диаметр воротной вены 10 мм. Внутривенные протоки не расширены. Желчный пузырь деформирован, длина – 40 мм, поперечник – 23 мм, толщина стенки – 3 мм, общий желчный проток диаметром 4 мм. Поджелудочная железа: контуры нечеткие, диаметр головки – 66 мм, тела – 24 мм, хвоста – 45 мм, структура паренхимы неоднородна с наличием кальцификатов на всем протяжении. В проекции головки железы полостное образование до 35 мм в диаметре, в хвостовой части железы также полостное образование размерами 94 × 97 мм. Диаметр главного протока железы – 6 мм. Селезенка: размеры 19 × 4 см, контуры ровные, структура однородна. Свободной жидкости в брюшной и плевральных полостях нет. Заключение: УЗ-признаки калькулезного панкреатита, полостные образования (псевдокисты) головки и хвоста поджелудочной железы. Гипертензия главного панкреатического протока. Диффузные изменения структуры печени. Хронический холецистит. ЭГДС 1.12.2011: желудок – поверхностный гастрит, двенадцатиперстная кишка свободно проходима, слизистая ровная, гладкая, БСДК не изменен. Установлен диагноз: хронический рецидивирующий калькулезный панкреатит (вероятно, алкогольной этиологии), постнекротические псевдокисты поджелудочной железы. Учитывая значительный объем поражения железы, наличие интрапанкреатической гипертензии, свидетельствующее о наличии сообщения кистозных полостей с ГПП, выполнение пункционно-катетеризационных вмешательств признано нецелесообразным, рекомендовано произвести операцию лапаротомным доступом. 3.12.2010 выполнена срединная лапаротомия, при которой выявлено: жидкости в свободной брюшной полости нет, на париетальной брюшине единичные очаги старого жирового некроза. Печень с явлениями жирового гепатоза. Желчный пузырь без патологических изменений. Желудок смещен кпереди флюктуирующим толстостенным кистозным образованием, спаянным с его стенкой, смещающим мезоколон книзу, тесно прилегающим к воротам увеличенной селезенки и занимающим весь корпорокаудальный отдел поджелудочной железы. В области головки железы определяется другое интрапанкреатическое кистозное образование размерами 3 × 4 см, не связанное с дистальной псевдокистой; долячатость железы в области головки утрачена. При пункции дистальной кисты получена мутная жидкость с содержанием амилазы 13 900 ЕД. Кисты продольно вскрыты, из их полостей удалены мелкие секвестры и конкременты. С изолированной петлей тощей кишки сформирован двойной цистоеюноанастомоз протяженностью 7 и 4 см. Послеоперационный период протекал без осложнений. При контрольном УЗИ 10.12: в области головки поджелудочной железы визуализируется анэхогенное полостное образование диаметром 3 см. В дистальном отделе

*ПЖ визуализируется неправильной формы полостное образование  $9,7 \times 3,7$  см. Выявляется незначительное количество свободной жидкости по наружному и внутреннему контурам селезенки. Указанная УЗ-картина свидетельствует о постепенном уменьшении кистозных полостей после их внутреннего дренирования, что не отражается на самочувствии пациентки, которая выписана 22.12.2012 г. в удовлетворительном состоянии.*

При анализе данного наблюдения обращает внимание роль УЗИ в распознавании поражения ПЖ и в обосновании выбранной лечебной тактики. Данные эхографии послужили весомым аргументом для отказа от катетеризации псевдокист в пользу их открытого внутреннего дренирования. В случае использования пункционно-катетеризационного вмешательства налицо была реальная опасность развития ранних и поздних осложнений «сходящей» процедуры, в частности образования стойких панкреатических свищей с массивным сбросом наружу высокоактивного секрета ПЖ. Выполненная лапаротомная операция предотвратила развитие неблагоприятных эффектов хирургического вмешательства и обеспечила ничем не омраченное выздоровление пациентки.

Использование чрескожных дренажных процедур при деструктивном панкреатите в качестве первичного минимально инвазивного вмешательства во многих случаях чревато, к сожалению, развитием разнообразных осложнений. Приведенные ниже клинические наблюдения иллюстрируют характер возникающих осложнений и демонстрируют роль динамического УЗИ в их выявлении и лечении.

*Больной К., 24 л., поступил в клинику 3.02.2001. В начале января 2001 г. у больного после нарушения диеты развился острый некротизирующий панкреатит. На фоне сохраняющегося болевого синдрома и гипертермии у пациента стало прощупываться опухолевидное образование в верхней половине живота. Через 1 месяц при УЗИ и КТ в проекции тела и дистальной части ПЖ было выявлено жидкостное образование. При УЗИ 9.02: в области тела и хвоста поджелудочной железы определяется жидкостное образование размерами  $114 \times 72$  мм с тонкими стенками (рис. 4.1.2, А). Содержимое данного образования имеет неоднородную структуру и образует слабоэхогенный мелкодисперсный осадок. Передний полюс образования непосредственно прилежит к передней брюшной стенке в эпигастральной области. Таким образом, выявлена острая постнекротическая парапанкреатическая псевдокиста. Под местной анестезией под контролем УЗИ произведена прицельная пункция псевдокисты с низведением в ее полость дренирующего катетера калибра 9 Fr. При этом аспирировано до 400 мл непрозрачной коричневатой жидкости без запаха. При контрольном УЗИ полость кисты не определяется. При бактериологическом исследовании микрофлора не выделена. Однако в после-операционном периоде, несмотря на проведение антибактериальной терапии, промывание полости антисептическими растворами, нарастали гипертермия, ознобы, симптомы интоксикации. При очередном УЗИ 19.02: полость ранее дренированной кисты*



**Рис. 4.1.2.** А. Эхограмма больного К. Острое жидкостное скопление. Б. Фистулограмма того же пациента. Остаточная полость дренированной псевдокисты

не определяется, но у нижнего полюса селезенки обнаружено другое образование пониженной неоднородной эхогенности, неправильной формы, размерами  $60 \times 70$  мм, содержащее плотные массы и газ. При чрескожной пункции абсцесса под контролем УЗИ аспирировано 5 мл зловонного гноя; введенное через дренирующий катетер контрастное вещество неравномерно распределяется в забрюшинном пространстве и ранее дренированной полости (рис. 4.1.2, Б). Поскольку создать адекватный отток через катетеры, находящиеся в дренированной ими полости, не удавалось, 19.02 произведена экстренная лапаротомия, при которой в левом подреберье был выявлен обширный инфильтрат, включающий в себя тело желудка, увеличенную и напряженную селезенку и левый изгиб ободочной кишки. Головка поджелудочной железы умеренно увеличена, тело и хвост ее в инфильтрате не дифференцируются. Выявлено 2 гнояника: первый по верхнему краю и позади тела железы, в котором определяется конец ранее установленного катетера, второй, значительно больших размеров, расположен позади хвоста железы, селезенки и изгиба ободочной кишки. Мобилизованы левый изгиб ободочной кишки, селезенка и дистальная половина железы, которая резецирована одним блоком с селезенкой, что позволило объединить гнойные полости в одну и удалить большое количество секвестров, жидкого гноя, детрита. Гнойная полость выполнена тампонами, рана закрыта провизорными швами. 22.02 и 25.02 произведены этапные санационные релапаротомии с удалением гноя и секвестров. Рана зажила вторичным натяжением. Выздоровление.

В данном наблюдении чрескожное дренирование острого постнекротического многокамерного кистозного образования не только не привело к клиническому выздоровлению, но и способствовало инфицированию кистозных полостей, прогрессированию гнойно-некротического панкреатита и парапанкреатита, что потребовало выполнения расширенной повторной опера-