

УДК 617.54(083.13)
ББК 54.57я6
Ф43

Научный редактор
Седова Татьяна Николаевна – д-р мед. наук, профессор

Рецензенты:

Павлов Юрий Васильевич – канд. мед. наук, доцент кафедры факультетской хирургии
ММА им. И.М. Сеченова

Ветшев Сергей Петрович – канд. мед. наук, доцент кафедры факультетской хирургии
ММА им. И.М. Сеченова

Фергюсон М.К.

Ф43 Атлас торакальной хирургии / Марк К. Фергюсон ; пер. с англ. под ред. М.И. Перельмана, О.О. Ясногородского. – М. : ГЭОТАР-Медиа, 2009. – 304 с.
ISBN 978-5-9704-1021-9

В атласе освещены основные оперативные вмешательства в торакальной хирургии. Издание включает более 470 иллюстраций и поэтапное описание всех операций (как открытых, так и малоинвазивных). Материал очень удобен для восприятия и ориентирован на практикующего хирурга. Представленные материалы позволяют улучшить качество хирургической помощи, уменьшают опасность развития осложнений.

Книга предназначена не только торакальным хирургам, но и другим специалистам хирургического профиля, а также ординаторам и аспирантам, готовящимся стать хирургами.

УДК 617.54(083.13)
ББК 54.57я6

*This edition of Thoracic Surgery Atlas, 1e by Mark K. Ferguson
is published by arrangement with Elsevier Inc.*

Знания и подходы к лечению в этой области постоянно меняются. По мере появления новых данных в ходе научных исследований и клинических наблюдений, расширяющихся знания, возникает необходимость изменить практические подходы, методы лечения и лекарственной терапии. Читателям необходимо проверять последние данные, касающиеся предлагаемых манипуляций, и инструкции производителей по каждому назначаемому препарату, что позволит им убедиться в соответствии рекомендуемых доз и состава препарата, способа и продолжительности применения, а также противопоказаний. Ответственность за постановку диагноза, определение оптимальной дозы и выбор наилучшего метода лечения для каждого пациента, а также за соблюдение всех мер предосторожности возлагается на врача и зависит от его знаний и клинического опыта. В соответствии с законодательством ни издательство, ни автор не несут ответственности за нанесение травм или причинение вреда людям или собственности в связи с любым использованием материала, содержащегося в этой книге.

ISBN 978-0-7216-0325-4 (англ.)
ISBN 978-5-9704-1021-9 (рус.)

© by W.B. Saunders, Inc., an affiliate of Elsevier, 2007
© Издательская группа «ГЭОТАР-Медиа», 2009

Оглавление

Предисловие редакторов к изданию на русском языке.....	6
Предисловие	7
Список сокращений.....	9
Глава 1	
Разрезы	10
Глава 2	
Малоинвазивные доступы.....	44
Глава 3	
Операции на лёгких.....	56
Глава 4	
Грудная стенка.....	118
Глава 5	
Средостение	142
Глава 6	
Пищевод	162
Глава 7	
Грудной лимфатический проток.....	236
Глава 8	
Симпатический ствол.....	240
Глава 9	
Диафрагма	246
Глава 10	
Трахея	260
Глава 11	
Плевра	280
Глава 12	
Лоскуты из мягких тканей.....	292
Предметный указатель	300

Предисловие редакторов к изданию на русском языке

Торакальная хирургия является высокоспециализированной хирургической субспециальностью, но торакальные операции приходится выполнять многим общим хирургам. Особенно часто такая необходимость возникает в экстренной и военно-полевой хирургии. В связи с этим выпуск современного руководства-атласа М. Фергюсона по методике и технике основных операций на грудной стенке и органах грудной полости полезен и восполняет дефицит таких изданий на русском языке.

Атлас весьма компактен. В 12 кратко изложенных главах и 470 отлично выполненных схематических рисунках описаны и иллюстрированы открытые и малоинвазивные внутригрудные операции. Материал представлен на основе принятых в США стандартов, которые в значительной степени являются международными и полезными для русскоговорящих хирургов. Подробный предметный указатель позволяет получить быстрый доступ к необходимой информации.

Проф. ММА им. И.М. Сеченова,
акад. РАМН, почётный член
Международного
общества хирургов



М.И. Перельман

Проф. ММА им. И.М. Сеченова



О.О. Ясногородский

Предисловие

*Посвящается Филлис,
которая озаряет
своим светом всё вокруг.*

Создание хирургического атласа — дело, обречённое на провал с самого начала. Хирургическая наука, включая анатомию, физиологию и патофизиологию, — область знаний, в которой опытная проверка гипотезы приводит к получению объективной информации, а существующие противоречия решаются путём клинических или лабораторных исследований. Хирургическая практика, в особенности оперативная техника, — совершенно иное дело. Диапазон возможных подходов к решению одной и той же проблемы бесконечен: он включает выбор инструментов, разрезов, методов рассечения и показаний, и это ещё не всё. Более чем за столетие среди хирургов по этим проблемам возникло множество разногласий, которые подчёркивают трудность создания атласа, а содержащаяся в нём информация будет перекликаться с индивидуальным опытом хирургов. Кроме того, хирургия — это динамически развивающаяся область знаний. В то время, когда я учился, многих из представленных здесь методов не существовало вовсе. Несомненно, новые методы появятся прежде, чем высохнут чернила на этих страницах. Наконец, попытка преподать активный хирургический процесс через иллюстрации и печатную речь приведёт к неудовлетворённости на многих этапах.

Тогда зачем же создавался этот атлас? Торакальные операции выполняют большинство специалистов хирургического профиля, включая общих хирургов, узкоспециализированных торакальных хирургов, кардиоторакальных хирургов, а также специалистов в области хирургии головы и шеи. По различным оценкам, в Соединённых Штатах около 50% торакальных операций выполняют хирурги других специальностей, не имеющие специализации по торакальной хирургии. После обзора продукции других издателей стало очевидно, что не существует краткого атласа, охватывающего основные аспекты современной торакальной хирургии, что заставляет специалистов, выполняющих торакальные операции, искать информацию во многих источниках. Для заполнения такого пробела и создан этот атлас.

Когда проект находился в стадии разработки, предполагалось, что для его завершения потребуется около года, однако реальные сроки значительно превысили прогноз. К счастью, прогресс техники торакальной хирургии не настолько быстр, чтобы сделать атлас устаревшим уже к моменту издания. Включённые операции и подходы подбирались так, чтобы изложенная информация была максимально современной и независимо от времени актуальной. Мы надеемся, что информация будет полезна для читателей на много лет вперёд.

Ключ к созданию красивого и полезного хирургического атласа кроется в привлечении опытного иллюстратора медицинской литературы. В этом проекте мне невероятно повезло работать с Джилл Рид (Jill Rhead),

имеющей большой опыт иллюстрирования кардиоторакальных операций. Первоначально иллюстрации создавались в цифровом формате на основании тех идей, которые я высказывал Джилл. Затем я вносил некоторые изменения, и Джилл делала исправления в электронном виде до тех пор, пока не получалось окончательное изображение. Любые погрешности в изображениях — ответственность автора. Красота изображений — полностью заслуга Джилл Рид (Jill Rhead).

Расположение иллюстраций в этом издании отличается от структуры, типичной для атласов и учебников по торакальной хирургии. В атласах по абдоминальной хирургии иллюстрации обычно располагают на странице вертикально. Напротив, в атласах по торакальной хирургии традиционно пациента изображают в положении лёжа, а иллюстрации делают с точки зрения хирурга, который находится со спины пациента. Был ряд причин пойти вразрез с традициями и расположить изображения в этом атласе вертикально. Первое: переход от изображения анатомических структур в начале глав к изображениям хирургических манипуляций по ходу описания диктует необходимость сохранить ориентацию иллюстраций. Второе: те из нас, кто обучает хирургов торакальным операциям, обычно стоят с «неправильной» стороны стола, перед пациентом, и, таким образом, представляют весьма отличные от традиционных перспективы. Третье: постепенный переход от открытых торакальных операций к торакоскопическим требует принять новые способы отображения ворот лёгких и структур средостения — скорее спереди, а не сзади. Никогда не ясно, какой следующий вызов бросит наша специальность, и нетрадиционное размещение изображений позволяет нам смотреть в будущее с открытым сердцем.

Обычный читатель и, конечно же, сам автор не имеют никакого представления о запутанности медицинского издательского дела. Мои прогнозы завершить работу над некоторыми разделами атласа в течение месяцев, плавно переросших в годы, воспринимались с юмором замечательными профессионалами, с которыми я работал. Задержки сорвали все возможные графики работы над изданием, но главной целью, к которой все мы стремились, было создание текста высшего качества. Я особенно благодарен издательскому редактору Джо Раско (Joe Rusko), который первым предложил создать атлас торакальной хирургии; директору издательства Джудит Флетчер (Judith Fletcher), которая руководит производством в течение последних лет; и младшему редактору по развитию Джоани Милнс (Joanie Milnes), который взял на себя работу в фазе выпуска издания. Обширный опыт издательской группы «Elsevier» оставил неизгладимый след на конечном продукте.

Основной вопрос, который я ставил при написании этого атласа, — что хотят знать мои ученики при изучении конкретной операции? Мне повезло работать в области академической хирургии, где я столкнулся со многими выдающимися ординаторами-хирургами. Они самые яркие, восторженные и трудолюбивые люди из всех, кого я встречал. Их жажда знаний вдохновила меня на создание этого текста. Я надеюсь, что мой труд хоть немного поможет им в постижении хирургии как науки и искусства.

Марк К. Фергюсон
(Mark K. Ferguson, M.D.)

Глава 1

Разрезы

1-1. Анатомия

Органы грудной клетки заключены в относительно жёсткий каркас, образованный позвоночником, грудной и рёбрами. В отличие от брюшной полости, единственный разрез, каким бы длинным он ни был, не обеспечивает удовлетворительного доступа к любой интересующей области. К тому же, в противоположность органам брюшной полости органы грудной клетки занимают относительно фиксированное положение. Детальное знание анатомии грудной стенки важно для выбора подходящего расположения и длины разреза.

Боковой доступ типичен для обнажения лёгких и средостения, но нередко используют задний, передний, подрёберный и надключичный разрезы. Подходящим разрезом является тот, который обеспечивает оптимальный доступ к оперируемой зоне в полости грудной клетки. Например, для расширенной резекции лёгкого необходимо адекватное обнажение корня лёгкого, тогда как для резекции опухоли верхней борозды (рак Пэнкоста) обязательно обнажение плечевого сплетения и I ребра. С другой стороны, следует выбирать такой разрез, который сопровождается минимальными болями и нарушениями функций после операции. Наконец, косметический вид разреза, несущественный для выполнения операции, может оставить сильное впечатление о мастерстве хирургов у пациента и наблюдающего его терапевта. Разрез не должен деформировать клетчатку молочной железы, особенно у женщин, и желательно, чтобы он был незаметным при ношении повседневной одежды.

Разрезы различают по расположению, ориентации и количеству пересекаемых при их выполнении мышц. Название операционных доступов часто произвольно. То, что один хирург подразумевает под заднебоковой торакотомией, может полностью отличаться от представлений другого. Несмотря на то, что приведённые в данном тексте термины отчасти случайны, они тем не менее тоже описаны; в большинстве случаев мы старались избегать использования терминов, содержащих собственные имена.

Абсолютно ясно, что для открытия грудной клетки и зашивания разреза жизненно необходимо доско-

нальное знание региональной анатомии. При положении пациента на боку хорошо видны мышцы боковой стенки грудной клетки (рис. 1-1А).

Наиболее важны мышцы боковой стенки грудной клетки.

- Широчайшая мышца спины (ШМС): начало — остистые отростки нижних грудных и верхних поясничных позвонков, крестец и подвздошный гребень; прикрепление — верхний отдел плечевой кости; иннервация — грудоспинной нерв; функция — приведение, разгибание и вращение руки внутрь.
- Передняя зубчатая мышца (ПЗМ): начало — переднебоковые отделы I–IX рёбер, между прикреплением пучков косых мышц живота; прикрепление — лопатка; иннервация — длинный грудной нерв; функция — вращение лопатки вперёд и поднятие рёбер.
- Большая круглая мышца расположена над ШМС, её обычно не затрагивают при разрезе грудной стенки. Она идёт от лопатки до плеча и способствует повороту, разгибанию и отведению руки. Порции большой круглой мышцы и ШМС закрыты сзади трапециевидной, промежутком между ними называют аускультационным треугольником, через него возможен прямой доступ к грудной стенке.

ПЗМ заметна и спереди, однако здесь лучше видны грудные мышцы и прямая мышца живота (ПМЖ) (рис. 1-1Б).

- Большая грудная мышца (БГМ): начало — внутренний конец ключицы, рукоятка и тело грудины, хрящи I–VI рёбер и апоневроз наружной косой мышцы живота; прикрепление — большой бугорок плечевой кости; иннервация — передние грудные нервы; функция — приведение руки, вращение её внутрь.
- Малая грудная мышца: начало — рёберно-хрящевые соединения верхних рёбер; прикрепление — лопатка; иннервация — передний грудной нерв; функция — опускание лопатки вниз и\или поднятие рёбер.

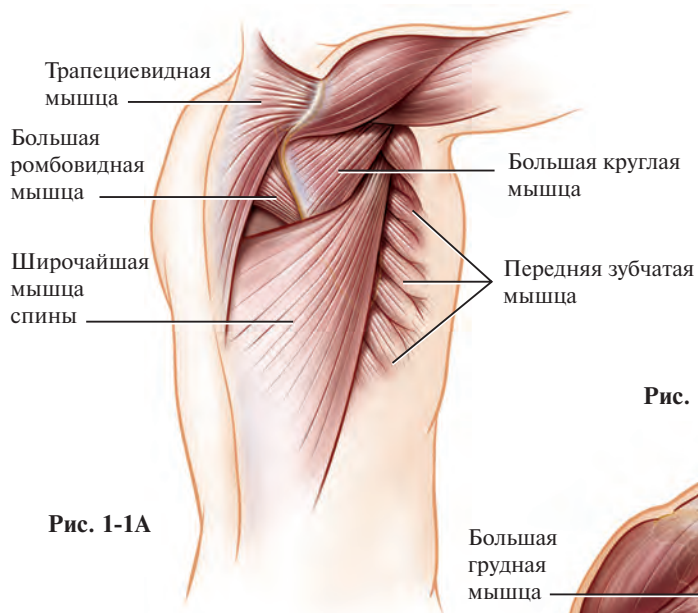


Рис. 1-1А

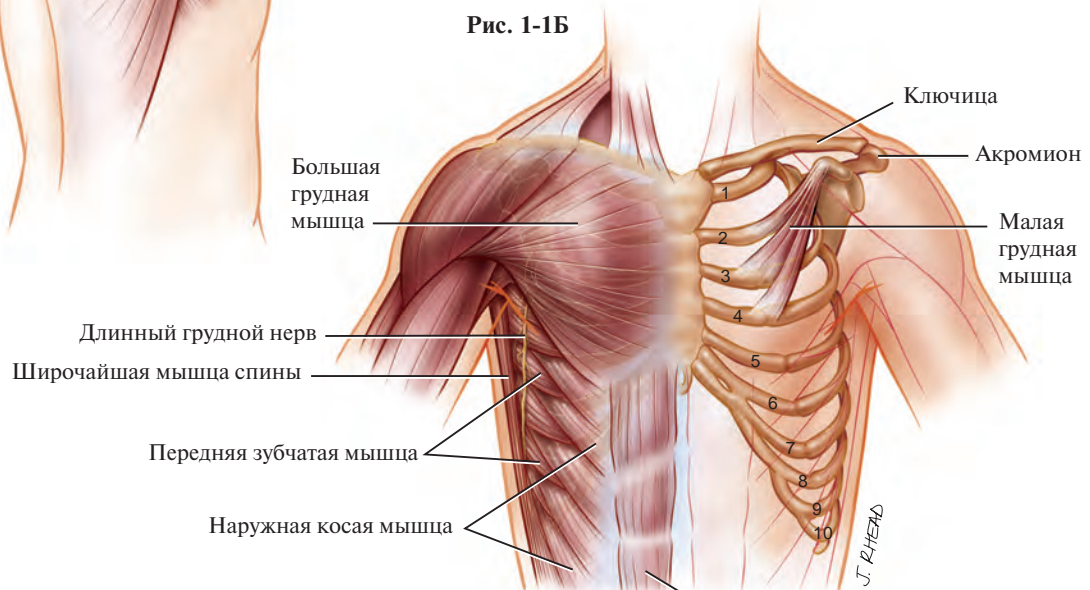


Рис. 1-1Б

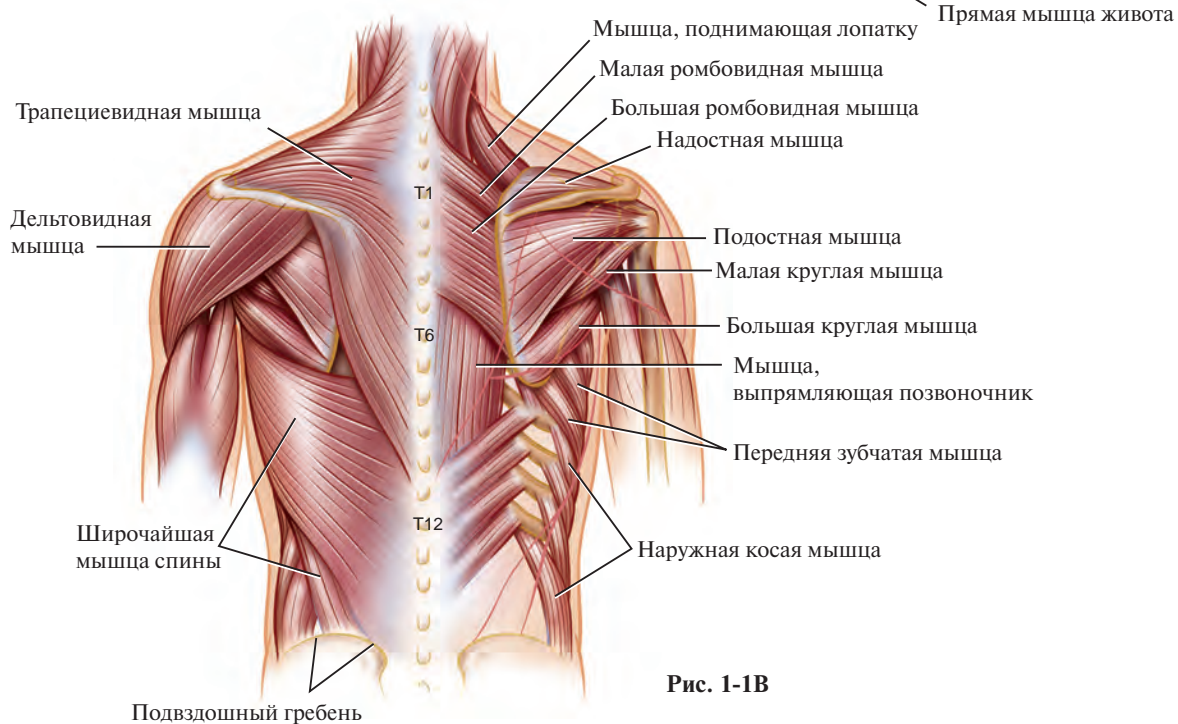


Рис. 1-1В

- Наружная косая мышца живота (поддерживает нижний отдел грудной клетки): начало — передняя и наружная поверхность V–XII рёбер; прикрепление — подвздошный гребень, паховая связка; иннервация — нижние грудные нервы.

Наиболее важны мышцы задней стенки грудной клетки (рис. 1-1В).

- Трапецевидная мышца начинается от затылка, тянется вдоль выйного гребня и остистых отростков грудных позвонков и связана с ними связками; прикрепление — ость лопатки, клювовидный отросток, наружный конец ключицы; иннервация — добавочный нерв; функция — вращение лопатки, наклон головы.
- Большая и малая ромбовидные мышцы: начало — грудные и шейные позвонки T_I–T_{IV} и C_{VI}–C_{VII} соответственно; прикрепление — медиальный край лопатки, ниже и выше её ости; иннервация — дорсальный нерв лопатки; функция — поднятие лопатки и приближение её к позвоночнику.
- Околопозвоночная мышца, мышца, выпрямляющая позвоночник, лежит глубоко под пояснично-грудной фасцией, её иннервируют задние ветви грудных и поясничных нервов.

Для выполнения некоторых специальных разрезов (например, для ревизии, резекции I ребра, частичной резекции грудины и ключицы, частичной стернотомии) требуется точное знание анатомии костных структур, формирующих верхнюю апертуру грудной клетки. Между ключицей и рукояткой грудины есть

суставной диск (рис. 1-1Г). Ключица прикреплена к I ребру рёберно-ключичной, а к верхней части рукоятки грудины — межключичной связкой. В результате образуется полужёсткое сочленение, где ключица расположена несколько впереди и выше соединения I ребра с рукояткой грудины.

Резекции грудной стенки, включающие часть тела позвонков; лечение опухолей в виде гантели, распространяющихся в межпозвоночные отверстия; операции на позвоночнике при первичных опухолях, метастазах и дегенеративных заболеваниях требуют отличного знания анатомии позвоночного столба. Позвонки связаны между собой межпоперечными связками, соединяющими поперечные отростки, и передней продольной связкой. Головки рёбер сочленены с нижними суставными ямками вышележащих позвонков и верхними суставными ямками — нижележащих. Рёбра прикреплены к их поперечным отросткам верхними и латеральными рёберно-поперечными связками, к телам позвонков — лучистыми, а к межпозвоночным дискам — внутрисуставными связками (рис. 1-1Д). Вид рёберно-позвоночного сустава в разрезе позволяет детально разобраться в описанных выше сложных взаимоотношениях (рис. 1-1Е).

Во время операции ребро можно легко вычленить из рёберно-позвоночного сустава либо рассечь через суставную поверхность и удалить единым блоком с поперечным отростком. Несколько реже применяют частичную вертеброэктомию (удаление остеотомом участка тела позвонка вместе с головкой ребра).

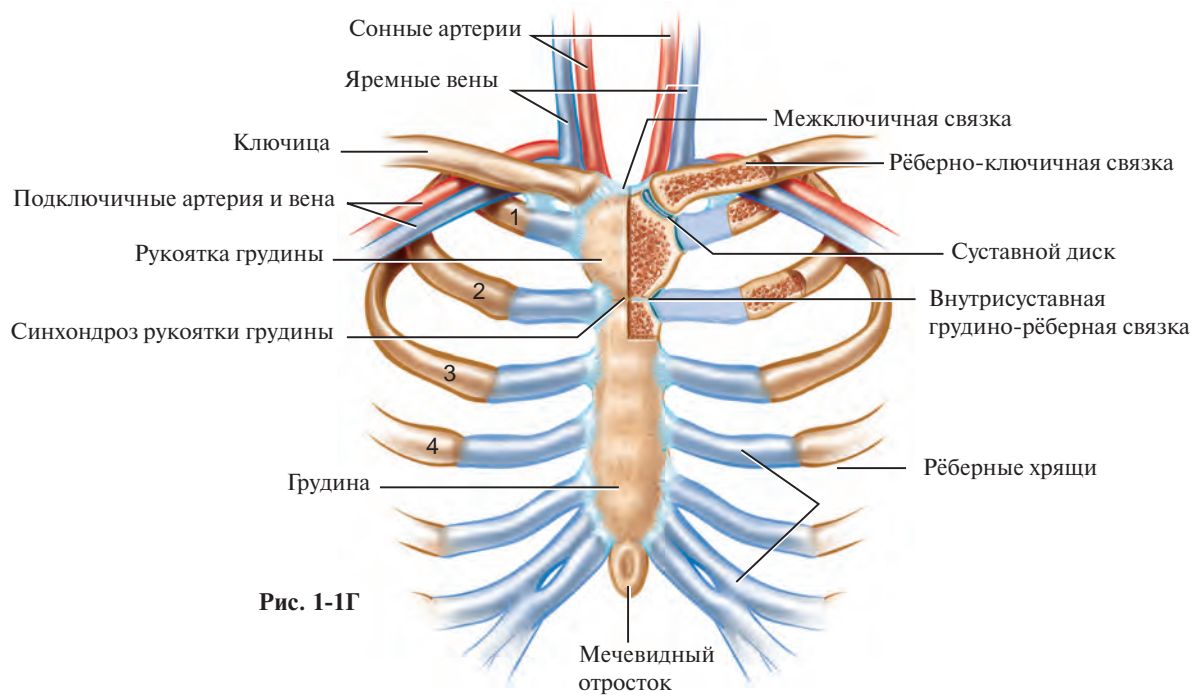
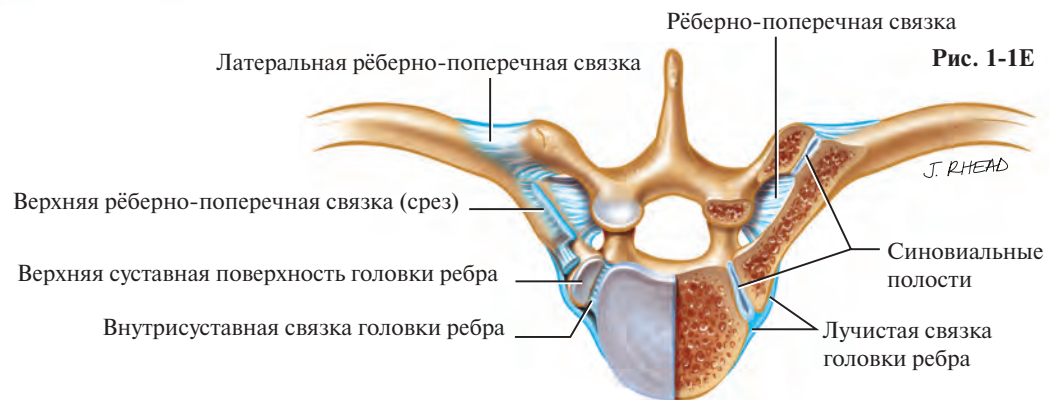
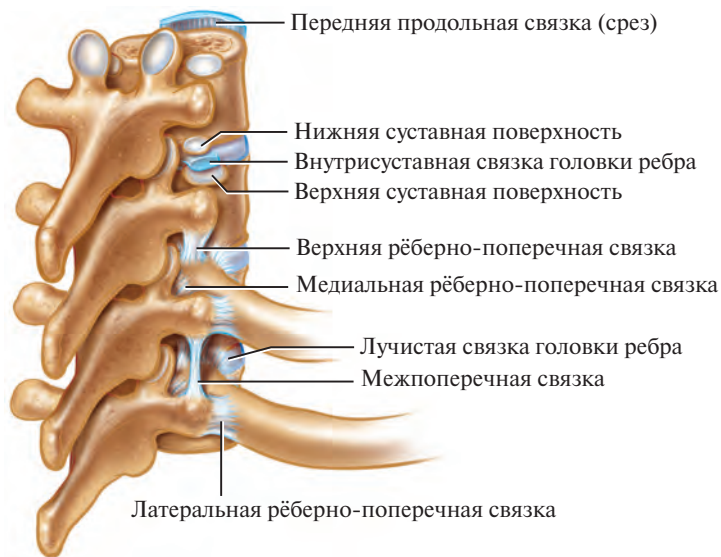

Рис. 1-1Д



1-2. Боковая торакотомия

Боковая торакотомия и её варианты — самый распространённый разрез в торакальной хирургии, который обеспечивает доступ ко всем структурам, расположенным в грудной клетке, и к большинству органов средостения. Варианты боковой торакотомии различают по длине и числу рассекаемых мышц, при этом ШМС рассекают, а целостность ПЗМ не нарушают.

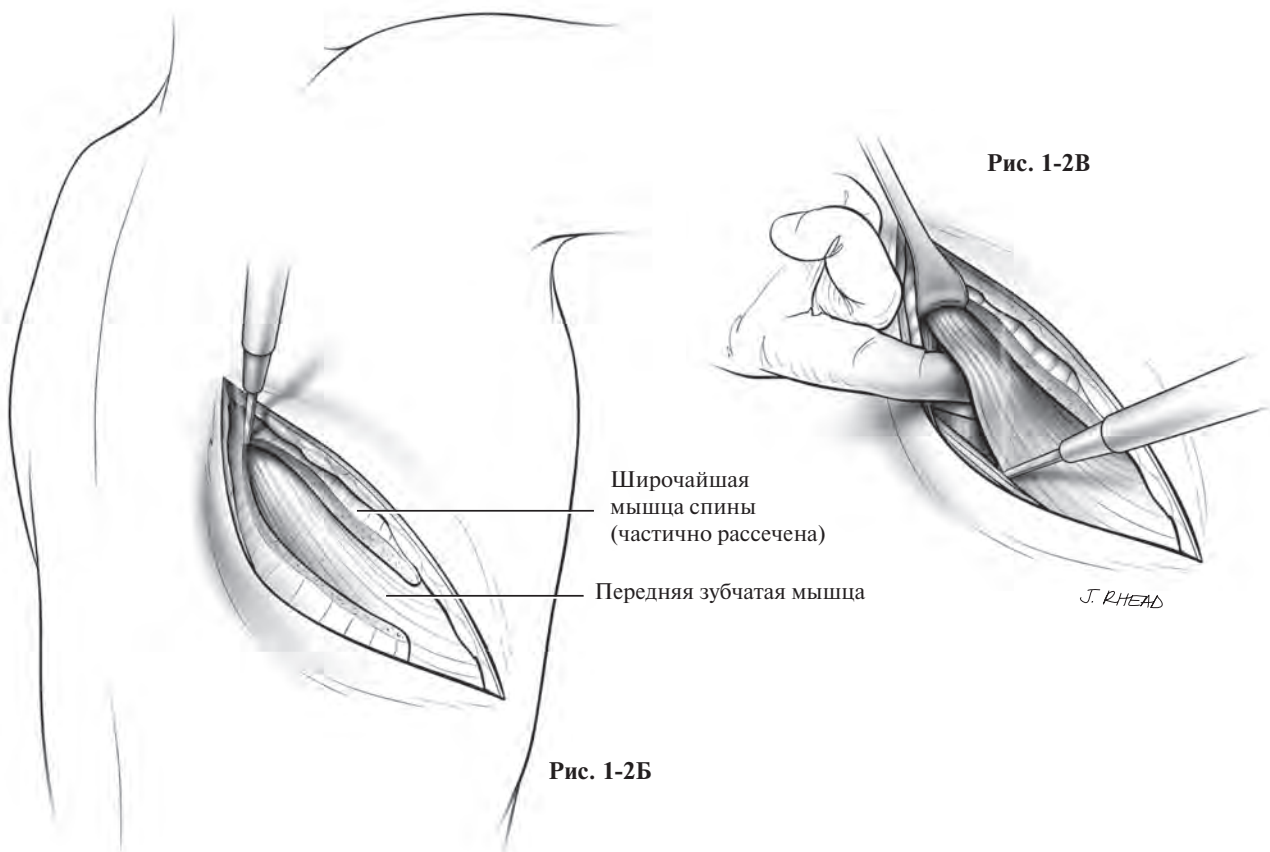
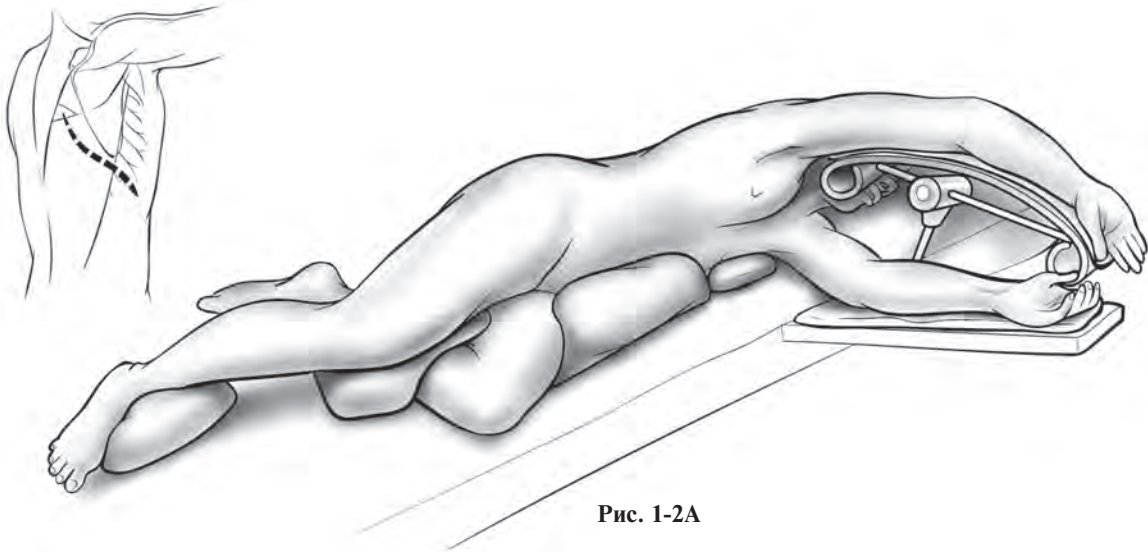
Пациента укладывают строго на бок, вышележащую руку отводят вверх и вперёд, нижележащую ногу сгибают, а другую — оставляют прямой (рис. 1-2А). В таком положении лопатка смещена вперёд, обеспечивая доступ к околопозвоночной области. Под тяжестью вышележащей ноги расширяются межрёберные промежутки, пациент находится в слегка повернутом положении Тренделенбурга (*Trendelenburg*). Этому помогает и опускание бёдер пациента. Для профилактики сдавления плечевого сплетения под грудную клетку, сразу же ниже подмышечной впадины, помещают специальный валик или пакет с инфузионным раствором. Голову укладывают на подставку таким образом, чтобы шейный отдел позвоночника находился в нейтральном положении.

Разрез начинают сзади, на уровне углов рёбер, и ведут вперёд, до переднего края ШМС. Её рассекают вместе с окружающими тканями, что препятствует образованию мёртвого пространства (рис. 1-2Б).

Тщательно лигируют или коагулируют сосудисто-нервные пучки, которые выглядят как белёсые образования в толще пересечённой мышцы.

Непосредственно под ШМС расположена ПЗМ (её задний край косо пересекает линию разреза). После тщательной мобилизации в большинстве случаев можно отвести ПЗМ вперёд. Мягкие ткани, лежащие позади её края, рассекают до рёбер, мышцу приподнимают пальцем и освобождают свободный нижелатеральный край (рис. 1-2В). Затем в точках прикрепления отделяют мышцу от рёбер, где часто обнаруживают небольшие коммуникантные ветви артерий. Для адекватного гемостаза используют электрокоагулятор.

Лопатку поднимают крючком, а фасцию, лежащую позади ПЗМ, рассекают. Для определения уровня разреза подсчитывают рёбра сверху вниз (обычно II ребро — самое высокое из доступных пальпации). В большинстве случаев доступ в грудную полость получают без резекции рёбер. Межрёберные мышцы рассекают в направлении сзади и вперёд по верхнему краю нижележащего ребра, что позволяет избежать повреждения сосудисто-нервного пучка. Рассечение межрёберных мышц должно быть достаточным для разведения рёбер на расстояние, необходимое для выполнения операции.



Если требуется больше расширить межреберье, то разрез может начинаться сразу от симпатического ствола, продолжаться латерально и вперёд вплоть до внутренних грудных сосудов. Длина межрёберного разреза в дальнейшем практически не влияет на функциональную активность пациента, а её увеличение уменьшает риск перелома рёбер во время операции и облегчает работу хирурга. Если необходимо увеличить доступ, то удаляют сегмент длиной 1 см любого ребра, ограничивающего разрез, под околоостистыми мышцами позвоночника. Резецированные рёбра в этом месте позволяют максимально раздвинуть рёбра и прекрасно закрыть мышцами и фасциями концы рёбер. У пациентов, которым необходимо дополнительное расширение, особенно при массивных спайках после перенесённого воспаления или операции, выполняют субпериостальную резекцию ребра, ограничивающего разрез.

Ранорасширители помещают на освобождённые рёбра и полностью растягивают мягкие ткани в переднезаднем направлении (рис. 1-2Г).

Разрез зашивают после введения дренажей. Рёбра возвращают в исходное положение и фиксируют одной или двумя прочными восьмиобразными лигатурами, которые проводят сверху над вышележащим ребром, а снизу — между нижележащим и сосудисто-нервным пучком (рис. 1-2Д). Если ранорасширителем сломали ребро, то одной из лигатур фиксируют зону перелома. Применяя рассасывающийся шовный материал и не захватывая в шов сосудисто-нервный пучок, можно избежать возникновения у пациента постторакотомической боли.

ПЗМ возвращают в нормальное положение и её край пришивают к отделённой вначале соединительной ткани. На края ШМС накладывают швы в два слоя, что уменьшает возможность расхождения швов за счёт того, что ограничивается величина мышечного некроза, возникающего при чрезмерной толщине швов (рис. 1-2Е). Кожу зашивают стандартным способом.