

**СОДЕРЖАНИЕ**

ВВЕДЕНИЕ .....	4
ГЛАВА 1. СОСУДИСТАЯ АНАТОМИЯ МАЛОГО ТАЗА И ПРЕДСТАТЕЛЬНОЙ ЖЕЛЕЗЫ .. 6	
<i>Кровоснабжение органов и полости малого таза .....</i>	6
<i>Кровоснабжение предстательной железы .....</i>	11
ГЛАВА 2. СОВРЕМЕННЫЕ МЕТОДЫ ОПЕРАТИВНОГО ЛЕЧЕНИЯ ДОБРОКАЧЕСТВЕННОЙ ГИПЕРПЛАЗИИ ПРЕДСТАТЕЛЬНОЙ ЖЕЛЕЗЫ .....	20
ГЛАВА 3. РЕНТГЕНЭНДОВАСКУЛЯРНАЯ ЭМБОЛИЗАЦИЯ ПРОСТАТИЧЕСКИХ АРТЕРИЙ.....	23
<i>Технические особенности выполнения эмболизации артерий простаты</i>	25
ГЛАВА 4. РЕЗУЛЬТАТЫ ЛЕЧЕНИЯ БОЛЬНЫХ МЕТОДОМ ЭМБОЛИЗАЦИИ ПРОСТАТИЧЕСКИХ АРТЕРИЙ.....	33
<i>Результаты долгосрочных наблюдений за пациентами после выполненной эмболизации простатических артерий.....</i>	33
<i>Оценка показателей ЛДФ граммы в прогнозировании долгосрочной эффективности ЭПА .....</i>	41
<i>Особенности выполнения трансуретральной резекции простаты при больших аденомах предстательной железы.....</i>	47
<i>Осложнения эмболизации простатических артерий.....</i>	70
ГЛАВА 5. ЭМБОЛИЗАЦИЯ ПРОСТАТИЧЕСКИХ АРТЕРИЙ В ЛЕЧЕНИИ АДЕНОМЫ ПРЕДСТАТЕЛЬНОЙ ЖЕЛЕЗЫ У БОЛЬНЫХ САХАРНЫМ ДИАБЕТОМ.....	74
ГЛАВА 6. СУПЕРСЕЛЕКТИВНАЯ ХИМИОЭМБОЛИЗАЦИЯ АРТЕРИЙ ПРОСТАТЫ В ЛЕЧЕНИИ ЛОКАЛИЗОВАННОГО РАКА ПРЕДСТАТЕЛЬНОЙ ЖЕЛЕЗЫ .....	81
<i>Рентгенэндоваскулярные вмешательства в уроонкологии.....</i>	82
<i>Рентгенэндоваскулярная химиоэмболизация при локализованном раке предстательной железы.....</i>	86
<i>Результаты лечения локализованного РПЖ методом суперселективной рентгенэндоваскулярной химиоэмболизации .....</i>	90
<i>Осложнения у больных локализованным РПЖ после проведения суперселективной рентгенэндоваскулярной химиоэмболизации .....</i>	100
ГЛАВА 7. ВАРИАНТЫ АНГИОГРАММ ПРОСТАТИЧЕСКИХ АРТЕРИЙ .....	104
ЗАКЛЮЧЕНИЕ.....	115
ПРИЛОЖЕНИЯ.....	118
<i>Международная система суммарной оценки заболеваний простаты в баллах (I-PSS) .....</i>	118
<i>Международный индекс эректильной функции (МИЭФ) .....</i>	119
<i>Шкала количественной оценки мужской копулятивной функции .....</i>	125
СПИСОК ИСПОЛЬЗОВАННОЙ ЛИТЕРАТУРЫ.....	128

## ГЛАВА 5. ЭМБОЛИЗАЦИЯ ПРОСТАТИЧЕСКИХ АРТЕРИЙ В ЛЕЧЕНИИ АДЕНОМЫ ПРЕДСТАТЕЛЬНОЙ ЖЕЛЕЗЫ У БОЛЬНЫХ САХАРНЫМ ДИАБЕТОМ

*Курбатов Д.Г., Лепетухин А.Е., Ситкин И.И., Дубский С.А.*

При наличии аденомы предстательной железы (АПЖ), затрудняющей мочеиспускание, показаны различные хирургические вмешательства. Согласно «Рекомендациям совещания совета экспертов по лечению аденомы предстательной железы» (2009 г.) оптимальным вариантом оперативного вмешательства при размерах простаты от 40 до 80 см<sup>3</sup> является ее трансуретральная резекция (ТУР), а при больших размерах — открытая аденомэктомия. Однако, в связи с тем, что АПЖ является возраст-зависимым недугом, у пациентов повышается риск развития различных хронических заболеваний, таких как метаболический синдром, сахарный диабет (СД) 2 типа, и т.д., значительно осложняющих терапию этой категории больных. В этой связи, особую значимость в лечении АПЖ приобретают малоинвазивные хирургические методы с минимальными рисками развития осложнений и с отсутствием необходимости общей анестезии.

В отделении андрологии и урологии ФГБУ Эндокринологического научного центра с 2009 г. используется эндоваскулярная малоинвазивная технология лечения отягощенных пациентов — эмболизация простатических артерий (ЭПА), в том числе у больных сахарным диабетом, с объемом АПЖ более 60 см<sup>3</sup>, на фоне высокого хирургического и анестезиологического риска.

Обследование больного с СД, с наличием АПЖ перед хирургическим вмешательством имеет определенные особенности. Помимо стандартных анализов, необходимо оценить следующие параметры:

1. Гликированный гемоглобин (HbA1c, %).
2. Стабильность гликемии (отсутствие значимой вариабельности гликемии).
3. Микроальбуминурия или протеинурия.
4. Скорость клубочковой фильтрации (СКФ).

5. Степень гидратации.
6. КЩС, К<sup>+</sup>, Na<sup>+</sup>, креатинин, мочевины.
7. Контроль артериального давления в динамике и ортостатические пробы для диагностики диабетической кардиоваскулярной автономной нейропатии.
8. Оценка функции почек и наличия вегетативной нейропатии мочевого пузыря.
9. Наличие диабетической автономной нейропатии желудочно-кишечного тракта (гастропарез, энтеропатия).
10. Состояние глазного дна — офтальмоскопия с расширением зрачка (оценить риски кровоизлияния или отслойки сетчатки).

В ходе подготовки пациентов необходимо учитывать, что проведение любого ангиографического исследования сопряжено с риском развития контраст-индуцированной нефропатии (КИН). КИН — это состояние, при котором уровень креатинина в сыворотке крови повышается на 44 мкмоль/л или на 25% от начального уровня за последующие 48 часов после введения контрастного вещества, при отсутствии аллергических причин. Распространенность КИН в общей популяции не превышает 2%. Однако, у больных СД распространенность КИН достигает 20–30% и занимает третье место среди причин развития острой почечной недостаточности (ОПН). Поэтому следует обращать особое внимание на возможный риск развития КИН в послеоперационном периоде и проводить профилактику.

Общие принципы периоперационного ведения больных СД:

- Плановые оперативные вмешательства у больных, получающих медикаментозную сахароснижающую терапию, проводятся утром (в первую очередь).
- С учетом высокого риска раневых и системных инфекций, периоперационная антибиотикопрофилактика показана всегда.
- При наличии диабетической автономной нейропатии (нарушение перистальтики и всасывания пищевых нутриентов) необходима профилактика тошноты, рвоты и отсроченных гипогликемических состояний.
- Для профилактики восходящей мочевой инфекции при вегетативной нейропатии необходим контроль за регулярным опорожнением мочевого пузыря. При этом катетеризацию мочевого пузыря с профилактической целью, как порой рекомендуют зарубежные специалисты, мы не выполняем.

- Немедикаментозная и медикаментозная профилактика венозных тромбозов и тромбоэмболий.

Необходимо подчеркнуть, что в ходе подготовки больного, тяжелое гипогликемическое состояние может развиваться при очень быстром достижении нормогликемии в случае предыдущей длительной декомпенсации сахарного диабета. Целевые значения гликемии в периоперационном периоде выбираются индивидуально, в зависимости от степени компенсации сахарного диабета в течение 3–6 месяцев до операции. Предельно высокий допустимый уровень HbA1c для плановых операций – 8,5% (схема).

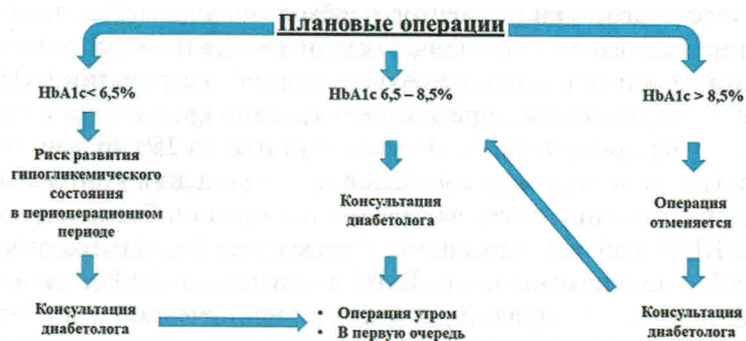


Схема предоперационной подготовки пациента с СД к плановому хирургическому вмешательству

**Методика.** Все мужчины заполняли информированное согласие на операцию. Больным до начала лечения и далее каждые 3 месяца выполняли определение уровня ПСА общ. в крови, пальцевое ректальное и ультразвуковое исследование предстательной железы. УЗИ предстательной железы и органов мочевой системы выполняли через 1 и 3 дня после ЭПА в период пребывания в стационаре, затем через 3 недели после, далее через 3 месяца, затем 1 раз в 6 месяцев (на протяжении 3 лет).

**Результаты.** В послеоперационном периоде отмечался болевой синдром в промежности у 14 пациентов в течение первых суток после операции. Динамический контроль гликемии на фоне проводимой сахароснижающей терапии, профилактика осложнений и антибактериальная терапия обеспечили протекание послеоперационного периода без особенностей – почечной недостаточности,

гипертермии, гематурии, острой задержки мочеиспускания, кровотечений из прямой кишки и других осложнений ни у кого из данных пациентов зафиксировано не было. Больные выписывались на амбулаторное наблюдение через 1–2 дня после вмешательства.

Достоверное уменьшение объема предстательной железы за первые 3 месяца после операции было зарегистрировано у всех больных и составило  $36 \pm 13\%$ . Характерно, что положительную динамику наблюдали уже в течение трех дней после окклюзии артерий.

Все пациенты отмечали существенное улучшение уринации в течение первых 3 недель после ЭПА, а ко второму месяцу наблюдали восстановление мочеиспускания (средний балл по шкале IPSS  $7,3 \pm 2,1$ ). Через 12 месяцев средний балл по шкале IPSS составил  $5,2 \pm 1,7$ , что было достоверно лучше, чем до лечения ( $p=0,001$ ). Также получено увеличение  $Q_{max}$  ( $18 \pm 4,3$  мл/сек.).

Части больным после проведения ЭПА в связи с сохранением затрудненного мочеиспускания обструктивного типа выполнили типичную ТУР простаты в сроки от 6 месяцев до 1 года, что стало технически возможным после уменьшения объема предстательной железы (до  $84-60$  см<sup>3</sup>). В ходе операции во всех случаях было отмечено существенное уменьшение кровоточивости из ткани простаты при обильном истечении застойного мутного секрета из вскрытых ацинусов железы, а зачастую, и густого сливкообразного гноя.

**Клинический случай.** Пациент Т., 73 года, считает себя больным в течение последних 10 лет, когда стало ухудшаться качество мочеиспускания. В сентябре 2010 выполнена эпицистостомия по поводу острой задержки мочи вследствие АПЖ (V простаты 120 см<sup>3</sup>). Больному рекомендовано в дальнейшем выполнение открытой аденомэктомии.

СД 2 типа установлен в 63 года, за время болезни стойкой компенсации не было. С 71 года пациент получает комбинированную сахароснижающую терапию (инсулин суточного действия (гларгин) и глибенкламид).

Через месяц после эпицистостомии пациент госпитализирован с острым инфарктом миокарда. Также выявлена декомпенсация СД. В связи с этим операция отложена на 1,5 года.

В 2012 г. решение о проведении второго этапа оперативного пособия по поводу АПЖ вновь отложено по причине очередной декомпенсации СД, после чего пациент обратился в отделение Ан-

дрологии и урологии ФГБУ Эндокринологического научного центра МЗ РФ для проведения альтернативного лечения.

Биохимический и общеклинический анализы крови были без значимых отклонений. Гликированный гемоглобин (HbA1c) 7,8%. ПСА общ. 5,1 нг/мл, ПСА св./ПСА общ. 33%. Анализ мочи по Нечипоренко (по дренажу): лейкоциты – 10000/мл; эритроциты – 5000/мл.

УЗИ почек – без особенностей. УЗИ *предстательной железы* – размеры 57×58×68 мм, V простаты 117 см<sup>3</sup>.

Диагноз: АПЖ. Эпистостомы. СД 2 типа, декомпенсация. Диабетическая ретинопатия. Диабетическая нейропатия, симметричная дистальная форма. ИБС: постинфарктный кардиосклероз. Хроническая сердечная недостаточность II ФК. Гипертоническая болезнь II ст.

В предоперационном периоде пациенту подобрана сахароснижающая, антиангинальная, гипотензивная терапия. Пациент продолжал получать комбинированную сахароснижающую терапию с коррекцией дозы препаратов. Достигнуто состояние субкомпенсации СД (целевые значения гликемии для данного пациента).

При обследовании общесоматического статуса установлен операционный риск средней степени тяжести для всех стандартных видов оперативного вмешательства и выполнения анестезиологического пособия. Пациенту решено выполнить РЭВОАП.

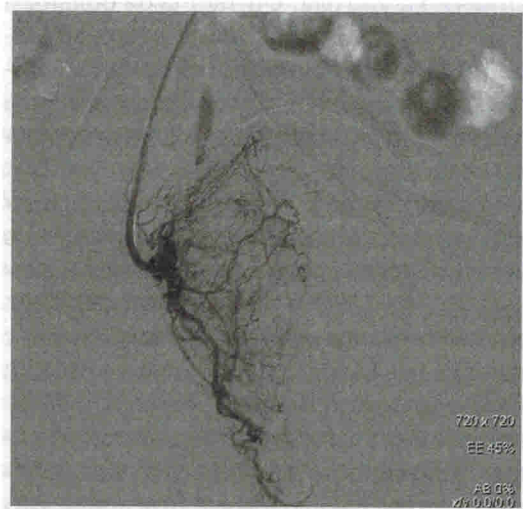

Рис. 5.1. Ангиография левой простатической артерии до ЭПА

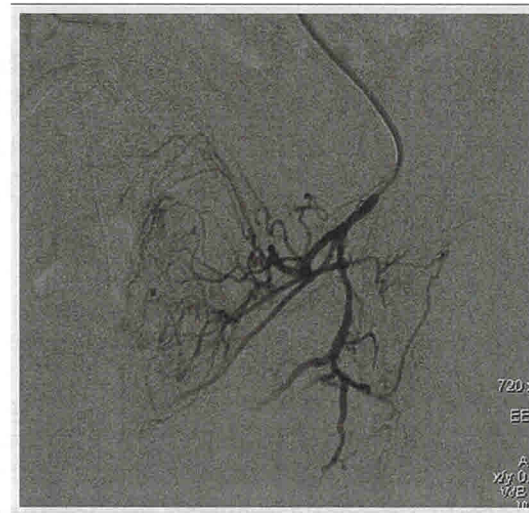

Рис. 5.2. Ангиография правой простатической артерии до ЭПА

После местной анестезии раствором Лидокаина 2% – 4,0 мл выполнена пункция общей бедренной артерии. Через просвет иглы интралюминально проведен металлический проводник, покрытый тефлоном, по которому установлен интродьюсер с ангиохирургическим катетером. Катетер установлен в устье простатической артерии. Выполнена артериография с использованием контрастного неионного препарата (йогексол) (рис. 5.1, 5.2).

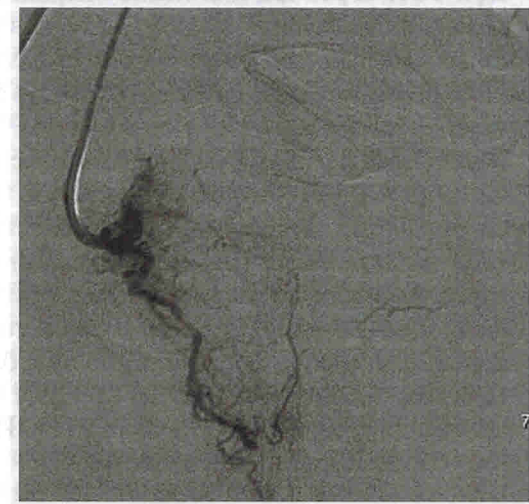


Рис. 5.3. Ангиография левой простатической артерии после ЭПА

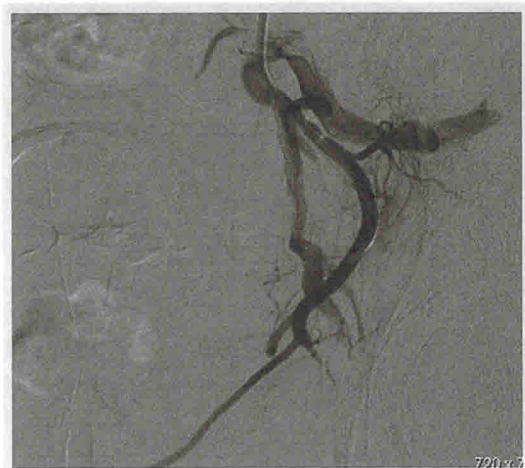


Рис. 5.4. Ангиография правой простатической артерии после ЭПА

После оценки полученных ангиограмм выполнена ЭПА микро-сферами (рис. 5.3, 5.4). После поочередного выполнения (справа и слева) двусторонней эмболизации, катетер и интродьюсер удален.

В ближайшем послеоперационном периоде, в связи с риском развития КИН, пациенту проводилась гидратация и мониторинг функции почек.

Дальнейший послеоперационный период протекал без осложнений.

При УЗИ через три дня после операции объем предстательной железы уменьшился до 86 см<sup>3</sup>. Пациент в удовлетворительном состоянии был выписан на 4-е сутки. Для усиления эффекта ЭПА пациенту дополнительно назначен блокатор 5 $\alpha$ -редуктазы и блокатор  $\alpha$ -адренорецепторов 1A.

Через 2 недели после ЭПА пациент перекрывал цистостомический дренаж и самостоятельно мочился. Через 4 недели V железы составил 70 см<sup>3</sup>, мочеиспускание полностью восстановлено, остаточной мочи не было. Цистостомический дренаж был удален. При контрольной урофлоуметрии после удаления дренажа Q max – 22 мл/сек. Сумма баллов по шкале IPSS составила 7 баллов. Пациенту рекомендовано постоянное применение блокатора 5- $\alpha$  редуктазы.

При контрольном осмотре через 3 года – мочеиспускание самостоятельное, удовлетворительное. При УЗИ – V предстательной железы – 52 см<sup>3</sup>. Остаточной мочи нет.

## ГЛАВА 6. СУПЕРСЕЛЕКТИВНАЯ ХИМИЭМБОЛИЗАЦИЯ АРТЕРИЙ ПРОСТАТЫ В ЛЕЧЕНИИ ЛОКАЛИЗОВАННОГО РАКА ПРЕДСТАТЕЛЬНОЙ ЖЕЛЕЗЫ

Рак предстательной железы (РПЖ) – самое частое злокачественное образование у мужчин. Тенденция к увеличению продолжительности жизни населения в развитых странах, современные диагностические возможности и результаты работы скрининговых программ по ранней выявляемости злокачественных новообразований, являются основными причинами прогрессивного прироста уровня заболеваемости РПЖ в индустриально развитых странах, в том числе и России, с достижением уровня заболеваемости, более 30 на 100 тыс. мужского населения.

Несмотря на увеличение заболеваемости РПЖ, отмечается тенденция к значительному увеличению доли ранних форм и снижению процента местнораспространенных и распространенных форм.

«Золотым стандартом» лечения локализованного РПЖ является радикальная простатэктомия (открытая, лапароскопическая или роботическая). Пожилой и старческий возраст, наличие выраженной соматической патологии, боязнь пациента получить тяжелые осложнения, связанные с оперативным лечением, ограничивают использование радикальной простатэктомии. Пик заболеваемости РПЖ приходится на возрастную категорию 70–75 лет и выше. Ожидаемая продолжительность жизни менее 10 лет, так же ограничивает использование радикальной простатэктомии и наружной лучевой терапии.

Оптимизация существующих и поиск новых малоинвазивных методов лечения злокачественных новообразований, которые отличаются малой травматичностью, быстротой проведения, сокращением времени проведения или отсутствием необходимости анестезиологического пособия, а также позволяющих достичь максимальной эффективности и радикальности, без существенного снижения качества жизни является одной из актуальных задач современной онкологии.

Последние годы в урологии отмечается пристальный интерес специалистов к рентгенэндоваскулярным методам лечения урологических заболеваний. Метод рентгенэндоваскулярной эмболизации ар-

терий предстательной железы при ДГПЖ стал эффективным, улучшающим качество жизни и безопасным методом лечения у пациентов, которым не показано хирургическое лечение.

Возможности суперселективной катетеризации мелких артериальных сосудов позволяют не только проводить эмболизацию, но и вводить лекарственные препараты непосредственно в ткань органа.

Химиоэмболизация (ХЭ) — это инновационный метод лечения злокачественных новообразований различной локализации, сочетающий в себе эмболизацию артерии, питающей опухоль, эмболизирующим материалом, в состав которого введен противоопухолевый препарат.

Возможности современных аппаратов для проведения ангиографических манипуляций, создание новых расходных материалов, позволяющих проводить суперселективную катетеризацию мелких артерий, новый класс эмболизирующих материалов, способных абсорбировать на себе и транспортировать химиопрепарат непосредственно в опухолевую ткань позволяет расширить показания и проводить поиск новых опухолевых локализаций для применения ХЭ.

Современный внутрисосудистый инструментарий позволяет выполнить суперселективную катетеризацию кровеносных сосудов и произвести локальную инфузию противоопухолевого препарата с последующей эмболизацией сосуда. ХЭ обладает такими преимуществами как:

- низкая травматичность процедуры для пациента;
- возможность лечить неоперабельные опухоли;
- минимальное токсическое воздействие химиопрепарата на организм пациента;
- доставка препарата более высокой концентрации;
- более длительное действие химиопрепарата;
- минимальный риск возникновения осложнений.

Имея несомненные преимущества, ХЭ может использоваться как самостоятельный метод лечения, так и в комбинации с другими методами лечения онкологических заболеваний.

## Рентгенэндоваскулярные вмешательства в уроонкологии

В 2008 году опубликованы результаты проведения селективной эмболизации простатических артерий у пациентов с РПЖ, ранее получавших противоопухолевую терапию, имеющих стойкую гемату-

рию. Эмболизация проводилась с целью остановки кровотечения из сосудов предстательной железы. Прекращение гематурии было достигнуто у всех 6 пациентов, у 1 пациента наблюдался рецидив гематурии через 14 месяцев после эмболизации [Rastinehad A.R., 2008].

Эндоваскулярные вмешательства в онкологии могут комбинировать с другими методами лечения, такими как хирургические и химиолучевые, а так же используются как самостоятельный вид лечения.

Первые попытки использовать эндоваскулярные вмешательства в онкологии появились в 70-е годы прошлого столетия и связаны с разработкой внутриартериальной регионарной химиотерапии. Показаниями к проведению внутриартериальной химиотерапии стали: наличие местнораспространенных опухолей, развитие местных рецидивов, а также солитарные метастазы, диагностированные после проведенного радикального лечения. При этом выполняли инфузию 5-фторурацила в нижнюю брыжеечную артерию перед оперативным лечением [Мосидзе Б.А., 1987], а также длительную инфузию адриабластина и 5-фторурацила в верхнюю прямокишечную артерию [Югринов О.Г., 1993]. Такая терапия улучшала абластичность хирургического вмешательства и снижала риск метастазирования [Таразов П.Г., 2007].

Впервые химиоэмболизация при онкоурологических заболеваниях выполнена японскими учеными. В 1990 году опубликованы результаты лечения онкологических больных методом селективной внутриартериальной ХЭ. Эмболизирующим веществом и носителем химиопрепарата служили микросферы на основе этилцеллюлозы. ХЭ выполнена у 759 пациентов со злокачественными опухолями печени (310), почек (177), мочевого пузыря (100), предстательной железы (41), легких (39), органов малого таза (13), кости (4) и другие локализации (75). Редукция опухоли более 50% наблюдалась в 18% случаев опухолей печени, 19% при почечноклеточном раке, 54% при раке мочевого пузыря и 54% случаев РПЖ. Данная методика позволила значительно увеличить выживаемость онкологических больных. Все пациенты методику внутриартериальной ХЭ перенесли удовлетворительно, системные токсические реакции были минимальными [Sato K., Kato T., 1990].

Большой научный вклад в развитие рентгенэндоваскулярной эмболизации и ХЭ, в том числе и в онкоурологии, внесли сотрудники Центрального научно-исследовательского рентгенорадиоло-

гического института (ЦНИРРИ), Санкт-Петербург, под руководством А.М. Гранова. Сотрудниками данного института разработаны и запатентованы различные схемы химиоэмболизаций при злокачественных опухолях печени, поджелудочной железы, почки и мочевого пузыря и онкогинекологии. Данные разработки получили мировое признание и используются во многих ведущих мировых клиниках [Гранов А.М., 2001]. Учеными института детально разрабатываются современные методы интервенционной радиологии в онкоурологии и онкогинекологии. Разработан метод лечения рака почки, предусматривающий проведение внутрисосудистого введения жировой эмульсии, содержащий в себе химиопрепарат. Впервые в мире была проведена рентгеноэндоваскулярная ферромагнитная эмболизация в комбинации с локальной высокочастотной гипертермией. В качестве эмболизата применялся инновационный силоксановый полимерный ферромагнитный материал «Феррокомпозит» [Маковецкая К.Н., 2001]. Сотрудниками института накоплен опыт рентгеноэндоваскулярного лечения 800 больных раком почки и 550 больных с раком мочевого пузыря и матки, при котором достигнуты хорошие ближайшие и отдаленные результаты. При местно-распространенном раке мочевого пузыря рентгеноэндоваскулярные вмешательства применялись в 192 наблюдениях. Внутриаартериальная регионарная химиотерапия выполнена у 124 (64,5%) пациентов, рентгеноэндоваскулярная эмболизация ВПА применялась у 41 (21,4%) пациентов с тяжелыми формами мочепузырных кровотечений. У 27 (14,1%) пациентов с кровотечением при раке мочевого пузыря была использована разработанная сотрудниками ЦНИРРИ методика селективной химиотерапии на фоне проксимальной окклюзии ВПА [Анисимов В.Н., 1994, Карелин М.И., 1992]. Внутриаартериальные инфузии цисплатина в комбинации с рентгеноэндоваскулярной окклюзией ВПА способствовали купированию гематурии в течение первых 3 суток у 80,5% пациентов, уменьшению выраженности симптомов нижних мочевых путей у 81,3% и снятие болевого синдрома у 95,2% пациентов. В результате селективной эндоваскулярной химиотерапии у 12,8% больным выполнена резекция мочевого пузыря вместо цистэктомии. Трехлетняя выживаемость таких пациентов составила 85%.

Возможности рентгеноэндоваскулярной химиоэмболизации ограничиваются гиперваскуляризацией опухоли и химиорезистентностью, что требует разработки новых методов усиления эффек-

тивности эндоваскулярных вмешательств и модифицирующих физико-химических воздействий [Дударев В.С., 2004].

В мировой литературе мало данных о проведении химиоэмболизации при РПЖ. Известно, что кровоснабжение ПЖ осуществляется ветвями внутренней подвздошной артерии (ВПА). В литературе имеется описание выполнения суперселективной катетеризации ветвей ВПА и проведение эмболизации и ХЭ. Имеются сообщения, в которых описано использование эмболизации ВПА для остановки кровотечений и уменьшения болевого синдрома при опухолях женской репродуктивной системы. В некоторых исследованиях [Винокуров В. Л., 2000, Суворова Ю. В., 1999] проводилась оценка эффективности регионарной артериальной ХЭ в комплексной терапии у 95 больных местнораспространенными формами рака тела матки и рака шейки матки. В послеоперационном периоде кровотечение ликвидировано у всех пациентов. Остановка кровотечения дала возможность провести стандартный курс лучевой терапии. Гематологический контроль у таких пациенток продемонстрировал улучшение показателей периферической крови. Ангиографический контроль после лечения показал уменьшение размеров опухоли на 25–50% по сравнению с результатами до лечения. Трехлетнее наблюдение за результатами лечения показало повышение выживаемости больных, лучевая терапия, у которых, применялась в комбинации с эндоваскулярным вмешательством (47% и 36% в контроле) [Суворова Ю.В., 1999].

Аналогичный положительный эффект от проведения ХЭ в неoadьювантном режиме перед лучевой терапией при местнораспространенном раке шейки матки показали в своей работе китайские ученые [Yu L. et al., 2009].

В настоящее время предложен новый способ ХЭ – введение в питающие опухолевую ткань артерии микросфер, переносящих химиопрепарат (класс препаратов – Drug eluting beads (DEB)), имеющий ряд преимуществ. Воздействие, оказываемое на опухолевую ткань, селективное. Время элиминации химиопрепарата с поверхности микросфер DC Bead™ составляет от 7 до 60 дней и зависит от размера микросфер. Токсичность практически отсутствует. Концентрация химиопрепарата в системном кровотоке значительно ниже терапевтической, применяемой при системной химиотерапии, что позволяет вводить одномоментно большие дозы химиопрепарата. Опухолевая ткань подвергается ишемии за счет перекрытия кровотока микро-

сферами из поливинилалкоголя, при этом степень ишемии можно регулировать размером микросфер [Долгушин Б.И., 2009].

Возможности современных аппаратов для проведения ангиографических манипуляций, создание новых расходных материалов, позволяющих проводить суперселективную катетеризацию мелких артерий, новый класс эмболизирующих материалов, способных абсорбировать на себе и транспортировать химиопрепарат непосредственно в опухолевую ткань позволяет расширить показания и проводить поиск новых опухолевых локализаций для применения ХЭ.

### Рентгенэндоваскулярная химиоэмболизация при локализованном раке предстательной железы

Внутрисосудистые диагностические и лечебные вмешательства выполняли в условиях рентгенооперационной на ангиографическом комплексе Innova 4100IQ GENERAL ELECTRIC (США).

Эндоваскулярные расходные материалы и инструменты, использованные для ХЭ рака простаты, и техника выполнения процедуры во многом аналогичны таковым при ЭПА при аденоме.

Химиопрепаратом для проведения процедуры химиоэмболизации служил веро-митомидин в дозировке 20 мг. В качестве источника транспортировки химиопрепарата применялись микросферы NeraSphere™ (Гепасферы) — это новейший эмболизационный материал с высокими абсорбционными свойствами, производимый компанией Biosphere Medical (Франция) с размером микросфер 500–100 мкм. Микросферы обладают преимуществами по сравнению с другими эмболизирующими материалами. Изготовленные из суперабсорбирующего полимера (SAP) микросферы насыщаются лекарственным средством во всем объеме, как губка. Насыщение препаратом происходит по 2-м механизмам: механическая абсорбция и ионного обмена, что позволяет загружать в NeraSphere различные водорастворимые цитостатики. Более 90% доксорубицина (раствора или разведенного физраствором лиофилизата) загружается в течение <15 минут. Выделяющие лекарственное средство микросферы NeraSphere приобретают форму сосуда для достижения полной окклюзии, и за счет этого:

- Обеспечивается оптимальный контакт между поверхностью микросферы и сосудистой стенкой, за счет чего усиливается диффузия лекарственного средства в опухоль;

- Усиливается некроз опухоли;
- Снижается риск реканализации сосуда;
- Усиливается эмболический эффект и снижается количество микросфер, необходимых для достижения порога эмболизации.

Высокая изменчивость формы микросфер NeraSphere обеспечивает оптимальный контакт между поверхностью микросферы и сосудистой стенкой, за счет чего усиливается диффузия лекарственного средства в опухоль. Для введения эмболизирующих частиц используются микрокатетеры.

Накануне вмешательства интервенционный радиолог проводил осмотр больного, уточнял аллергологический анамнез (непереносимость новокаина, йодсодержащих препаратов). Больному объясняли цель и задачи планируемого вмешательства, согласованные с лечащим врачом и отраженные в предангиографическом эпикризе. За 30–40 минут до исследования выполняли премедикацию 1 мл 2%-ного раствора Промедола, 0,5 мл 0,1%-ного раствора атропина и 1 мл 1%-ного раствора димедрола. Эндоваскулярные процедуры осуществляли под местной инфильтрационной анестезией 20 мл 1,0%-ным раствором Новокаина или Лидокаина. В процессе исследования при необходимости вводились обезболивающие, спазмолитические или седативные препараты. Все виды рентгеноэндоваскулярных вмешательств осуществляли врачи ангиографического кабинета в присутствии лечащего врача. Процедуры осуществляли в положении больного лежа на спине, на столе ангиографического комплекса. После обработки кожи раствором йода и этилового спирта и отграничения паховой области стерильной простыней пальпаторно определяли локализацию бедренной артерии по ее пульсации. Пункцию выполняли таким образом, чтобы место вхождения иглы, в сосуд проекционно совпадало с головкой бедренной кости, что проверяли с помощью рентгеноскопии. После пункции осуществляли катетеризацию бедренной артерии по Сельдингеру. В просвет артерии вводили проводник. При ощущении препятствия (извитые атеросклеротические сосуды, попадание проводника в мелкие ветви, паравазальная пункция) положение проводника проверяли при помощи рентгеноскопии. После прохождения проводника в аорту иглу удаляли, и вводили катетер необходимой конфигурации.

При выраженном атеросклерозе, измененной анатомии, резкой извитости бедренных и подвздошных сосудов, а также, если планировалась длительная процедура со сложными манипуляциями,





Рис. 6.1. Катетеризация и контрастирование правой подвздошной артерии. Стрелкой указан цистостомический дренаж

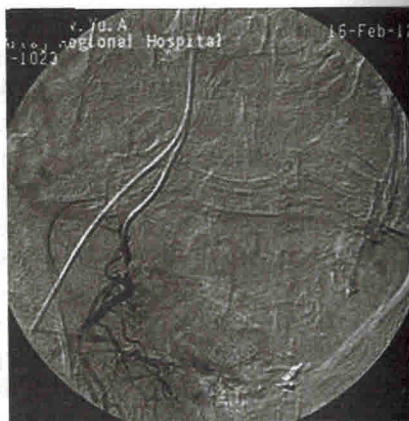


Рис. 6.2. Суперселективная катетеризация ветвей нижнепузырной артерии. Контрастируются простатические артерии

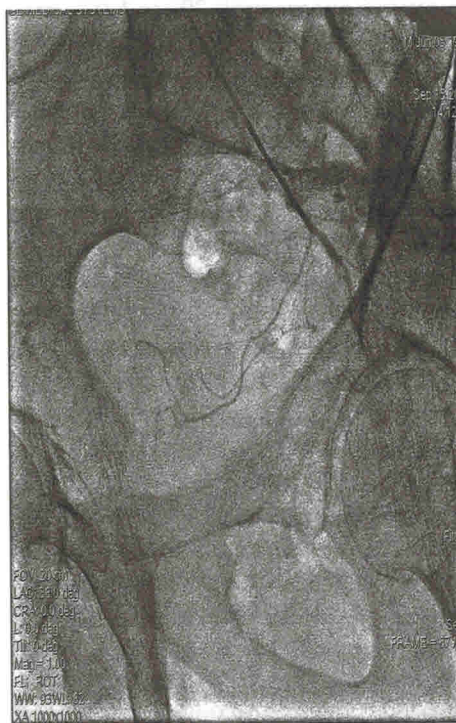

Рис. 6.3. Микрокатетер подведен к простатической артерии слева. Начало введения химиоэмболизата

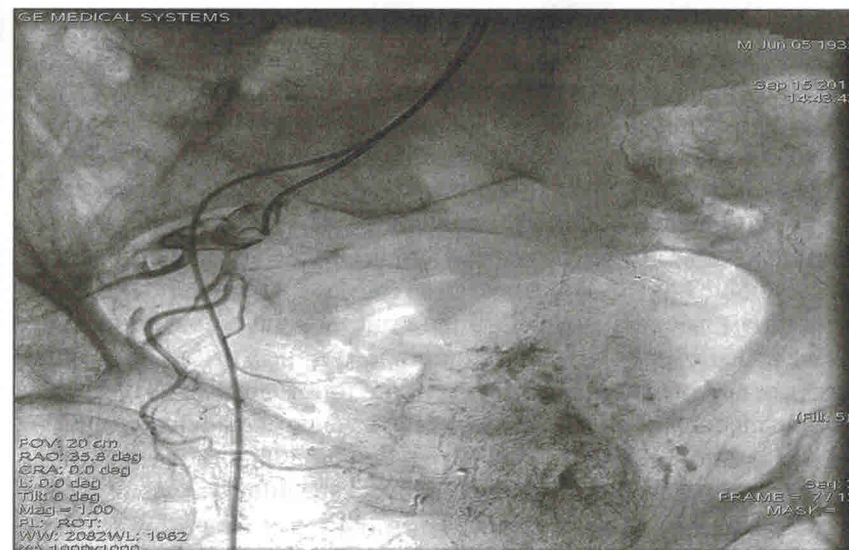

Рис. 6.4. Накопление химиоэмболизата в ткани левой доли предстательной железы (указано красной стрелкой). Контрастирование артерий предстательной железы и введение химиоэмболизата справа (указано черной стрелкой)

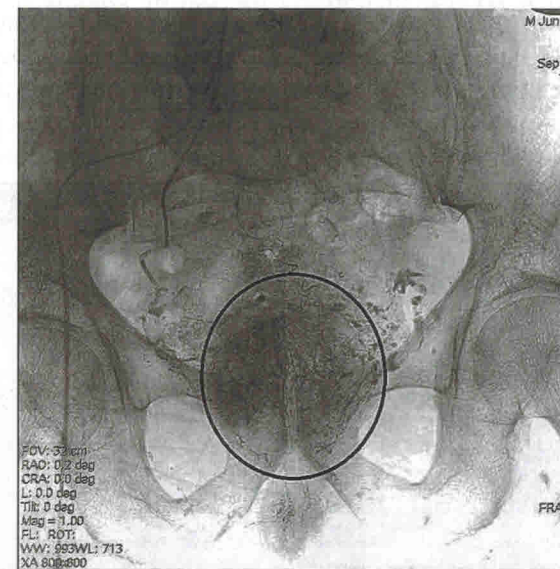


Рис. 6.5. Накопление химиоэмболизата в ткани предстательной железы