

ОСНОВЫ маммографии

Перевод третьего издания

**СЬЮЗАН УИЛЬЯМС
КЭТРИН ТЕЙЛОР
СТЕЛЛА КЭМПБЕЛЛ**

**Перевод с английского
М. П. Дружинин**



Москва, 2024

УДК 616-073.75+618.19
ББК 53.6
У36

Основы маммографии / С. Уильямс, К. Тейлор, С. Кэмпбелл;
У36 перев. с англ. – М.: Издательство Панфилова, 2024. – 152 с.: илл.
ISBN 978-5-91839-124-2

Основная цель этого издания – помочь практикующим специалистам в принятии правильных клинических решений в диагностике и лечении заболеваний молочной железы. В книге подробно описаны оборудование для маммографии, его настройка и тестирование, оценка качества маммограмм, практические аспекты анатомии молочных желез, основные и дополнительные маммографические проекции, маммография у женщин с грудными имплантами, маммография мужской грудной железы, маммография оперированной молочной железы, а также биопсия молочных желез, рентгенологическое исследование образца ткани и локализационные процедуры с тканевыми маркерами. Особое внимание уделено маммографическим признакам доброкачественных злокачественных заболеваний.

Книга предназначена для специалистов по лучевой диагностике и маммологов.

УДК 616-073.75+618.19
ББК 53.6

Предупреждение

Этот перевод выполнен ООО «Издательство Панфилова», которое несет за него полную ответственность. Практики и исследователи всегда должны полагаться на свои собственные знания и опыт при оценке и использовании любой информации, методов и результатов, описанных в этой книге. Из-за быстрых изменений в медицинской практике и науке необходима независимая проверка диагнозов и дозировок лекарственных средств. В рамках, определенных действующими законами Elsevier, авторы, редакторы или распространители не несут

ответственности за любые повреждения и/или ущерб, нанесенный людям или собственности в результате небрежности или иных обстоятельств, или из-за применения или действия любых идей, инструкций, процедур или продуктов, описанных в этой книге.

Каждый раздел данной книги защищен авторскими правами. Любое ее использование вне положений закона об авторском праве при отсутствии письменного согласия издательства недопустимо и наказуемо. Ни одна из частей данной книги не может быть воспроизведена в какой-либо форме без письменного разрешения издательства.

Издано при финансовой поддержке Министерства цифрового развития, связи и массовых коммуникаций Российской Федерации

This edition of ***Fundamentals of Mammography, third edition by Sue Williams, Kathryn Taylor, and Stella Campbell*** is published by arrangement with Elsevier Inc.

Это издание ***Fundamentals of Mammography, third edition by Sue Williams, Kathryn Taylor, and Stella Campbell*** публикуется на русском языке по соглашению с Elsevier Inc.

Copyright © 2022, Elsevier Ltd. All rights reserved.
ISBN 978-0-702-081071

© 2024 Перевод на русский язык, подготовка оригинал-макета, верстка, оформление
ООО «Издательство Панфилова»

ISBN 978-5-91839-124-2

СОДЕРЖАНИЕ

- Благодарности
Предисловие
Аббревиатуры
- 1 Оборудование для маммографии и контроль качества, 1**
- Введение, 1
Выбор оборудования для маммографии, 1
 Дизайн, 1
 Функциональные требования, 2
Постинсталляционные процедуры, 3
Рутинная проверка системы, 3
 Оборудование, необходимое для контроля качества работы системы маммографии, 3
 Ежедневная проверка системы, 3
 Еженедельная оценка отношения контраст/шум, 4
 Еженедельная оценка выраженности артефактов и однородности, 4
 Оценка качества изображения, 4
Цифровой томосинтез молочной железы, 5
Стереотаксические устройства, 6
 Тестирование стереотаксических устройств, 6
Документирование результатов тестов, 7
- 2 Вывод и хранение изображений, 9**
- Введение, 9
Системы архивирования изображения и связи, 9
 Рабочая станция оператора, 9
 Диагностические рабочие станции, 10
 Системные сети, 10
Инфраструктура системы архивирования изображения и связи, 10
 Стандартизация системы, 11
 Открытая архитектура и возможности связи, 11
 Надежность, 11
 Защищенность, 11
Анализ изображения, 11
Томосинтез, 11
Тестирование мониторов, 11
- 3 Практические аспекты анатомии молочных желез с позиции маммографии, 13**
- Эмбриология, 13
Нормальное развитие, 13
 Железистая ткань, 13
 Постнатальное развитие, 13
 Добавочная ткань молочной железы, 14
Нормальная работа молочной железы, 14
Инволютивные изменения молочной железы, 15
Прерывание инволютивных процессов, 16
 Беременность, 16
 Гормональная заместительная терапия, 17
 Влияние гормональной заместительной терапии на риск развития рака молочной железы, 17
- Анатомия молочной железы взрослой женщины, 17
Врожденные аномалии, 17
 Пост- и префиксированные молочные железы, 17
 Пост- и префиксированные соски, 17
Развитие рака молочной железы, 17
Принципы маммографии с позиции анатомии, 18
- 4 Маммография: первые шаги, 21**
- Важность клинической информации, 21
Обоснование рентгенологического исследования, 22
Вопросы информированного и добровольного согласия, 22
Предварительная беседа, 22
 Достижение взаимопонимания, 22
 Объяснение сути процедуры, 22
 Медицинский анамнез, 23
 Выявление и описание клинических симптомов, 23
Важные аспекты, 23
 Аннотация к снимку, 23
 Анатомическое позиционирование, 23
 Обращение с молочной железой, 23
Компрессия молочной железы, 24
- 5 Маммография: основные проекции, 25**
- Введение, 25
Краниокаудальная проекция, 25
 Визуализируемая область, 25
 Положение оборудования, 25
 Анатомическое положение: левая молочная железа, 26
 Позиционирование молочной железы, 26
 Приложение компрессии, 27
Медиолатеральная косая проекция, 28
 Визуализируемая область, 29
 Положение оборудования, 30
 Анатомическое положение: левая молочная железа, 30
 Позиционирование молочной железы, 30
 Приложение компрессии, 32
 Сложности достижения равномерной компрессии, 33
 Индивидуальный подход, 35
- 6 Маммография: дополнительные проекции, 37**
- Кооперация, 38
Медиальная ротационная краниокаудальная проекция, 38
 Показания, 38
 Визуализируемая область, 38
 Положение оборудования, 38
 Анатомическое положение: левая молочная железа, 38
 Позиционирование молочной железы, 38
 Возможные трудности, 40

- Латеральная ротационная краниокаудальная проекция, 40**
 Показания, 40
 Визуализируемая область, 40
 Положение оборудования, 40
 Анатомическое положение: левая молочная железа, 40
 Позиционирование молочной железы, 40
 Возможные трудности, 41
- Расширенная краниокаудальная проекция, 41**
 Показания, 41
 Визуализируемая область, 41
 Положение оборудования, 41
 Анатомическое положение: левая молочная железа, 42
 Позиционирование молочной железы, 42
 Возможные трудности, 43
- Медиолатеральная проекция, 45**
 Показания, 45
 Визуализируемая область, 45
 Положение оборудования, 45
 Анатомическое положение: левая молочная железа, 45
 Позиционирование молочной железы, 46
 Возможные трудности, 46
- Латеромедиальная проекция, 47**
 Показания, 47
 Визуализируемая область, 47
 Положение оборудования, 47
 Анатомическое положение: левая молочная железа, 47
 Позиционирование молочной железы, 47
 Возможные трудности, 48
- Проекция подмышечного хвоста, 49**
 Показания, 49
 Визуализируемая область, 49
 Анатомическое положение: левая молочная железа, 49
 Положение оборудования, 49
 Позиционирование молочной железы, 49
 Возможные трудности, 50
- Специальные методы, 51**
 Требования к оборудованию, 52
 Позиционирование, 52
- Ротационные/смещенные проекции, 52**
- Проекция с локальной компрессией, 52**
 Показания, 52
 Точная локализация области интереса, 52
 Позиционирование, 52
 Сила компрессии, 54
 Возможные трудности, 54
- Приближенные проекции, 54**
 Показания, 54
- Проекция с локальной компрессией и приближением, 54**
 Время экспозиции, 54
- Цифровой томосинтез молочной железы, 55**
- Двухэнергетическая маммография с контрастным усилением, 55**
- 7 Маммография: индивидуализация исследования, 59**
 Индивидуальность, 59
 Варианты развития молочной железы, 59
- Варианты размеров и адаптация техники исследования, 62*
Варианты строения скелета грудной стенки, 65
- Маммография у женщин с грудными имплантатами, 65**
 Эффективность маммографии, 65
 Сомнения, которые могут беспокоить женщин с грудными имплантатами, 67
 Методы позиционирования, 67
 Техника Эклунда, 68
 Вспомогательная техника: латеральная проекция, 68
 Вспомогательная техника: тангенциальные проекции, 68
- Маммография мужской грудной железы, 69**
- Маммография оперированной молочной железы, 69**
- Женщины с ограниченными возможностями и/или психоневрологическими расстройствами, 71**
- Трансгендеры и небинарные люди, 71**
- 8 Рентгенологические исследования, 73**
 Введение, 73
 Обследование женщин с симптомами, 74
 Скрининговое обследование, 74
 Биопсия молочной железы, 74
 Биопсия с лучевым наведением, 75
Ультразвуковое наведение, 75
Рентген-наведение, 75
 Помещение для маммографии, 76
 Оборудование, 76
 Предварительная визуализация, 77
 Процедура, 77
Техника стереотаксической локализации, 78
- Вакуум-ассистированные процедуры, 80**
- Рентгенологическое исследование образца ткани, 81**
- Локализационные процедуры с использованием тканевых маркеров, 81**
- Осложнения, 84**
Боль и болезненность, 84
Кровотечение и кровоизлияния, 84
Меры предосторожности при контакте с кровью, 84
Головокружение и обморок, 84
- 9 Обучение, образование и непрерывное профессиональное развитие в маммографической практике, 87**
 Введение, 87
 Дефицит трудовых ресурсов, 87
Ассистент/младший техник-маммографист, 87
Постдипломное профессиональное развитие, 88
 Контроль клинических маммографических навыков, 88
 Анализ повторных исследований, 88
 Оценка качества маммографических изображений, 88
 Анализ маммограмм, 89
 Примеры маммограмм для анализа, 89

Краниокаудальные маммограммы, 90
Медиолатеральные косые маммограммы, 91
Полное маммографическое обследование, 94

10 Системы контроля качества, 99

Введение, 99

Контроль качества, 99

Развитие системы качества, 99
Определение целей, 100
Выбор критериев, 100
Принятие стандартов, 100
Сбор информации, 100
Анализ эффективности, 100
Организационные требования, 100
Культура и образование, 100
Доступность и достижимость, 102
Доступность оценки результатов, 102
Профессиональная организация контроля качества, 102
Системы внутреннего контроля качества, 102
Системы внешнего контроля качества, 103

Система контроля качества национальной службы скрининга заболеваний молочной железы, 103

11 Основы интерпретации маммографических исследований, 105

Введение, 105

Роль маммографии, 105

Показания к маммографии, 106
Влияние возраста и гормональной заместительной терапии на чувствительность маммографии, 106

Маммографические признаки, свидетельствующие о патологии, 106

Объемное образование, 107
Искажение архитектуры, 107
Асимметрия, 109
Микрокальцинаты, 110

Доброкачественные заболевания молочной железы, 111

Доброкачественные изменения молочной железы, 111
Классификация доброкачественных образований молочной железы, 111
Непролиферативные образования молочной железы, 111
Маммографические изменения, связанные с наиболее распространенными непролиферативными заболеваниями молочной железы, 111
Маммографические признаки наиболее распространенных пролиферативных заболеваний молочной железы, 112

Злокачественные и потенциально злокачественные состояния, 114

Что такое рак молочной железы?, 114
Типы рака молочной железы, 115
Степень злокачественности инвазивного рака, 115
Маммографические признаки рака молочной железы в зависимости от гистологического типа, 115

Заключение, 117

12 Скрининг заболеваний молочной железы, 119

Принципы скрининга, 119

Заболеемость раком молочной железы, 120

Скрининг с использованием маммографии, 120

Доза излучения, 120
Число проекций, 120
Цифровая маммография, 121

Особенности скрининга заболеваний молочной железы, 121

Возраст и частота, 121
Риск, 121
Интерпретация результатов маммографии, 122

Повторный вызов на обследование, 122

Процесс обследования, 122
Локализация, 123

Контроль качества, 123

13 Психологические аспекты и вопросы коммуникации, 125

Факторы, влияющие на уровень тревожности и поведение, связанные с диагностикой рака молочной железы, 125

Направление на исследование, 125
Внешние влияния — общедоступные источники и опыт, 126
Фазы диагностического процесса, 126

Снижение тревожности, 126

Предварительное информирование, 126
Время ожидания, 126
Административный и регистрирующий персонал, 126
Обсуждение результатов, 127

Коммуникативные навыки маммографиста, 127

Личные вопросы, 127

Мужчины с жалобами со стороны грудной железы, 128

Вопросы о раке молочной железы, 128

Семья, 128

14 Мультидисциплинарный подход, 131

Понятие о мультидисциплинарной бригаде, 131

Мультидисциплинарный консилиум, 131
Кто участвует в мультидисциплинарном консилиуме?, 132
Организация мультидисциплинарного консилиума, 132
Что необходимо для эффективной работы мультидисциплинарной бригады?, 133
Что обсуждается на заседании мультидисциплинарного консилиума?, 133
Реструктуризация мультидисциплинарного подхода, 133

Клинический случай, демонстрирующий мультидисциплинарный подход, 133

Заключение о важности мультидисциплинарного подхода, 139

Маммография: основные проекции

ОГЛАВЛЕНИЕ

Введение, 25	Визуализируемая область, 29
Краниокаудальная проекция, 25	Положение оборудования, 30
Визуализируемая область, 25	Анатомическое положение: левая молочная железа, 30
Положение оборудования, 25	Позиционирование молочной железы, 30
Анатомическое положение: левая молочная железа, 26	Приложение компрессии, 32
Позиционирование молочной железы, 26	Сложности достижения равномерной компрессии, 33
Приложение компрессии, 27	Индивидуальный подход, 35
Медиолатеральная косая проекция, 28	Список литературы, 35

ЗАДАЧИ

В этой главе рассматриваются:

- Основные маммографические проекции: краниокаудальная и медиолатеральная косая
- Распознавание и исправление ошибок укладки
- Оценка адекватности проведенного исследования

ВВЕДЕНИЕ

Маммография — это технически требовательное исследование. Получение высококачественных маммограмм у самых различных пациенток требует наличия хороших профессиональных навыков. В этой главе рассматривается стандартная техника исследования, однако каждое исследование по-своему уникально и требует определенной адаптации к особенностям каждой конкретной пациентки, причем эта адаптация не должна отражаться на качестве исследования. Изображения низкого качества играют далеко не последнюю роль в неправильной диагностике заболеваний молочной железы. Перед каждым исследованием маммографист должен оценить особенности конкретной пациентки в контексте ее физических возможностей и ограничений.

Все первичные рентгенологические исследования молочных желез обычно включают маммограммы в краниокаудальной (КК) и медиолатеральной косой (МЛК) проекциях. В этой главе мы рассматриваем позиционирование молочной железы, позволяющее получить качественные маммограммы, демонстрирующие весь объем ткани железы. Такие снимки получаются не у всех пациенток. В главе 9 описывается критический анализ качества снимков, который позволит маммографисту решить, удовлетворяет ли снимок принятым стандартам.

КРАНИОКАУДАЛЬНАЯ ПРОЕКЦИЯ

Визуализируемая область

В КК проекции молочная железа визуализируется от верхушки до основания. Эта проекция позволяет увидеть практически всю ткань молочной железы, за исключением наиболее медиальной порции и подмышечного хвоста (рис. 5.1 и 5.2).

Положение оборудования

Плоскость детектора располагается горизонтально и приподнимается несколько выше уровня инфрамаммарного угла.

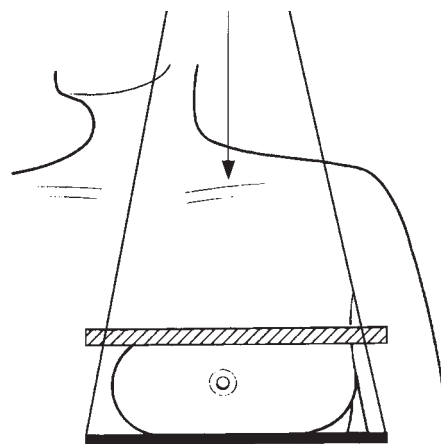


Рис. 5.1 Краниокаудальная проекция.

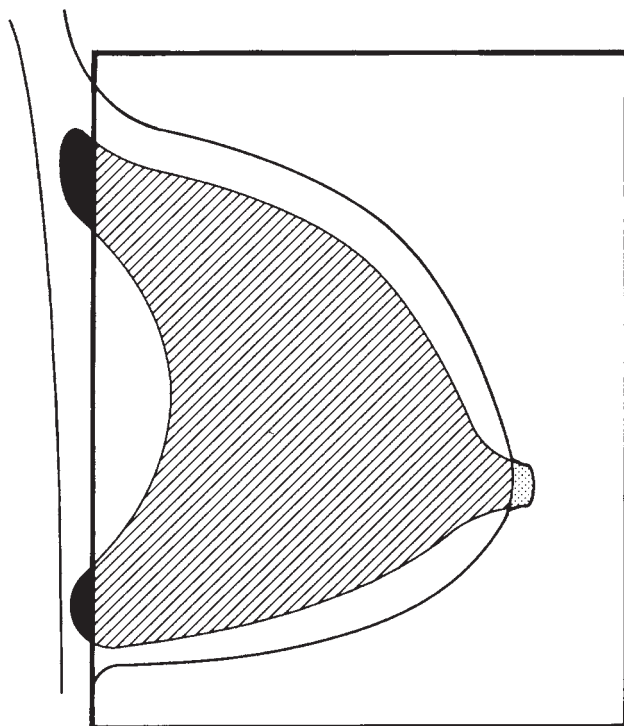


Рис. 5.2 Визуализируемая область.

Анатомическое положение: левая молочная железа

Женщина стоит лицом к аппарату примерно в 5–6 см от него, стопы обращены к аппарату. Руки расслаблены и расположены вдоль туловища, голова поворачивается немного вправо. Молочная железа позиционируется относительно центра детектора (рис. 5.3). Маммографист должен стоять кнутри по отношению к молочной железе, исследование которой планируется.

Позиционирование молочной железы

1. Попросите женщину немного наклониться вперед и приподнимите своей правой рукой левую грудь женщины, отведя ее от грудной стенки (рис. 5.4).
2. Попросите женщину расслабить плечи.
3. Голова женщины должна быть повернута вправо.
4. Убедитесь, что вся ткань молочной железы отведена от инфрамаммарной складки (рис. 5.5).
5. Попросите женщину сохранять наклон туловища и немного повернуть грудную клетку внутрь так, чтобы грудная клетка ниже соска касалась края плоскости детектора. Край детектора касается грудной стенки и инфрамаммарного угла, сосок направлен вперед, вся молочная железа располагается на поверхности детектора (рис. 5.6).
6. Сохраняя левое плечо расслабленным, двумя руками, заведенными под молочную железу, переместите всю железистую ткань вперед от грудной стенки и поместите ее на поверхность детектора. Это обеспечит визуализацию на снимке всей железистой ткани (рис. 5.7).

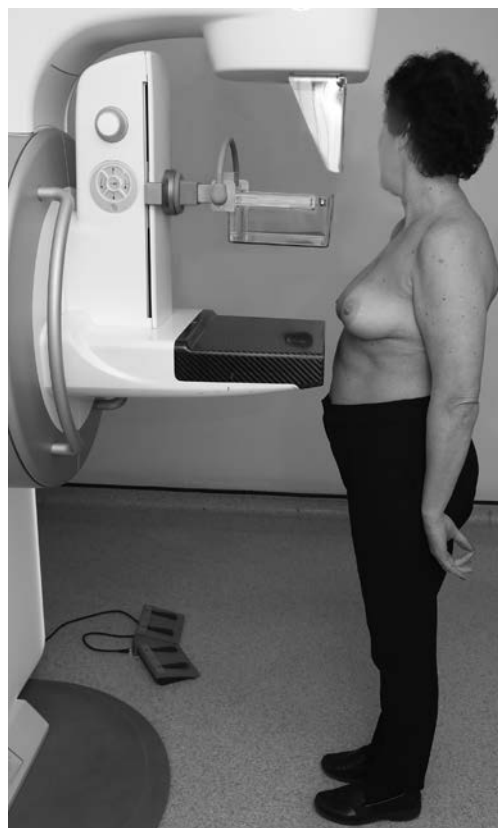

Рис. 5.3 Подготовка к маммографии в краниокаудальной проекции: женщина стоит лицом к аппарату, руки расслаблены и вытянуты вдоль туловища.

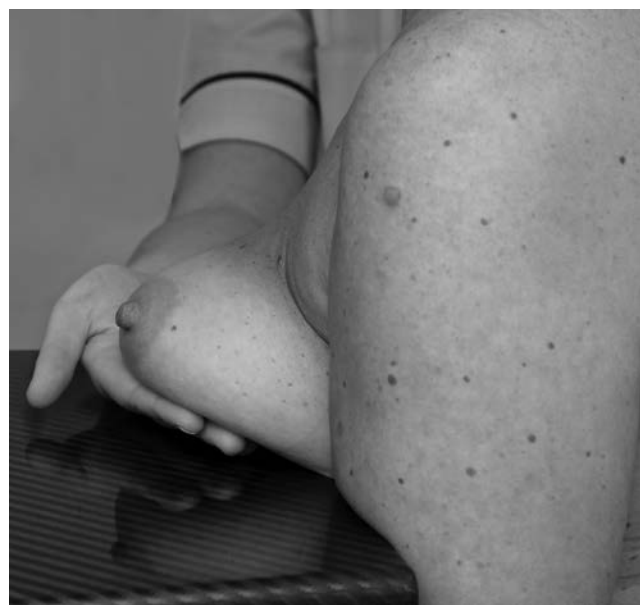

Рис. 5.4 Приподнимите молочную железу и отведите ее от грудной стенки.

7. Перед приложением компрессии убедитесь, что молочная железа находится в правильном положении. С помощью световой диафрагмы посмотрите, какая зона будет включена в область исследования, как показано на рис. 5.2:

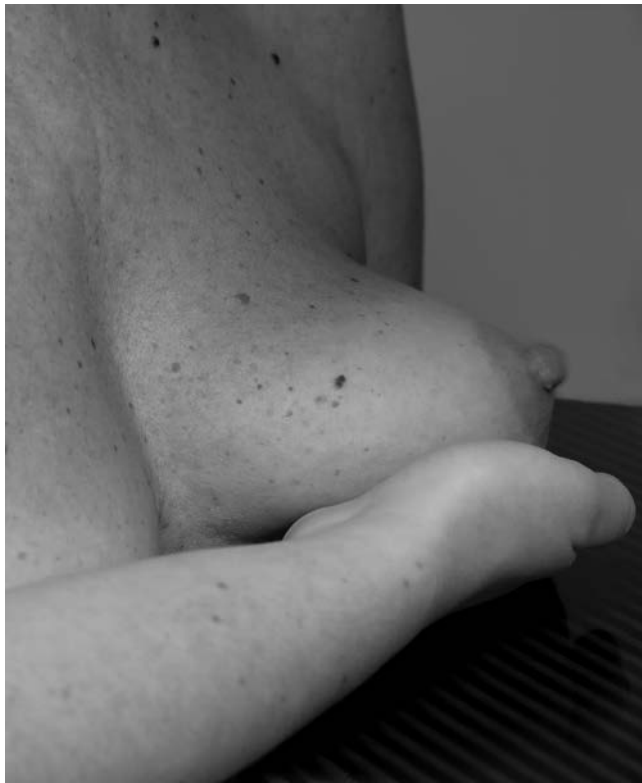

Рис. 5.5 Убедитесь в том, что инфрамаммарная складка полностью открыта.

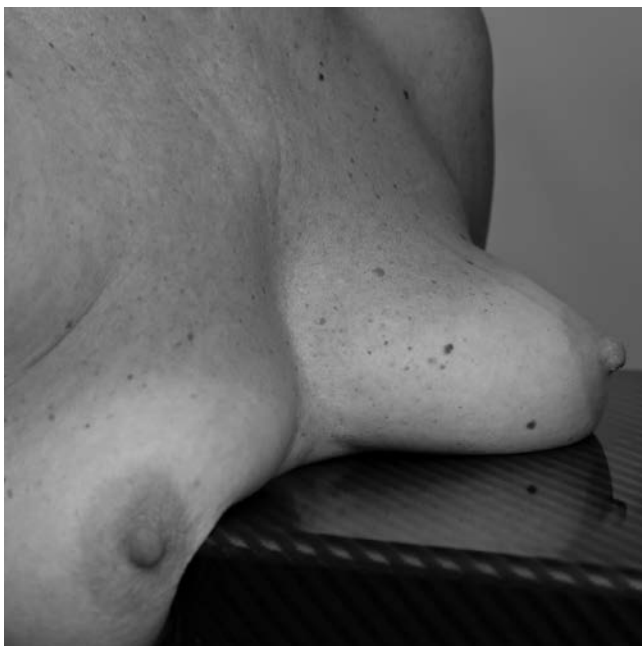


Рис. 5.6 Молочная железа целиком лежит на детекторе, сосок визуализируется в профиль.

- i. Сосок должен визуализироваться в профиль
- ii. В область исследования должна попадать медиальная порция молочной железы
- iii. Плечо должно быть расслаблено так, чтобы в область исследования попадала верхняя наружная порция железы

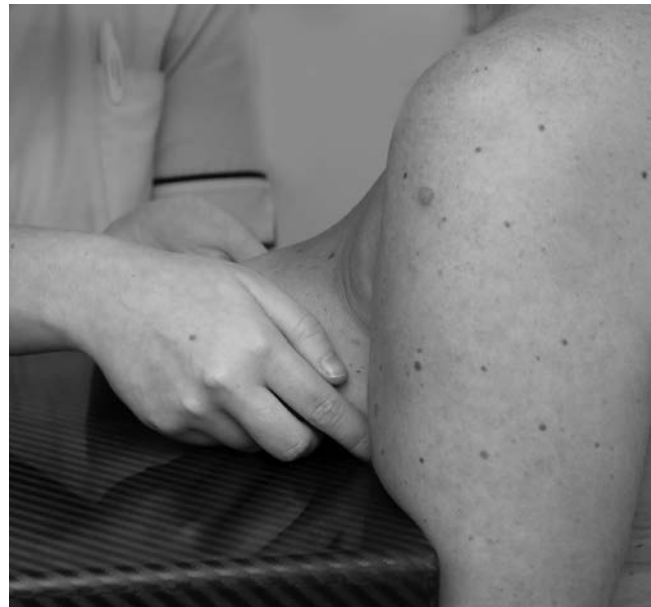

Рис. 5.7 Подтяните внутренний и наружный края железы на поверхность детектора.

- iv. Область исследования должна захватывать все ткани передней грудной стенки

Если не удастся добиться выполнения описанных условий, ознакомьтесь с таблицей 5.1.

Приложение компрессии

- a. Сохраняя плечо расслабленным, ладонью своей правой руки аккуратно надавите сверху на молочную железу в направлении соска так, чтобы оттеснить ее ткань от грудной стенки (рис. 5.8).
- б. С помощью педали медленно опускайте компрессионную пластину и постепенно перемещайте кисть в направлении соска, пока ее полностью не заменит компрессионная пластина (рис. 5.9).
- в. Теперь молочная железа правильно позиционирована и подготовлена к полноценной компрессии непосредственно перед снимком (рис. 5.10).

Помните:

- Контролируйте положение тела и молочной железы до завершения компрессии
 - Выполняйте снимок без промедления
 - Компрессия автоматически отключается после выключения рентгеновской трубки.
- На маммограмме в КК проекции должны быть видны:
- Сосок в профиль, обращенный в направлении центра длинной оси снимка
 - Большая часть медиальной порции железы
 - Большая часть латеральной порции железы, за исключением подмышечного хвоста
 - В центре примерно у 30% женщин визуализируется грудная мышца
 - Расстояние между соском и грудной стенкой должно быть сравнимым с таковым в МЛК проекции. Разница между ними не должна превышать 1 см.

ТАБЛИЦА 5.1 Проблемы и решения при проведении маммографии в краниокаудальной проекции

Проблема	Причина	Решение
Сосок обращен вниз	<p>Детектор расположен слишком высоко</p> <p>Кожа нижней поверхности молочной железы прижата краем детектора</p> <p>Избыток кожи на верхней поверхности молочной железы</p> <p>У женщины постфиксированный сосок</p>	<p>Опустите детектор ниже</p> <p>Приподнимите молочную железу и подтяните ее нижнюю поверхность вперед</p> <p>Измените положение соска путем аккуратного подтягивания кожи в момент приложения компрессии. Важно: подтягивайте только кожу, не затрагивая подлежащую ткань молочной железы</p> <p>Добиться правильного позиционирования соска без потери визуализации части ткани молочной железы невозможно.</p> <p>Либо получите снимок в дополнительной проекции, либо (и) убедитесь, что ретроареолярная область хорошо видна в медиолатеральной косой проекции</p>
Складки на наружной поверхности	<p>Кожная/жировая складка над верхним наружным квадрантом</p> <p>Женщина наклонилась внутрь</p> <p>Деформация молочной железы</p>	<p>Измените положение руки пациентки:</p> <p>А. Поместите ее на бедро</p> <p>Б. Поместите ладонь на живот</p> <p>В. Поместите кисть на плечо и отведите локоть назад</p> <p>Г. Попросите завести руку под стол и взяться за его противоположный край</p> <p>Приподнимите молочную железу и попросите женщину немного сдвинуться внутрь и наклониться в противоположную сторону</p> <p>Выпрямив пальцы правой руки, приподнимите ладонью молочную железу и ротируйте ее таким образом, чтобы верхняя поверхность сместилась латерально, а нижняя медиально</p>

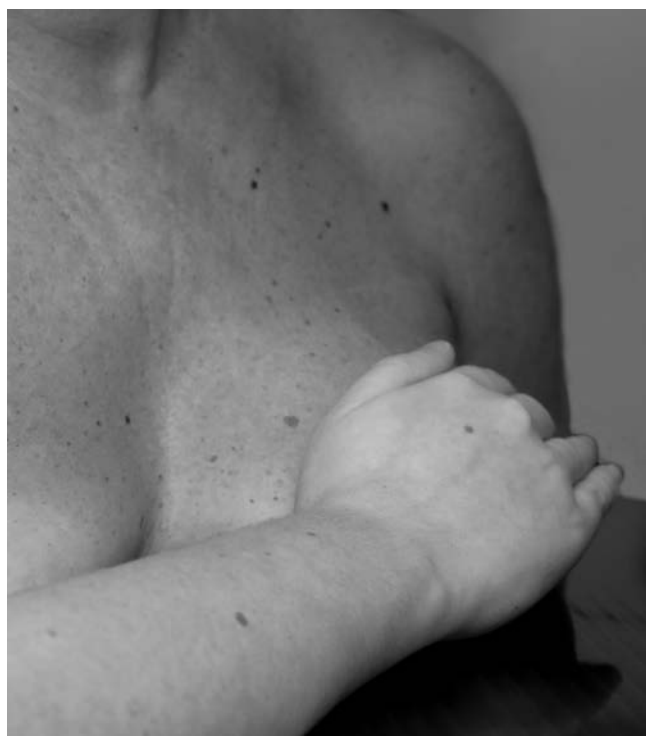

Рис. 5.8 Перед приложением компрессии удерживайте молочную железу в правильном положении.

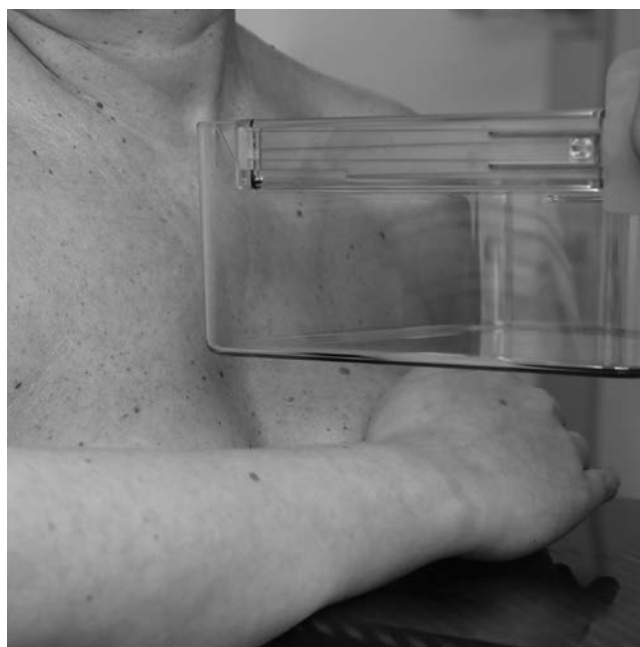

Рис. 5.9 Продолжайте подтягивать молочную железу вперед по мере опускания компрессирующей пластины.

Положение молочной железы для маммографии в КК проекции и соответствующая маммограмма представлены на рисунках 5.11 и 5.12.

МЕДИОЛАТЕРАЛЬНАЯ КОСАЯ ПРОЕКЦИЯ

Описанная ниже техника представляет собой пошаговый подход к проведению маммографии в МЛК проекции (рис. 5.13), использование которого поможет маммографисту получить максимально качественное изображение.

Преимущества этой техники включают:

- Визуализацию инфрамаммарного угла — зоны, с которой маммографисты часто испытывают сложности
- Не видны кожные складки подмышечной области
- Начинаящий маммографист быстро запомнит все сложные движения, необходимые для правильного позиционирования подмышечной впадины.




Рис. 5.10 Окончательное положение перед завершением компрессии.

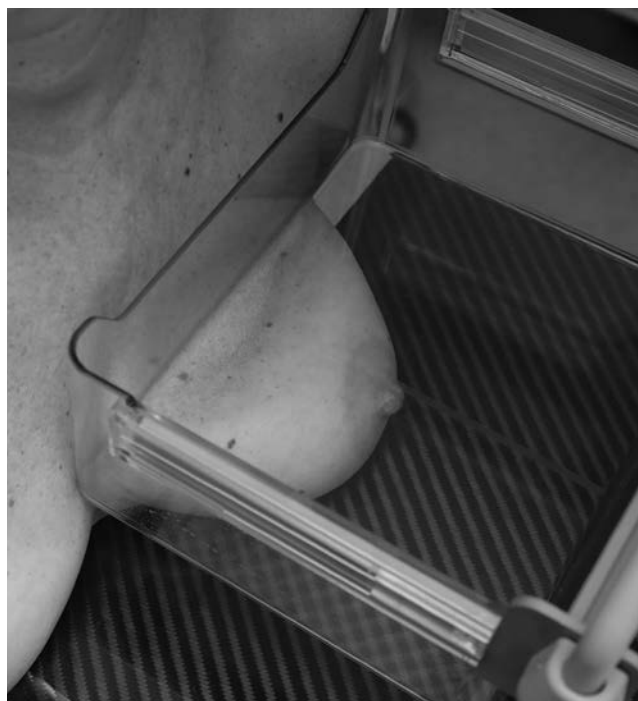

Рис. 5.11 Молочная железа в краниокаудальной проекции.

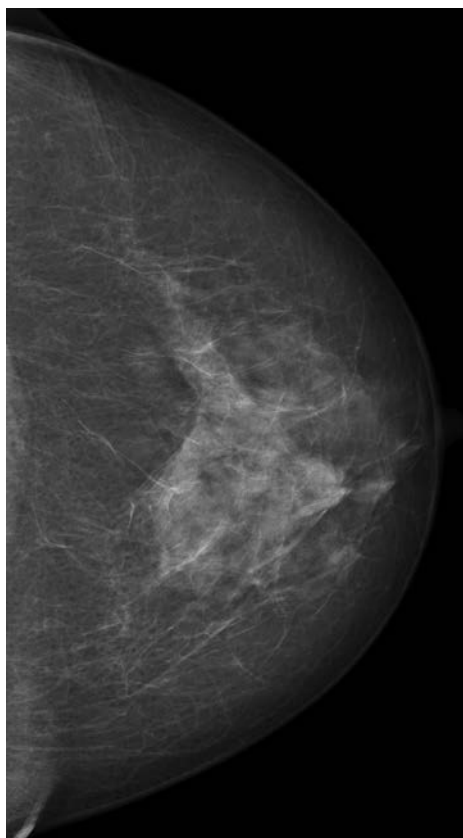


Рис. 5.12 Маммограмма в краниокаудальной проекции.

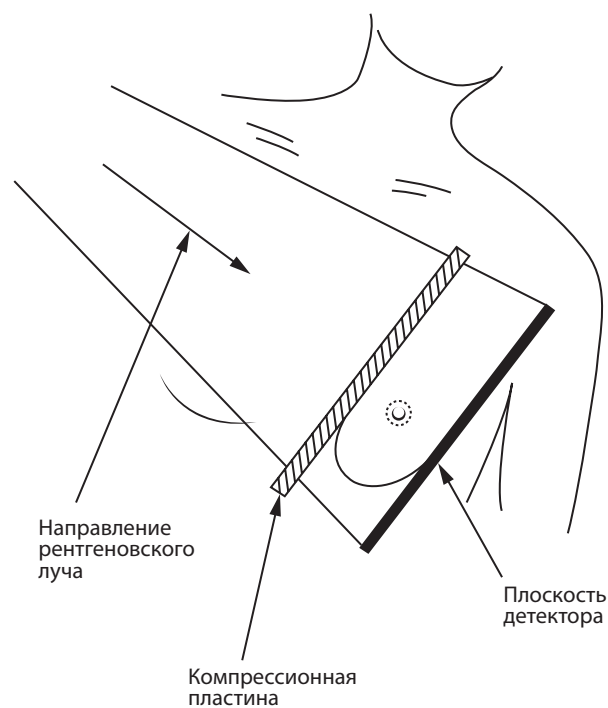


Рис. 5.13 Медиолатеральная косая проекция.

Визуализируемая область

При правильном выполнении МЛК является единственной проекцией, визуализирующей на одном снимке всю ткань молочной железы, от нижнего маммарного угла до верхней границы и от соска до грудной мышцы позади задней границы молочной железы (рис. 5.14).

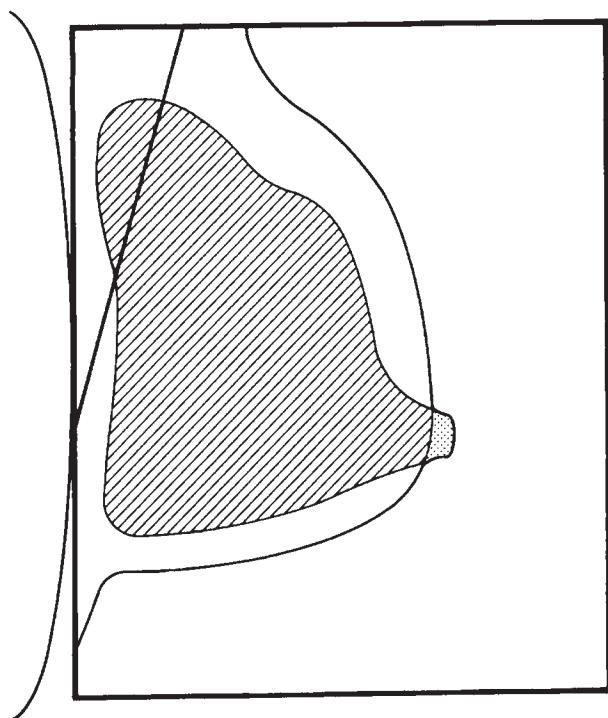


Рис. 5.14 Визуализируемая область.

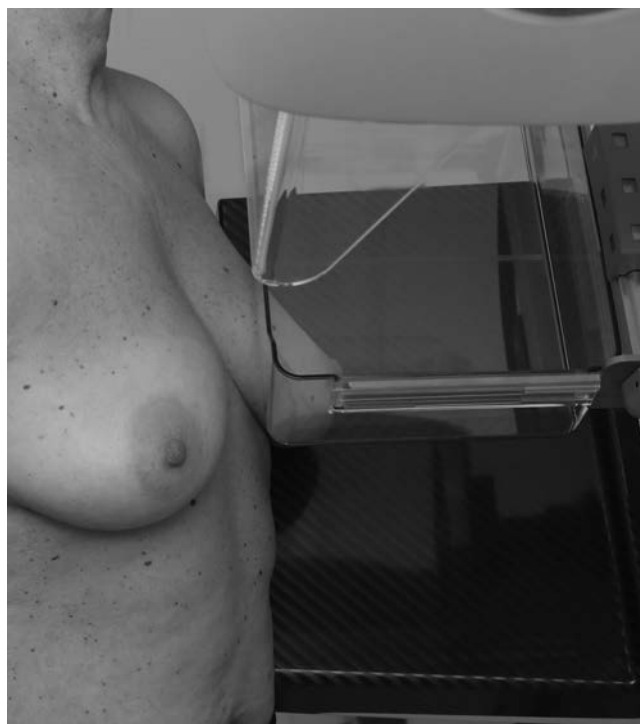

Рис. 5.15 Подготовка к маммографии в медиолатеральной ко-
сой проекции.

Положение оборудования

Рентгеновскую трубку следует повернуть в соответствии с телосложением пациентки, обычно на 40–55°. Верхняя часть детектора должна располагаться на уровне впадины под ключицей и головкой плечевой кости, когда рука пациентки располагается вдоль туловища.

Анатомическое положение: левая молочная железа

Женщина становится лицом к аппарату, стопы обращены вперед. Наружный край грудной клетки должен располагаться на одной линии с краем детектора (рис. 5.15). Маммографист становится чуть позади и справа от пациентки.

Позиционирование молочной железы

1. Попросите женщину завести левую руку за голову и поднять подбородок, чтобы приподнять наружный край молочной железы (рис. 5.16).
2. Своей правой рукой приподнимите молочную железу женщины и поместите ее на детектор (рис. 5.17).

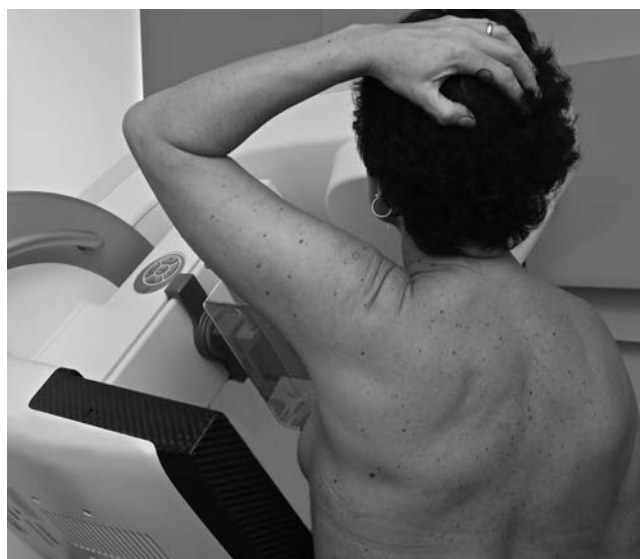


Рис. 5.16 Увеличение протяженности тканей вдоль наружного
края молочной железы.

ТАБЛИЦА 5.2 Проблемы и решения

Проблема	Причина	Решение
Сосок обращен к плоскости детектора	Кожа наружной поверхности молочной железы прижата краем детектора	Приподнимите молочную железу и подтяните ее наружную поверхность вперед
Сосок обращен к рентгеновской трубке	Ротированы бедра и/или стопы пациентки	Выпрямите бедра и стопы таким образом, чтобы они были направлены к аппарату
Инфрамаммарный угол не виден	Ротированы бедра и/или стопы пациентки Женщина стоит слишком далеко от детектора	Выпрямите бедра и стопы таким образом, чтобы они были направлены к аппарату Попросите женщину встать ближе




Рис. 5.17 Поместите молочную железу на детектор.

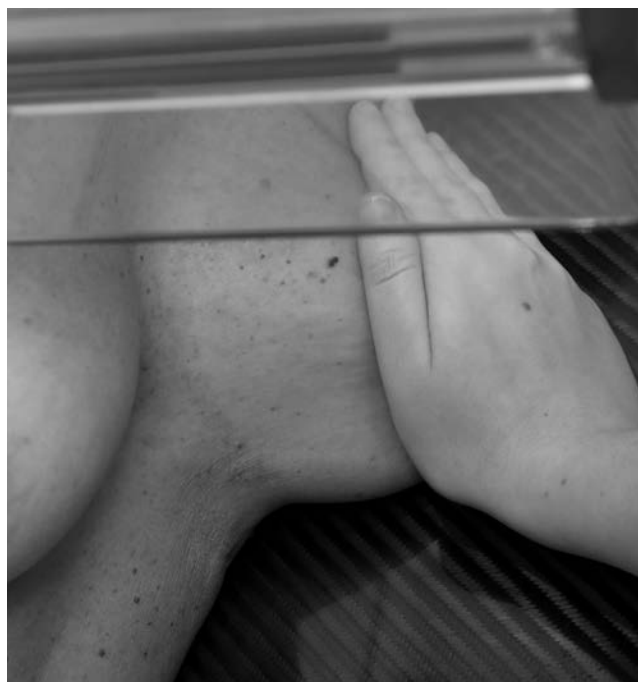

Рис. 5.19 Убедитесь в том, что на детектор попадает вся инфра-маммарная складка.




Рис. 5.18 Приподнимите и переместите молочную железу вперед.

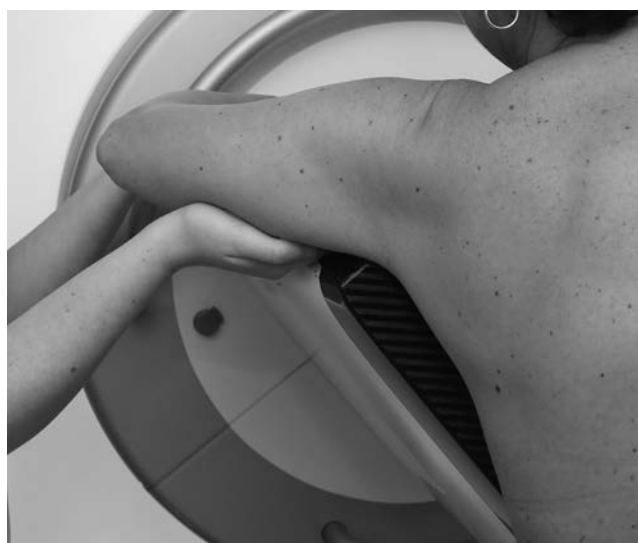

Рис. 5.20 Положите руку женщины на край детектора.

3. Поддерживая положение соска в профиль, попросите женщину наклониться вперед к аппарату, а затем немного в сторону. Включив световую диафрагму, убедитесь, что сосок на плоскости детектора визуализируется в профиль (рис. 5.18).
4. Чтобы на снимке была захвачена вся ткань молочной железы, на детекторе должен быть виден инфрамаммарный угол (рис. 5.19).
Если добиться выполнения всех указанных критериев не удается, см. таблицу 5.2.

- а. Убедившись в том, что сосок визуализируется в профиль и инфрамаммарная складка попадает на детектор, встаньте позади детектора и убедитесь в том, что женщина не меняет положение грудной клетки.
- б. Попросите женщину опустить левую руку и положите ее на детектор, угол детектора при этом окажется в подмышечной впадине (рис. 5.20).
- в. Опустите руку на угол детектора, локоть — несколько ниже уровня детектора, и попросите женщину расслабить левое плечо.
- г. Полностью опустите плечо женщины, так, чтобы левая кисть располагалась на детекторе в удобном положении, а локоть свободно свисал вниз (рис. 5.21).

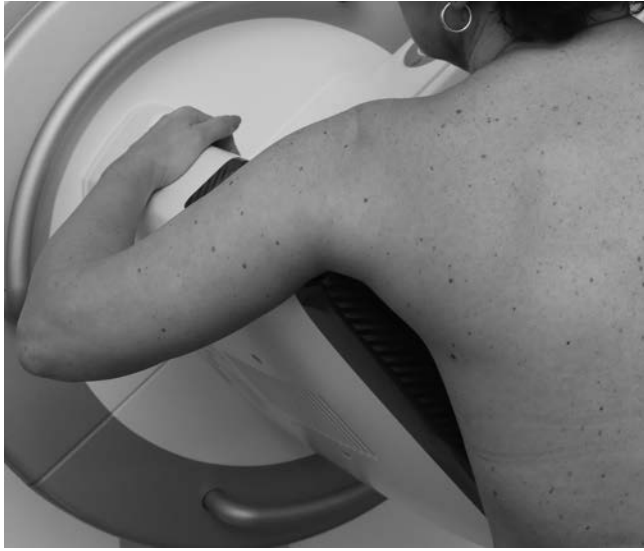

Рис. 5.21 Окончательное положение руки, локоть расслаблен и опущен вниз.

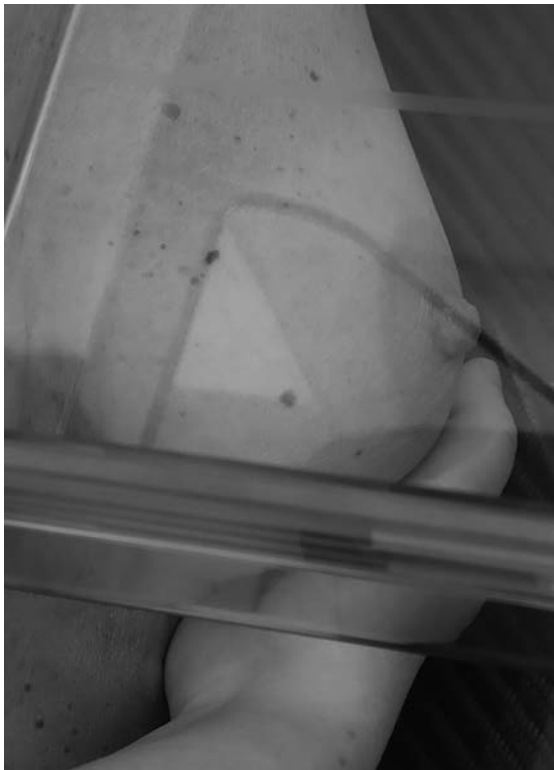

Рис. 5.22 Проверьте, нет ли складок по задней поверхности молочной железы и в подмышечной впадине.

Помните:

- Вес молочной железы и руки могут быть достаточно значительными, по возможности не старайтесь самостоятельно поднимать их, стремясь добиться оптимального положения. Маммографист должен лишь доступно объяснить женщине, что от нее требуется и проконтролировать ее движения.
- а. Убедившись, что женщина стоит неподвижно, встаньте напротив детектора. Проверьте пальцами правой руки заднюю поверхность молочной железы в отноше-

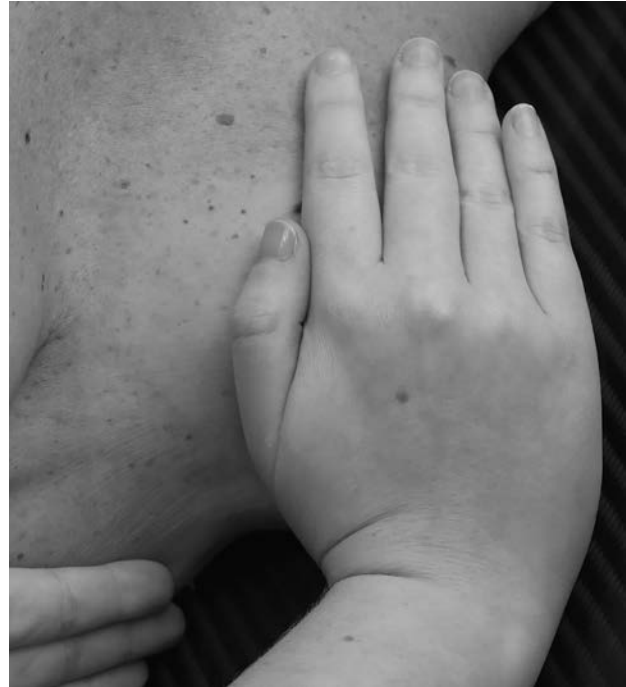

Рис. 5.23 Проверьте, нет ли складок в субмаммарной области.

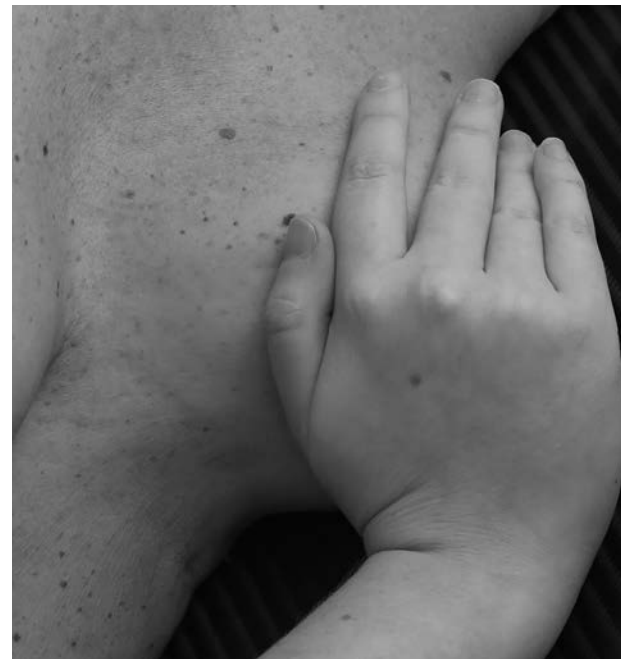

Рис. 5.24 Перед наложением компрессии плотно удерживайте молочную железу в нужном положении.

- нии складок в подмышечной области и наружную поверхность молочной железы (рис. 5.22).
- б. Проверьте, нет ли складок в области инфрамаммарного угла (рис. 5.23).
- в. Убедившись в отсутствии складок в области инфрамаммарного угла и в том, что он свободен и полностью располагается на детекторе, сместите молочную железу от грудной стенки и расположите ее на детекторе (рис. 5.24).

ТАБЛИЦА 5.3 Проблемы и решения

Проблема	Причина	Решение
Грудная мышца не пересекает детектор	Детектор может располагаться слишком высоко	Опустите детектор Повторите манипуляции, связанные с позиционированием руки женщины на детекторе
Сосок больше не визуализируется в профиль и/или инфрамаммарный угол перестал быть видимым	Грудная мышца слишком далеко заведена на детектор, в результате чего женщина развернула грудную клетку и/или бедра Детектор располагается слишком высоко, в результате чего молочная железа натянута	Повторите позиционирование плеча таким образом, чтобы грудная клетка и бедра вернулись с исходное положение Опустите детектор, чтобы молочная железа расслабилась
Складки в области инфрамаммарного угла	Наложение друг на друга нижнего края молочной железы и брюшной стенки Компрессия усилит этот эффект, в результате чего инфрамаммарный угол не попадет в поле исследования	Поместите указательный палец между детектором и наружным краем молочной железы и уберите избыточную ткань, заправив ее вниз за пределы плоскости детектора (см. рис. 5.22–5.24).
Складки в области подмышечной впадины (кольца Сатурна)	Детектор расположен слишком высоко, в результате чего избыточный подъем молочной железы образует складки У женщины большая грудь, следствием чего является образование складки в области подмышечного хвоста ткани железы	Опустите детектор, не меняя положение женщины Попробуйте расправить складки в момент приложения компрессии, поместив палец на наружную поверхность молочной железы и подтянув кожу вверх Могут понадобиться две проекции (см. главу 6).

- г. Перед приложением компрессии еще раз с помощью световой диафрагмы убедитесь, что поле исследования захватывает всю молочную железу, как показано на рис. 5.14.
- Грудная мышца пересекает детектор, а компрессионная пластина располагается вблизи грудной клетки на уровне сразу ниже ключицы и направлена к инфрамаммарному углу
 - Сосок визуализируется в профиль
 - Инфрамаммарный угол хорошо виден
- Кожные складки отсутствуют.
Если добиться выполнения всех названных критериев не удастся, см. таблицу 5.3.

Приложение компрессии

- Плечо расслаблено и лежит на детекторе. Удерживая молочную железу ладонью правой руки, заведенной на внутреннюю поверхность железы, аккуратно потяните ее в направлении соска. По мере приближения компрессионной пластины следите, чтобы она располагалась максимально близко к груди с тем, чтобы медиальная и задняя поверхность молочной железы попали в поле исследования (рис. 5.25).
- С помощью педали постепенно и медленно опустите компрессионную пластину, одновременно перемещая ладонь вперед в направлении соска, сохраняя положение молочной железы до тех пор, пока не будет достигнут нужный уровень компрессии.левой кистью контролируйте живот и инфрамаммарный угол (рис. 5.26).

Помните:

- Ваша левая рука контролирует положение тела пациентки
- Ваша правая рука контролирует положение молочной железы

- Выполняйте снимок сразу после компрессии молочной железы
 - Компрессия автоматически прекращается после выключения рентгеновской трубки
- На маммограмме в МЛК проекции должны быть видны:
- Инфрамаммарная складка
 - Сосок в профиль
 - Сосок на уровне нижнего края грудной мышцы
 - Грудная мышца, пересекающая поле исследования под соответствующим углом (обычно 20–35° от вертикали)

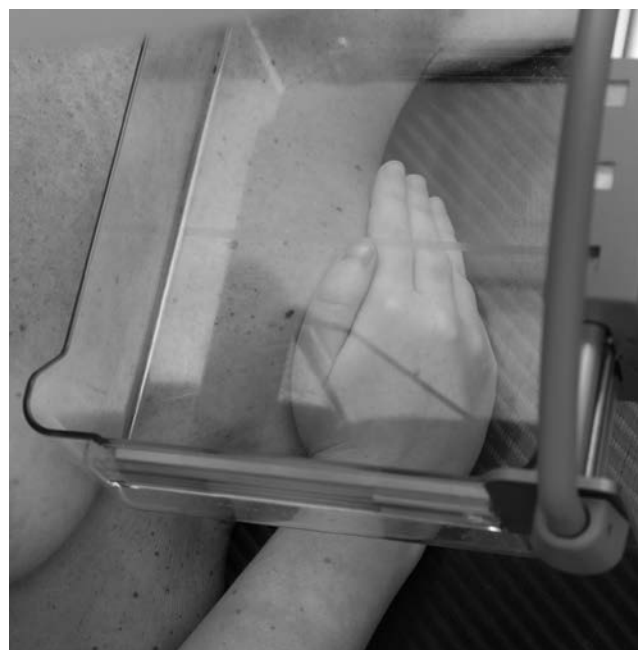


Рис. 5.25 Во время компрессии удерживайте молочную железу в приподнятом положении и подтягивайте ее вперед.

Основы интерпретации маммографических исследований

ОГЛАВЛЕНИЕ

Введение, 105

Роль маммографии, 105

Показания к маммографии, 106

Влияние возраста и гормональной заместительной терапии на чувствительность маммографии, 106

Маммографические признаки, свидетельствующие о патологии, 106

Объемное образование, 107

Искажение архитектуры, 107

Асимметрия, 109

Микрокальцинаты, 110

Доброкачественные заболевания молочной железы, 111

Доброкачественные изменения молочной железы, 111

Классификация доброкачественных образований молочной железы, 111

Непролиферативные образования молочной железы, 111

Маммографические изменения,

связанные с наиболее распространенными непролиферативными заболеваниями молочной железы, 111

Маммографические признаки наиболее распространенных пролиферативных заболеваний молочной железы, 112

Злокачественные и потенциально злокачественные состояния, 114

Что такое рак молочной железы?, 114

Типы рака молочной железы, 115

Степень злокачественности инвазивного рака, 115

Маммографические признаки рака молочной железы в зависимости от гистологического типа, 115

Заключение, 117

Список литературы, 118

ЗАДАЧИ

В этой главе рассматриваются:

- Роль маммографии в диагностике рака молочной железы
- Распространенные варианты нормы
- Гистологические типы рака молочной железы

- Признаки, позволяющие судить о доброкачественности или злокачественности наблюдаемых изменений: объемные образования, образования с искажением архитектуры в форме спикул, кальцификация

ВВЕДЕНИЕ

В этой главе рассматриваются наиболее распространенные заболевания молочной железы. Знание маммографистом признаков этих заболеваний является одним из условий качественного проведения исследования.

РОЛЬ МАММОГРАФИИ

Роль маммографии варьирует в зависимости от причины, по которой женщина направляется на обследование. В случае скрининга рака молочной железы маммография направлена на выявление изменений еще до того, как у женщины появятся какие-либо симптомы. Маммография также является частью обследования у женщин, направляемых обычно врачом общей практики в маммологическое отделение по поводу тех или иных симптомов со стороны молочной железы. Во всех случаях маммогра-

фия используется для исключения или подтверждения злокачественного заболевания. По результатам маммографии вместе с клиническим и гистопатологическим исследованиями может быть установлен диагноз доброкачественного заболевания, и женщина будет избавлена от ненужного хирургического вмешательства.

Важно, чтобы маммографист знал, в связи с чем женщина направлена на маммографию, поскольку это может оказывать влияние на поведение женщины и методы, необходимые для оптимальной визуализации возможных патологических изменений. Налаженный хороший контакт с женщиной также поможет оценить уровень ее волнения и выяснить возможную природу имеющихся симптомов. Маммографист, можно сказать, является необходимым связующим звеном между пациенткой и врачом, интерпретирующим снимки. Вне зависимости от показаний ознакомиться с анамнезом пациентки необходимо либо из медицинской документации в ходе скрининга, либо

в ходе личной беседы с женщиной, эта информация поможет правильным образом выстроить план последующего обследования. Если консультант будет знать о доброкачественности имеющейся у пациентки проблемы, в последующем это может избавить ее от ненужной биопсии.

Существует очень немного очаговых доброкачественных заболеваний молочной железы, диагноз которых можно с уверенностью поставить на основании маммографии. Ультразвуковое исследование (УЗИ) молочной железы в подобных случаях является информативным дополнением маммографии и позволяет дифференцировать кистозные и солидные образования, а также оценить клиническое значение солидных образований.

Роль маммографии в диагностике злокачественных заболеваний более комплексная и лучше определена. Маммография позволяет визуализировать большинство пальпируемых опухолей молочной железы и практически всегда помогает увидеть признаки, отличающие доброкачественные процессы от злокачественных. Скрининговая маммография также помогает обнаружить злокачественную опухоль задолго до того, как она проявит себя клинически, а также обнаруживает такие опухоли случайно при обследовании по другим показаниям. Однако не все злокачественные опухоли, даже хорошо пальпируемые, видны на маммограммах. Этому есть ряд причин. Ткань молочных желез на маммограммах иногда выглядит очень плотной, и в таких случаях ткань опухоли может быть неотличимой от плотной нормальной ткани. В других случаях злокачественная опухоль может не нарушать нормальную архитектуру ткани молочной железы и поэтому также не визуализироваться на маммограммах.

Визуализационные методы исследования играют ключевую роль в диагностике и лечении рака молочной железы, и рентгенологическая картина этих опухолей обычно очень хорошо коррелирует с гистопатологическими изменениями. Маммография — более точный по сравнению с пальпацией метод оценки размеров опухоли, она позволяет оценить распространенность заболевания, выявить многоочаговый процесс, карциному *in situ* и подтвердить интактность противоположной молочной железы. Без знания этих аспектов невозможно назначение адекватного лечения рака.

Показания к маммографии

Маммография редко бывает показана молодым женщинам. Практически все симптомы со стороны молочной железы у молодых пациенток вызваны доброкачественными или физиологическими процессами, и маммография практически никак не влияет на дальнейшее лечение. Рак молочной железы в возрасте моложе 30 лет встречается очень редко. Заболеваемость раком молочной железы растет с возрастом, однако наибольший рост наблюдается в группе женщин старше 40 лет. В возрастной группе моложе 40 лет более эффективным методом диагностики рака является УЗИ, которое поэтому в этой группе считается диагностическим методом первой очереди. Кроме того, ткань молочной железы у молодых женщин отличается более высокой плотностью на маммограммах, поэто-

му объемные образования в ее толще визуализируются хуже. Молодая молочная железа теоретически более восприимчива к канцерогенному влиянию ионизирующего излучения, хотя риск индукции рака именно вследствие маммографии невелик в любом возрасте. Таким образом маммография редко бывает показана женщинам моложе 40 лет, за исключением случаев, когда есть серьезные основания подозревать наличие злокачественной опухоли. При отсутствии у женщины моложе 40 лет каких-либо симптомов со стороны молочной железы маммография не может рассматриваться и как скрининговый инструмент. Маммографический скрининг имеет доказанную эффективность у женщин в возрасте 40–70 лет. Основной причиной небольшого количества скрининговых программ для женщин 40–49 лет является низкая экономическая эффективность. Женщины моложе 50 лет с семейным анамнезом рака молочной железы направляются на генетическое консультирование для оценки риска развития рака. В зависимости от результатов этой оценки женщина может быть признана подлежащей скринингу в более раннем возрасте с использованием маммографии и/или магнитно-резонансной томографии (МРТ).

УЗИ является диагностическим методом выбора у молодых пациенток и следующим диагностическим инструментом при образованиях, выявленных при маммографии. Однако УЗИ в любом возрасте не является эффективным инструментом скрининга рака молочной железы.

Влияние возраста и гормональной заместительной терапии на чувствительность маммографии

Плотность ткани молочной железы на маммограммах варьирует в зависимости от возраста, и у более молодых женщин до наступления менопаузы она обычно плотнее.

При высокой плотности ткани молочной железы чувствительность маммографии может снижаться вплоть до 50%. В таком случае неудивительно то, что рак молочной железы не всегда удается увидеть на маммограммах, даже если эта опухоль хорошо пальпируется. Чаще такие ситуации возникают как раз у молодых женщин. Гормональная заместительная терапия (ГЗТ) у многих женщин вызывает увеличение плотности ткани молочных желез в т. ч. в возрасте, когда проводится скрининг. В Северной Америке и Европе, а в последнее время и в Объединенном Королевстве для оценки маммографической плотности молочных желез широко используется система BIRADS (Breast Imaging Reporting and Data System). Эта система обеспечивает принцип единообразия и дает возможность сравнивать результаты исследований, проводимых в различных странах. Классификация BIRADS подразделяет молочные железы в зависимости от их плотности на четыре категории от А (практически полностью жировая) до D (очень плотная) (рис. 11.1).

МАММОГРАФИЧЕСКИЕ ПРИЗНАКИ, СВИДЕТЕЛЬСТВУЮЩИЕ О ПАТОЛОГИИ

Нет ни одного маммографического признака, который бы с уверенностью позволил судить о доброкачественности

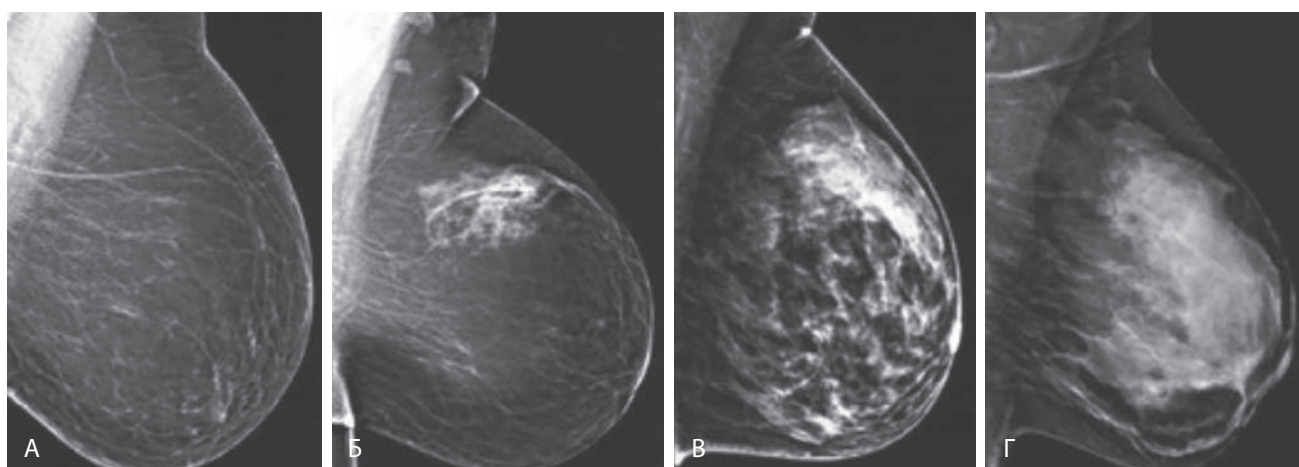


Рис. 11.1 Изменение плотности ткани молочной железы в соответствии с классификацией BIRADS от практически полностью жировой (А) до очень плотной (Г).

или злокачественности выявленных изменений. Некоторые такие признаки с высокой вероятностью позволяют предполагать доброкачественность изменений, тогда как другие типичны для злокачественных процессов. Однако многие маммографические признаки менее специфичны, и дифференциальный диагноз доброкачественных и злокачественных образований требует дальнейших исследований, в т. ч. клинического и цитологического или гистологического.

Вот четыре основных маммографических признака, которые могут свидетельствовать о патологических изменениях молочной железы:

- Объемное образование
- Деформация паренхимы
- Асимметричная плотность
- Микрокальцинаты

Объемное образование

Под объемным образованием понимается очаг повышенной плотности, обычно имеющий выпуклые границы. Такие образования можно разделить на образования с четкими границами, с нечеткими границами и образования с игольчатыми границами (спикулами) (табл. 11.1).

Образование с четкими границами (рис. 11.2), особенно если на маммограммах оно имеет «гало», скорее всего является доброкачественным вне зависимости от разме-

ра. Важным фактором в дифференциальной диагностике таких образований является возраст пациентки. В возрасте моложе 35 лет это образование скорее всего является фибroadеномой. В возрасте 35–55 лет чаще всего это киста. У женщин старше 55 лет подавляющее большинство четко ограниченных объемных образований также являются доброкачественными, однако такие границы могут иметь и злокачественные опухоли. Дольчатость образования будет говорить в пользу доброкачественности.

К новообразованиям с нечеткими границами (рис. 11.3 и 11.4), даже если только часть из них имеет такую границу, следует относиться с настороженностью. Они всегда требуют дальнейшего изучения. УЗИ является оптимальным методом дифференциальной диагностики кистозных и солидных образований. Также УЗИ информативно в отношении дифференциальной диагностики злокачественных и доброкачественных образований. Злокачественные новообразования при УЗИ обычно неоднородны, имеют нечеткие границы и дистальную эхотень, длина которой, как правило, больше ширины (рис. 11.5). Также УЗИ позволяет оценить распространенность злокачественной опухоли.

Образование с игольчатой границей (рис. 11.6) представляет собой объемное образование с нечеткой границей, окруженное паренхимальными изменениями, напоминающими отходящие шипы (спикулы) или щупальца (представляют собой втяжение окружающих фиброзных пучков в опухоль и врастание опухоли в окружающую ткань). Такие образования всегда следует рассматривать как злокачественные, пока не будет доказано обратное.

Искажение архитектоники

Под искажением архитектоники (рис. 11.7) понимается искажение нормального паренхимального рисунка молочной железы. Часто такая картина встречается при объемных образованиях с нечеткими границами и потому крайне подозрительна в отношении инвазивного рака молочной железы. Искажение архитектоники может быть и без визуализируемого объемного образования, и к такой картине также следует относиться с подозрением.

ТАБЛИЦА 11.1 Дифференциальный диагноз обнаруживаемых на маммограммах объемных образований

Образование с четкими границами	Образование с нечеткими границами	Образование со спикулами
Киста	Карцинома	Карцинома
Фибroadенома	Гематома	Комплексное
Лимфоузел	Жировой некроз	склерозирующее поражение
Папиллома	Абсцесс	Послеоперационный рубец
Абсцесс	Фибroadенома	
Гематома		
Гамартома		

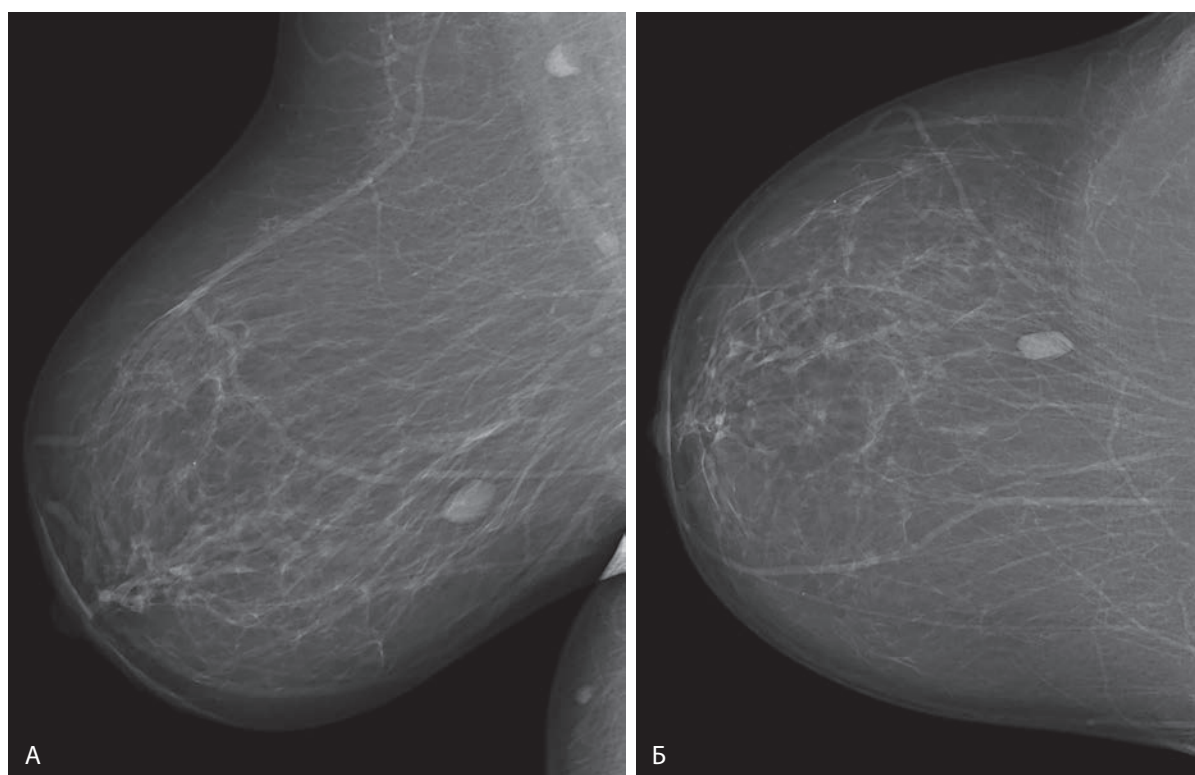


Рис. 11.2 На медиолатеральной (А) и краниокаудальной (Б) маммограммах определяется четко ограниченное объемное образование низкой плотности в нижней центральной части молочной железы. Такая картина характерна для доброкачественного образования, например кисты или фиброаденомы. Вероятность подобной картины при злокачественном новообразовании невысока.

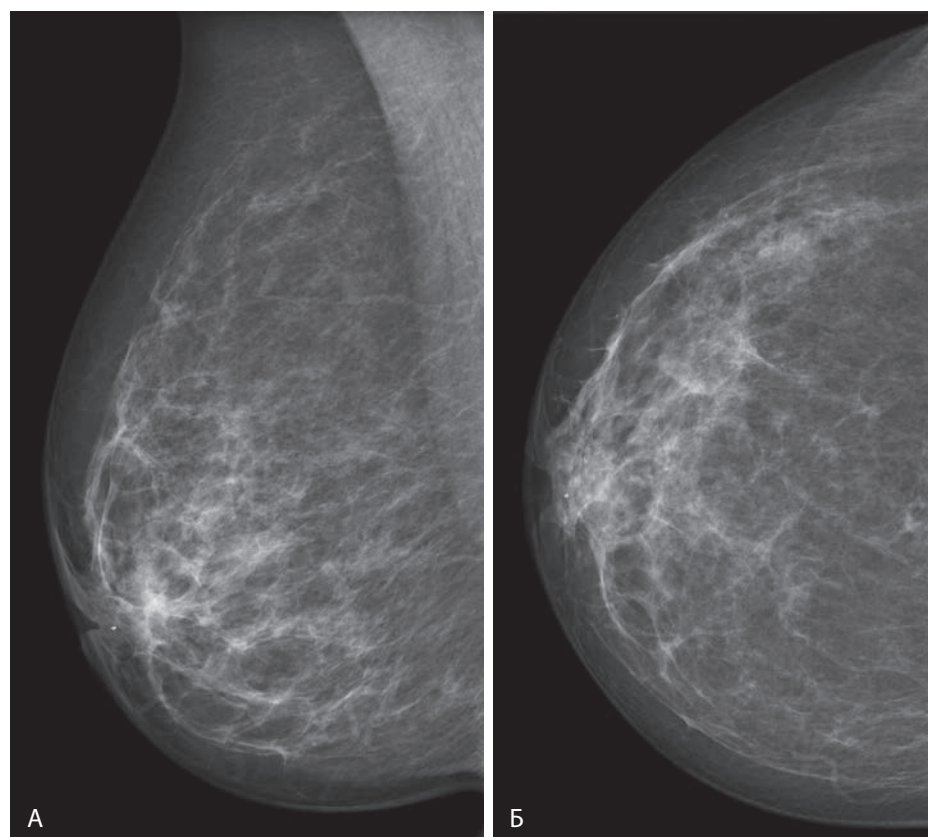


Рис. 11.3 На медиолатеральной (А) и краниокаудальной (Б) маммограммах определяется четко ограниченное объемное образование низкой плотности в ретроареолярной области. Это могут быть киста, папиллома или абсцесс, однако такая картина не исключает и карциномы. УЗИ в этом случае подтвердило диагноз абсцесса.

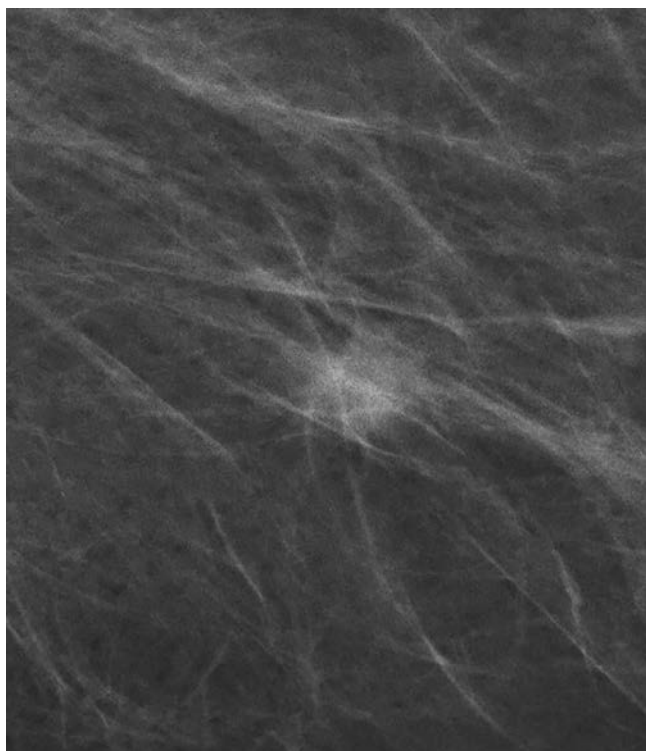


Рис. 11.4 На прицельной маммограмме визуализируется объемное образование с нечеткими границами. Это могут быть киста, папиллома или фиброаденома, однако не исключается и злокачественная опухоль. УЗИ подтвердило, что это злокачественная опухоль.

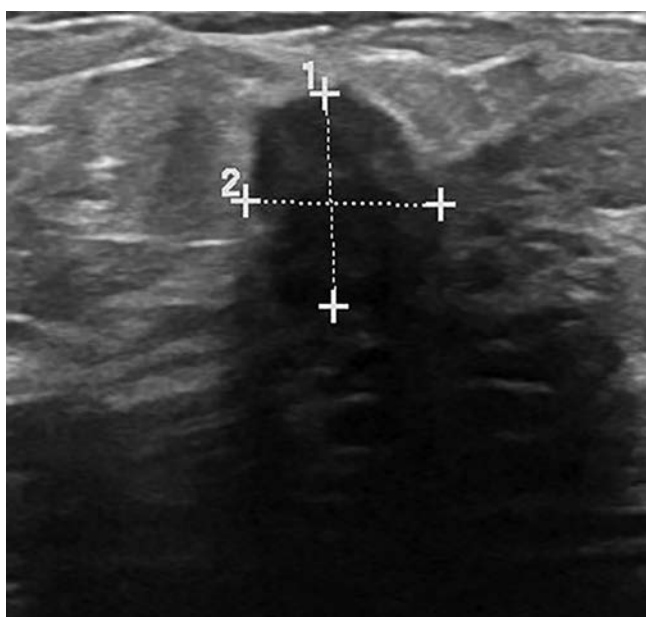


Рис. 11.5 УЗ-картина злокачественной опухоли. Образование имеет неровный контур и заднюю эхотень, длина которой (линия 1) больше ширины (линия 2).

Видимая деформация на маммограммах обычно вызвана наложением нормальных перекрывающихся друг с другом теней.

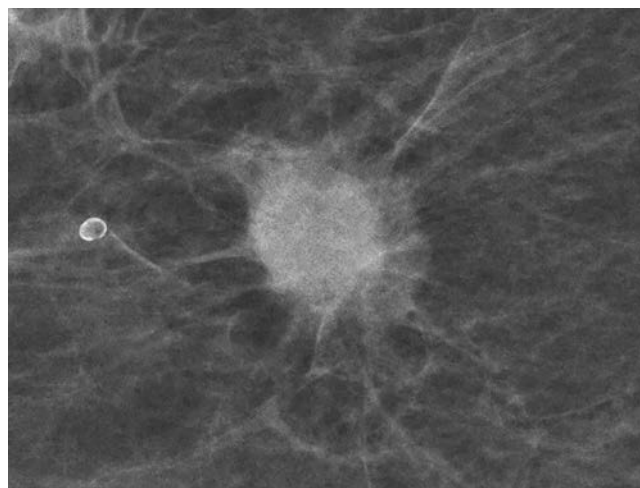


Рис. 11.6 Прицельная маммограмма: объемное образование, окруженное спикулами. При подобной картине высока вероятность того, что это инвазивная карцинома. УЗИ в данном случае подтвердило это.

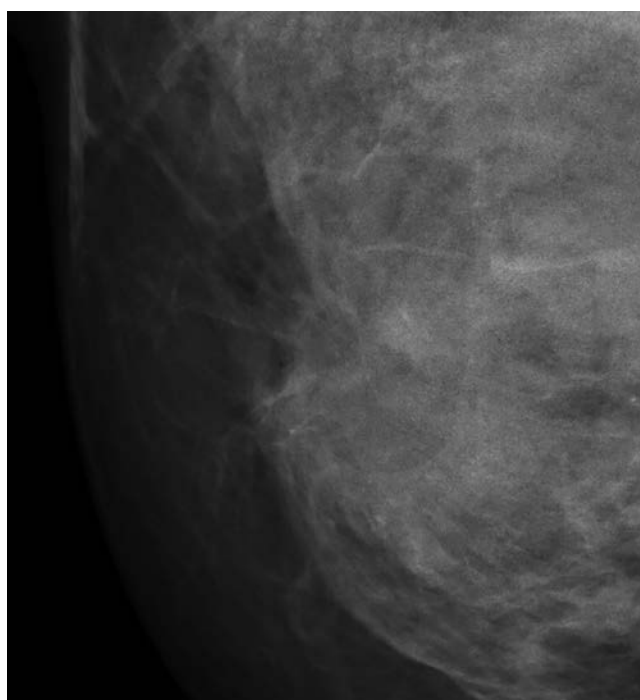


Рис. 11.7 Прицельная маммограмма: искажение нормальной архитектуры молочной железы. Нормальная паренхима «втягивается» в центральный очаг.

Дифференциальный диагноз при искажении архитектоники молочной железы без явного объемного образования включает радиальный рубец (комплексное склерозирующее поражение) и карциному. Наличие или отсутствие кальцинатов на дифференциальную диагностику в этом случае не влияет.

Асимметрия

Асимметрия — неспецифический признак (рис. 11.8). Асимметрия встречается часто и изредка является единственным

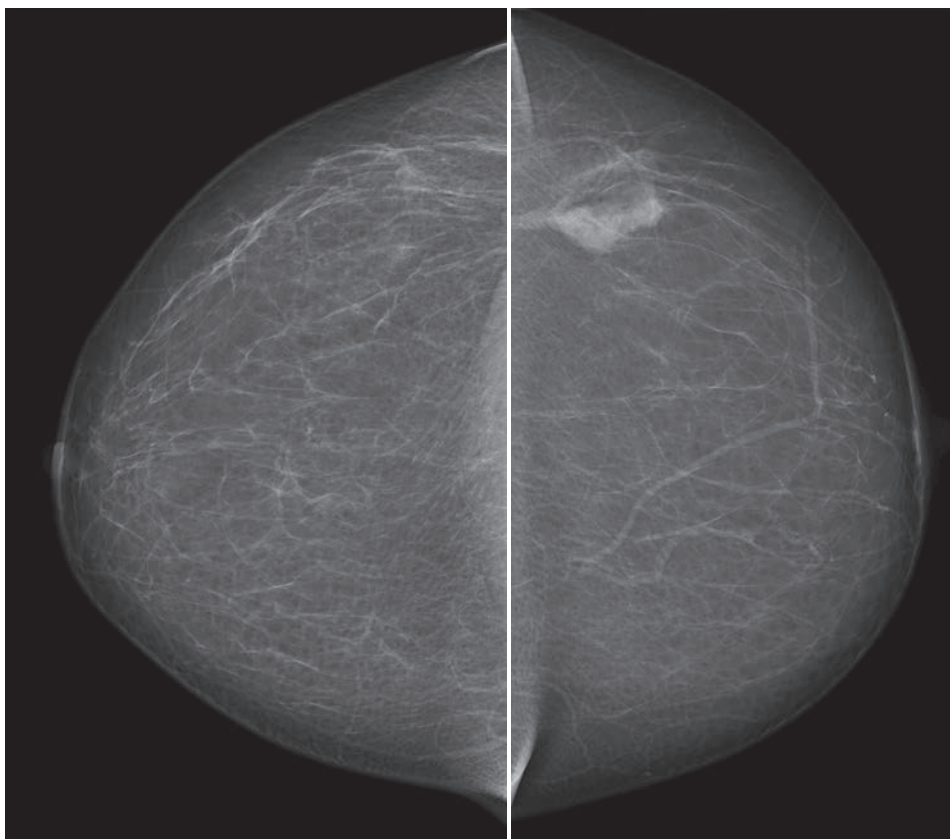


Рис. 11.8 На краниокаудальных маммограммах видны несимметричные изменения молочных желез. Подобная картина без других маммографических изменений редко является свидетельством злокачественной опухоли и практически всегда является доброкачественной/нормальной находкой. УЗИ в этом случае подтвердило наличие «островка» нормальной железистой ткани.

признаком злокачественной опухоли. Значительное большинство асимметричных уплотнений представляют собой просто нормальную ткань молочной железы (асимметричная инволюция). Асимметрия означает «ограниченную зону повышенной плотности», на фоне которой часто визуализируется в различной степени выраженная жировая ткань, а граница изменений нередко имеет вогнутый контур. При отсутствии клинических симптомов и каких-либо других изменений на маммограммах асимметрия редко имеет клиническое значение и лишь иногда бывает связана с дольковым раком молочной железы, поэтому дальнейшее обследование все же будет оправданным.

Микрокальцинаты

Большинство случаев микрокальцификации молочной железы связано с доброкачественными заболеваниями (например склерозирующим аденозом, фиброзно-кистозными изменениями, эктазией протоков). Определение

злокачественной природы микрокальцинатов является непростой задачей. Внимательный анализ маммографической картины позволяет разделить микрокальцификацию на доброкачественную и высокой вероятности злокачественного происхождения. Такими дифференциально-диагностическими признаками являются морфология, плотность, распределение, изменение при увеличении изображения и изменение со временем (табл. 11.2).

Округлые и кольцевидные кальцинаты обычно доброкачественные. Гранулярные кальцинаты и кальцинаты, имеющие форму протоков, гораздо более подозрительны. Группы кальцинатов с большей вероятностью характерны для злокачественных процессов, тогда как равномерные отдельно расположенные в ткани молочной железы кальцинаты скорее всего связаны с доброкачественными изменениями. Количество кальцинатов в кластере не имеет значения для дифференциальной диагностики, однако форма этого кластера может иметь такое значение.

ТАБЛИЦА 11.2 Признаки, помогающие установить природу микрокальцинатов

Признак	Доброкачественная природа	Злокачественная природа
Форма кластера	Округлая	Неправильная
Размер частичек	Крупные	Мелкие
Форма частичек	Округлые	Неправильная (стержни или ветви)
Плотность частичек	Низкая	Плотные или смешанные
Число после увеличения изображения	Такое же либо более широкое распределение	Становится больше

Сферический и овальный кластер скорее всего имеет доброкачественную природу, тогда как любая другая форма подозрительна в отношении злокачественного происхождения. Если при увеличении изображения число частичек в составе участка кальцификации увеличивается, возрастает и вероятность злокачественной природы кальцификации. Если дополнительные кальцинаты визуализируются вне основного участка кальцификации, вероятность их злокачественного происхождения снижается. Если количество кальцинатов при увеличении не меняется, причина их образования скорее всего доброкачественная.

ДОБРОКАЧЕСТВЕННЫЕ ЗАБОЛЕВАНИЯ МОЛОЧНОЙ ЖЕЛЕЗЫ

Доброкачественные изменения молочной железы

На состояние молочных желез оказывают влияние уровни гормонов, изменения которых приводят к соответствующим гистологическим и рентгенологическим изменениям строения молочных желез. Эти изменения включают нормальную циклическую активность, продолжающуюся с начала менструаций и до менопаузы, и инволютивные изменения, развивающиеся по мере приближения женщины к менопаузе. Эти изменения являются нормальными, обычно носят двусторонний и симметричный характер, и, как правило, бессимптомны. В прошлом для описания различных состояний, входящих в эту группу изменений, использовались самые различные термины — наиболее распространенными из них были хронический мастит, кистозный мастит, мастопатия и фиброаденоз. При отсутствии признаков каких-либо других патологических процессов было предложено отказаться от этой терминологии. Поскольку вся эта группа состояний просто объясняется с позиций вариантности (абберантности) нормальных процессов, сегодня для описания этих состояний все чаще применяется термин «доброкачественные изменения молочных желез».

Классификация доброкачественных образований молочной железы

Маммографическая картина варьирует в зависимости от того, какая структура молочной железы в основном поражается. Чаще всего поражаются относительно крупные протоки и терминальные протоково-дольковые единицы (ТПДЕ).

Доброкачественные эпителиальные образования молочной железы гистологически подразделяются на три категории: непролиферативные, пролиферативные без атипии и атипичную гиперплазию. Такое деление основано на степени пролиферации клеток (быстрое увеличение числа нормально выглядящих клеток) и их атипии (патологическое изменение клетки, но не рак).

Непролиферативные образования молочной железы

Непролиферативные эпителиальные образования молочной железы обычно не связаны с повышенным риском

развития рака. Как уже отмечалось, непролиферативные заболевания молочных желез описывались такими терминами, как протоковая эктазия, фиброзно-кистозные изменения, хронический кистозный мастит и маммарная дисплазия, однако в клиническом плане эти термины бесполезны, поскольку объединяют в себе достаточно разнородную группу заболеваний. Наиболее распространенными непролиферативными заболеваниями молочной железы являются кисты.

Другие непролиферативные заболевания включают гамартомы, липомы, папиллярные апокринные изменения, эпителий-ассоциированные кальцификации и легкую гиперплазию обычного типа. Апокринная метаплазия (также называемая «доброкачественной эпителиальной альтерацией») тоже относится к непролиферативным изменениям, но вторичного происхождения, связанным с тем или иным раздражением ткани молочной железы, обычно вследствие кисты.

Маммографические изменения, связанные с наиболее распространенными непролиферативными заболеваниями молочной железы

Кисты

Кистозные изменения молочной железы встречаются очень часто. При нормальной циклической активности клетки, выстилающие ТПДЕ, увеличиваются в размерах, и в связи с этим увеличиваются и размеры долек. Иногда эта дилатация достигает таких размеров, что формируется киста. Любое состояние, при котором уровень секреции эпителиальных клеток превышает способности канальцев дренировать этот секрет, вызывает расширение дольки и формирование кисты. Некоторые кисты могут достигать размеров, делающих их видимыми либо в виде образования с четкими границами на маммограммах, либо в виде анэхогенного образования при УЗИ (рис. 11.9).

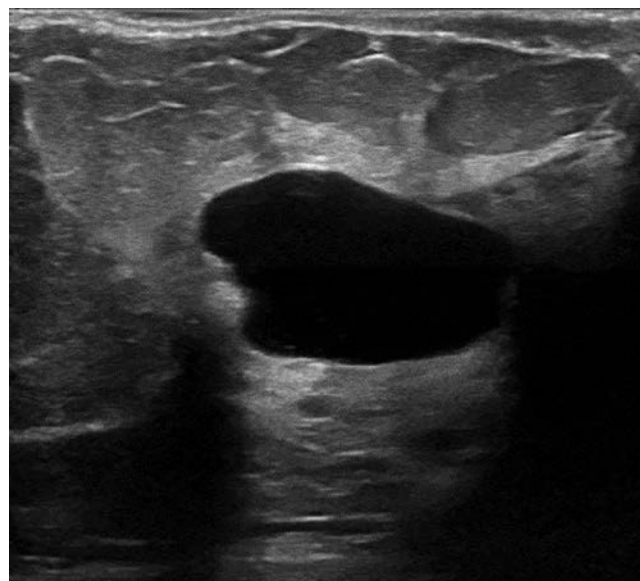


Рис. 11.9 Ультразвуковая картина анэхогенного «овального» образования с дистальным акустическим усилением и усилением по краям. Картина типична для простой кисты.

Некоторые из таких кист могут увеличиваться и дальше и становиться пальпируемыми. Если в молочной железе пальпируется одна или две кисты, то на маммограммах или УЗИ их скорее всего окажется больше.

Вокруг расширенной ТПДЕ может развиваться воспалительная реакция, приводящая к фиброзу. Сочетание фиброза и кист называется фиброзно-кистозными изменениями. Они могут визуализироваться на маммограммах как увеличение плотности, а при УЗИ — как диффузное усиление эхо-сигнала в области изменений на фоне кист различного размера.

Содержимое кист нередко характеризуется высокой концентрацией кальция, который может осаждаться с образованием мелких, напоминающих пыль, частичек, взвешенных в слое жидкости. Эта жидкость называется кальциевым молочком. Частички кальция опускаются на дно кисты, поэтому в краниокаудальной проекции такие кисты выглядят как умеренно плотные образования с округлыми границами. В медиолатеральной и латерально-медиальной проекции уплотнение будет иметь форму полумесяца с ровной верхней границей. Эта картина известна как симптом «чашки» и характерна для фиброзно-кистозных изменений.

Протоковая эктазия

Иногда расширенные млечные протоки заполняются детритом, который может подвергаться кальцификации, и эта картина визуализируется на маммограммах (картина «сломанной иглы»). Содержимое протока может проникать в окружающие ткани, вызывая воспалительную реакцию (перидуктальный мастит). Иногда конечным результатом этих процессов, видимым на маммограммах, являются мелкие кальцифицированные пластинки, окружающие протоки и следующие вдоль них, образуя характерную картину черенка курительной трубки (рис. 11.10). Кальцинаты являются самым частым проявлением протоковой эктазии.

Фиброаденома

Пролиферация эпителиальных и стромальных элементов ТПДЕ может приводить к формированию очагового объемного образования с четкими границами, известного как фиброаденома. Обычно эти образования слишком мелкие и никак не проявляют себя клинически, и могут становиться случайными находками при маммографии, назначенной по другим показаниям. Фиброаденомы, достигающие достаточно значительных размеров, чтобы стать пальпируемыми, чаще всего встречаются у женщин 20–30 лет. Это четко ограниченные овоидные образования эластичной консистенции. Фиброаденомы никогда не образуются вновь, а старые — не увеличиваются в размере у женщин в постменопаузе, за исключением женщин, получающих ГЗТ.

На маммограммах фиброаденома выглядит как объемное образование, смещающее нормальную ткань молочной железы, с ровными, округлыми хорошо выраженными границами, но без специфических признаков (рис. 11.11). В фиброаденомах часто можно видеть кальцинаты, осо-

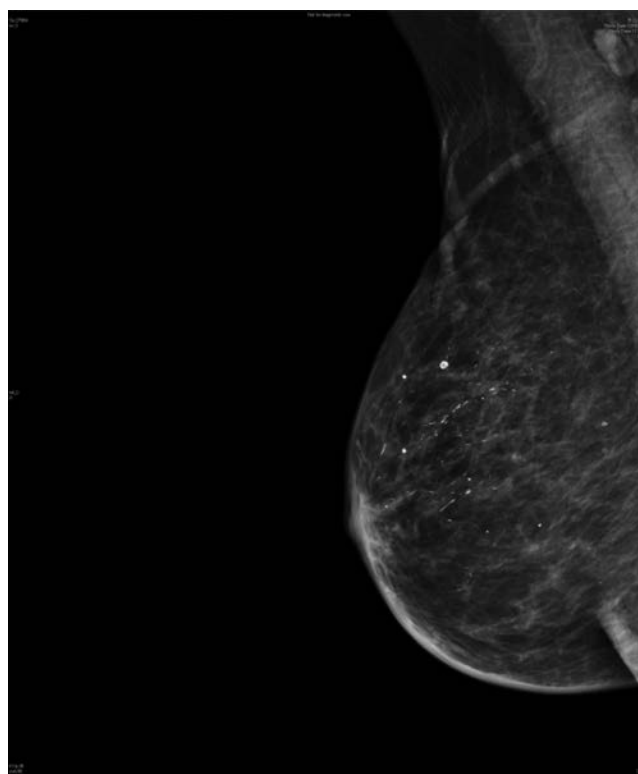


Рис. 11.10 Картина кальцификации в виде «черенков курительных трубок», связанная с протоковой эктазией.

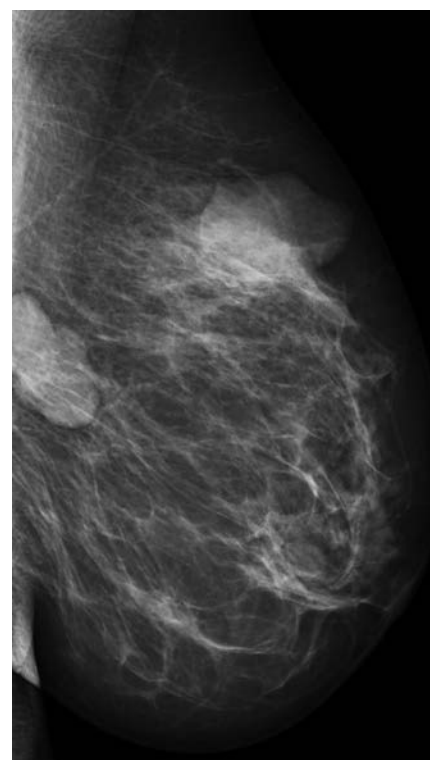


Рис. 11.11 На маммограмме видны четко ограниченные объемные образования. Биопсия подтвердила наличие фиброаденомы.

бенно если фиброаденома существует достаточно давно. Кальцификация фиброаденом на маммограммах часто имеет характерный вид «попкорна» (рис. 11.12).

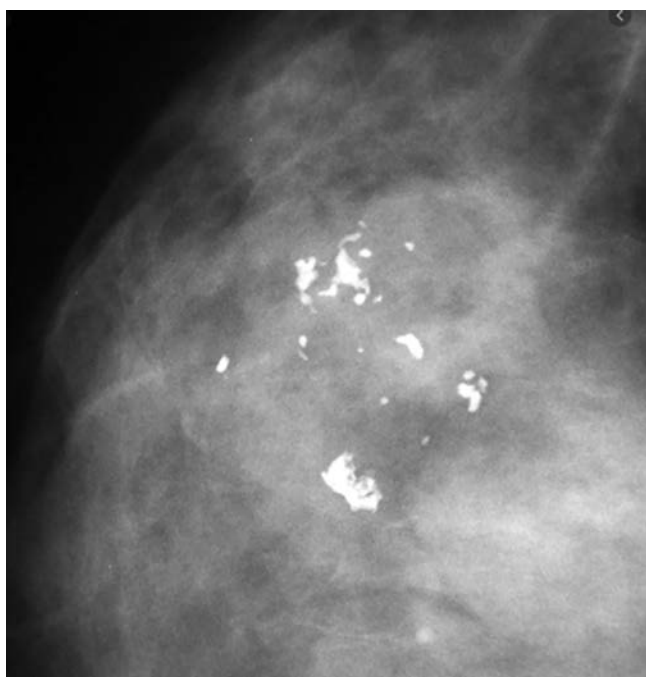


Рис. 11.12 Грубая кальцификация в виде «попкорна» при длительно существующей фиброаденоме.

Грубая кальцификация в виде «попкорна» нередко встречается при длительно существующих фиброаденомах. Фиброаденому на маммограммах сложно отличить от кисты, поэтому важным инструментом дифференциальной диагностики в этих случаях становится УЗИ. При УЗИ фиброаденома имеет четкие контуры, однородную гипоэхогенную структуру и характеризуется отсутствием либо присутствием дистального акустического усиления (рис. 11.13).

Пролиферативные образования молочной железы

Когда клетки млечных протоков или долек начинают расти быстрее, чем в норме, но во всех остальных отношени-

ях выглядят как нормальные клетки, развивается то или иное пролиферативное заболевание молочной железы без атипии. Эти заболевания характеризуются несколько повышенным риском развития рака. Примерами таких заболеваний являются протоковая гиперплазия, дольковая гиперплазия, папилломы, сложные фиброаденомы, склерозирующий аденоз и радиальный рубец. Пролиферативные заболевания с атипией характеризуются усилением роста клеток протоков и долек и изменениями морфологии этих клеток. Такими состояниями являются атипичная протоковая гиперплазия и атипичная дольковая гиперплазия.

Пролиферативные образования, особенно с атипией клеток, характеризуются более высоким риском злокачественной трансформации. Риск развития рака в каждом конкретном случае таких заболеваний зависит от гистологической картины, возраста на момент диагностики и семейного анамнеза. Эти заболевания считаются в первую очередь факторами риска, а не предраковыми состояниями, поскольку любая злокачественная опухоль у таких пациенток не обязательно может развиваться именно из этих атипичных клеток либо вообще может развиваться в противоположной молочной железе. Обычно такие пролиферативные образования удаляются методом вакуум-ассистированной резекции под лучевым наведением или хирургически, что зависит от типа образования. Рекомендации, касающиеся обследования пациенток с такими образованиями, можно найти в программе скрининга заболеваний молочной железы.

Маммографические признаки наиболее распространенных пролиферативных заболеваний молочной железы

Склерозирующие образования

Центральная часть образования имеет признаки фиброза, который, сокращаясь, образует рубец, вызывающий искажение нормальной архитектоники окружающей его

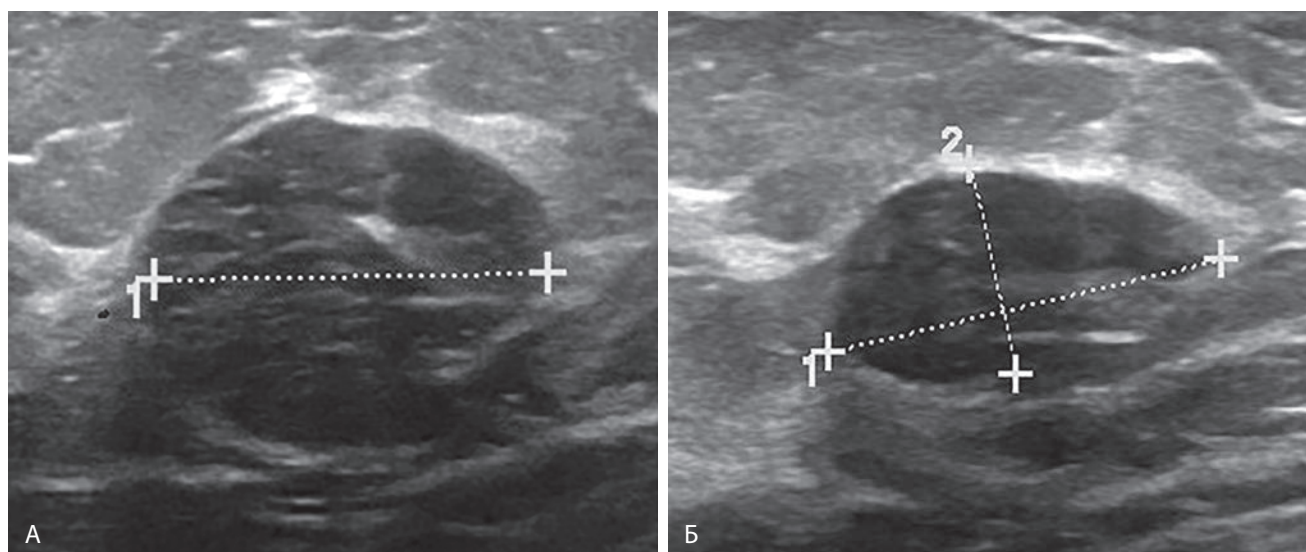


Рис. 11.13 Ультразвуковая картина фиброаденомы. Овальное однородное образование, ширина которого (линия 1) больше высоты (линия 2). Для подтверждения диагноза обычно показана биопсия.