

Frieder Berr • Tsuneo Oyama • Thierry Ponchon • Naohisa Yahagi  
**Editors**

# ATLAS OF EARLY NEOPLASIAS OF THE GASTROINTESTINAL TRACT

Endoscopic Diagnosis and Therapeutic  
Decisions

**Second Edition**

 Springer

# РАННИЕ ФОРМЫ НОВООБРАЗОВАНИЙ ЖЕЛУДОЧНО-КИШЕЧНОГО ТРАКТА

Эндоскопическая диагностика  
и лечебная тактика

---

## АТЛАС

*Под редакцией*

Фридера Берра, Тцунео Оямы,  
Тьерри Пончона, Наошисы Яхаги

*Перевод с английского*

*под редакцией*

Ю.А. Шелыгина, С.С. Пирогова,  
Н.Н. Митраковой



Москва  
ИЗДАТЕЛЬСКАЯ ГРУППА  
«ГЭОТАР-Медиа»  
2021

# Оглавление

Предисловие научного редактора к изданию на русском языке .....	7
Предисловие к изданию на английском языке .....	9
Участники издания .....	11
Благодарности .....	14
Список сокращений и условных обозначений .....	15

## **РАЗДЕЛ I. Общие принципы эндоскопической диагностики ранних форм новообразований желудочно-кишечного тракта .....**

17

<b>Глава 1.</b> Эндоскопическая диагностика и характеристика опухолевых изменений слизистой оболочки: методы обработки изображения и морфология опухоли .....	19
---	----

<b>Глава 2.</b> Патогистология ранних форм железистых новообразований: канцерогенез опухолей желудочно-кишечного тракта .....	48
---	----

<b>Глава 3.</b> Принципы эндоскопической резекции железистых новообразований: диагностические и лечебные манипуляции .....	76
--	----

<b>Глава 4.</b> Подслизистые новообразования желудочно-кишечного тракта: диагностика и показания для операции .....	97
---	----

<b>Глава 5.</b> Эндоскопическая ультрасонография высокого разрешения: клиническая оценка глубины инвазии поверхностных и подслизистых новообразований желудочно-кишечного тракта .....	119
--	-----

<b>Глава 6.</b> Эндоскопический скрининг и мониторинг: показания и стандарты .....	145
--	-----

## **РАЗДЕЛ II. Органоспецифический эндоскопический анализ ранних неоплазий .....**

171

<b>Глава 7.</b> Плоскоклеточные новообразования пищевода и глотки .....	173
---	-----

<b>Глава 8.</b> Цилиндроклеточная метаплазия пищевода (пищевод Барретта). Новообразования на фоне пищевода Барретта .....	205
---	-----

<b>Глава 9.</b> Эпителиальные новообразования желудка .....	237
<b>Глава 10.</b> Новообразования тонкой кишки.....	290
<b>Глава 11.</b> Эпителиальные новообразования толстой кишки.....	311
<b>Глава 12.</b> Хронические воспалительные заболевания толстой кишки в стадии ремиссии: неоплазии слизистой .....	374
Терминология.....	395
Предметный указатель .....	398

# Глава 1

## Эндоскопическая диагностика и характеристика опухолевых изменений слизистой оболочки: методы обработки изображения и морфология опухоли

Фридер Берр, Тьерри Пончон, Тошио Ураока

### 1.1. Введение

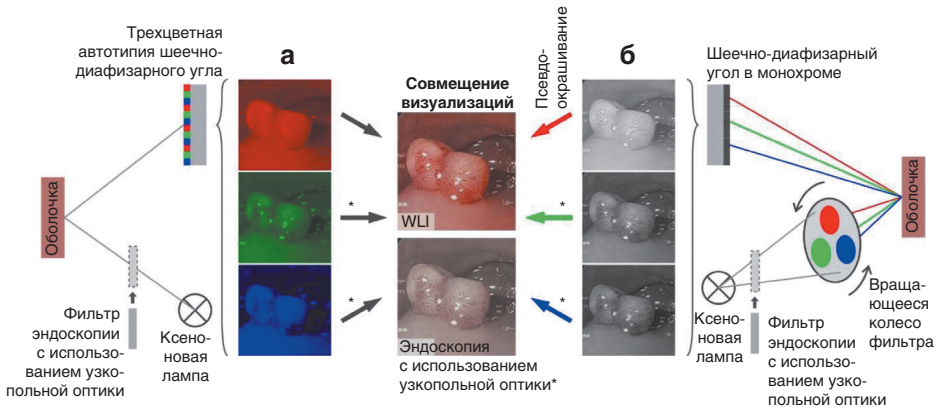
Желудочно-кишечный тракт (ЖКТ) является системой органов с самым высоким уровнем заболеваемости раком (20,5% всех новых случаев) и ежегодной смертностью, достигающей 22% — 1,81 млн человек в мире. Своевременное эндоскопическое выявление и лечение опухолей на ранних стадиях привело к увеличению выживаемости пациентов с колоректальным раком и раком желудка. Наиболее заметные результаты были отмечены в Японии, где более чем в 70% вновь выявленных случаев рака желудка он был обнаружен на ранней стадии опухолевого процесса [1, 2].

Большая часть злокачественных опухолей пищевода и желудка и около 50% случаев колоректального рака (КРР) развивается из поверхностных новообразований-предшественников [3, 4]. Тем не менее небольшие (5–10 мм) или малые (<5 мм) плоские образования могут быть легко пропущены во время стандартного эндоскопического исследования верхних или нижних отделов ЖКТ. Частота пропуска таких новообразований может достигать 19% [5]. Выявление небольших новообразований на ранних стадиях требует не только правильной их оценки в белом свете, но также применения увеличительной эндоскопии и дополнительных методов улучшения изображения (image-enhanced endoscopy — ИЕЕ) [7], таких как хромоэндоскопия и узкоспектральная эндоскопия (narrow band imaging — NBI) [8–12]. Эндоскопическая микроструктура поверхности и архитектура сосудистого рисунка оцениваются в сравнении как в нормальной слизистой оболочке, так и в новообразованиях посредством поверхностной микроскопической морфометрии или увеличительной эндоскопии с использованием методов улучшения изображений.

## 1.2. Стандартная эндоскопия и методы хромоэндоскопии

Качество эндоскопического изображения зависит от разрешения и контрастности. Понятие контрастности представляет собой соотношение яркости между объектом и его фоном. Разрешение определяется числом пикселей ПЗС-матрицы (ПЗС — прибор с зарядовой связью) эндоскопа, оптической системы линз, а также разрешающей способностью видеопроцессора и монитора; поэтому при использовании эндоскопов высокого разрешения ( $HD > 850\ 000$  пикселей) увеличивается процент обнаружения плоских новообразований. Контрастность изображения может быть увеличена за счет окрашивания поверхности (хромоэндоскопия, например, с помощью индигокармина) или при помощи осмотра в узком спектре света (*narrow band imaging* — NBI) [8, 11]. Большинство видеосистем, применяемых в эндоскопии, используют яркую ксеноновую лампу в качестве источника белого света. Обычно для цветового воспроизведения используются две различные системы: Несеквентальная цветная система с ПЗС-матрицей со светофильтрами «красного-зеленого-синего» (*red-green-blue* — RGB) в каждом пикселе, используемая в странах Запада (единовременная система RGB), и последовательная система отображения RGB с использованием монохромной (черно-белой) ПЗС-матрицы и цветного преобразования световых импульсов в видеопроцессоре (рис. 1.1, а, б), используемая в Японии, Восточной Азии и Великобритании. Несеквентальная цветная система прибора с зарядовой связью показывает лучшее общее качество картинки, а последовательная RGB-система обеспечивает лучшую визуализацию деталей изображения [11].

Для осмотра в режиме NBI (см. рис. 1.1, а, б) используется узкоспектральный фильтр. Два пучка света с уменьшенной интенсивностью разделяются на синий (с длиной волны 415 нм) и зеленый (с 540 нм), соответствуя пикам поглощения гемоглобина. Свет, рассеянный и отраженный от слизистой оболочки, отображается зеленовато-синим цветом, а его поглощение гемоглобином в кровеносных сосудах показывает дополнительный коричневатый и сине-зеленый цвет. Пучок синего света на 415 нм подчеркивает коричневый цвет капилляров в собственной пластинке слизистой оболочки, а более проникающий через ткани зеленый пучок света длиной 540 нм показывает голубые вены в подслизистом слое, в совокупности контрастируя поверхностную сосудистую (V) структуру [11, 15] (сравнение на рис. 1.4). Альтернативная система *Blue Light Imaging* (BLI, Fujifilm Corp., Токио) производит схожие с NBI световые группы при помощи четырех светодиодов (фиолетово-синий, 415 нм/синий/зеленый/красный) без использования фильтров, улучшая



**Рис. 1.1.** Схематическая диаграмма, основанная на приборе с зарядовой связью с несеквентальной цветной системой изображения (EVIS Exera III): а — устройство с ПЗС-матрицей; б — схематическая диаграмма последовательной RGB-системы изображения (EVIS Lucera Spectrum) (Olympus Medical System Co., Токио, Japan). Включение фильтра NBI в ксеноновом световом пучке убирает красный свет и освещает слизистую оболочку с меньшей интенсивностью, двумя узкими спектрами света — 415 нм и 540 нм, взаимодействующими с двумя максимумами поглощения света гемоглобином (Uedo и др. [11])

таким образом отображение поверхности новообразований (S) и их сосудистого рисунка (V) [8]. Существуют также системы компьютерной постобработки отраженного света в графическом процессоре, например FICE (Fujifilm Corp., Токио) или i-Scan коррекция тона изображения (tone-enhanced — TE) (Pentax Medical Corp., Токио) [10, 16].

### 1.3. Стандартный осмотр в белом свете и применение хромоэндоскопии

Обнаружение опухолей на ранней стадии при скрининговой эндоскопии в белом свете основано на оценке изменений структуры поверхности (эпителия) и/или цвета слизистой оболочки [17]. Красный цвет новообразований обусловлен повышенной плотностью сосудов собственной пластинки слизистой оболочки и/или уменьшением железистого слоя. Более бледный цвет поверхности опухоли может быть обусловлен повышенной плотностью железистого слоя или инфильтрацией опухолевых клеток, пониженной васкуляризацией собственной пластинки слизистой оболочки или комбинацией данных факторов. Редко новообразования имеют тот же цвет, что и окружающая слизистая оболочка. Детальный анализ подозрительных участков слизистой оболочки упрощается с применением хромоэндоскопии и использованием

НД-аппаратуры и зачастую возможен только с использованием оптического увеличения (в 60–120 раз) для точной оценки микроструктуры поверхности и сосудистого рисунка при осмотре в белом свете или с применением систем NBI или VLI [8, 18, 19].

*Хромозэндоскопия* с уксусной кислотой или индигокармином усиливает структурную детализацию поверхности; раствор йода + [калия йодида + глицерола] (Люголя<sup>♣</sup>) вступает в реакцию с мембранами клеток плоского эпителия; метиленовый синий и генциановый фиолетовый поглощаются клетками цилиндрического эпителия [3, 20]. Показания для хромозэндоскопии и принципы использования метода приведены в табл. 1.1. Для выполнения хромозэндоскопии перед нанесением поглощающего красителя необходимо отмыть область новообразования и окружающую слизистую оболочку чистой водой с добавлением симетикона. После этого наносится раствор красителя (около 10 мл) в течение 1 мин, и затем слизистая оболочка кратковременно повторно отмывается непосредственно перед осмотром. Плоскоклеточные новообразования пищевода плохо видны при осмотре в белом свете без окраски, и приобретение областью слабой розовой окраски спустя 1–2 мин после окрашивания — это высокоспецифичный признак рака пищевода. Важно отметить, что после применения раствора йода + [калия йодида + глицерола] (Люголя<sup>♣</sup>) необходимо нейтрализовать его раздражающее действие натрия тиосульфатом [5% водный раствор, по объему в 2 раза больше примененного раствора йода + [калия йодида + глицерола] (Люголя<sup>♣</sup>)]. Применение генцианового фиолетового является

**Таблица 1.1.** Хромозэндоскопия и виртуальная хромоскопия органов желудочно-кишечного тракта

<b>А. Признаки</b>		
Локализация	Новообразование	Применяемый краситель или метод виртуальной хромоскопии (NBI, VLI)
Пищевод	Плоскоклеточный рак пищевода	Раствор йода + [калия йодида + глицерола] (Люголя <sup>♣</sup> ) (1)/NBI
	Пищевод Барретта (HGIN/рак)	Уксусная кислота/Индигокармин/NBI
Желудок	Аденома желудка, рак	Индигокармин/AIM <sup>б</sup> /NBI
Толстая кишка	Аденома, HGIN, рак	Индигокармин/генциановый фиолетовый/NBI



Окончание табл. 1.1

<b>Б. Применение и принципы окрашивания</b>		
<b>Принцип</b>	<b>Раствор</b>	<b>Целевая структура/ клетки</b>
Реакция	Раствор йода + [калия йодида + глицерола] (Люголя <sup>а</sup> ) — 0,75–1,0% водный раствор) <sup>а</sup>	Мембраны клеток плоского эпителия; плоскоклеточный рак; неокрашиваемая область с четкой демаркационной линией; «признак розовой краски» спустя 2 мин после окрашивания
Контрастирование	Индигокармин (0,15% водный раствор)  АИМ (0,6% уксусная кислота, 0,4% индигокармин)	Для определения макроскопического типа и границ опухоли. Для определения границ опухоли
Абсорбция	Генциановый фиолетовый (0,05% водный раствор) <sup>б</sup>	Эпителий толстой кишки

HGIN (high grade intraepithelial neoplasia) — интраэпителиальная неоплазия высокой степени.

<sup>а</sup> Избегать применения в гортани, при аллергии на йод и при гипертиреозе (подробнее в гл. 7).

<sup>б</sup> АИМ — свежеприготовленная смесь 0,6% уксусной кислоты и 0,4% индигокармина [23].

<sup>в</sup> После распыления индигокармина часто смешиваются (подробнее в гл. 11).

наиболее подходящим методом хромоскопии для оценки регулярности микроструктуры поверхности кишки (V тип ямочного рисунка; подробно описано в гл. 11).

## **1.4. Характеристика ранних железистых новообразований при осмотре в белом свете**

Обнаружение опухоли зависит от видимых изменений структуры поверхности или цвета слизистой [6]. Предполагаемый гистологический тип и глубина инвазии (pT) опухоли оцениваются на основании 3 критериев: макроскопическая структура опухоли, изменение ямочного (S) и сосудистого (V) рисунка слизистой оболочки при использовании увеличительной эндоскопии с NBI или хромоскопией (см. гл. 1.5).