

Содержание

Предисловие

8

Глава 1

Общие вопросы анатомии,
биомеханики и кинематики пояса
верхней конечности

С.В. Архипов 10

1.1. Анатомия

С.В. Архипов 14

1.1.1. Кости

14

1.1.1.1. Грудина

14

1.1.1.2. Ключица

14

1.1.1.3. Лопатка

14

1.1.1.4. Проксимальная часть плечевой кости

16

1.1.2. Суставы

17

1.1.2.1. Грудино-ключичный сустав

17

1.1.2.2. Акромиально-ключичный сустав

18

1.1.2.3. Плечевой сустав

19

1.1.2.4. Лопаточно-грудное соединение

24

1.1.3. Функциональные структуры пояса верхней конечности

24

1.1.3.1. Корако-акромиальная дуга

24

1.1.3.2. Субакромиальное пространство

24

1.1.3.3. Вращательная манжета плеча

24

1.1.3.4. Ротаторный интервал

26

1.2. Кинематика и биомеханика пояса верхней конечности

С.В. Архипов, С.Ю. Доколин 28

1.2.1. Движения плечевого комплекса

28

1.2.2. Мышцы плечевого комплекса

31

1.2.3. Кинематика костей и суставов

32

1.2.4. Биомеханика плечевого комплекса

36

1.2.5. Механизмы, обеспечивающие стабильность плечевого сустава

37

1.2.6. Анализ специфических для спортсменов движений плечевого комплекса

38

Список литературы

42

Глава 2

Обследование плечевого сустава

С.В. Архипов, С.Ю. Доколин 4

2.1. Клиническое обследование

4

2.1.1. Опрос пациента

4

2.1.2. Физикальное обследование

4

2.1.2.1. Ортопедические тесты

4

2.1.2.2. Мануальное мышечное тестирование

5

2.1.3. Особенности физикального обследования плечевого комплекса у спортсменов

5

2.2. Инструментальные и лабораторные методы диагностики

А.П. Мазаев 5

2.2.1. Рентгенография

А.П. Мазаев 5

2.2.2. Компьютерная томография

А.П. Мазаев 5

2.2.3. Магниторезонансная томография

А.П. Мазаев 5

2.2.4. Ультразвуковое исследование

С.Г. Приписнова, И.Н. Умецкий 6

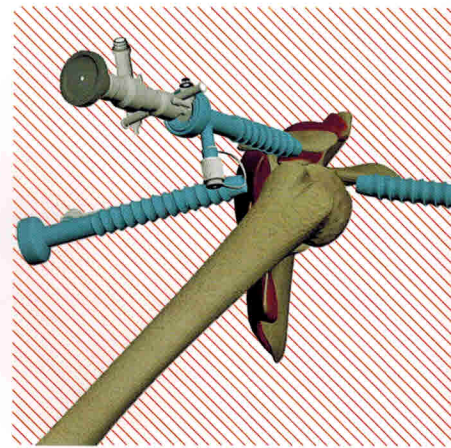
Список литературы

6

Глава 3		
Нестабильность плечевого сустава	С.В. Архипов, С.Ю. Доколин, И.В. Ключевский	70
1. Передняя нестабильность плечевого сустава		76
1.1. Повреждения Банкарта	С.В. Архипов	83
3.1.1.1. Мягкотканое повреждение Банкарта		83
3.1.1.2. «Костное» повреждение Банкарта	С.В. Архипов, А.Ю. Кочиш, А.П. Середа, С.Ю. Доколин	92
1.2. SLAP-повреждения	А.П. Середа	100
1.3. Повреждение Хилла–Сакса	С.В. Архипов, И.В. Ключевский	106
1.4. Сочетанные костные повреждения Банкарта и повреждения Хилла–Сакса, передняя нестабильность плечевого сустава	С.В. Архипов, С.Ю. Доколин	109
3.1.4.1. Транспозиция клювовидного отростка на передний край суставной впадины лопатки (операция Латарже)	С.В. Архипов, С.Ю. Доколин	114
3.1.4.2. Артроскопические варианты лечения «захватывающих» повреждений Хилла–Сакса	С.Ю. Доколин, С.В. Архипов	131
2. Задняя нестабильность плечевого сустава	С.В. Архипов, С.Ю. Доколин, В.И. Кузьмина	138
3. Мультинаправленная нестабильность плечевого сустава	С.В. Архипов, С.Ю. Доколин	146
3.1. Обследование при мультинаправленной нестабильности плечевого сустава		146
3.2. Лечение мультинаправленной нестабильности плечевого сустава		149
3.3.2.1. Консервативное лечение мультинаправленной нестабильности плечевого сустава		149
3.3.2.2. Хирургическое лечение мультинаправленной нестабильности плечевого сустава		149
Список литературы		155

Глава 4		
Воспалительные, дегенеративно-дистрофические и другие заболевания плечевого сустава	М.А. Макаров, Г.М. Кавалерский, С.А. Макаров	160
4.1. Дегенеративно-дистрофические заболевания плечевого сустава		162
4.1.1. Диагностика и классификация деформирующего артроза	М.А. Макаров, С.А. Макаров	164
4.1.2. Лечение дегенеративных изменений плечевого сустава	М.А. Макаров, Г.М. Кавалерский, С.А. Макаров	166
4.2. Воспалительные заболевания плечевого сустава	А.М. Лела, М.А. Макаров, С.А. Макаров	170
4.2.1. Поражение плечевого сустава при ревматоидном артрите	М.А. Макаров, С.А. Макаров	170
4.2.1.1. Лечение поражений плечевого сустава при ревматоидном артрите	М.А. Макаров, С.А. Макаров	172
4.2.1.2. Хирургическое лечение поражений плечевого сустава при ревматоидном артрите	М.А. Макаров, С.А. Макаров	174
4.2.2. Поражения плечевого сустава при микрокристаллических артритах	М.А. Макаров, С.А. Макаров	175
4.2.2.1. Подагра	М.А. Макаров, С.А. Макаров	175
4.2.2.2. Пирофосфатная артропатия	М.А. Макаров, С.А. Макаров	176
4.3. Оссифицирующий тендинит мышц вращательной манжеты плеча	С.В. Архипов, С.Ю. Доколин, А.А. Грицюк	178
4.4. Адгезивный капсулит	С.В. Архипов, Е.Ю. Целищева	182
4.4.1. Первичный (идиопатический) адгезивный капсулит, или синдром замороженного плеча	С.В. Архипов, С.А. Макаров, Е.Ю. Целищева	184
4.4.1.1. Клиническая картина и стадии идиопатического адгезивного капсулита плечевого сустава	С.В. Архипов, Е.Ю. Целищева	185
4.4.1.2. Лечение идиопатического адгезивного капсулита плечевого сустава	С.В. Архипов, Е.Ю. Целищева	185
4.4.2. Хирургическое лечение тугоподвижности плечевого сустава	С.В. Архипов	186
Список литературы		189

2.1. Клиническое обследование



Успешное лечение любого заболевания или повреждения в первую очередь зависит от правильно установленного диагноза.

Классическая схема оформления историй болезни, существующая уже не первое столетие, помогает даже опытному, проницательному врачу.

В настоящее время слишком часто при формулировке диагноза врачи опираются на результаты высокотехнологичных, но дополнительных методик обследования, забывая, что ничто не может заменить беседы с пациентом и его осмотра.

Тщательный опрос пациента (выяснение жалоб, сбор анамнеза заболевания и жизни) в любом случае должен предварять физикальный осмотр, и тем более – назначение инструментальных методик обследования.

Особо следует отметить, что при выраженном болевом синдроме многие пациенты, особенно из старшей возрастной группы, не могут точно сформулировать свои жалобы и ощущения, что значительно затрудняет установление диагноза.

2.1.1. Опрос пациента

Жалобы

Наиболее часто пациенты при заболеваниях и повреждениях плечевого комплекса жалуются на боль.

Характер боли, степень ее выраженности, время ее появления (и исчезновения), связь с пассивными и активными движениями, препараты, облегчающие боль – ответы на эти вопросы обычно помогают сформулировать предварительный, «рабочий» диагноз [1–4].

Желательно также, чтобы пациент указал непосредственно на локализацию болевых ощущений.

Острая боль, беспокоящая днем в состоянии покоя и при выполнении обычных бытовых действий, как правило, сопровождается свежей травмой, острым воспалительным процессом.

Преходящая, слабая и/или умеренно выраженная боль при подъеме верхней конечности выше горизонтальной плоскости и при ротационных движениях, а также ночная боль может свидетельствовать о повреждениях и заболеваниях структур ВМП [5–6].

С часто возникающим у врача искушением сосредоточиться сразу на области плечевого сустава необходимо бороться, поскольку боль в области структур, составляющих плечевой комплекс, может быть вызвана разнообразными причинами (вертеброгенные радикулопатии; синдром передней и средней лестничных мышц; поражение шейного сплетения травматического или опухолевого генеза и др.).

При вторичной вертеброгенной радикулопатии (остеохондроз шейного отдела позвоночника) боль, как правило, разлитая, жгучая и локализована в области шеи, надплечья и лопатки; возможна ее иррадиация вниз по наружному краю плеча. Ее часто сопровождают парестезии, нервно-вегетативно-трофические расстройства [7].

Тупая, длительно беспокоящая боль или ощущение тяжести могут указывать на хронические дегенеративные процессы в структурах ВМП, или даже на ее полнослойный разрыв [5, 6].

Невозможность привести руку в горизонтальной плоскости или поднять ее над головой после удара в плечо может указывать на повреждение АКС [8].

Прогрессирующая или тупая боль при подаче мяча, значительно усиливающаяся при отведении и наружной ротации плеча, может указывать на поражение и/или окклюзию сосудистых структур («туннельные синдромы» – синдром четырехстороннего отверстия и др.) [10, 11].

Боль, возникающая во время завершающей фазы элементарной или при приведении плеча в горизонтальной плоскости



(поперек грудной клетки), может быть признаком как задней, так и многонаправленной нестабильности плечевого сустава. Пациенты с длительно существующей многонаправленной нестабильностью плечевого сустава часто жалуются на боль, сочетающуюся с ощущением «соскальзывания» ГПК во время сна или при изменении положения тела [12, 13].

Сопровождаемые болью дополнительные шумы («хруст», «скрежет» и др.) при движениях в плечевом суставе могут указывать на наличие свободного внутрисуставного тела, разрыв суставной губы или субакромиальный бурсит [14].

Диффузная боль в глубине заднего отдела плечевого сустава может быть вызвана ущемлением надлопаточного нерва; как правило, этот диагноз остается после исключения других возможных причин возникновения болевого синдрома («диагноз исключения») [15, 16].

Нарушение функций плечевого сустава пациенты могут описывать по-разному: одни жалуются на слабость в пораженной конечности, другие – на ограничение объема движений в суставе и/или на невозможность выполнять какие-либо определенные движения, необходимые в повседневной жизни. Иногда звучит формулировка «застревание» при движении [3].

Слабость силовых характеристик, также часто беспокоящая наших пациентов, может быть следствием и неврологических заболеваний, и умеренно выраженного дефицита структур ВМП, и скрытого подвывиха в плечевом суставе.

То, что пациенты определяют как **слабость**, может быть **снижением амплитуды движений** вследствие адгезивного капсулита. Последний чаще развивается у женщин среднего возраста спонтанно или после незначительной травмы и постепенно прогрессирует от боли и ограничения движений до тугоподвижности.

Большинство хронических травм и заболеваний области плечевого сустава проявляются, кроме болевых ощущений, именно нарушениями функций плечевого сустава, а также **деформацией** элементов плечевого комплекса и **дополнительными шумами** (крепитация, «хруст» и др.) [14].

Жалобы на деформацию какого-либо из элементов плечевого комплекса обычно является результатом старой травмы или уже существовавших ранее патологических изменений, которые пациент внезапно заметил (осознал). Деформация акромиального конца ключицы после старого повреждения АКС, сформировавшаяся после перелома костная мозоль или псевдоартроз ключицы, как и врожденные отклонения от нормы (деформация Шпренгеля [Sprengel O.K.] – врожденное высокое стояние лопатки) могут длительное время протекать незамеченными.

Хотя при острой травме (падение на плечевую область) и возможен разрыв структур ВМП, как правило, ее патологические/дегенеративные изменения развиваются постепенно, в течение длительного времени, исподволь, а незначительная травма может только проявить уже существующую проблему [4].

Нестабильность плечевого сустава замечают многие пациенты; при этом обычно они жалуются на ощущения

«соскальзывания», «скольжения», «выскакивания» в суставе или «разболтанность» сустава, особенно при ношении тяжелых предметов и/или попытке их поднять (портфель, сумка и др.), а также при смене положения тела во время сна. Иногда пациенты отмечают и болевые ощущения, сопровождающие признаки нестабильности [6, 17–19].

Anamnesis morbi

При первичном выяснении истории заболевания (*anamnesis morbi*) врач задает 4 вопроса: как, что, когда и где?

Ответы на поставленные вопросы предполагают уточнение времени, места и возможного механизма как острой травмы, так и патологических изменений, возникающих исподволь, постепенно [19–21].

Необходимо также выяснить, когда и как пациента беспокоило: какие лекарственные препараты ему были назначены, принимал ли он их, и помогли ли они. Врач должен уточнить, какие манипуляции производили пациенту (пункция, криотерапия, блокады, инъекции и др.), особенно при оказании первой помощи, и что из них приносило облегчение.

Anamnesis vitae

При сборе анамнеза жизни (*anamnesis vitae*) следует уточнить общее состояние здоровья пациента, перенесенные им ранее травмы, сопутствующие заболевания и результаты их лечения. Необходимо также выяснить условия жизни, досуга и профессиональной деятельности пациента, правша он или левша, занимается ли он спортом.

Метаболические расстройства, генетическая предрасположенность к различным заболеваниям могут значительно осложнить течение основного страдания. Например, ревматоидный артрит (синдром «замороженного плеча») у пациента, страдающего сахарным диабетом, может протекать рефрактерно, а у больных, страдающих психическими и неврологическими заболеваниями, возможна самопроизвольная дислокация ГПК во время эпилептического истерического припадка [5, 6, 22].

2.1.2. Физикальное обследование

Status praesens фиксируем в минимальном необходимом объеме, обращая внимание на конституциональные особенности и состояние опорно-двигательного аппарата.

Status localis. Алгоритм стандартизированного обследования плечевого комплекса предполагает не только концентрацию внимания на деталях, но и комплексную оценку функций верхней конечности.

Большинство существующих схем обследования включают последовательный осмотр анатомических структур, определение объема движений, оценку неврологического статуса и затем – специфическое ортопедическое тестирование отдельных структур [6, 17, 18, 22–24]. К счастью, современные технологии позволяют клиницисту увеличивать объем получаемой информации.

Предлагаемая далее схема оценки деятельности плечевого комплекса не является исчерпывающей:

- внешний осмотр, при необходимости – измерение окружности суставов и сегментов конечности;
- исследование амплитуды активных движений;
- пальпация;
- исследование амплитуды пассивных движений (при полном расслаблении мышц);
- движения с сопротивлением («суставная игра» – содружественное взаимодействие суставов);
- ортопедические тесты;
- исследование плечелопаточного ритма;
- мануальное мышечное тестирование;
- динамометрия (ручные динамометры);
- определение состояния сосудов верхних конечностей (билатеральная пальпация пульса в подмышечной, локтевой и кистевой областях);
- первичная оценка неврологического статуса (детальное неврологическое обследование – осмотр невропатолога – по показаниям).

Полезно также иметь письменную форму алгоритма следования, которая не только поможет целенаправленным действиям клинициста, но и облегчит фиксацию изменений в клинической картине, а также результатов назначенного лечения.

Если опрос пациента выполнен тщательно, то физикальное обследование подтверждает предварительный диагноз.



2.1.2.1. Ортопедические тесты

Когда возникает подозрение на нестабильность в плечевом суставе, следует выяснить дату ее первого эпизода и причины ее вызвавшие. В дальнейшем, сопоставив частоту развития, эпизодов нестабильности и возраста пациента, врач может прогнозировать рецидивы этого патологического состояния [14].

Далее необходимо выяснить основное направление дислокации ГПК. Наиболее часто – в 98% случаев – нестабильность в плечевом суставе является передней и однонаправленной. Передняя дислокация ГПК у спортсменов особенно часто возникает при попытке резкого, с большой амплитудой, отведения ротированной кнаружи верхней конечности при падении на отведенную руку.

Впервые развившуюся заднюю нестабильность плечевого сустава не диагностируют у 60% пациентов. Существует мнение, что подобные ошибки – результат того, что врачи при установлении диагноза опираются только на рентгенограммы, пренебрегая подробным физикальным обследованием [1–3, 22]. При рецидивирующей задней нестабильности плечевого сустава многие пациенты могут произвольно и безболезненно воспроизводить как смещение ГПК (подвывих, вывих), так и ее возврат в исходное положение [5, 16]. Подобные действия, производимые

не только в плечевом, но и в других суставах, характерны для дисплазии соединительной ткани.

Патологическое смещение ГПК в переднем и/или заднем направлении позволяют выявить **симптомы «выдвигаемых ящиков»** (передний, задний), предложенные С. Cerber и R. Ganz (1985). Пациент сидит или лежит; врач, одной рукой фиксируя лопатку за акромиальный отросток, другой смещает в дорсальном или вентральном направлении проксимальный отдел плечевой кости. При смещении ГПК относительно СВЛ пациент может испытывать неприятные ощущения и боль, а врач отмечает щелчок в момент «перескальзывания» ГПК через край СВЛ (в русскоязычной литературе этот симптом еще называют симптомом «щелчка») [3, 17].

Для определения полной информации о нестабильности не только в переднезаднем направлении, но и в нижних и верхних отделах капсулы плечевого сустава, проводят **drive-тесты** (*translational stress*) в трех позициях отведения (0° , 45° , 90°) и в трех положениях наружной ротации (нейтральная, средняя, максимальная).

Оценивают тесты по шкале от 0 до 3 баллов:

- 0 – поступательное движение ГПК отсутствует (по сравнению с неповрежденным суставом);
- 1 – поступательное движение ГПК к переднему или заднему краю СВЛ (гипермобильность);
- 2 – фактический подвывих – смещение ГПК относительно переднего края СВЛ, исчезающее после прекращения внешнего поступательного воздействия;
- 3 – полная дислокация (вывих) ГПК [3, 22, 25, 26].

Нижний «drive»-тест (или **симптом Хитрова** [Хитров Ф.М.], или симптом «субакромиальной борозды») проводят в положении пациента сидя – врач оттягивает приведенное плечо вниз. Тест считают положительным, если под акромиальным отростком появляется углубление. Тест оценивают по 3-балльной шкале, измеряя расстояние между ГПК и нижним краем СВЛ: 1 балл – расстояние от 0 до 1 см; 2 – от 1 до 2 см; 3 – смещение ГПК более, чем на 2 см соответственно [3].

Особенно показателен при передней нестабильности **симптом «возможной опасности»**, или apprehension-тест: ГПК чаще всего смещается при абдукции и одновременной наружной ротации плеча. Этот провокационный тест выполняют в положении пациента сидя (рис. 2.1) или лежа (в последнем случае мышцы расслаблены максимально). Когда пациент сидит, находящийся сзади врач отводит плечо на 90° и начинает ротировать его кнаружи. Кистью другой руки врач охватывает плечевой сустав (спереди и над ГПК, предотвращая возможное смещение), а его большой палец толкает ее кпереди (дополнительный рычаг). При продолжении ротации и давлении на ГПК пациент, опасаясь неприятных ощущений, сокращает мышцы, на его лице появляется опасливое выражение; иногда он предупреждает врача о возможности вывиха. Болевые ощущения при проведении этого теста возможны, но не обязательны. В медицинской документации фиксируют угол наружной ротации, при котором симптом положительный [3, 6, 17, 23].

Проводя тест в положении пациента на спине, исследуемый сустав располагаем так, чтобы лопатка находилась на краю горизонтальной плоскости (стол). При этом тело пациента играет роль противовеса, край стола – точки опоры, а верхняя конечность – рычага.

После определения и измерения угла ротации в момент появления у пациента неприятных ощущений врач производит дорсальное давление на проксимальный отдел плеча, препятствуя переднему смещению ГПК – **релюксационный тест** [30, 23, 24, 27]. Когда неприятные ощущения исчезают, а у врача появляется возможность продолжить наружную ротацию, тест считают положительным, подтверждающим переднюю нестабильность плечевого сустава (рис. 2.2, А–В).

Последние два теста, проведенные практически одновременно, позволяют дифференцировать переднюю нестабильность от импинджмент-синдрома (*impingement*) плечевого сустава.

Симптом Вайнштейна [Вайнштейн В.Г.]: пациенту предлагают отвести оба плеча на 90° и согнуть руки в локтевых суставах под прямым углом. На стороне повреждения наружная ротация будет ограничена [3].

2.1.2.2. Мануальное мышечное тестирование

Мануальное мышечное тестирование – метод определения мышечной слабости, наступившей вследствие травм или повреждений опорно-двигательного аппарата – используют для клинического определения способности пациента к активной мышечной деятельности, а также для выяснения его реабилитационного потенциала.

Критерии оценки силы, перемещаемой тестируемых мышцами – тяжесть перемещаемой части тела (гравитация) и мануальное сопротивление, которое исследуемому

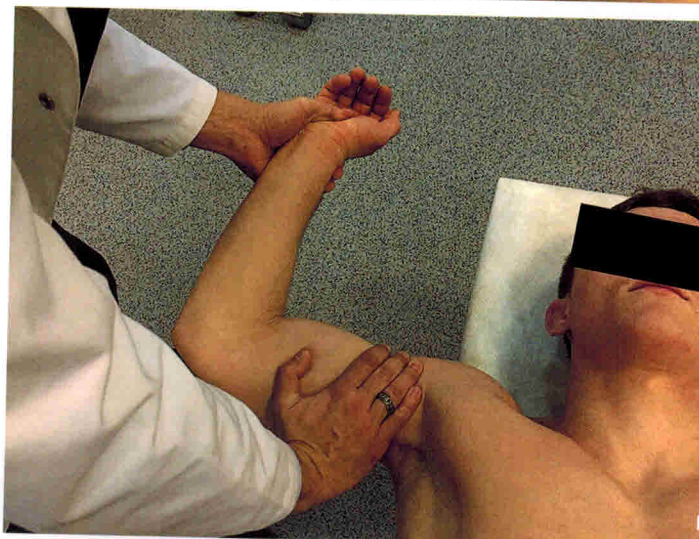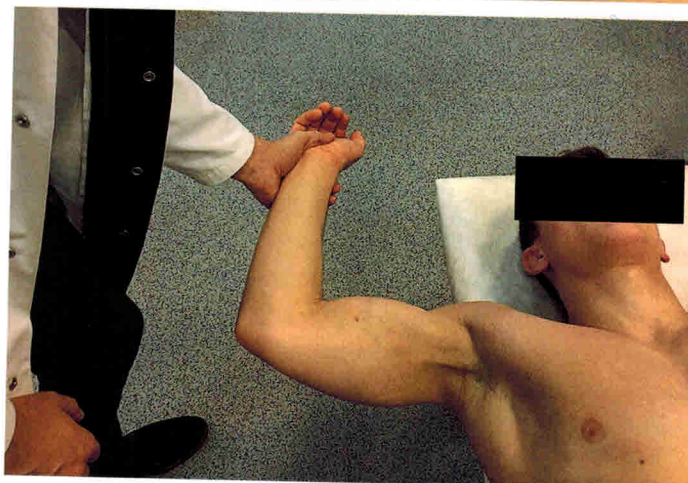
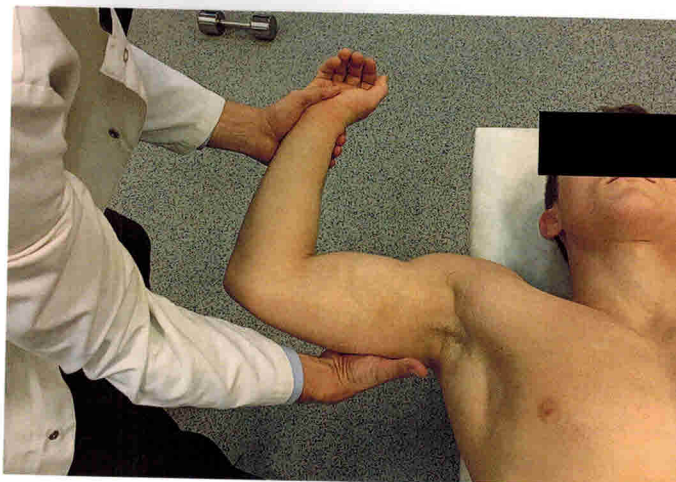


Рис. 2.2, А–В. Симптом «возможной опасности» и релюксационный тест

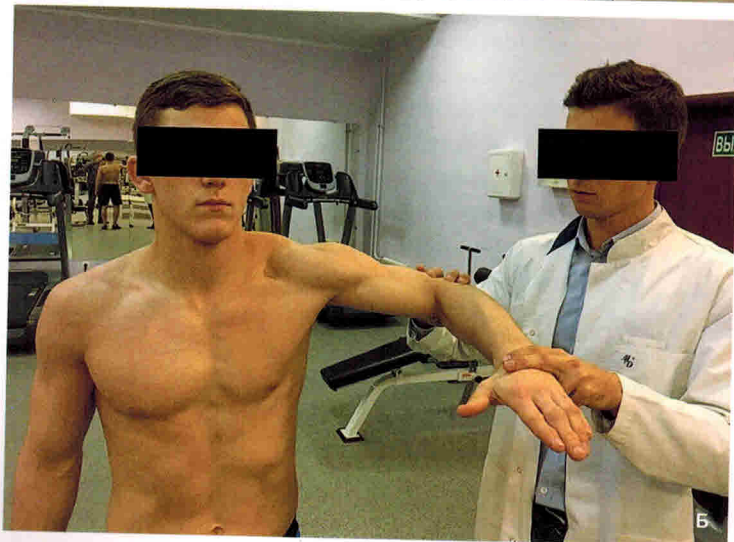
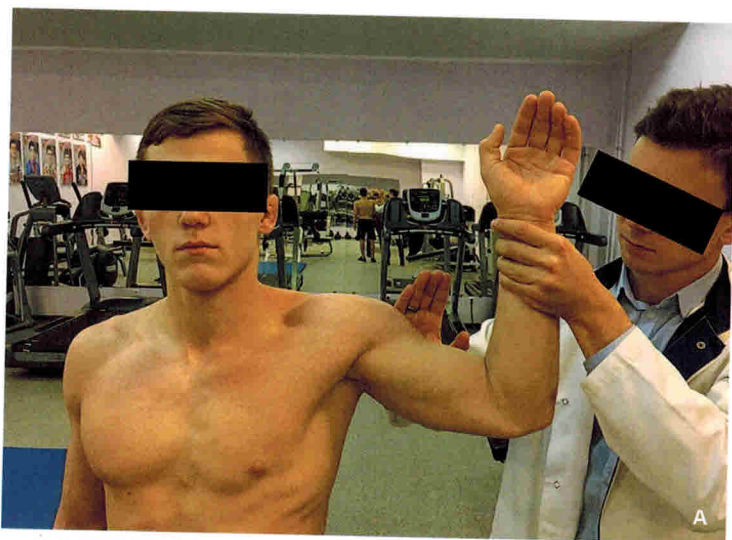



Рис. 2.1, А–Б. Симптом «возможной опасности»

3.2. Задняя нестабильность плечевого сустава

С.В. Архипов,
С.Ю. Доколин,
В.И. Кузьмина



Рецидивирующую заднюю нестабильность плечевого сустава наблюдают значительно реже, чем переднюю – в 2–12% от всех случаев. В последнее время благодаря совершенствованию методов диагностики заднюю нестабильность выявляют чаще [1, 144–147].

Различают два основных вида задней нестабильности: первичную (включающую и рецидивирующую) и застарелую.

Заднюю нестабильность подразделяют также на посттравматическую и атравматическую.

Первичная задняя нестабильность возникает вследствие травмы плечевого сустава, иногда во время эпилептического приступа; ее могут сопровождать повреждения костных элементов сустава (перелом заднего края СВЛ; импрессионный перелом переднемедиального отдела ГПК, или «обратное повреждение Хилла–Сакса»).

Повреждения костных структур плечевого сустава при рецидивирующей нестабильности нередко являются следствием первичного травматического вывиха плеча.

Застарелая нестабильность возникает при невправленных, застарелых вывихах плеча, как правило, вовремя не диагностированных и «запущенных».

Невправленный задний вывих плеча нередко заканчивается массивным вдавленным переломом переднемедиального отдела ГПК: при смещении ГПК кзади переднемедиальный квадрант головки ударяется о задний край СВЛ, в результате чего страдает менее прочная губчатая кость (рис. 3.69, А–Е).

Размеры переднемедиальных дефектов ГПК различны. Острые задние вывихи плеча, возникающие в результате незначительного травматического воздействия, обычно заканчиваются образованием небольших костных дефектов. При повреждении менее 20% заднего края суставной поверхности ГПК пациентам, как правило, показана пластика мягких тканей – заднего края суставной губы и капсулы («шовная пластика»).

Множественно повторяющиеся эпизоды заднего вывиха даже если его быстро устраняют, могут привести к формированию значительного костного дефекта.

Импрессионное повреждение 20–40% поверхности ГПК всегда является следствием привычного заднего вывиха плеча.

Кроме того, при длительном контакте заднего края СВЛ и ГПК, как, например, при хронических невправленных вывихах, могут образовываться дефекты, которые будут захватывать значительную часть головки. В обеих ситуациях костный дефект ГПК может стать причиной постоянной нестабильности плечевого сустава. В таких случаях целью хирургического лечения часто становится устранение переднемедиального дефекта ГПК.

При дефектах, занимающих более 40% поверхности ГПК показано эндопротезирование плечевого сустава.

Второй вид задней нестабильности плечевого сустава – подвывихи ГПК атравматического генеза.

При задней нестабильности плечевого сустава следует тщательно изучить причины ее возникновения, оценить состояние нервно-мышечного аппарата, определить и исключить наличие произвольных (атравматических) компонентов нестабильности и редко наблюдающихся диспластических изменений анатомии СВЛ.

Обычно пациенты жалуются на боль в задней части плечевого сустава, усиливающуюся при сгибании и горизонтальном приведении верхней конечности. Боль усиливается во время движений, при которых возрастает нагрузка на мышцы задней поверхности плеча (жим штанги, толчок в упражнении).

Очень часто эти симптомы появляются после травмы (падения на вытянутую верхнюю конечность) или после силового воздействия по оси плеча в сагиттальной плоскости на приведенную и согнутую в локтевом суставе верхнюю конечность.

Вместе с тем пациенты редко сообщают о действительном происшедшем заднем вывихе плеча.



Причиной развития задней нестабильности может быть также хроническая перегрузка, приводящая к микротравмам и растяжению заднего отдела суставной капсулы.

К группе риска относят спортсменов, занимающихся теми видами спорта (волейбол, футбол, плавание и др.), при которых вероятность травмы заднего отдела суставной капсулы наиболее велика.

При осмотре могут быть выявлены задний подвывих или вывих плеча, дополнительные шумы («хруст», щелчки) при выполнении движений в суставе.

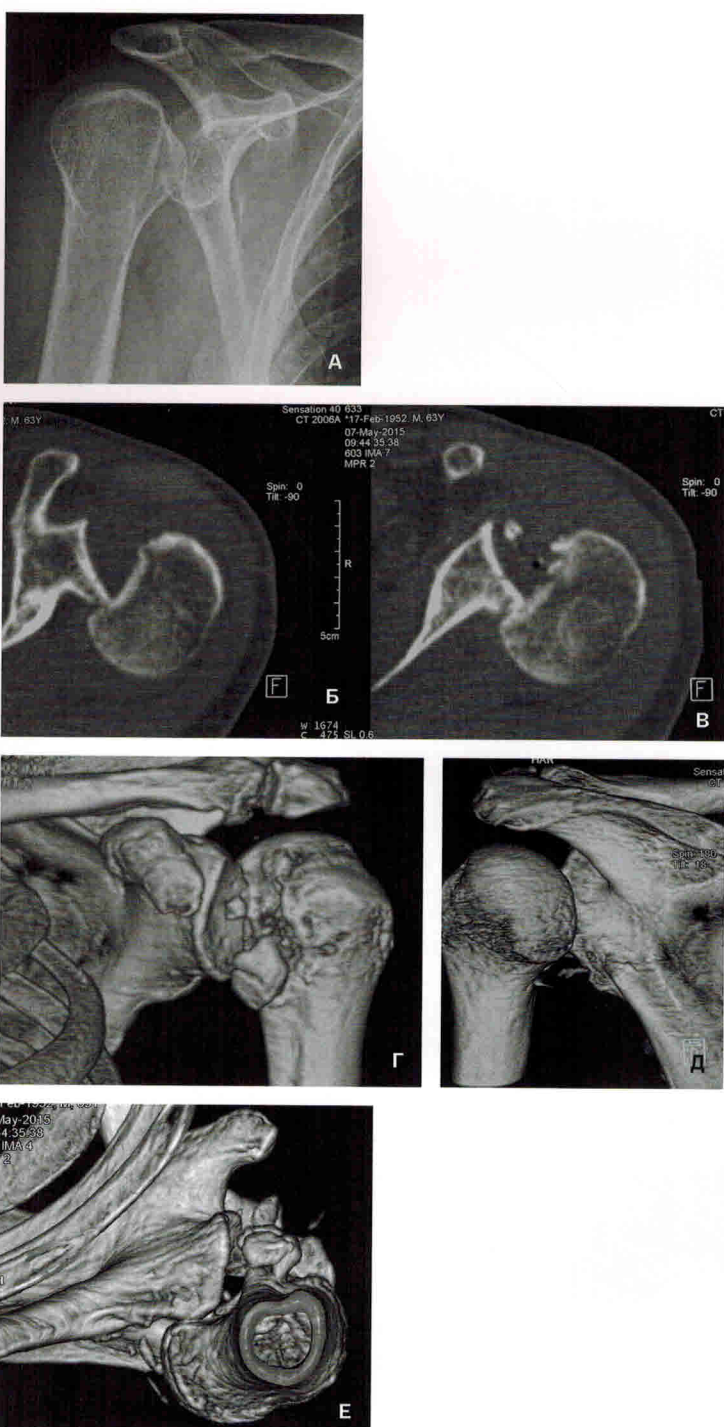


Рис. 3.69, А–Е. Рентгенограмма (А – прямая проекция) и компьютерные томограммы (Б, В – в режиме 2D; Г–Е – в режиме 3D) пациента с застарелым неуправленным вывихом головки плечевой кости с отрывом малого бугорка. Б, В – аксиальный срез; Г, Д – прямая проекция, вид сзади; Е – аксиальная проекция

Симптомы «заднего выдвигающего ящика» и «борозды» – положительные.

Пациентам, у которых на основании результатов клинического осмотра заподозрена задняя нестабильность плечевого сустава, прежде всего выполняют рентгенограммы в стандартных проекциях: переднезадней (прямая, боковая) и аксиальной («эполетная»).

Основными в предоперационной диагностике патологических изменений плечевого сустава являются МРТ с реконструкцией в режиме 3D, и МРТ с контрастированием (рис. 3.70, А–Б). Обе методики позволяют не только выявить характер и степень выраженности посттравматических и диспластических изменений во всех элементах сустава, но и заранее спланировать тактику оперативного вмешательства. Тем не менее окончательный выбор тактики хирургического лечения зависит от результатов диагностической артроскопии – первого и основного способа обследования пациентов, которым предположительно необходима стабилизация плечевого сустава при его задней нестабильности.

Предоперационная подготовка должна включать определение этиологии задней нестабильности плечевого сустава и сравнительную оценку состояния обоих суставов во время ортопедического тестирования.

При выявлении неуправленного, застарелого вывиха плеча обязательно проведение КТ плечевого сустава в режиме реконструкции 3D, что позволяет:

- оценить возможность проведения закрытого вправления вывиха плеча;
- при необходимости выбрать оптимальный вариант открытого вправления вывиха плеча;
- оценить состояние суставного хряща и величину дефекта.

У пациентов с **неуправленными** задними вывихами плеча выявляют характерные симптомы. Они часто жалуются на боль и фактически всегда – на отсутствие движений в плечевом суставе. Клинические признаки заднего вывиха плечевой кости всегда классические.

Из-за фиксированного положения ГПК позади С-образной контуры плечевого сустава выглядят плоскими спереди и выпуклыми сзади. Основной признак – невозможность

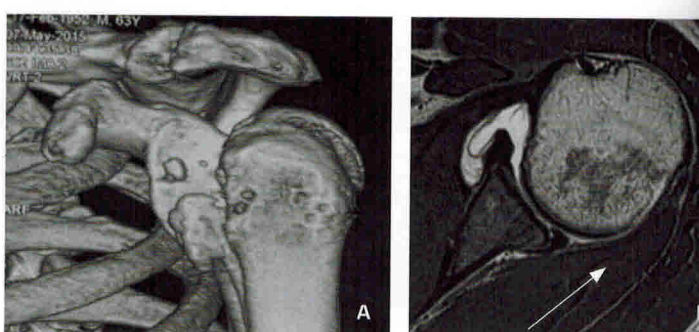


Рис. 3.70, А–Б. Компьютерная томограмма (А – в режиме 3D, вид спереди) пациента с застарелым неуправленным вывихом головки плечевой кости с отрывом малого бугорка; магниторезонансная томограмма с контрастированием (Б – аксиальная проекция) пациента с отрывом заднего отдела суставной губы (стрелка)

ружной ротации плеча вследствие той же причины – редко остается незамеченным.

Ключевой фактор при выборе варианта лечения – определение размера дефекта ГПК; точный объем повреждения рентгенограммах установить крайне сложно.

При первичном осмотре пациентов в травматологических пунктах до 70% острых задних вывихов остаются нераспознанными, потому что рентгенограммы были либо неправильно выполнены, либо неправильно интерпретированы. Во многих случаях не производят наиболее информативную рентгенографию в аксиальной проекции.

В этих случаях целью хирургического лечения часто ставится устранение переднемедиального дефекта ГПК.

Многие авторы сообщают о неудовлетворительных результатах консервативного (16–96% случаев) и хирургического (7–72%) лечения задней нестабильности плечевого сустава [147–152]. В большинстве случаев неудачи являются следствием того, что первоначально была диагностирована латентная нестабильность.

Консервативное лечение включает формальную программу физической терапии (лечебная физкультура), акцентированную в основном на усилении мышц – дельтовидной (задняя порция), подостной и малой круглой.

Ранее при задней нестабильности плечевого сустава проводили только открытые оперативные вмешательства: корригирующую остеотомию заднего отдела шейки лопатки; клиновидную корригирующую остеотомию заднего отдела СВЛ с костной аутопластикой; пластику дефекта заднего отдела СВЛ свободными костными аутоотрансплантатами; реконструкцию заднего отдела капсулы плечевого сустава с восстановлением анатомической длины задней порции плечелопаточной связки; классическая и модифицированная операция Маклафлина [McLoughlin H.] (в первом случае – перемещение в дефект ГПК сухожилия подлопаточной мышцы, во втором – сухожилий и подлопаточной, и малой круглой мышц). Иногда оперативное вмешательство включало несколько методик [49, 147–155]. Частота рецидивов операций при открытых вмешательствах по поводу задней нестабильности плечевого сустава, по данным разных авторов, составляет 30–50% [49, 154–156]. Практикующий ортопед обязательно должен быть знаком со всеми вариантами оперативного устранения задней нестабильности плеча, независимо от вызвавших ее причин.

Артроскопические методы лечения задней нестабильности плечевого сустава продолжают совершенствоваться. Некоторые авторы сообщают о хороших результатах операций по увеличению площади СВЛ за счет костно-трансплантата и уменьшению заднего отдела суставной губы. Другие хирурги полагают, что задний отдел суставной губы можно восстанавливать после травмы артроскопическим способом, как с шовной коррекцией заднего отдела суставной капсулы, так и с костной пластикой [154, 157–166].

При отсутствии патологических изменений в костных структурах артроскопическая реконструктивная пластика

заднего отдела суставной капсулы является одной из часто выполняемых хирургических процедур с высокой частотой положительных результатов [33, 40, 167].

Эту операцию также можно использовать при лечении сочетанной, задней и нижней, нестабильности плечевого сустава.

После артроскопической стабилизации плечевого сустава при его задней нестабильности мы наблюдали такие же **осложнения**, как и после любой артроскопической процедуры.

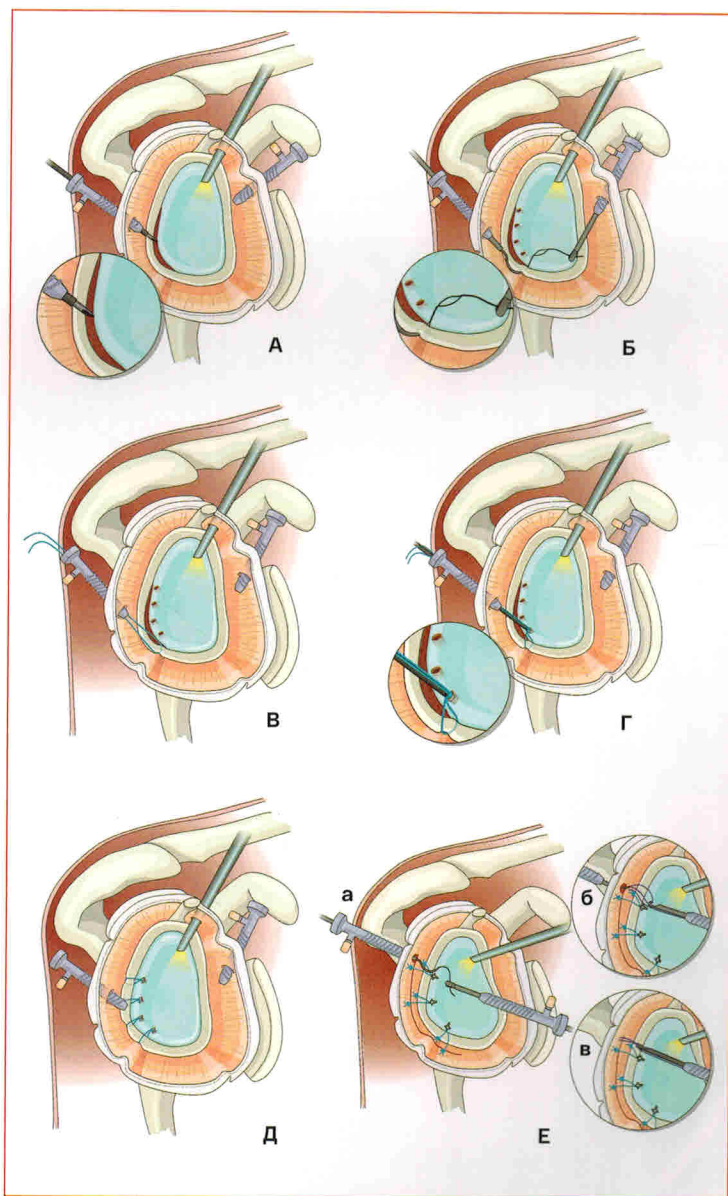


Схема 11, А–Е. Шовная коррекция заднего отдела суставной губы анкерами с двумя лигатурами, стандартная техника. Е – варианты швов при узловой анкерной фиксации суставной губы

Стандартная артроскопическая коррекция при задней нестабильности плечевого сустава



С.В. Архипов,
С.Ю. Доколин

Обезболивание и положение пациента – стандартные.

Обязательно повторяем на операционном столе тесты на нестабильность (симптом «борозды», передняя и задняя трансляция ГПК), и определяем амплитуду движений в обоих суставах.

После создания трех стандартных доступов тщательно осматриваем сустав для исключения возможных сопутствующих повреждений суставной губы и заднего отдела суставной капсулы (рис. 3.71, А–Б).

При обнаружении характерного для задней нестабильности плечевого сустава отрыв заднего отдела суставной губы от края СВЛ (см. рис. 3.71, А), создаем дополнительный доступ (на 5 или 7 часов) и обследуем шейку лопатки.

Задний костный ободок СВЛ обрабатываем костной фрезой шейвера (рис. 3.71, В), удаляя остатки мягких тканей до появления кровоточащей губчатой костной поверхности, прилегающей к краю суставного хряща (рис. 3.71, Г), и мобилизуем задний отдел суставной капсулы, отделяя его от

шейки лопатки. При восстановлении целостности заднего отдела суставной губы мы обычно используем узлы анкеры, располагая их под углом 45–60° к поверхности СВЛ. При меньшем угле можно повредить суставной хрящ.

Мы используем биодеградирующие шовные анкеры метром 2,8 или 3,5 мм. Следует отметить, что существенную помощь может оказать специальный проводник, который располагаем в нижней части суставной губы, ближе к ее медиальному полюсу СВЛ.

Вкручивающими движениями погружаем анкер в толщу костной ткани на глубину, соответствующую отметке на поверхности проводника (рис. 3.71, Д). После удаления проводника из костной ткани СВЛ видны две или четыре нити (рис. 3.71, Е).

Через стандартный задний или дополнительный доступ с помощью пенетратором «SutureLasso» захватываем одну (любую) из нитей и проводим ее через ткань суставной капсулы и суставной губы (рис. 3.71, Ж–З). Затем, захватив брашом инструмента одну из нитей, выводим ее через задний доступ наружу (рис. 3.71, И). Аналогичным способом проводим вторую пару нитей и поочередно завязываем обе пары (4–5 узлов).

Следующий анкер размещаем, отступив от первого на 5–10 мм в проксимальном направлении, используя а

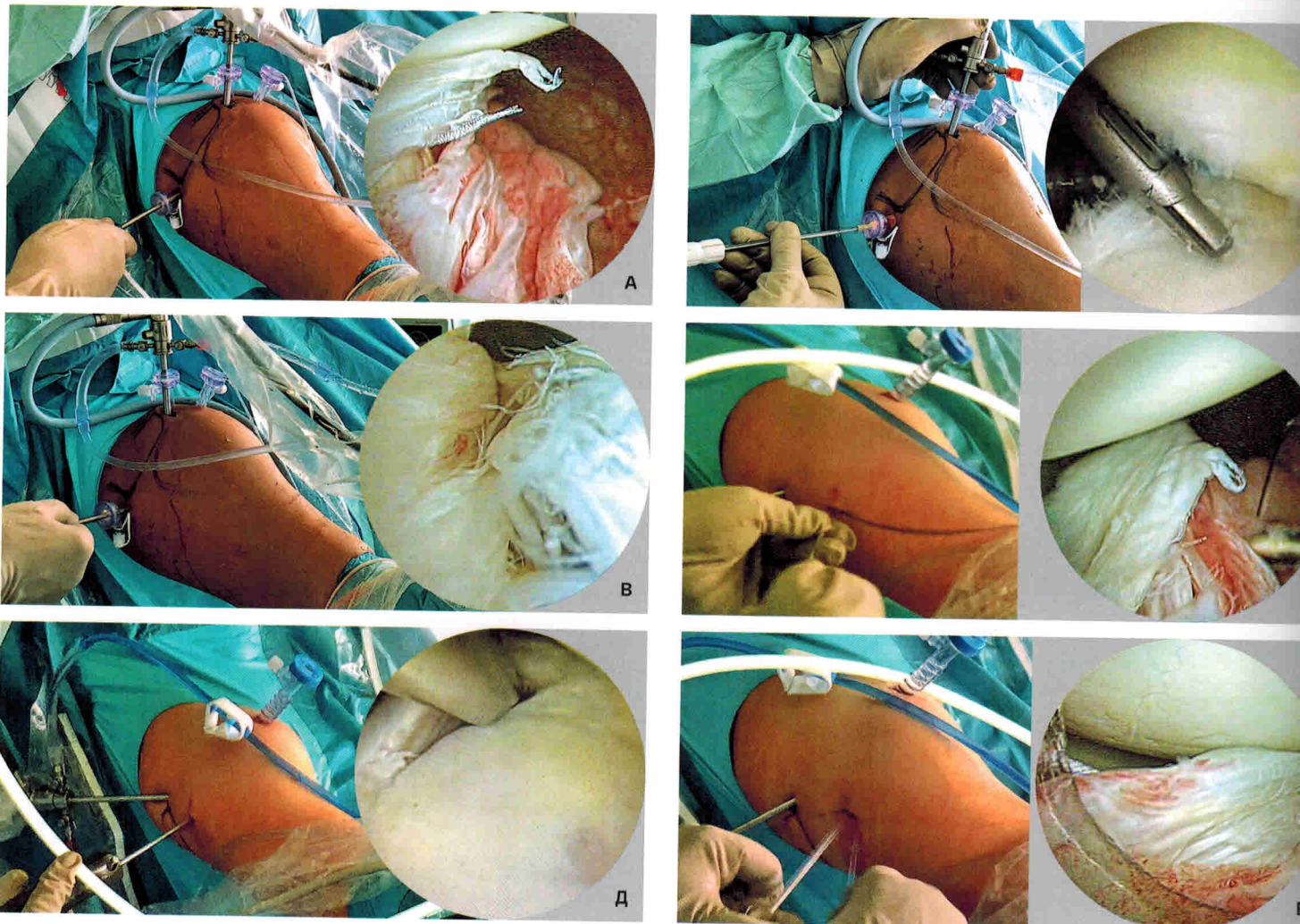
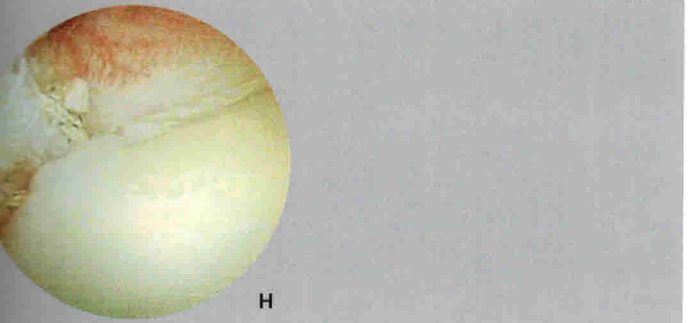
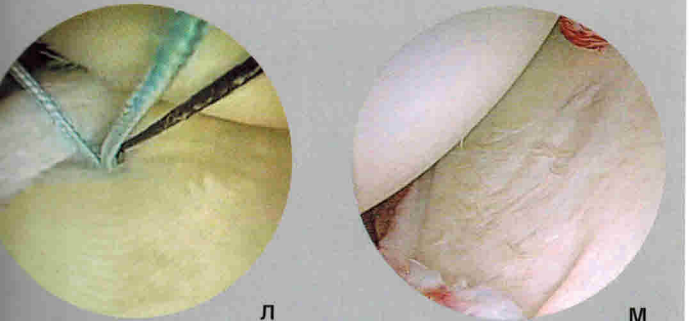
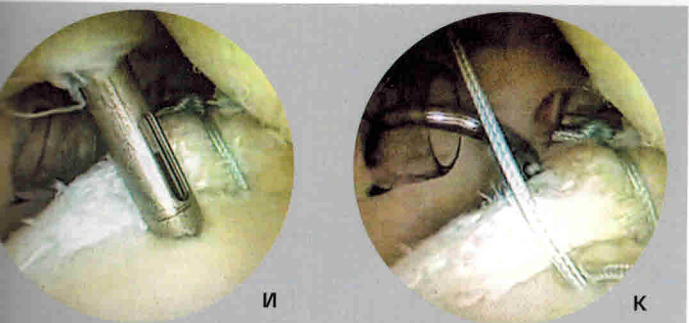
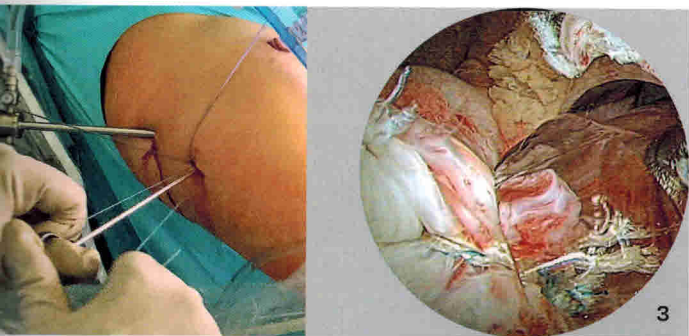
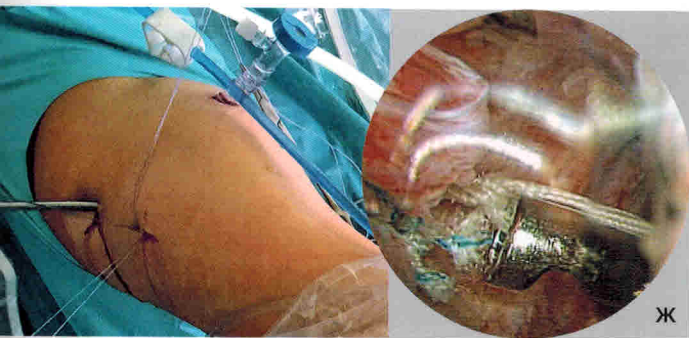


Рис. 3.71, А–Е. Стандартная артроскопическая коррекция при задней нестабильности плечевого сустава (этапы операции)

гичную технику (рис. 3.72, А–Б). Как правило, хватает трех и четырех последовательно расположенных фиксаторов (рис. 3.72, В–Г).



3.71, Ж–Н. Стандартная артроскопическая коррекция задней нестабильности плечевого сустава (этапы операции)

Оцениваем стабильность созданной конструкции (рис. 3.72, Д).

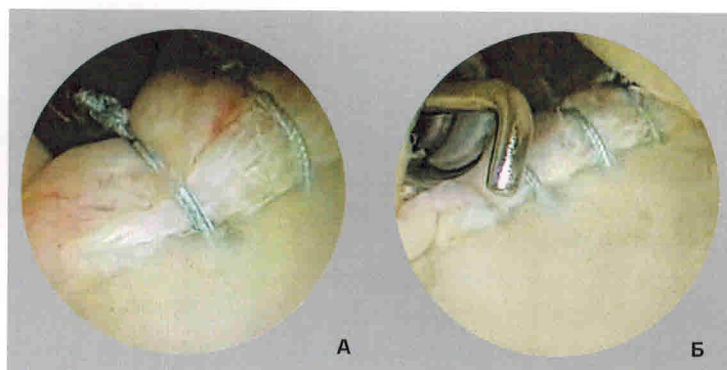


Рис. 3.72, А–Б (продолжение рис. 3.71). Стандартная артроскопическая коррекция при задней нестабильности плечевого сустава (этапы операции)

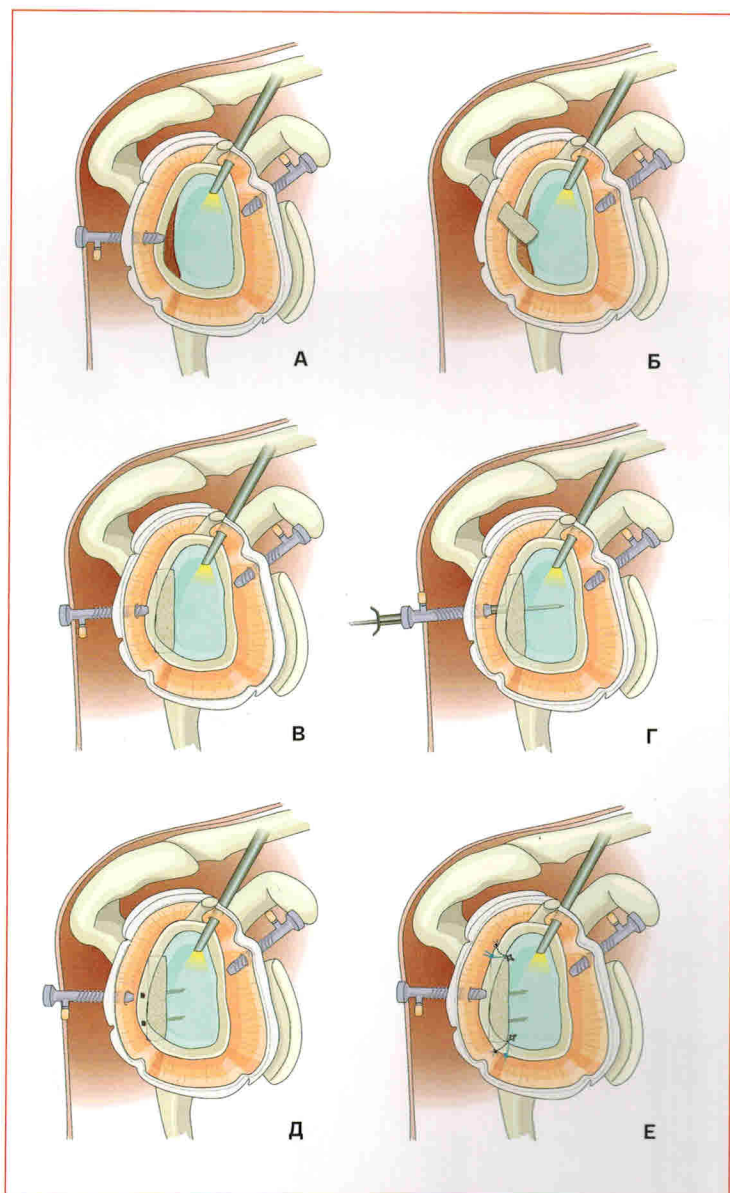


Схема 12, А–Е. Стабилизация заднего отдела суставной впадины лопатки костным трансплантатом из гребня подвздошной кости, введение и адаптация к заднему краю гленоида и шейке лопатки (А–В). Фиксация костного блока к гленоиду двумя биодеградируемыми анкерами с дополнительной шовной анкерной фиксацией суставной губы (Г–Е)