

Глава 3

Повреждения и заболевания тонкой кишки

КРАТКИЕ АНАТОМО-ФИЗИОЛОГИЧЕСКИЕ ДАННЫЕ

Тонкая кишка (ТК) представляет собой основной отдел ЖКТ. Она начинается от связки Трейтца и доходит до СК. ТК подразделяется на тощую (верхние $\frac{2}{3}$) и подвздошную (нижние $\frac{3}{5}$). ТК отграничена от толстой илеоцекальным клапаном, или баугиниевой заслонкой, имеющей форму воронки, узким концом обращенной в сторону СК. Это способствует продвижению кишечного содержимого только в направлении толстой кишки. Тощая и подвздошная кишки располагаются интраперитонеально, имеют длинную брыжейку, фиксирующую их к задней стенке живота.

Длина ТК — около 3 м. Это самый длинный отдел пищеварительного тракта. Она варьирует как в норме, так и в патологии в широких пределах. ТК по направлению к толстой постепенно суживается от 4,8–5 см в диаметре в ее проксимальном отделе и до 2,7–3 см в дистальном. ТК имеет брыжейку и расположена интраперитонеально.

Стенка ТК всюду состоит из трех оболочек: серозной, мышечной и слизистой. Между слизистой и мышечной оболочками имеется слой рыхлой соединительной ткани. Мышечная оболочка состоит из двух слоев мышечных волокон: наружного — продольного и внутреннего — кольцевого.

По направлению к дистальному концу кишки мышечная оболочка становится тоньше. Сокращения мышечных слоев носят перистальтический характер. Они последовательно распространяются в направлении к дистальному концу кишки. СО ТК является наиболее важной в функциональном отношении частью органа. Она состоит из однослойного цилиндрического эпителиального покрова, собственной соединительно-тканной пластинки и мышечного слоя. На всем протяжении СО ТК имеются множественные круговые (керкринговы) складки, придающие ей характерный вид. Благодаря этим складкам значительно увеличивается ее всасывательная поверхность. В образовании этих складок большую

роль играет собственный мышечный слой СО, состоящий из гладких мышечных волокон, идущих в продольном и поперечном направлениях. ТК имеет хорошо выраженный мышечный слой, обеспечивающий ее моторно-эвакуаторную функцию. На всей внутренней поверхности СО находятся выпячивания — ворсинки. Длина ворсинок составляет 0,5–1,5 мм, их насчитывается более 4 млн. Между ворсинками в собственном слое СО расположены крипты — трубчатые углубления (люберкиновые железы), выстланные эпителием, выделяющие кишечный сок. Число крипт примерно вдвое больше, чем количество ворсинок. Ворсинки и крипты также увеличивают всасывательную поверхность кишки. Мышечный слой СО состоит из нескольких тонких мышечных волокон. Соединительная ткань пронизана сплетениями мышечных волокон, между которыми проходят нервные волокна. Кровоснабжение ворсинок в основном осуществляется за счет сосудов СО кишки. Наибольшее количество и притом самых длинных ворсинок находится в верхних отделах ТК. При поступлении в кишку пищевой кашицы капиллярная сеть ворсинок наполняется кровью, вследствие чего ворсинка набухает и выпрямляется, а ее центральный сосуд расширяется, что способствует всасыванию в него пищевых ингредиентов химуса.

Подслизистая оболочка представляет собой рыхлую соединительную ткань, в толще которой расположены бруннеровы железы.

Ворсинки и крипты выстланы однослойным цилиндрическим эпителием, в котором различают два вида клеток (каемчатые и бокаловидные). Кроме того, на дне крипт можно найти так называемые апикально-зернистые клетки (клетки Панета).

По сравнению с ДПК ворсинки СО ТК несколько длиннее и достигают 0,8–1,5 мм. В подслизистом слое кишки нет бруннеровых желез. СО и подслизистый слой ТК не отличаются какими-либо структурными особенностями. Серозная оболочка, покрывая всю окружность ТК, переходит в брыжейку, являющуюся дубликатурой брюшины.

Кровоснабжение кишечника осуществляется интестинальными ветвями верхней и нижней брыжеечных артерий — *a. mesenterica cranialis* и *a. mesenterica caudalis*, переходящими в более мелкие сосуды (соответственно *a.a. jejunalis* и *colica media*). ТК питается из верхней брыжеечной артерии, ветви которой, проходя между листками брыжейки, широко анастомозируют, образуя многочисленные дуги — аркады 1, 2 и 3-го порядка. Отток крови обеспечивают ветви одноименной вены, которые впадают в верхнюю брыжеечную вену, участвующую в формировании ВВ. Венозная кровь от кишечника, как и всех непарных органов живота, собирается в *v. portae*. Часть венозной крови из ПК по *v. hemorroidalis* вливается в нижнюю полую вену (через внутреннюю срамную вену). Этот путь венозной крови, так же как и через вены пищевода, приобретает особо важное значение при развитии ПГ.

Отток лимфы происходит по лимфатическим сосудам в брыжеечные лимфатические узлы, расположенные у стенки кишки, далее в лимфатические узлы корня брыжейки.

Нервная регуляция деятельности кишечника осуществляется мейсинеровым сплетением, которое расположено в подслизистой оболочке, и ауэрбаховым — в мышечной оболочке (интрамуральная НС). Кроме того, на деятельность кишечника влияют парасимпатический и симпатический отделы НС (экстрамуральная НС), причем парасимпатический отдел способствует усилению моторной деятельности кишечника и увеличению секреции СО, а симпатический оказывает противоположным влиянием. Парасимпатические волокна БН принимают участие в иннервации тонкой и начального отдела толстой кишки, восходящей и поперечной ОК. Симпатическая иннервация оказывает также тормозящее влияние на процесс всасывания, регулируя всасывающую способность кишечного эпителия.

Физиология. Кишечник осуществляет четыре основные функции: пищеварительную, двигательную, секреторную и всасывательную. В ТК преимущественно осуществляются пищеварительная и всасывательная (продуктов переваривания пищи) функции, а моторная имеет большое значение в деятельности ТК. У человека за сутки в ТК выделяется около 2 л кишечного сока (секреторная функция), в котором содержится до 15 ферментов (ферментообразующая функция).

Кишечный сок выделяется бруннеровыми, люберкюновыми железами и эпителиальными клетками. Максимальное выделение кишечного сока наблюдается примерно через 4–5 ч после приема пищи. Секретция кишечного сока усиливается при поступлении его в ДПК, а также под влиянием гормона энтерокрина. Пищеварительная функция ТК осуществляется за счет процессов ферментативного расщепления пищевых веществ. Они происходят как в полости ТК, так и непосредственно на поверхности СО (пристеночное и мембранное пищеварение). Это пищеварение осуществляется ферментами как поджелудочного, так и кишечного сока [А.М. Уголев, 1967].

Благодаря ферментативным процессам пищевые вещества расщепляются до такого состояния, при котором они делаются годными для всасывания.

Всасывательная функция осуществляется ворсинками благодаря наличию в них разветвленной сети кровеносных и лимфатических сосудов как за счет активного транспорта, так и путем диффузии. В случае патологических изменений в верхних отделах ТК всасывание продуктов расщепления может происходить и в подвздошной кишке. Функция всасывания тесно связана с пристеночным пищеварением. В ТК происходят основные этапы сложного процесса расщепления и всасывания пищевых веществ (белков, жиров и углеводов). Осуществляется это под влиянием сочетанного действия кишечного сока, желчи, секрета ПЖ.

Основная часть ферментов вырабатывается в верхнем отделе ТК: гликолитические — амилаза, мальтаза, сахароза, лактаза и др., которые превращают крахмал, сахар и другие углеводы в простые сахара; протеолитические — пепсин, трипсин, химотрипсин, катепсин, карбоксипептидаза и др., расщепляющие сложные белки до аминокислот, липолитические — липаза и фосфатаза, которые участвуют в расщеплении жиров, фосфолипидов, нуклеотидов до жирных кислот и глицерина.

Всасывание в кишечнике представляет собой сложный процесс прохождения водо- и жирорастворимых веществ через коллоидную клеточную мембрану кишечного эпителия [А.М. Уголев, 1967, 1972]. Мембранное или пристеночное пищеварение имеет большее значение, чем полостное. Мембранное пищеварение осуществляется ферментами, локализованными на структурах клеточной мембраны, что обеспечивает объединение пищеварительных и транспортных процессов. Мембранное пищеварение обеспечивается ферментами, которые синтезируются клетками кишечного эпителия.

Клинические проявления, связанные с нарушением пищеварения, чаще встречаются при преимущественном поражении ТК, а при изменении моторной функции симптоматика чаще наблюдается со стороны толстой кишки. Ферменты (энтерокиназа, щелочная фосфатаза, нуклеаза, катепсины, сахароза, липаза) расщепляют пищевой химус до моносахаридов, жирных кислот, аминокислот.

Движения, возникающие в ТК, перемешивают содержимое кишки и тем самым способствуют процессу пищеварения и продвигают содержимое ТК по направлению к толстой (перистальтические движения). Нарушение моторной функции ТК, ведущее к более быстрому прохождению химуса, может вызвать нарушение пищеварительного процесса в связи с сокращением времени соприкосновения субстрата переваривания с ферментом. Это наблюдается как при функциональных заболеваниях ТК, так и при органических ее поражениях.

Существенное значение имеет кишечная микрофлора. Она способствует частичному расщеплению клетчатки, полипептидов, аминокислот, усвоению железа и играет важную роль в синтезе ацетилхолина и различных витаминов (фолиевая кислота, витамины группы В). Радиоиммунологическими методами исследования доказано, что в кишечнике продуцируются различные гормоны. Наиболее изучены кишечные гормоны секретин и холецистокинин. Секретин стимулирует выделение поджелудочного сока, богатого бикарбонатами, а также деятельность дуоденальных желез. Холецистокинин вызывает сокращение ЖП. В настоящее время изучают роль энтероглюкагона, желудочного пептида, вазоактивного кишечного пептида. Доказано, что желудочный пептид является ингибитором продукции СК, а вазоактивный кишечный пептид обладает способностью стимулировать кишечную и тормозить желудочную секрецию.

Имеются сообщения об участии кишечника в иммунологических реакциях.

МЕТОДЫ ИССЛЕДОВАНИЯ

Данные клинического исследования кишечника основаны на трех видах информации: клиническом наблюдении (данные анамнеза и физикального обследования больного), функциональных исследованиях, направленных на изучение специфических функций ТК, и прижизненном морфологическом исследовании (рентгеноскопия, биопсия, цитология).

Начальным этапом в постановке диагноза поражения кишечника является сбор анамнеза. При сборе анамнеза имеет значение выяснение ряда

общих вопросов (запоры, понос, их чередование, характер, иррадиация, наличие метеоризма, ощущение распирания живота, тенезмы, тошнота, урчание в животе).

Тщательный расспрос больного дает возможность обратить внимание на целый ряд симптомов, свойственных патологии кишечника, причем в ряде случаев удается предположить преимущественное поражение ТК. Наиболее частым симптомом заболеваний ТК является боль в животе. Однако она не может рассматриваться как раннее проявление заболевания. Боль обычно не имеет четкой локализации, чаще фиксируется больными в мезогастральной области, бывает проходящей, усиливаясь после приема пищи или в вечернее время. При частичной или полной непроходимости боль становится схваткообразной.

О возможном органическом заболевании ТК, особенно в случае обнаружения в животе подвижных новообразований или воспалительных конгломератов, не относящихся к желудку, толстой кишке и половым органам, свидетельствует усиленная перистальтика.

При заболевании ТК достаточно постоянными, но не обязательными являются диспепсические явления — тошнота и периодически возникающая рвота, а также жидкий стул с примесью непереваренной пищи.

Характерным симптомом для ряда неспецифических воспалительных опухолевых поражений ТК является кровотечение. Последнее проявляется обычно «черным стулом», когда налицо выделение крови в рвотных массах («кофейная гуща»), и может быть профузным с развитием острого малокровия, сопровождающегося нарушением гемодинамики [Ю.М. Панцырев, 1988]. Синдром НК может быть хроническим с периодом обострения или возникать остро, являясь показанием к экстренной операции.

Воспалительные заболевания, болезнь Крона (БК), опухолевые процессы (рак, лимфосаркома) протекают с явлениями выраженной интоксикации, истощением и др.

Из физикальных методов исследования для диагностики заболеваний кишечника наибольшее значение имеет пальпация живота. Осмотр, перкуссия и аускультация дают немного данных, имеющих небольшое диагностическое значение. При осмотре живота имеют значение вздутие, его выпячивание и втяжение. Первое бывает связано с метеоризмом, а второе — с истощающим заболеванием. Может также определяться видимая перистальтика расширенных над местом препятствия петель кишечника; здесь же обычно выслушиваются усиленные перистальтические шумы. При разлитом метеоризме перкуссия живота дает высокий тампонит по всему животу, а при изолированном — высокий тампонит над местом скопления газов. При пальпации можно выявить опухолевый или воспалительный конгломерат. При опухолях достаточной величины, скоплении жидкости в брюшной полости звук становится тупым.

Усиленная перистальтика дает аускультативные явления в виде бульканья, урчания, иногда настолько резко выраженные, что они слышны на расстоянии. Полное исчезновение аускультативных явлений со стороны живота может ука-

Глава 4

Повреждения и заболевания ободочной и прямой кишок

КРАТКИЕ АНАТОМО-ФИЗИОЛОГИЧЕСКИЕ СВЕДЕНИЯ И МЕТОДЫ ИССЛЕДОВАНИЯ

Ободочная кишка (ОК) окружает петли ТК с трех сторон. Длина ее — последнего отдела пищеварительного тракта — равна 120–150 см. Диаметр ее в начальном отделе равен 7–8 см, а в дистальном (нисходящий отдел ОК) — 4–5 см. Большая часть ОК расположена интраперитонеально. Стенка ее состоит из трех слоев: серозного, мышечного и слизистого. В мышечной оболочке продольные волокна собраны в виде трех продольных, параллельных друг другу лент. ОК состоит из нескольких отрезков: СК с ЧО, восходящей ободочной, поперечной ободочной, нисходящей ободочной и сигмовидной кишок.

Характерным в строении ОК является отсутствие в ее СО круговых складок и ворсинок, однако она богата полулунными складками. В ней сильнее развиты более многочисленные кишечные крипты.

Восходящая ОК расположена мезоперитонеально, но иногда со всех сторон покрыта брюшиной (интраперитонеальное расположение), имея в таком случае короткую брыжейку. Восходящая ОК, в правом подреберье образуя печеночный изгиб, переходит в поперечную ОК длиной 50–60 см, покрыта со всех сторон брыжейкой, имеет длинную брыжейку. Передняя поверхность кишки сращена с большим сальником. Поперечная ОК в левом подреберье образует селезеночный изгиб, переходя в нисходящую ОК, которая обычно расположена мезоперитонеально, но иногда интраперитонеально, имея в таком случае короткую брыжейку. Циркулярные мышцы неодинаковой толщины, вследствие чего кишка имеет выпячивания, чередующиеся с сужениями (гаустрация кишки). Вдоль свободной и сальниковой мышечных лент располагаются жировые привески.

На пространствах между «лентами» образуются выпячивания (*haustra coli*). СО ОК гладкая, не содержит пейеровых бляшек. Она состоит из эпителия, собственного слоя и мышечного слоя СО. Эпителий выстилает не только поверхность СО,

но и крипты, состоит преимущественно из бокаловидных клеток, причем последних значительно больше, чем в ТК.

Кровоснабжение ОК осуществляется верхней и нижней брыжеечными артериями (рис. 4.1). От левой стенки верхней брыжеечной артерии отходят ветви к ТК, а от правой — три крупные артерии к ОК (подвздошно-толстокишечная — к илеоцекальному углу; правая толстокишечная — к восходящей ОК и правой половине поперечной ОК; средняя толстокишечная — к поперечной ОК). Кровоснабжение левой половины ОК осуществляется за счет нижней брыжеечной артерии. Нижняя брыжеечная артерия отходит от передней стенки аорты на расстоянии 3,5–4,5 см выше места ее деления на общие подвздошные артерии. Эта артерия направляется влево к брыжейке сигмовидной ОК. От нее отходит восходящая ветвь, которая идет кверху и делится на два ствола: один из них идет влево (левая толстокишечная артерия) и соединяется со средней толстокишечной артерией, другой — кверху к нисходящей ОК. После отхождения от нижней брыжеечной артерии восходящая ветвь делится на сигмовидные и верхние прямокишечные артерии. Количество сигмовидных артерий колеблется от 2 до 6. Они обычно широко разветвляются и соединяются, образуя артериальные дуги. Артериальная система верхней и нижней брыжеечных артерий образует общий дугообразный анастомоз, или аркаду 1-го порядка (дуга Риолана). Вены правой половины ОК сопровождают одноименные артерии и впадают в верхнюю брыжеечную вену, которая участвует в образовании ВВ. Вены левой половины ОК также сопровождают одноименные артерии и, сливаясь вместе, образуют нижнюю брыжеечную вену.

Отток лимфы от ОК осуществляется через лимфатические сосуды и узлы, расположенные по ходу артерий, питающих кишку, в лимфатические узлы, лежащие по ходу верхней и нижней брыжеечных артерий. ОК иннервируют ветви чревного, верхнего и нижнего брыжеечных сплетений. В формировании указанных нервных сплетений принимают участие симпатические и парасимпатические нервы.

ОК находится все время в состоянии определенного мышечного напряжения — тонуса. Кроме того, она способна к разнообразным активным движениям. Как следствие, происходит перемешивание содержимого и медленное его продвижение по направлению к ПК. Но помимо этого, в моторной деятельности ОК

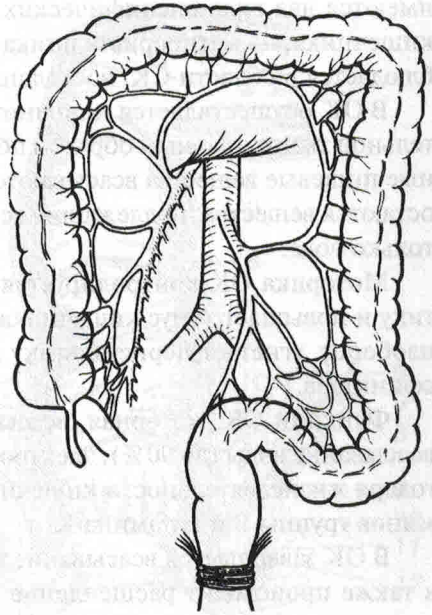


Рис. 4.1. Схема артериального кровоснабжения толстой кишки, иллюстрирующая хирургическое значение маргинальной артерии

имеются два вида специфических движений, не свойственных другим отделам кишечника, — антиперистальтика и акт дефекации. Первый вид движения наблюдается в области СК, восходящей ОК, а также в области сигмовидной ОК.

В ОК осуществляется дополнительное переваривание клетчатки и соединительной ткани, главным образом под воздействием бактериальной флоры. Основные пищевые вещества всасываются в ТК. При переходе в ОК в химусе почти не остаются вещества, подлежащие всасыванию, поэтому в этом отделе всасывается только вода.

Моторика ОК контролируется вегетативной НС. БН усиливает перистальтику и повышает тонус кишечника, но расслабляет сфинктеры, а чревный нерв, наоборот, угнетает перистальтику и понижает тонус, но усиливает сокращение сфинктера.

Функции ОК: моторная, всасывательная, выделительная. В ней происходит всасывание воды (до 90%), электролитов, некоторых газообразных веществ. Благодаря жизнедеятельности кишечной микрофлоры ОК участвует в обмене витаминов группы В и витамина К.

В ОК завершается всасывание переваренной пищи и главным образом воды, а также происходит расщепление оставшихся веществ под влиянием как ферментов, поступающих из ТК, так и бактерий. ОК может быть разной по интенсивности процесса микробного расщепления веществ с преобладанием или гнилостного, или бродильного процесса. Так как в нормальных условиях в ТК происходят почти полное расщепление и всасывание белков и углеводов, то лишь очень небольшое количество этих веществ дистигает СК и обуславливает с участием соответствующих микробов слабые и ровные по интенсивности процессы гниения и брожения.

Прямая кишка (ПК) является конечным отделом толстой кишки, несущим большую функциональную нагрузку. Она расположена в заднем отделе в полости малого таза. Ее длина составляет в среднем 15–16 см. В ПК выделяют три отдела: надампулярный (ректосигмоидальный), имеет длину 4–5 см, ампулярный отдел, длиной 9–10 см, располагается внутрибрюшинно, заднепроходный, или анальный канал, длиной 3–4 см. В ампулярном отделе различают верхние, средние и нижние ампулярные отделы. Последний отдел переходит в анальный канал и заканчивается задним проходом.

ПК покрыта брюшиной только в надампулярном отделе. Ниже она расположена экстраперитонеально и покрыта фасцией. Под тазовой брюшиной ПК окружена рыхлой клетчаткой, расположенной в тазово-прямокишечных и седалищно-прямокишечных пространствах. ПК не имеет гаустрации, ее продольный мышечный слой не собран в ленты, а равномерно распределен по всей окружности. Внутренний кольцевой мышечный слой ПК в нижней части ампулы постепенно утолщается и над верхней частью заднепроходного канала образует кольцо из гладких мышечных волокон — внутренний сфинктер заднего прохода. Его частично покрывает снаружи располагающийся дистальнее наружный сфинктер заднего прохода, состоящий из гладких мышечных волокон (рис. 4.2).

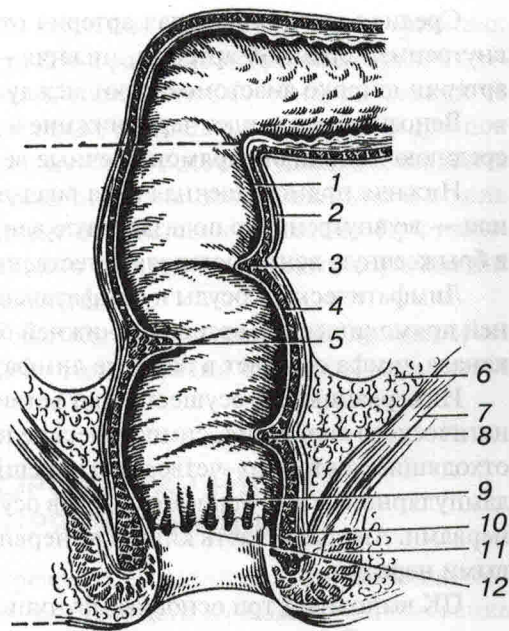


Рис. 4.2. ПК (схема по Неттеру):

1 — слизистая оболочка; 2 — продольный мышечный слой; 3 — верхняя поперечная складка; 4 — циркулярный мышечный слой; 5 — средняя поперечная складка; 6 — тазовая брюшина; 7 — мышца, поднимающая задний проход; 8 — нижняя поперечная складка; 9 — заднепроходные столбы (колонны Морганьи); 10 — внутренний сфинктер; 11 — наружный сфинктер; 12 — зубчатая (гребешковая) линия

СО ПК покрыта цилиндрическим эпителием, который в области анального отдела сменяется кубовидным, а в самом дистальном — многослойным плоским эпителием.

В нижеампулярном отделе ПК СО образует продольные складки и углубления (колонны Морганьи), у основания которых находятся анальные пазухи (крипты). В нижней части валика соединены поперечно расположенными складками СО, которые называются полулунными заслонками. Последние образуют зубчатую или гребешковую линию, по которой проходит однолинейный цилиндрический или кубовидный эпителий. СО ПК переходит в многослойный эпителий кожи.

В крипты ПК открываются протоки анальных желез, вырабатывающих слизь. Внутренние и наружные сфинктеры выполняют замыкательную функцию. В своем ходе ПК совершает ряд отклонений от вертикальной оси как в сагиттальной плоскости, повторяя изгибы крестца, так и во фронтальной, образуя девиации, создающие подобные заслонки (заслонки Хустона) между ее бухтообразными расширениями. Так, нижняя заслонка располагается на уровне 5 см от анального отверстия, средняя — на уровне 8 см и верхняя — на уровне 10 см. В бухтообразных расширениях происходит окончательное всасывание жидких элементов каловых масс и формирование калового комка.

Кровоснабжение ПК осуществляют пятью артериями — непарной верхней прямо-кишечной артерией и парными средними и нижними прямокишечными артериями.

Средняя прямокишечная артерия отходит от внутренней подвздошной или внутренней срамной артерии, нижняя — от внутренней срамной артерии. Эти артерии широко анастомозируют между собой.

Венозный отток идет через нижние и верхние венозные сплетения в нижнюю, среднюю и верхнюю прямокишечные вены, анастомозирующие между собой.

Нижняя прямокишечная вена впадает во внутреннюю срамную вену, а средняя — во внутреннюю подвздошную вену. Верхняя прямокишечная вена впадает в брыжеечную вену, составляя естественные портокавальные анастомозы.

Лимфатические сосуды и лимфатические узлы ПК расположены по ходу верхней прямокишечной артерии и нижней брыжеечной артерии. От зоны анального канала лимфа оттекает в паховые лимфатические узлы.

Иннервацию ПК осуществляют ветви крестцового отдела пограничного симпатического сплетения, симпатические нервы, сопровождающие артерии, ветви, отходящие от второго—четвертого корешков крестцовых нервов. Иннервация надпулярного и ампулярного отделов осуществляется в основном вегетативными нервами. Анальная часть кишки иннервируется преимущественно спинномозговыми нервами.

ПК выполняет три основные функции: абсорбционную, резервуарную и эвакуаторную. Выполнению этих функций способствует анатомическое строение (значительная всасывательная способность СО, достаточная емкость, мощная мускулатура).

Из методов исследования ОК всеобщее признание получил эндоскопический метод — фиброколоноскопия. В морфологическом исследовании ее значительно большее значение, чем тонкой имеет РИ — ирригоскопия. РИ позволяет выявить нарушения двигательной функции кишечника, изучить характер СО, выявить сужения, свищи кишечника. Для определения локализации источника внутрикишечного кровотечения, диагностики опухолей кишечника, выявления сужения питающих кишечника сосудов применяют селективную ангиографию путем избирательного введения через специальный катетер контрастного вещества непосредственно в чревную, верхнюю или нижнюю брыжеечную артерию.

При исследовании ПК после собирания анамнеза и физикального обследования приступают к осмотру заднепроходного отверстия в коленно-локтевом положении больного либо в положении на левом боку, при разведении ягодич. После осмотра с раздвижением складок СО анального отверстия производится пальцевое исследование, при котором дается оценка тонуса сфинктера, тщательно ощупываются все доступные отделы ПК, смежные органы (предстательная железа и семенные пузырьки у мужчин, матка — у женщин). Во время пальцевого исследования целесообразно просить больного потужиться, чем удастся приблизить недоступный участок ПК. После извлечения пальца осматривается содержимое ПК (нормальный кал, примесь слизи, гноя, крови и т.д.).

Пальцевое исследование позволяет оценить состояние ПК лишь на протяжении 10–12 см над заднепроходным отверстием. Из инструментальных мето-

дов применяют исследование ректальным зеркалом, аноскопию и ректоскопию. С помощью ректоскопа удается осмотреть ПК и ректосигмоидальный отдел толстой кишки. При ректоскопии оценивается состояние СО, обнаруживаются те или иные патологические образования, а также с помощью специальных щипцов получают материал для биопсии. Полноценную ректоскопию удастся выполнить лишь после тщательной подготовки больного. В этих целях накануне и в день исследования (не менее чем за 3—4 ч) ставят очистительную клизму. При наличии сужений, патологического расположения кишки, опухолевых образований форсированное введение инструмента недопустимо.

В отдельных случаях ректоскопия может быть дополнена РИ, при котором барий вводится в ПК с помощью клизмы. При наличии свищей применяется контрастная фистулография.

АНОМАЛИИ И ПОРОКИ РАЗВИТИЯ ОБОДОЧНОЙ И ПРЯМОЙ КИШОК

Аномалии ОК. Из аномалий ОК часто встречается ее дистопия, которая возникает в результате нарушений эмбриогенеза, вследствие чего возможно расположение всей кишки в левой или правой половине брюшной полости, возможно расположение СК под печенью. Нередко отмечается нарушение (увеличение) длины кишки. Она может захватывать все ее отделы (долихоколия) или ограничиваться какими-то ее участками (долихосигма). Это проявляется нарушением моторно-эвакуаторной функции кишки, запорами, метеоризмом и болями в животе, относительно часто встречается и расширение ОК (мегаколон). Нередко встречаются стенозы и атрезии ОК, которые могут быть одиночными и множественными. Эти аномалии проявляются явлениями НК вскоре после рождения ребенка и требуют выполнения оперативного вмешательства. Очень редко встречается удвоение участка ОК или всей ее длины.

Пороки развития ПК. Пороки развития аноректальной области встречаются у новорожденных (1:5000).

В результате нарушений в эмбриональном развитии плода могут произойти следующие аномалии заднего прохода и ПК: полная атрезия или атрезия со свищами, атрезия заднего прохода, атрезия ПК, атрезия заднего прохода и ПК. При атрезии заднего прохода отверстие его отсутствует, слепой конец ПК доходит до наружных покровов. На месте заднего прохода имеется тонкая кожа, которая легко вдавливается внутрь пальцем. При атрезии ПК на ее месте находится соединительная ткань. Заднепроходное отверстие при этом может отсутствовать, но может и быть. Отверстие заднего прохода сформировано и представляет короткий слепой канал или карман глубиной 1—3 см, отделенный перегородкой от слепого канала ПК. При атрезии заднего прохода и ПК отсутствуют заднепроходное отверстие и сама ПК (рис. 4.3).

Атрезия ПК или заднепроходного отверстия иногда сочетается со свищами, соединяющими кишку с одним из соседних органов — влагалищем или мочевым

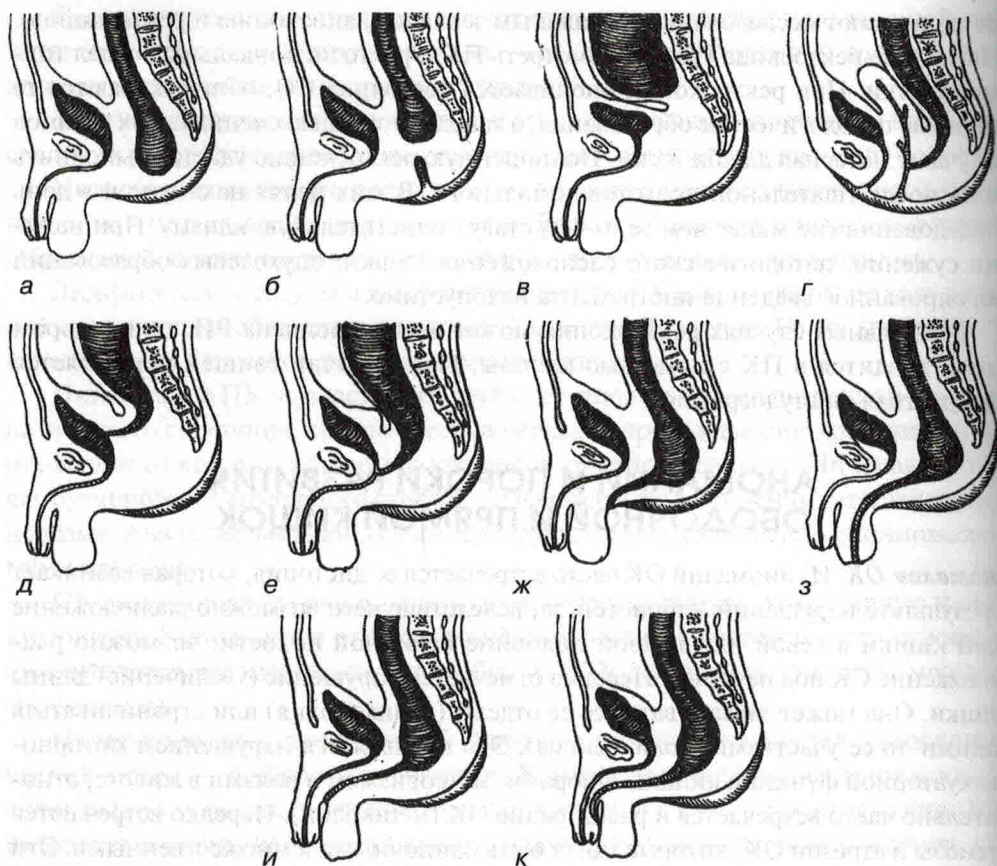


Рис. 4.3. Схема врожденных пороков заднего прохода и ПК (по П.Н. Напалкову): а — простая атрезия заднего прохода; б — простая атрезия ПК; в — атрезия ануса и ПК; г, д, е — атрезии заднепроходного отверстия, осложненные сообщениями с соседними органами; ж, з, и, к — атрезии, осложненные свищами на промежности, мошонке, половом члене (корне и головке)

пузырем: прямокишечно-влагалищная атрезия, прямокишечно-пузырная атрезия, прямокишечно-уретральная атрезия.

Нередко встречается атрезия заднепроходного отверстия или ПК, осложненная свищами на промежности, мошонке, конце полового члена или входа во влагалище.

Из пороков развития встречается и эктопия анального отверстия: а) промежностная и б) вестибулярная.

Клиника и диагностика. При перечисленных видах врожденных аномалий, особенно при полной атрезии заднего прохода или ПК вскоре после рождения, наблюдаются тяжелые явления НК, или при наличии сообщения ПК с мочевым пузырем меконий поступает в последний и выводится с мочой. Моча при этом