

СОДЕРЖАНИЕ

Предисловие	4
Список сокращений и условных обозначений	9
Ушибы мягких тканей у детей	10
Раны мягких тканей у детей	14
Повреждения сухожилий пальцев кисти у детей	19
Переломы ключицы у детей	22
Переломы лопатки у детей	26
Переломы плечевой кости у детей	29
Переломы костей предплечья у детей	42
Переломы костей кисти у детей	51
Вывихи костей верхней конечности у детей	57
Переломы бедренной кости у детей	66
Переломы надколенника у детей	73
Переломы костей голени у детей	76
Переломы костей стопы у детей	86
Травматический вывих бедренной кости у детей	90
Родовые повреждения костно-суставного аппарата у детей	94
Ошибки диагностики и лечения скелетной травмы у детей	99
Тестовые задания	107
Эталоны ответов	122
Список литературы	123

ПЕРЕЛОМЫ КЛЮЧИЦЫ У ДЕТЕЙ

1. Мотивационная характеристика темы. Переломы ключицы составляют от 10,8 до 16,2% всех переломов. Механизм повреждения в большинстве случаев — не прямое воздействие при падении на плечо или вытянутую руку. Более 2/3 случаев переломов ключицы относится к ее среднему отделу, около 1/3 встречается в области наружного конца, переломы грудинной части ключицы бывают редко. Наиболее часто переломы ключицы наблюдаются у детей в возрасте 2–4 лет. При этом различают следующие переломы ключицы: неполные (надлом, по типу «зеленой ветки») и полные (переломы со смещением отломков). Неполные (поднадкостничные) переломы чаще встречаются у новорожденных и маленьких детей, переломы ключицы со смещением характерны для школьного возраста.

2. Учебная цель. Закрепление, углубление и совершенствование знаний по диагностике и лечению переломов ключицы у детей.

3. Профессиональные компетенции

Диагностическая деятельность. При поднадкостничных переломах ключицы, не сопровождающихся угловой деформацией, жалобы ребенка на боль незначительны. Диагноз основывается на резкой болезненности при пальпации области перелома и появлении отека мягких тканей над ним. Переломы со смещением отломков имеют характерные клинические проявления: боль, деформация, потеря функции верхней конечности. Определенную диагностическую сложность вызывают переломы стернального конца ключицы. Объем тканей в данной области достаточно выражен, пальпация умеренно болезненна, выявляется легкий отек тканей в надключичной области и области яремной ямки, в районе грудино-ключичного сочленения. При этом приведение плеча кпереди, а затем кзади вызывает боль в месте перелома. Уточняют диагноз при проведении рентгенологического исследования травмированной ключицы. Рентгенографию ключицы проводят в переднезадней проекции (рис. 9), в сомнительных случаях выполняют сравнительную

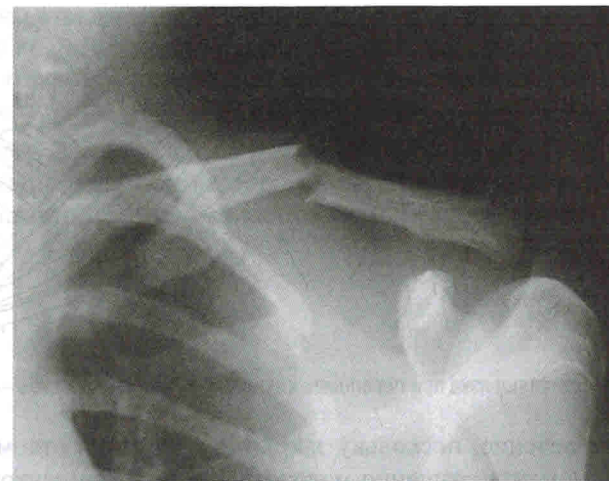

Рис. 9. Рентгенограмма ключицы в прямой проекции: поперечный перелом ключицы в средней трети со смещением отломков.

рентгенографию обеих ключиц. Особые трудности рентгенологической визуализации возникают при переломах стернального конца ключицы, в частности при эпифизолизах. Обусловлено это сложностью рентгеноанатомической дифференциации в данной области, наложением теней позвоночника, грудины, ребер. В таких случаях достаточную диагностическую информацию можно получить при УЗИ: выявляют разный уровень расположения кортикальных пластинок смещенных отломков (рис. 10, см. цв. вклейку), оценивают состояние грудино-ключичного сустава и качественные показатели кровотока (доплерография) в зоне перелома.

Лечебная деятельность. При переломах ключицы у детей до 3 лет применяют повязку Дезо, прибинтовывая руку мягким марлевым бинтом к туловищу на 10–14 дней. Детям более старшего возраста повязку Дезо накладывают только при переломах с малозаметным смещением (так называемые переломы без смещения) или с небольшим угловым (до 10–15°) смещением отломков. При наличии полного перелома ключицы применяют восьмиобразную фиксирующую повязку (рис. 11).

Если диагностирован перелом ключицы в средней трети с полным поперечным смещением отломков у пациентов старше 10 лет, то показано

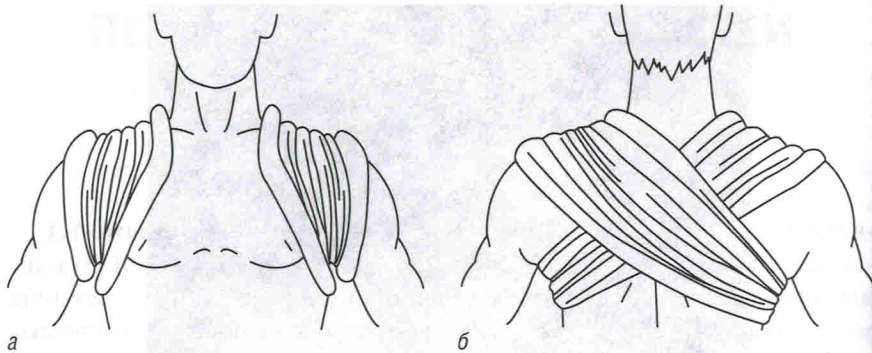


Рис. 11. Восьмиобразная повязка при переломах ключицы: а — вид спереди; б — вид сзади

хирургическое лечение, поскольку закрытая репозиция отломков и их удержание до момента сращения малоэффективны. Пациентов с переломами стернального и акромиального конца ключицы с полным поперечным смещением отломков также направляют на хирургическое лечение в детское травматологическое отделение.

4. Клинические ситуационные задачи

Задача № 1. Ребенок 4 лет упал с высокого стула на грудь пластмассовых игрушек, лежащих на полу. После падения стал жаловаться на незначительную боль в области левой ключицы. За медицинской помощью родители ребенка обратились в приемное отделение детской хирургической клиники.

Осмотрен врачом: в области левой ключицы незначительная припухлость мягких тканей, форма ключицы не изменена, движения в левой руке сохранены, но ограничено ее отведение выше уровня надплечья. При пальпации отмечается болезненность в средней трети левой ключицы.

На рентгенограмме левой ключицы грубых травматических повреждений кости не выявляется.

Тактика дальнейшего обследования с целью уточнения диагноза?

Задача № 2. Новорожденный на вторые сутки проявляет беспокойство при попытках движения в левой руке. При осмотре контуры левого надплечья сглажены, при пальпации левой ключицы определяется, нецеленаправленно, феномен крепитации.

Диагностическо-лечебная тактика?

Эталоны ответов

Задача № 1. Диагностическая тактика: необходимо назначить сравнительную рентгенографию обеих ключиц для уточнения диагноза — поднадкостничный перелом или ушиб ключицы?

Задача № 2. Диагностическо-лечебная тактика: рентгенография левой ключицы. При подтверждении перелома ключицы осуществляют иммобилизацию верхней конечности мягкой тканной повязкой Дезо в течение 5–7 дней.



ПЕРЕЛОМЫ ЛОПАТКИ У ДЕТЕЙ

1. Мотивационная характеристика темы. Переломы лопатки у детей встречаются довольно редко и возникают в результате прямой травмы (падение на спину, удар, автотравма и др.). В детской практике внесуставные переломы лопатки чаще являются поднадкостничными с локализацией в области тела, акромиального отростка, верхнемедиального и нижнего углов (рис. 12). Смещение отломков почти не наблюдается. Переломы суставной впадины имеют, как правило, краевой характер и сопровождаются вывихи плеча.

2. Учебная цель. Закрепление, углубление и совершенствование знаний по диагностике и лечению переломов лопатки у детей.

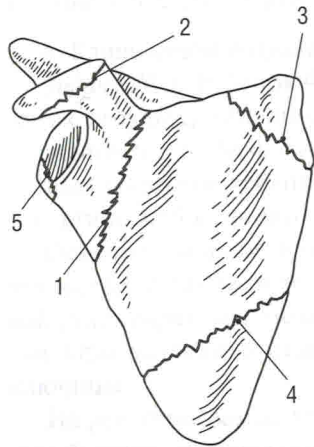


Рис. 12. Типичная локализация переломов лопатки у детей: 1 — в области тела; 2 — в области акромиального отростка; 3 — в области верхнемедиального угла; 4 — в области нижнего угла; 5 — перелом суставной впадины

3. Профессиональные компетенции

Диагностическая деятельность. Характерным клиническим признаком перелома лопатки является отек мягких тканей, четко отграниченный, повторяющий по форме очертания лопатки (симптом «треугольной подушки» Комолли). Отмечаются также локальная боль в области лопатки при движениях и пальпации, ограничение движений в плечевом поясе. Диагноз уточняют с помощью рентгенографии в прямой, косой и боковой проекциях. При подозрении на перелом акромиального отростка целесообразно использовать аксиальную проекцию плечевого сустава. В сложных диагностических ситуациях, при недостаточной информативности рентгенографии показано выполнение КТ.

Лечебная деятельность. При поднадкостничных переломах лопатки верхнюю конечность фиксируют повязкой Дезо сроком

3–4 нед с последующим ношением руки на косыночной повязке 10–12 дней. При переломах акромиального отростка верхнюю конечность фиксируют в положении отведения с использованием специальных фиксирующих устройств (рис. 13, а) или в торакобрахиальной гипсовой повязке (рис. 13, б) с отведением плеча на 80–90° и отклонением его кзади от оси надплечий на 10–15°.

Срок иммобилизации составляет 3–4 нед, затем руку укладывают на косыночную повязку на 7–10 дней и назначают лечебную физкультуру. При внутрисуставных переломах лопатки показано хирургическое лечение в условиях детского травматологического отделения.

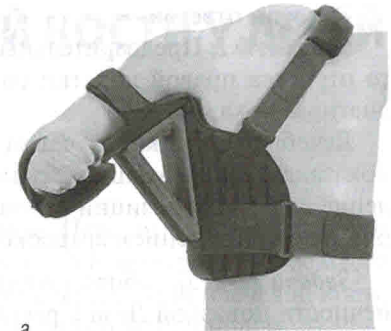4. Клинические ситуационные задачи

Задача № 1. Подросток 15 лет, катаясь на горных лыжах, упал на правую руку. После падения появились отек и боли в правом плечевом суставе. Движения резко болезненны. На рентгенограмме плечевого сустава костных повреждений проксимального отдела плечевой кости не выявлено. У нижнего края суставного отростка лопатки визуализируется дополнительная тень костной плотности размером 1×1,5 см.

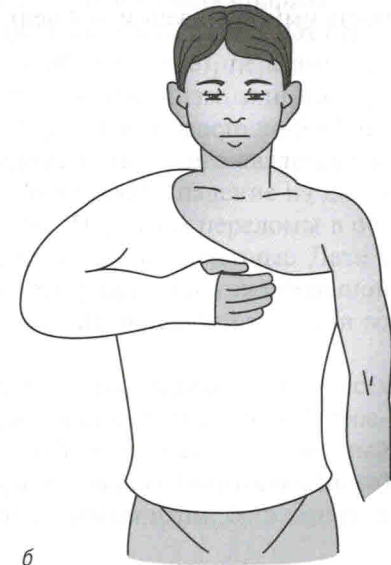
Предварительный диагноз? Лечебная тактика?

Задача № 2. Ребенок 10 лет, катаясь зимой с горки с друзьями, получил удар в область спины. В ходе клинико-лучевого исследования диагностирован перелом тела правой лопатки с малозаметным смещением.

Лечебная тактика?



а



б

Рис. 13. Фиксация верхней конечности при переломе акромиального отростка лопатки: а — специальным ортезом; б — торакобрахиальной гипсовой повязкой

Эталоны ответов

Задача № 1. Предварительный диагноз: закрытый перелом суставного отростка правой лопатки со смещением отломков. Для уточнения диагноза показана КТ.

Лечебная тактика: с учетом внутрисуставного характера перелома показана госпитализация больного в детское травматологическое отделение с целью репозиции отломков и остеосинтеза, в оптимальном варианте с применением артроскопической техники.

Задача № 2. Лечебная тактика: иммобилизация правой верхней конечности повязкой Дезо с рекомендацией дальнейшего наблюдения и лечения у специалиста детского травматологического пункта (длительность иммобилизации — 4 нед).

ПЕРЕЛОМЫ ПЛЕЧЕВОЙ КОСТИ У ДЕТЕЙ

1. Мотивационная характеристика темы. Переломы плечевой кости составляют 15,7–16,0% всех переломов у детей и занимают второе место после переломов костей предплечья. При повреждении плечевой кости различают переломы в области проксимального метаэпифиза, диафизарные переломы и переломы в области дистального метаэпифиза.

В верхнем (проксимальном) отделе плечевой кости различают переломы в области хирургической шейки (подбугорковые), переломы по ростковой линии (эпифизолизы и остеоэпифизолизы, или чрезбугорковые) и надбугорковые переломы. У детей в возрасте до 5–7 лет этиологическим фактором данных переломов чаще всего является падение на плечо, удар в область верхней трети плеча, падение на кисть прямой руки или на локоть во время игры. При этом переломы в основном бывают с малозаметным смещением или вколоченные. Дети в возрасте 10–14 лет получают подобную травму при падении с большой высоты (деревья, заборы, спортивные снаряды, лошади и т.п.) или во время бега.

Переломы диафиза плечевой кости у детей составляют до 9,5% всех переломов плеча и до 2,2–2,9% всех переломов костей скелета. Основной механизм данного повреждения у детей — это непосредственный удар или падение на плечо вследствие вращательного (винтообразного) механизма травмы при падении на кисть во время игры, бега, занятий спортом.

Переломы дистального метаэпифиза плечевой кости у детей встречаются наиболее часто (15–27% всех переломов костей у детей, около 80% переломов плечевой кости). Согласно классификации Г.А. Баирова (1976), переломы дистального метаэпифиза плечевой кости у детей разделены на внутрисуставные (повреждение кости произошло на участке, ограниченном капсулой сустава, или плоскость излома проникает в сустав со стороны метафиза) и околосуставные (плоскость излома проходит в непосредственной близости от прикрепления суставной сумки) (рис. 14). К внутрисуставным переломам относятся чрезмышелковые переломы плечевой кости (рис. 14, а, б), родовой эпифизолиз

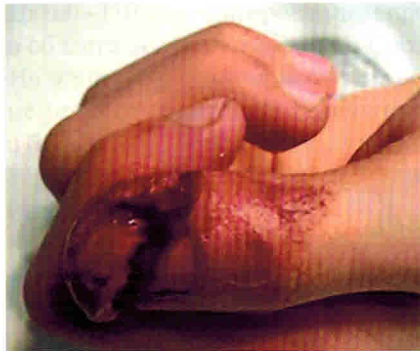

Рис. 4. Рубленая рана дистальной фаланги I пальца кисти (ранение топором)

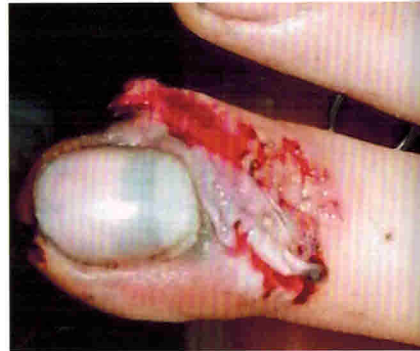

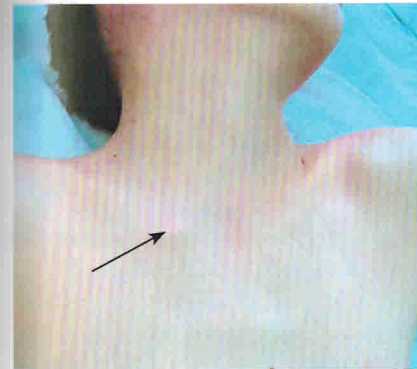
Рис. 5. Ушибленная рана III пальца кисти (удар металлической дверью)

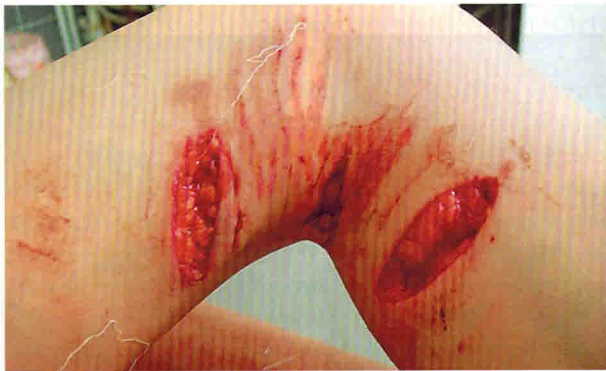

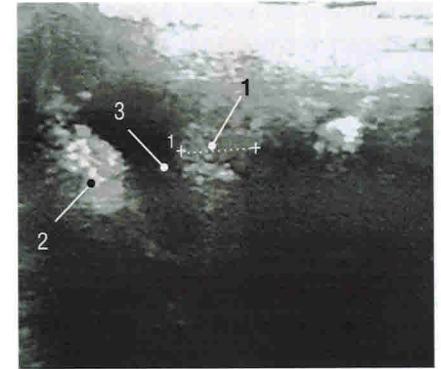
Рис. 6. Укушенные ссадины и раны задней поверхности бедра, голени, области коленного сустава



Рис. 8. Фиксация пальца кисти специальной шиной при повреждении сухожилия разгибателя на уровне дистального межфалангового сустава

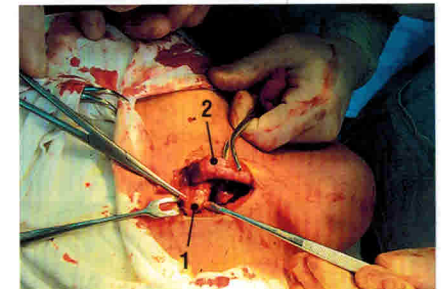


а



б

Рис. 10. Эпифизолиз стernalного конца правой ключицы: *а* — внешний вид больного (локальная деформация в области перелома, обозначена стрелкой); *б* — ультразвуковое исследование зоны повреждения (1 — эпифиз; 2 — ключица; 3 — межфрагментарный диастаз); *в* — интраоперационная картина (1 — эпифиз; 2 — тело ключицы)



в



Рис. 15. Отсутствие активного разгибания кисти и пальцев вследствие нейропатии лучевого нерва на фоне закрытого перелома диафиза правой плечевой кости со смещением отломков у ребенка 8 лет

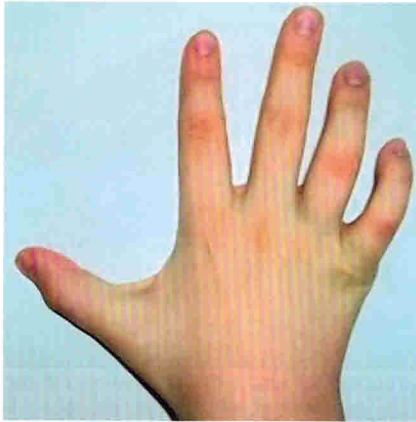

Рис. 18. Внешний вид кисти при нейропатии локтевого нерва вследствие травматизации смещенным медиальным надмыщелком (отсутствие полного разгибания IV и V пальцев) у ребенка 10 лет

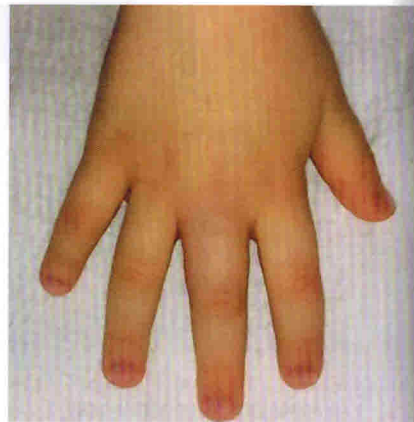
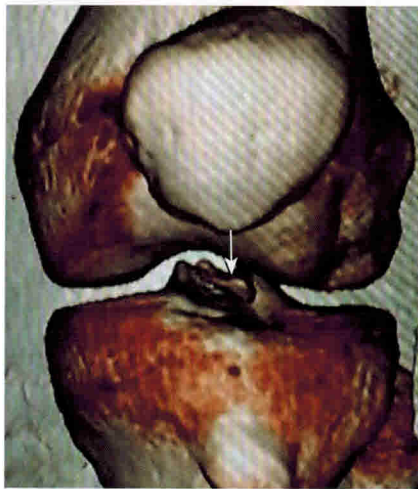
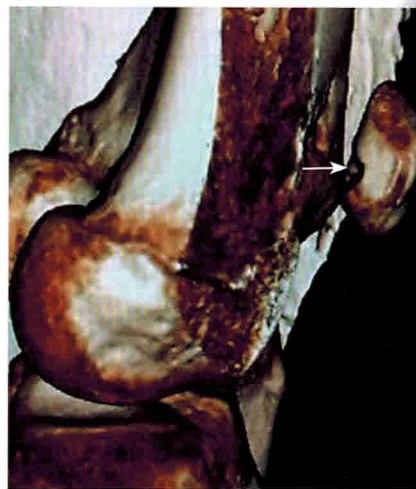
Рис. 24. Внешний вид кисти с переломом основной фаланги III пальца: отек мягких тканей в области основной фаланги травмированного пальца у ребенка 4 лет



а



б

Рис. 35. Компьютерные томограммы травмированного (прямой удар) коленного сустава ребенка 16 лет: а — свободный остеохондральный фрагмент (отломок) надколенника в полости сустава (стрелка); б — посттравматический дефект суставной поверхности надколенника (стрелка)

При *изолированных переломах диафиза лучевой кости* со смещением отломков под углом до 10° верхнюю конечность фиксируют гипсовой лонгетой от основания пальцев кисти до средней трети плеча сроком на 3–5 нед. При переломах с поперечным смещением, сопровождающимся сужением межкостного промежутка, с угловым смещением больше 10° показано лечение в условиях детского травматологического отделения.

При *повреждении Галеации* проводят хирургическое лечение в детском травматологическом отделении.

Переломы дистального метаэпифиза лучевой кости (эпифизолиз, остеоэпифизолиз). При переломах с малозаметным смещением эпифиза верхнюю конечность фиксируют гипсовой лонгетой от пястно-фаланговых суставов пальцев до средней трети плеча, срок фиксации — 3–4 нед. При более грубых смещениях отломков осуществляют иммобилизацию конечности шиной и ребенка направляют на лечение в детское травматологическое отделение.

4. Клинические ситуационные задачи

Задача № 1. Ребенок 11 лет упал с дерева (высота около 2 м) на вытянутые руки. После падения почувствовал боль в области левого локтевого сустава, из-за боли перестал двигать травмированной рукой.

При осмотре отмечено, что ребенок шадит левую руку, предплечье которой полусогнуто и пронировано. По наружной поверхности левого локтевого сустава определяется ограниченная припухлость мягких тканей. При пальпации отмечается резкая болезненность в области проксимального конца лучевой кости. Сгибание и разгибание в локтевом суставе возможны, но супинация и пронация предплечья резко ограничены.

На рентгенограммах левого локтевого сустава в двух проекциях определяется линия перелома на уровне шейки лучевой кости, при этом имеются смещение головки лучевой кости на $1/4$ поперечника и угловое смещение на $12\text{--}13^\circ$.

Ваш диагноз? Лечебная тактика?

Задача № 2. Ребенок 6 лет упал на улице с опорой на кисть. После падения появилась боль в нижней трети предплечья. При осмотре конечности деформация не выявляется. Движения сохранены, однако менее активные, чем в здоровой верхней конечности. Движения в лучезапястном суставе в полном объеме, болезненные в крайних позициях. В нижней трети предплечья отмечают легкий отек мягких тканей, умеренная болезненность при пальпации.

ТРАВМАТИЧЕСКИЙ ВЫВИХ БЕДРЕННОЙ КОСТИ У ДЕТЕЙ

1. Мотивационная характеристика темы. Травматический вывих бедренной кости у детей, как правило, возникает в результате не прямой травмы. Виды вывихов зависят от положения головки бедренной кости по отношению к вертлужной впадине (рис. 42, 43): задневерхний — подвздошный вывих бедра; задненижний — седалищный вывих; передневерхний — надлонный вывих; передненижний — запирательный вывих бедра.

2. Учебная цель. Закрепление, углубление и совершенствование знаний по диагностике и лечению травматического вывиха бедренной кости у детей.

3. Профессиональные компетенции

Диагностическая деятельность. Травматический вывих бедренной кости сопровождается резкой болью в тазобедренном суставе. Активные движения в суставе невозможны, попытка пассивных движений сопровождается сильной болезненностью и пружинистым сопротивлением. Отмечается выраженный лордоз. Вынужденное положение нижней конечности зависит от вида вывиха: при подвздошном вывихе конечность слегка согнута в коленном и тазобедренном суставах, приведена и ротирована кнутри; при седалищном вывихе нога согнута и ротирована кнутри значительно больше; надлонный вывих клинически проявляется незначительным отведением нижней конечности, при этом нога выпрямлена, слегка отведена и ротирована кнаружи; запирательный вывих характеризуется сгибанием и отведением нижней конечности кнаружи.

Следует помнить, что при задних вывихах головки бедренной кости особенно важна клиническая оценка функции седалищного нерва, так как он очень часто травмируется (ишиалгия, гипестезия, парестезии — ощущение покалывания, ползания мурашек в ноге на стороне вывиха).

Основным методом, подтверждающим диагноз, является рентгенологическое исследование. Необходимо учитывать, что задние вывихи

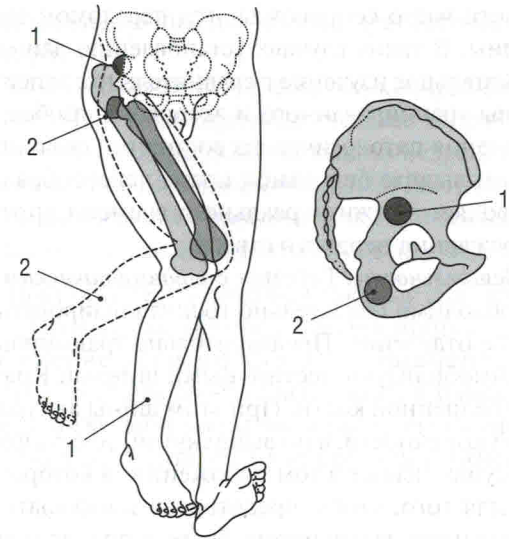


Рис. 42. Виды задних вывихов бедра и положение нижней конечности при них: 1 — подвздошный вывих; 2 — седалищный вывих.

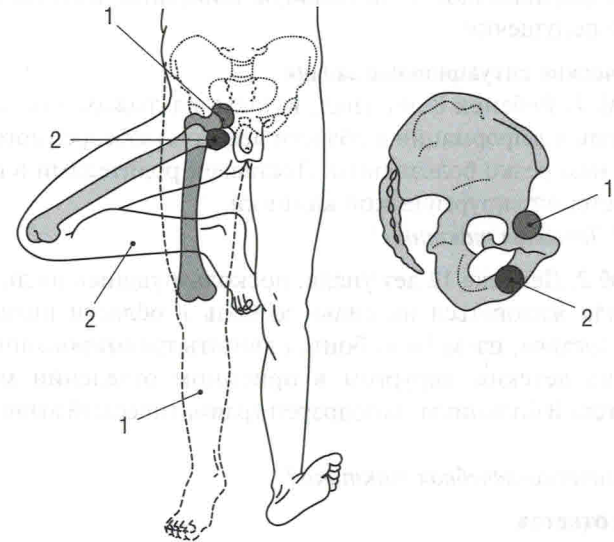


Рис. 43. Виды передних вывихов бедра и положение нижней конечности при них: 1 — надлонный вывих; 2 — запирательный вывих.

бедренной кости часто сопровождаются переломом заднего края вертлужной впадины. В таких случаях установлению данного повреждения помогает внимательное изучение в сравнительном аспекте рентгенологической картины травмированного и здорового тазобедренных суставов.

Для исключения патологических состояний седалищного нерва при травматическом вывихе бедренной кости целесообразно использовать УЗИ, что позволяет в режиме реального времени определить топику и характер повреждения нервного ствола.

Лечебная деятельность. Ребенка с *травматическим вывихом бедренной кости* необходимо обязательно госпитализировать в детское травматологическое отделение. Предварительно травмированную нижнюю конечность иммобилизуют лестничными шинами Крамера, так же как при переломе бедренной кости. При этом шины аккуратно моделируют не по здоровой конечности, а по вывихнутой, то есть фиксацию нижней конечности осуществляют в том положении, в котором она находится. Это делается для того, чтобы предотвратить нежелательную дополнительную подвижность вывихнутого бедра в процессе транспортировки больного. Шины обкладывают ватой или стеганой ватной подстилкой, на костные выступы (крыло подвздошной кости, большой вертел, надмышелки бедра, лодыжки) и на тыльную поверхность стопы накладывают ватные подушечки.

4. Клинические ситуационные задачи

Задача № 1. Ребенок 8 лет упал, катаясь на лыжах, после падения отмечены боль и деформация в области левого тазобедренного сустава, движения в нем резко болезненны. Доставлен родителями в приемное отделение детской хирургической клиники.

Диагноз? Лечебная тактика?

Задача № 2. Девочка 12 лет упала, поскользнувшись на льду. После падения стала жаловаться на сильную боль в области правого тазобедренного сустава, из-за боли боится двигать травмированной ногой.

Осмотрена детским хирургом в приемном отделении многопрофильной детской больницы, заподозрен травматический вывих правого бедра.

Диагностическо-лечебная тактика?

Эталоны ответов

Задача № 1. В данном клиническом случае можно поставить предварительный диагноз: закрытый перелом шейки левой бедренной кости.

В плане дифференциальной диагностики следует подумать о травматическом вывихе бедра.

Диагностическо-лечебная тактика: с целью конкретизации диагноза показана рентгенография тазобедренных суставов в прямой проекции. При рентгенологическом подтверждении вывиха бедренной кости травмированную нижнюю конечность иммобилизуют лестничными шинами Крамера, сохраняя вынужденное положение ноги, и больного направляют на госпитализацию в детское травматологическое отделение.

Задача № 2. Диагностическо-лечебная тактика: для осмотра ребенка приглашен врач — травматолог-ортопед. В ходе клинико-лучевого исследования предположение детского хирурга о травматическом вывихе бедра подтвердилось. Больная госпитализирована в травматологическое отделение, где ей произведено закрытое вправление вывиха бедра с последующим разгрузочным клеоловым вытяжением нижней конечности.

4. Клиническая ситуационная задача

На прием к детскому хирургу обратились родители с ребенком 12 лет. Жалобы на нарушение осанки, нарушение походки. Данные изменения отмечают в течение последних 6 мес.

При осмотре в положении стоя наблюдается разный уровень надплечий, нарушение оси позвоночника во фронтальной плоскости, перекос таза вправо. В положении лежа ось позвоночника правильная, выявляется разница абсолютной длины нижних конечностей, правая короче левой на 3 см, на уровне правого коленного сустава деформация нижней конечности под углом кнутри 20° . Оценка движений в коленных суставах: сгибание справа — до 45° , слева — 100° . При уточнении анамнеза родители сообщили, что ребенок два года назад перенес перелом правой бедренной кости с удовлетворительным стоянием отломков. Нижняя конечность была иммобилизована лонгетной гипсовой повязкой в течение 5 нед.

При изучении архивных рентгенограмм коленного сустава определяется дислокация эпифиза бедренной кости под углом 15° и по ширине до 1 см кнутри.

Оцените приведенные данные клинического осмотра. Ваш предварительный диагноз и рекомендации?

Эталон ответа

У ребенка выявляется ряд патологических симптомов: укорочение правой нижней конечности, ее деформация, ограничение движений в коленном суставе, вторичные деформации осевого скелета. Указанная клиническая картина, ее постепенное появление, перелом бедренной кости в анамнезе позволяют предположить перенесенную травму дистальной ростковой зоны, то есть эпифизолиз либо остеоэпифизолиз дистального конца бедренной кости со смещением отломков. Отсутствие репозиции отломков явилось причиной порочной консолидации перелома и нарушения роста бедренной кости на уровне дистальной ростковой зоны с формированием прогрессирующих вторичных деформаций.

Предварительный диагноз: посттравматическое укорочение, варусная деформация правой нижней конечности, контрактура правого коленного сустава. Показано проведение рентгенологического обследования. Следует решить вопрос о реконструктивном хирургическом лечении.

ТЕСТОВЫЕ ЗАДАНИЯ

Выберите один правильный ответ.

- Длина верхней конечности:
 - расстояние от акромиального отростка лопатки до конца II пальца;
 - расстояние от акромиального отростка лопатки до конца III пальца;
 - расстояние от акромиального отростка лопатки до конца IV пальца;
 - расстояние от середины ключицы до конца III пальца.
- Длина плеча:
 - расстояние от середины ключицы до локтевого отростка;
 - расстояние от акромиального отростка лопатки до головки лучевой кости;
 - расстояние от акромиального отростка лопатки до наружного надмыщелка плечевой кости;
 - расстояние от середины ключицы до наружного надмыщелка плечевой кости.
- Длина предплечья:
 - расстояние от внутреннего надмыщелка плечевой кости до шиловидного отростка локтевой кости;
 - расстояние от наружного надмыщелка плечевой кости до шиловидного отростка лучевой кости;
 - расстояние от головки лучевой кости до шиловидного отростка лучевой кости;
 - расстояние от локтевого отростка до шиловидного отростка локтевой кости.
- Отведение в плечевом суставе во фронтальной плоскости без участия лопатки возможно до:
 - 110° ;
 - 100° ;
 - 90° ;
 - 80° .
- Сгибание в плечевом суставе в сагиттальной плоскости без участия лопатки возможно до:
 - 110° ;
 - 100° ;
 - 90° ;
 - 80° .
- Разгибание в плечевом суставе в сагиттальной плоскости возможно до:
 - 60° ;
 - 55° ;
 - 50° ;
 - 45° .

7. Сгибание в локтевом суставе возможно в объеме:
 - а) 175–180°;
 - б) 165–170°;
 - в) 155–160°;
 - г) 145–150°.
8. В лучезапястном суставе ладонное сгибание совершается в пределах:
 - а) 80–90°;
 - б) 70–80°;
 - в) 60–70°;
 - г) 50–60°.
9. В лучезапястном суставе тыльное разгибание совершается в пределах:
 - а) 80–90°;
 - б) 70–80°;
 - в) 60–70°;
 - г) 50–60°.
10. В лучезапястном суставе радиальное отведение совершается в пределах:
 - а) 10°;
 - б) 20°;
 - в) 30°;
 - г) 40°.
11. В лучезапястном суставе ульнарное отведение совершается в пределах:
 - а) 10°;
 - б) 20°;
 - в) 30°;
 - г) 40°.
12. В пястно-фаланговых суставах пальцев кисти сгибание возможно до угла:
 - а) 70–90°;
 - б) 50–70°;
 - в) 30–50°;
 - г) 10–30°.
13. В межфаланговых сочленениях пальцев кисти сгибание возможно до угла:
 - а) 80–90°;
 - б) 70–80°;
 - в) 60–70°;
 - г) 50–60°.
14. Длина нижней конечности:
 - а) расстояние от пупка до нижнего края внутренней лодыжки;
 - б) расстояние от передней нижней ости подвздошной кости до верхнего края внутренней лодыжки;
 - в) расстояние от передней нижней ости подвздошной кости до нижнего края внутренней лодыжки;
 - г) расстояние от передней верхней ости подвздошной кости до нижнего края внутренней лодыжки.

15. Длина бедра:
 - а) расстояние между передней верхней остью подвздошной кости и суставной щелью коленного сустава;
 - б) расстояние между передней нижней остью подвздошной кости и суставной щелью коленного сустава;
 - в) расстояние между большим вертелом и суставной щелью коленного сустава;
 - г) расстояние между большим вертелом и верхним полюсом надколенника.
16. Длина голени:
 - а) расстояние от щели коленного сустава до середины наружной лодыжки;
 - б) расстояние от щели коленного сустава до нижнего края наружной лодыжки;
 - в) расстояние от верхнего полюса надколенника до нижнего края наружной лодыжки;
 - г) расстояние от нижнего полюса надколенника до нижнего края наружной лодыжки.
17. Физиологическое сгибание в тазобедренном суставе составляет:
 - а) 90°;
 - б) 100°;
 - в) 110°;
 - г) 120°.
18. Физиологическое разгибание в тазобедренном суставе составляет:
 - а) 10–15°;
 - б) 20–25°;
 - в) 30–35°;
 - г) 40–45°.
19. Физиологическое отведение в тазобедренном суставе составляет:
 - а) 40–45°;
 - б) 30–35°;
 - в) 20–25°;
 - г) 10–15°.
20. Физиологическое приведение в тазобедренном суставе составляет:
 - а) 15–20°;
 - б) 25–30°;
 - в) 35–40°;
 - г) 45–50°.
21. Физиологическая наружная ротация в тазобедренном суставе составляет:
 - а) 20–30°;
 - б) 30–40°;
 - в) 40–50°;
 - г) 50–60°.