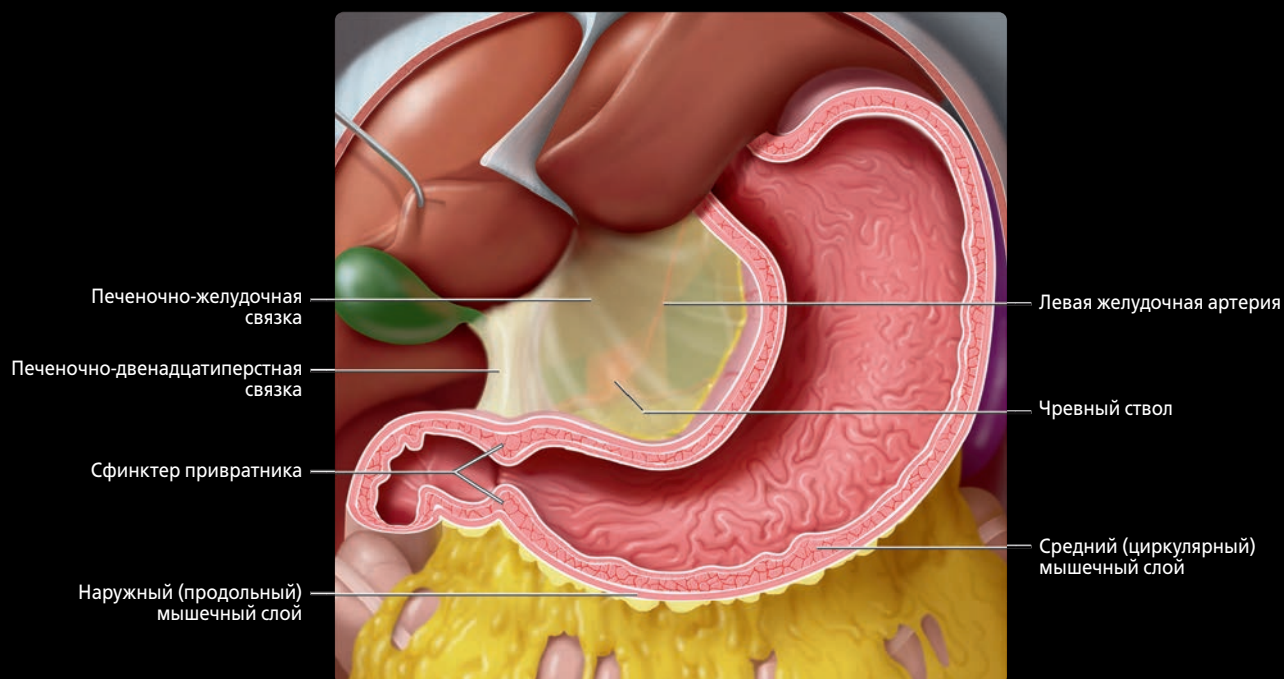
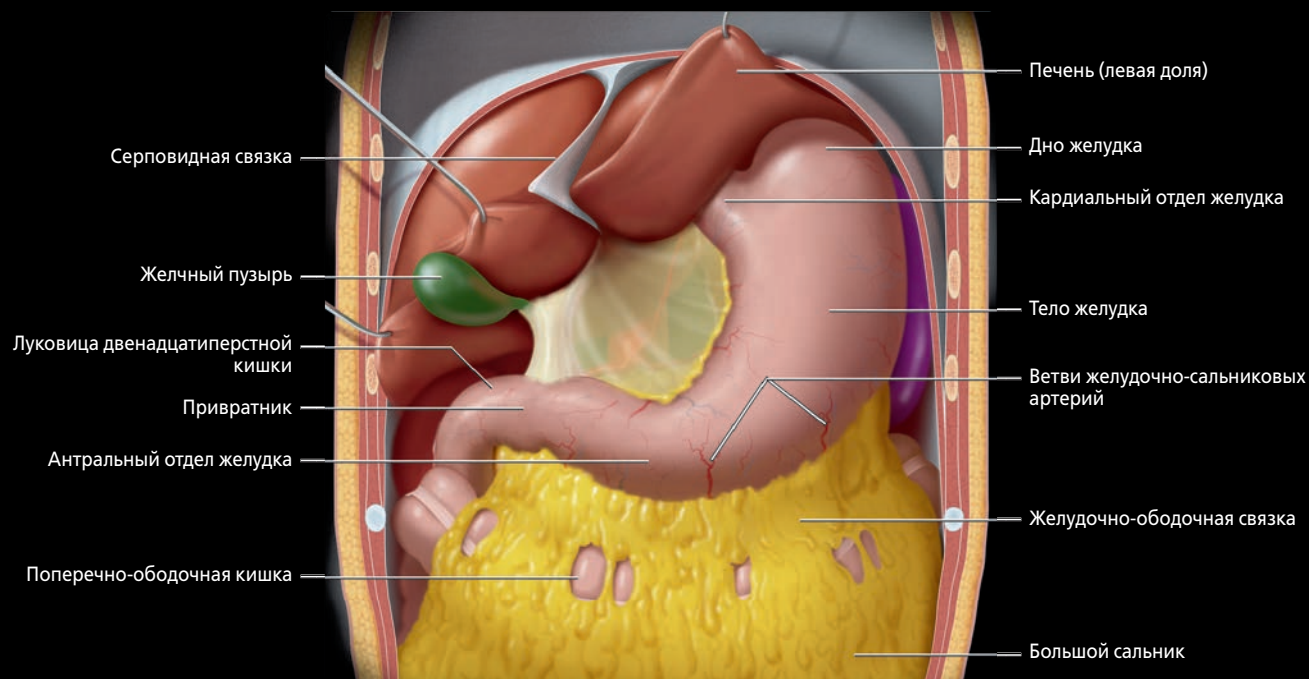
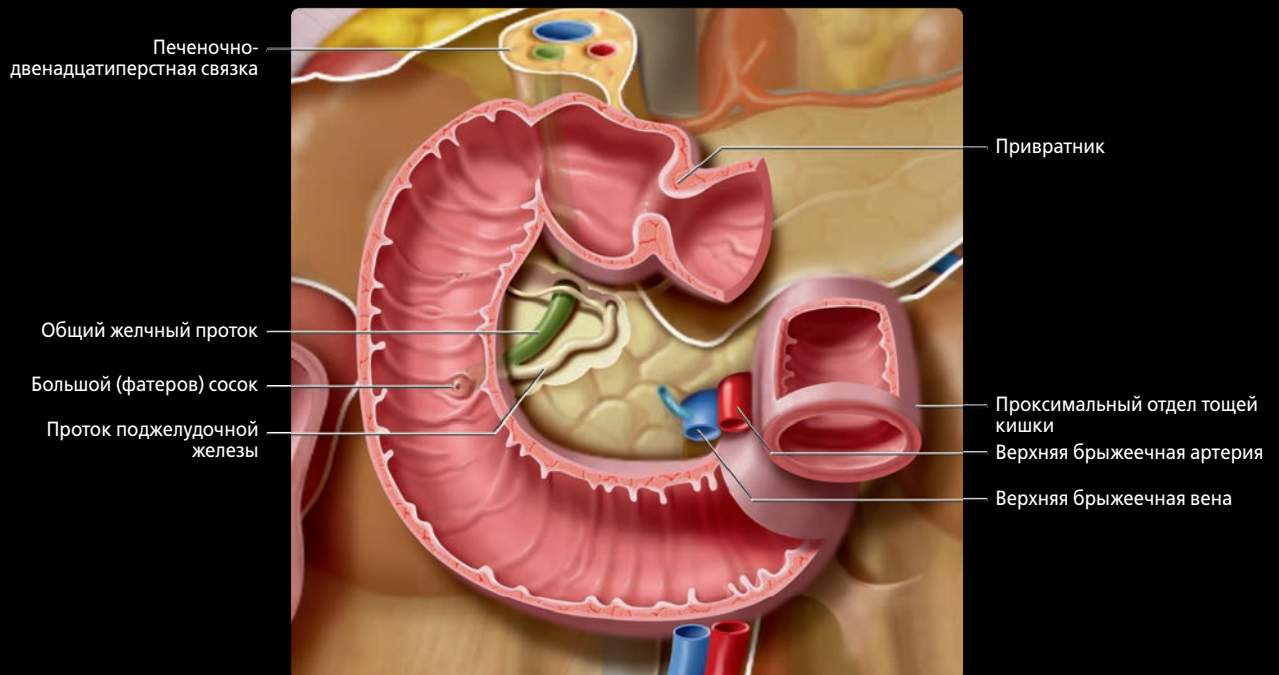
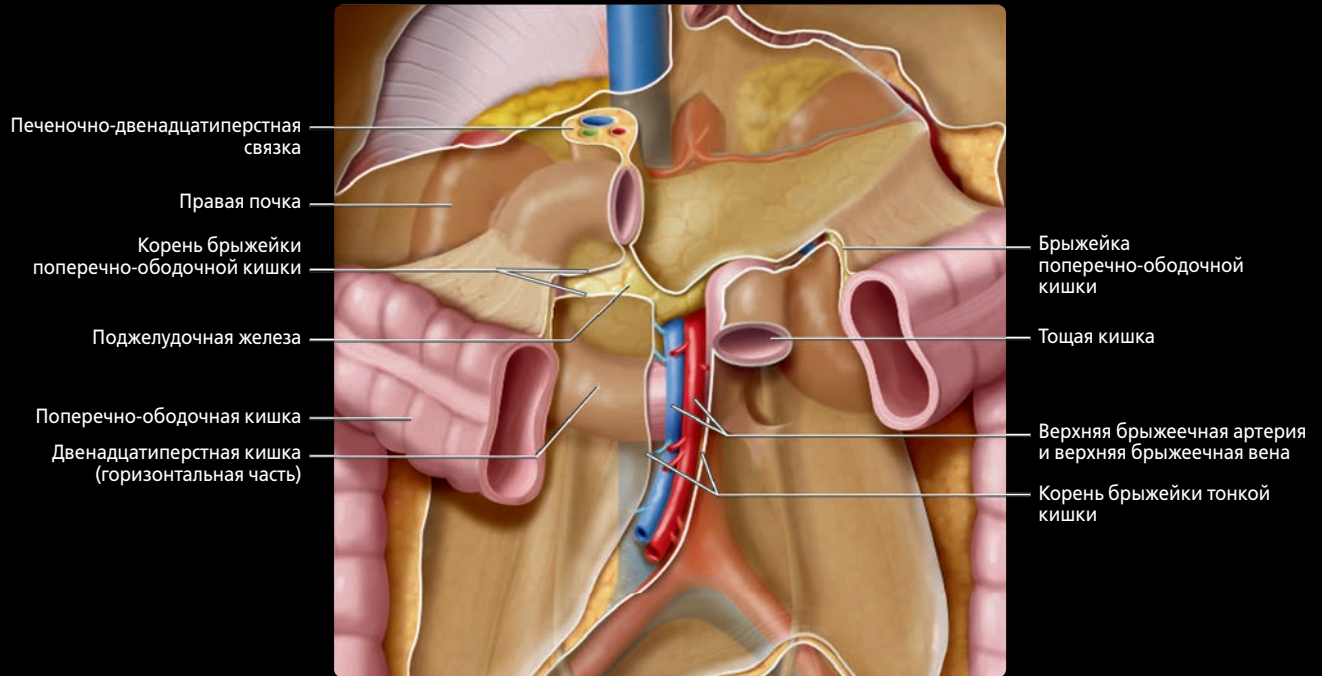


ЖЕЛУДОК И СЛИЗИСТАЯ ОБОЛОЧКА ЖЕЛУДКА, ПЕРЕДНЯЯ ПРОЕКЦИЯ



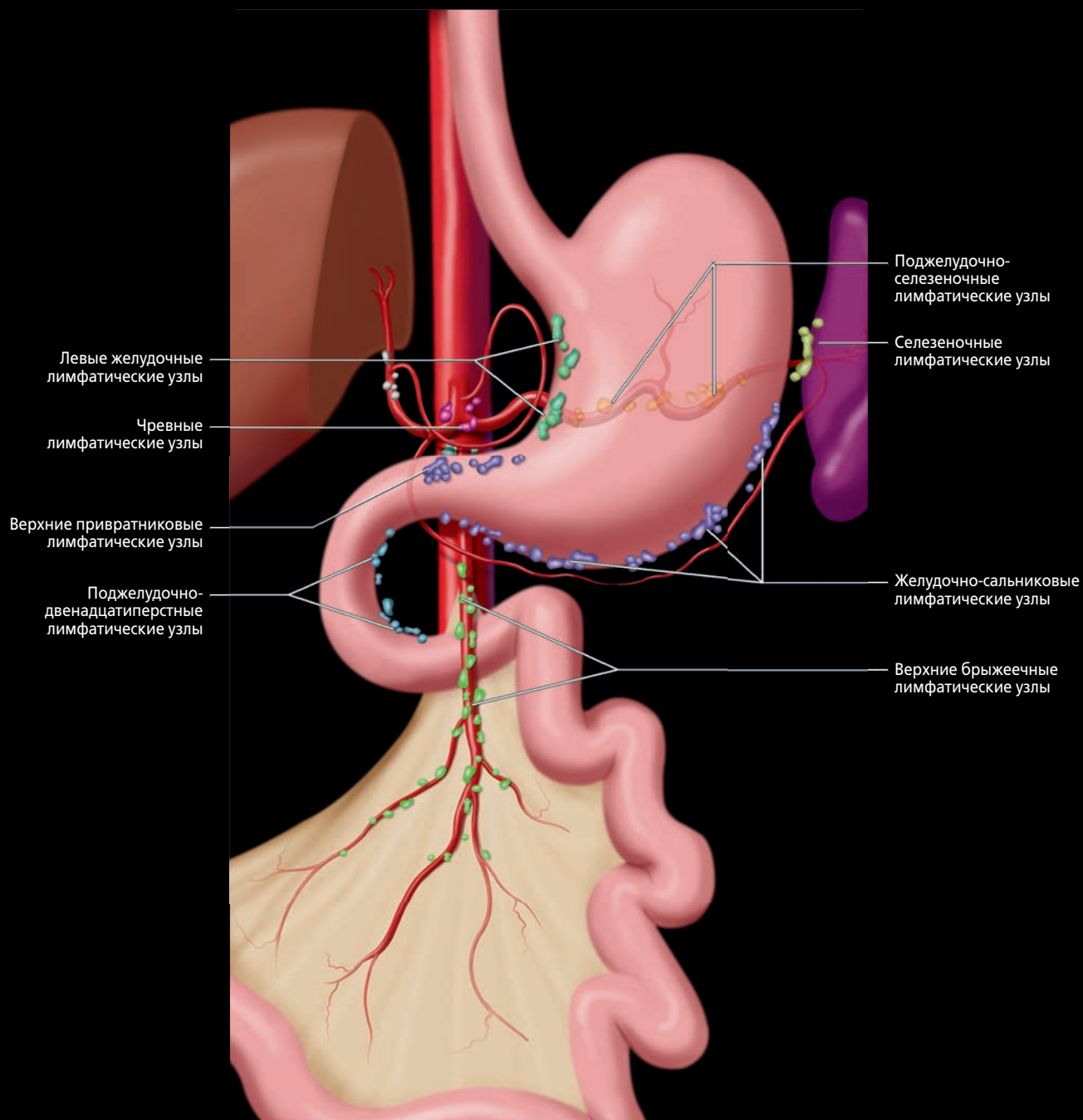
(Верхний) На этом рисунке печень и желчный пузырь смещены вверх. Обратите внимание, что малая кривизна желудка и передняя стенка желудка касаются нижней поверхности печени, а желчный пузырь прилежит к луковице двенадцатиперстной кишки. Большая кривизна желудка соединена с поперечно-ободочной кишке желудочно-ободочной связкой, продолжающейся вниз в виде большого сальника, покрывая большую часть толстой и тонкой кишки. **(Нижний)** Малый сальник идет от желудка к воротам печени и может быть разделен на более широкую и тонкую печеночно-желудочную связку и более толстую печеночно-двенадцатиперстную связку. В малом сальнике проходят воротная вена, печеночная артерия, общий желчный проток и лимфатические узлы. Свободный край малого сальника образует вентральный край сальникового отверстия — прохода, соединяющего сальниковую сумку с остальной частью брюшинной полости. Через поверхность малого сальника можно виден чревной ствол. Обратите внимание на мышечные слои желудка и средний циркулярный слой, имеющий наибольшую толщину.

ДВЕНАДЦАТИПЕРСТНАЯ КИШКА, ПЕРЕДНЯЯ ПРОЕКЦИЯ И ВНУТРЕННИЕ СКЛАДКИ



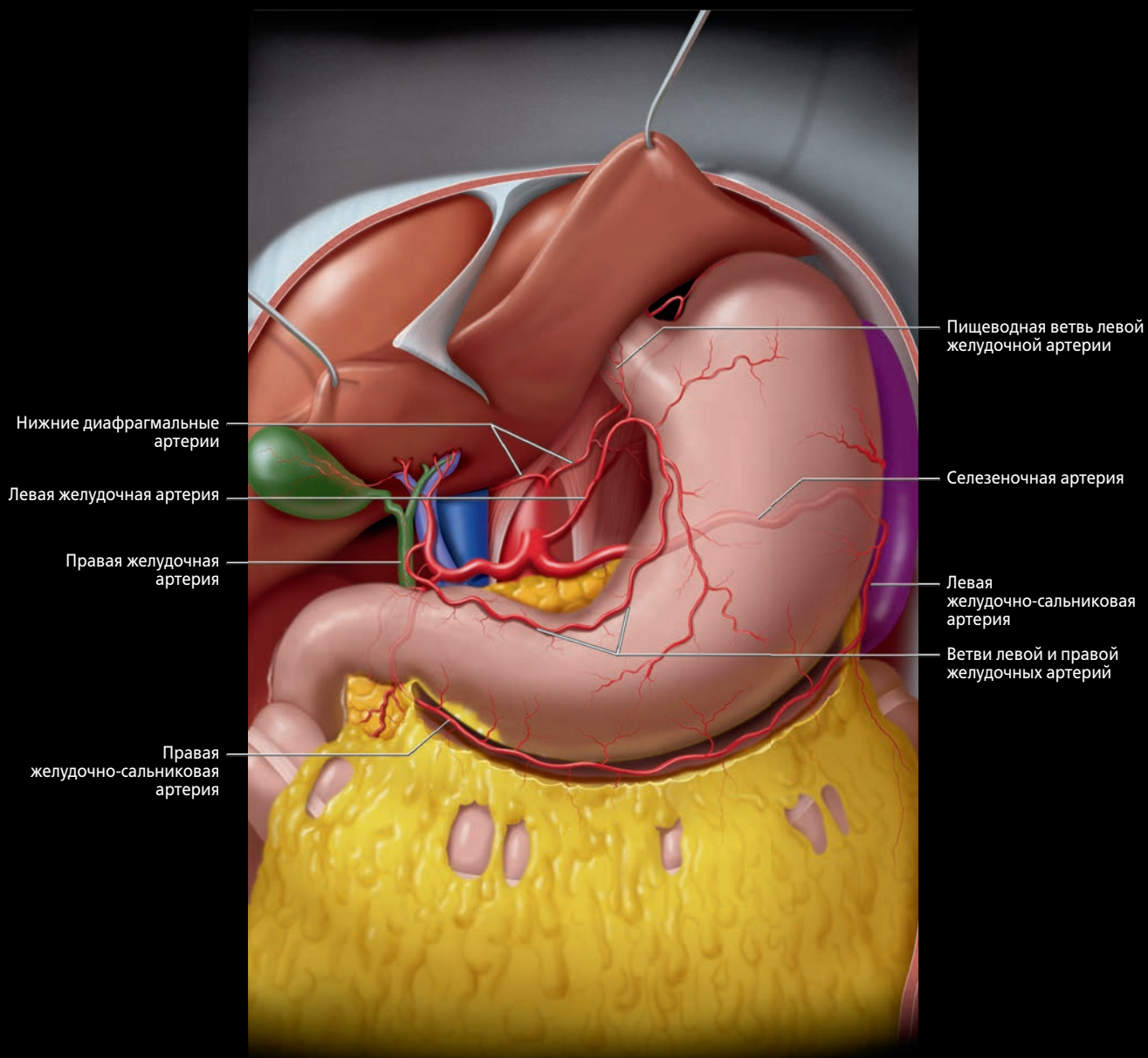
(Верхний) Двенадцатиперстная кишка расположена забрюшинно за исключением расположенной внутрибрюшинно луковицы, в то время как весь проксимальный отдел тощей кишки расположен внутрибрюшинно. Печеночно-двенадцатиперстная связка прикрепляет двенадцатиперстную кишку к воротам печени и содержит воротную триаду (общий желчный проток, печеночная артерия, воротная вена). Корень брыжейки поперечно-ободочной кишки и собственно брыжейка пересекают двенадцатиперстную кишку. Горизонтальная часть двенадцатиперстной кишки расположена кпереди от аорты и нижней полой вены и позади верхних брыжеечных сосудов (ВБА и ВБВ). Нисходящий отдел двенадцатиперстной кишки прикреплен к головке поджелудочной железы и расположен вблизи ворот правой почки. **(Нижний)** Луковица двенадцатиперстной кишки удерживается печеночно-двенадцатиперстной связкой. Двенадцатиперстно-тощекишечный угол подвешен на связке Трейтца — продолжении правой диафрагмальной ножки. Большой поджелудочно-желчный сосочек открывается на медиальной стенке нисходящего отдела двенадцатиперстной кишки. Стенка двенадцатиперстной кишки состоит из слизистого, подслизистого и двух мышечных слоев.

ЛИМФАТИЧЕСКИЕ УЗЛЫ, СОСУДЫ ЖЕЛУДКА И ТОНКОЙ КИШКИ



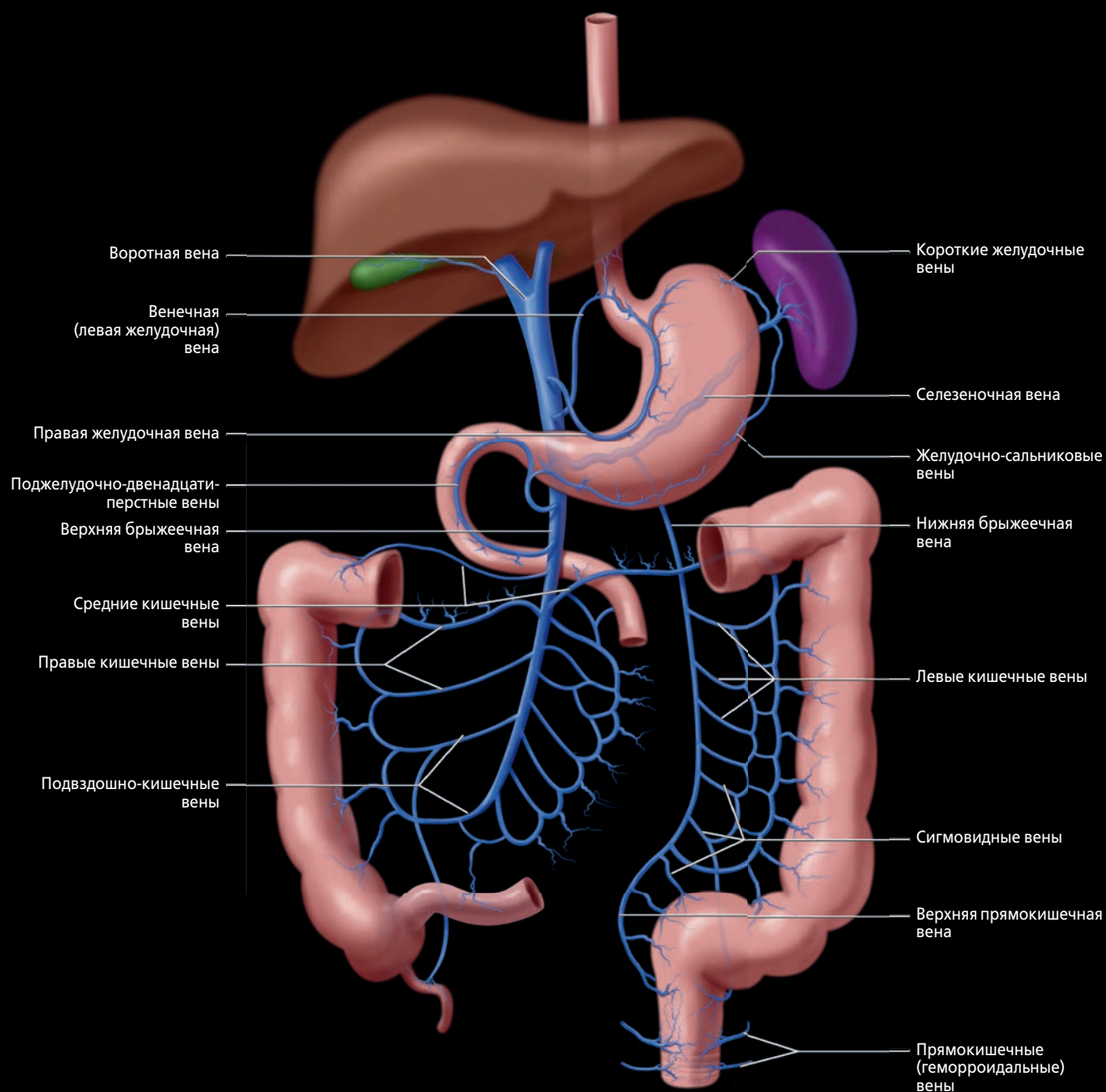
Желудочные лимфатические сосуды идут рядом с артериями, носящими схожие названия, по ходу большой и малой кривизны желудка. Лимфа от передней и задней поверхностей желудка оттекает в левые желудочные и желудочно-сальниковые лимфатические узлы и поджелудочно-селезеночные лимфатические узлы. Лимфа от нижней трети желудка, преимущественно от малой кривизны, оттекает в привратниковые лимфатические узлы, в то время как лимфа от дистального отдела большой кривизны и двенадцатиперстной кишки оттекает в поджелудочно-двенадцатиперстные лимфатические узлы. Лимфа от всех перечисленных групп лимфатических узлов оттекает в чревные лимфатические узлы, сгруппированные в области основания чревного ствола.

АРТЕРИИ ЖЕЛУДКА И ДВЕНАДЦАТИПЕРСТНОЙ КИШКИ



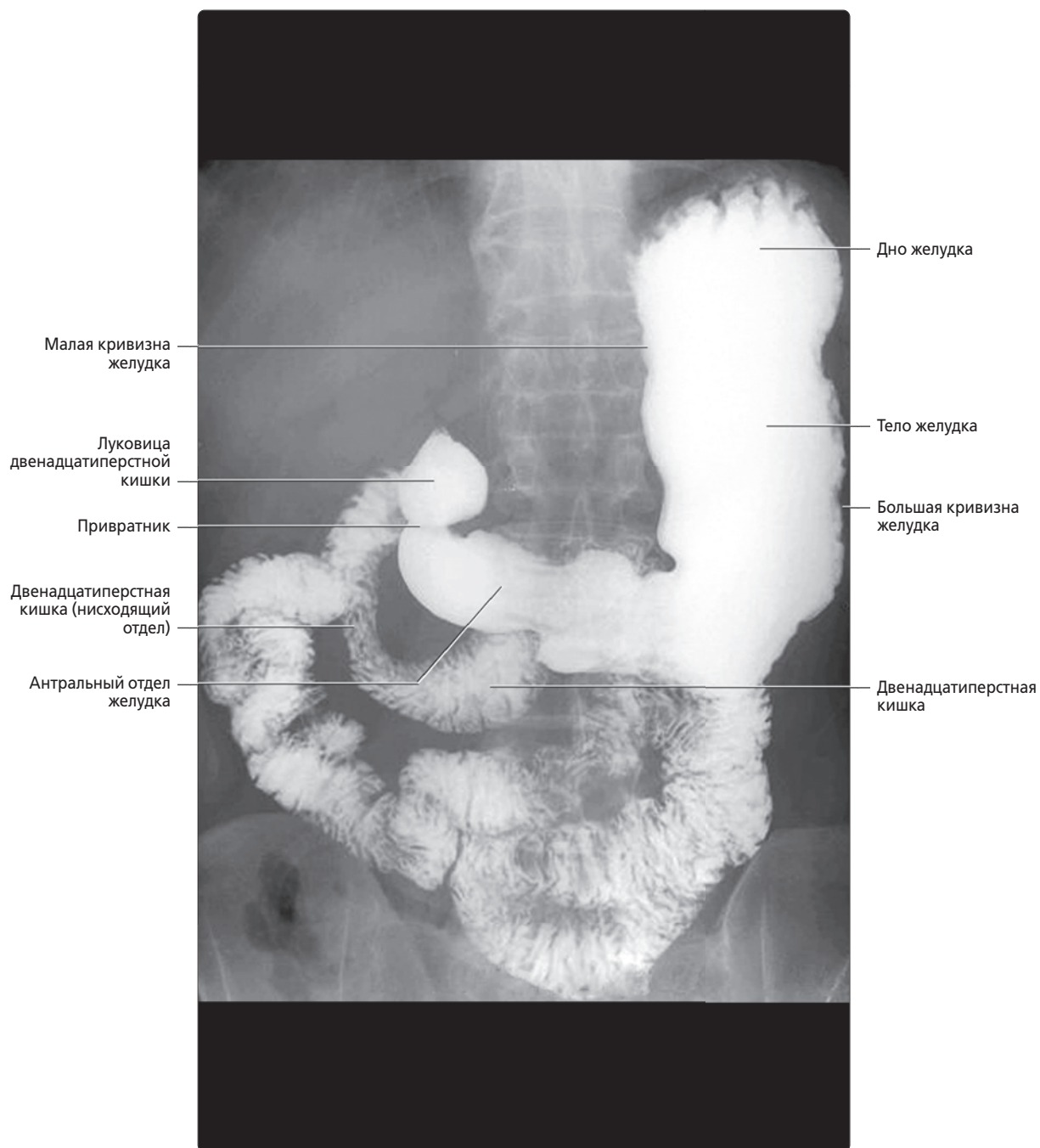
«Классическая» анатомия артерий желудка и двенадцатиперстной кишки (у 50% людей): левая желудочная артерия берет начало от чревного ствола, кровоснабжает малую кривизну желудка и анастомозирует с правой желудочной артерией — ветвью собственной печеночной артерии. Желудочно-двенадцатиперстная артерия является первой крупной ветвью общей печеночной артерии и разветвляется на верхнюю поджелудочно-двенадцатиперстную и правую желудочно-сальниковую артерии. Большая кривизна желудка кровоснабжается анастомозирующими ветвями правой и левой желудочно-сальниковых артерий, последняя из которых берет начало от селезеночной артерии. Двенадцатиперстная кишка и поджелудочная железа кровоснабжаются богатой «аркадой» поджелудочно-двенадцатиперстной кишки, состоящей из множества анастомозирующих ветвей желудочно-двенадцатиперстной и верхней брыжеечной артерий.

СИСТЕМА ВОРОТНОЙ ВЕНЫ



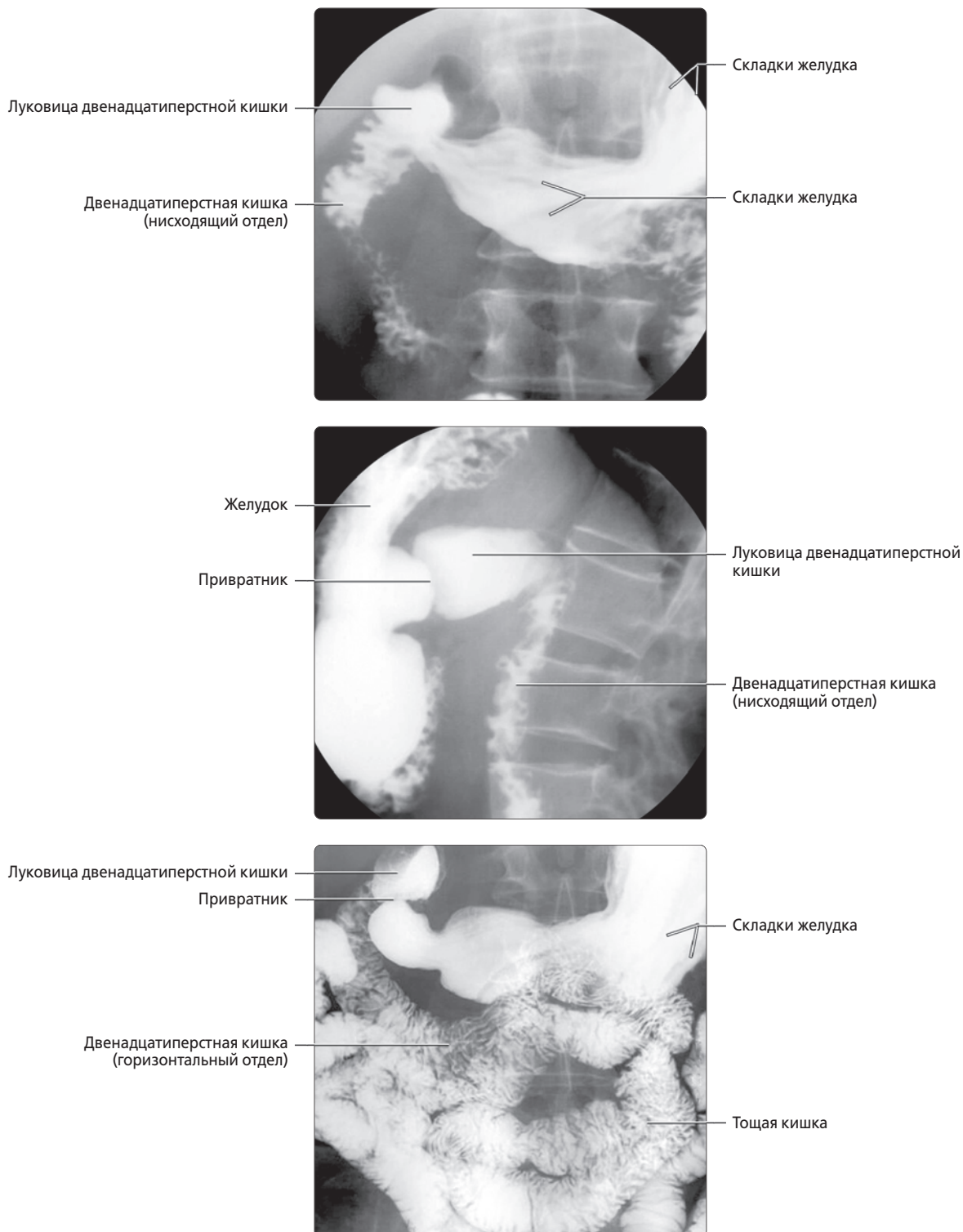
Венозный отток от желудка, двенадцатиперстной кишки, тонкой и поперечно-ободочной кишки (до селезеночного угла) осуществляется в верхнюю брыжеечную вену. Венозная кровь от поджелудочной железы оттекает в селезеночную и верхнюю брыжеечную вены (ВБВ). Венозный отток от нисходящей ободочной и сигмовидной кишок осуществляется в нижнюю брыжеечную вену (НБВ). Селезеночная вена, ВБВ и НБВ являются главными притоками воротной вены. Эти вены не имеют клапанов и свободно сообщаются между собой через несколько коллатеральных путей, имеющих важное значение при тромбозе или сдавливании вен [например, окклюзия селезеночной вены при раке поджелудочной железы, приводящая к формированию коллатерального кровотока через венечную и короткие желудочные вены (варикозное расширение желудочных вен)]. Также существует широкая сеть потенциальных коллатеральных сосудов между воротной веной и венозной системой органов, играющая важную роль при портальной гипертензии, в особенности при варикозном расширении желудочно-пищеводных, околопупочных и геморроидальных вен.

ЖЕЛУДОК, НОРМА



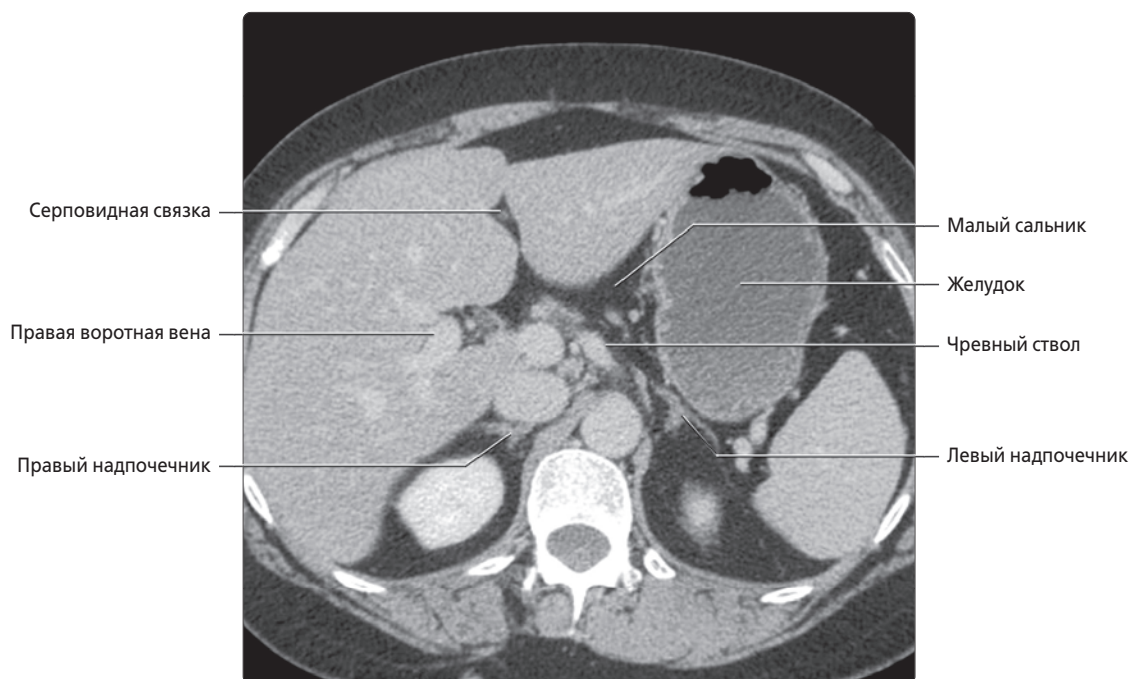
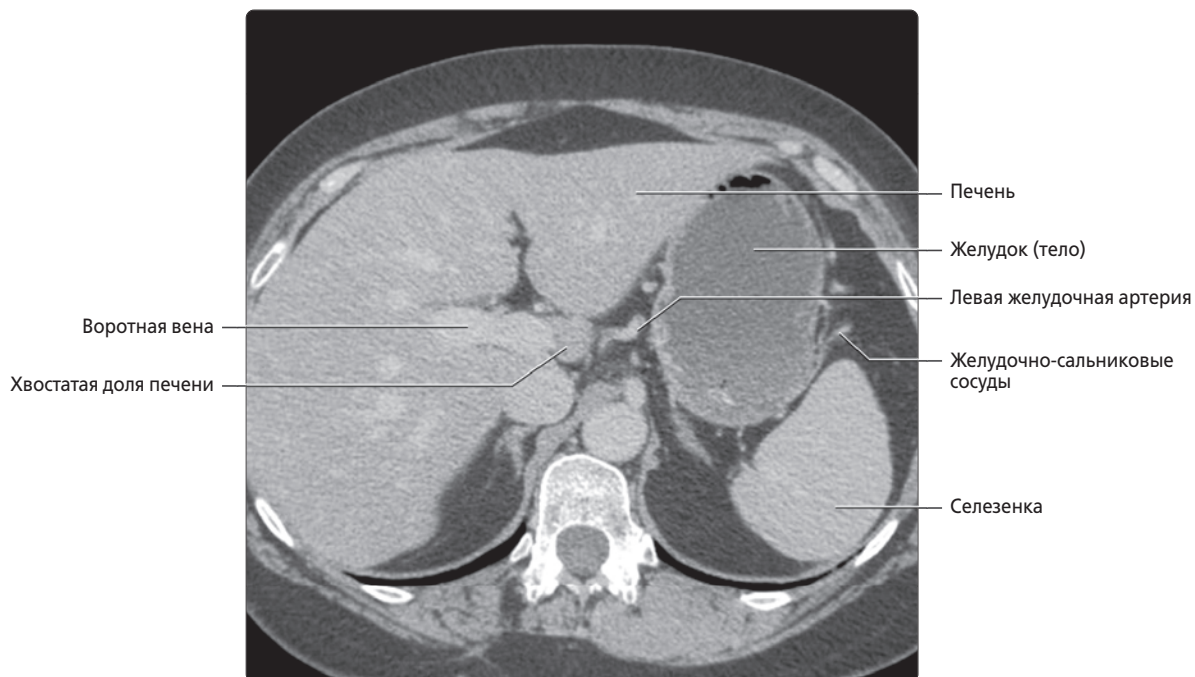
Прицельная рентгенография верхних отделов ЖКТ во фронтальной плоскости. Малая кривизна желудка является вогнутой границей, а большая кривизна — выпуклой границей желудка. Дно желудка является самым верхним отделом желудка в виде капюшона, под острым углом пересекающимся с кардиальным отделом в области входа пищевода в брюшную полость. Тело желудка является наибольшим отделом, а антральный — дистальным отделом желудка, опорожняющимся в двенадцатиперстную кишку через привратник.

ВЕРХНИЕ ОТДЕЛЫ ЖКТ, ЖЕЛУДОК И ДВЕНАДЦАТИПЕРСТНАЯ КИШКА, НОРМА



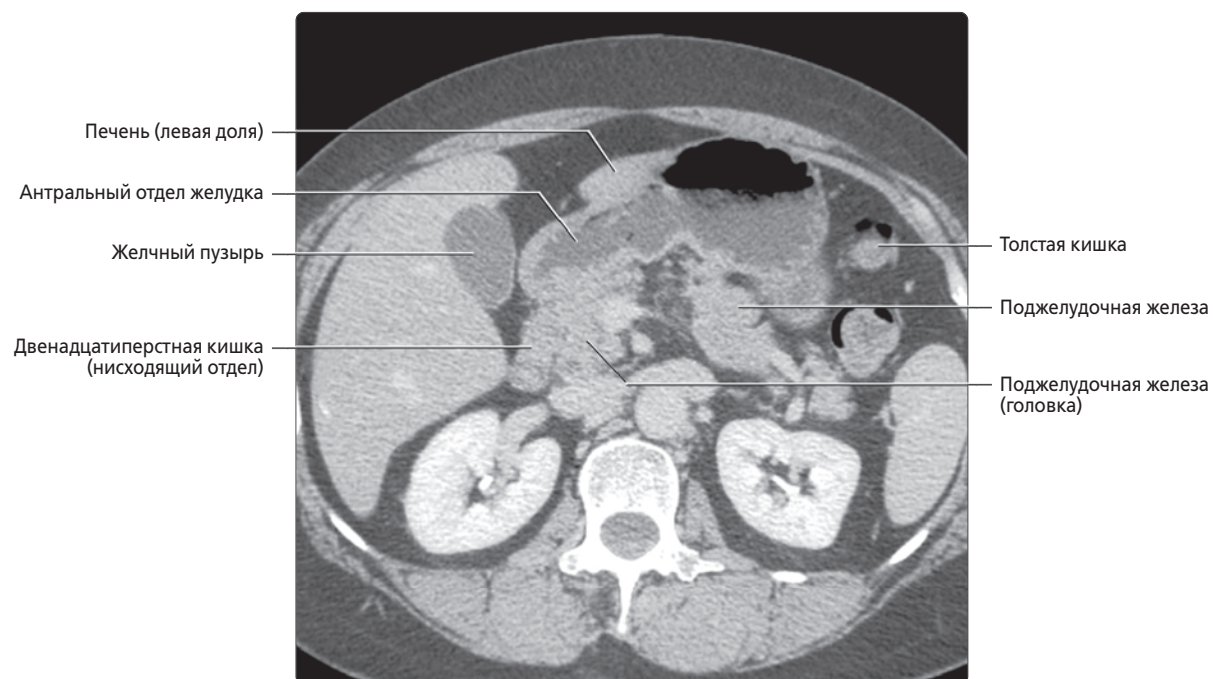
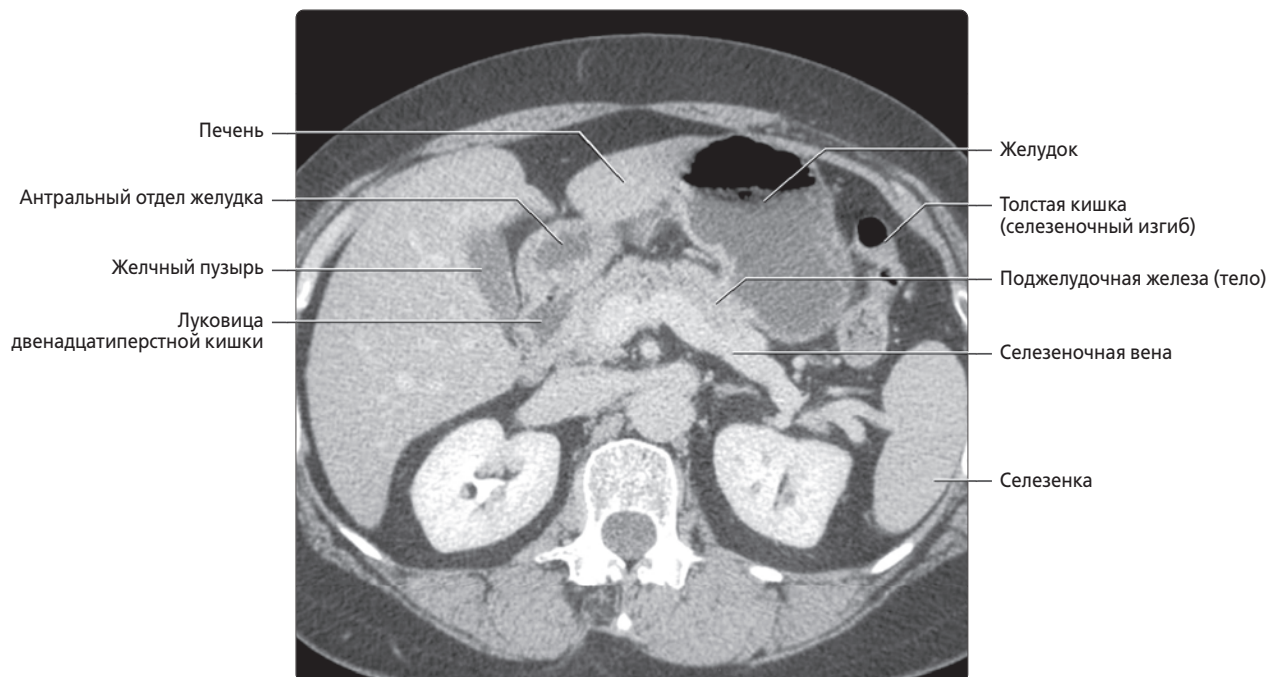
(Верхний) Прицельная рентгенография верхних отделов ЖКТ с бариевым контрастом: дистальный отдел желудка и двенадцатиперстная кишка. Обратите внимание на нормальные складки желудка—гладкие линейные дефекты наполнения бариевым контрастом. **(Средний)** Снимок в боковой проекции: передняя и задняя стенки желудка и профиль привратника. Луковица двенадцатиперстной кишки значительно расширена и имеет нормальную треугольную форму. **(Нижний)** На другом снимке определяется нормальная гладкая поверхность слизистой оболочки двенадцатиперстной кишки, в отличие от нормальной перьевидной структуры складок остальных отделов двенадцатиперстной кишки и тощей кишки.

АНАТОМИЯ ЖЕЛУДКА И ДВЕНАДЦАТИПЕРСТНОЙ КИШКИ. НОРМА, КТ С КОНТРАСТИРОВАНИЕМ, АКСИАЛЬНЫЙ СРЕЗ



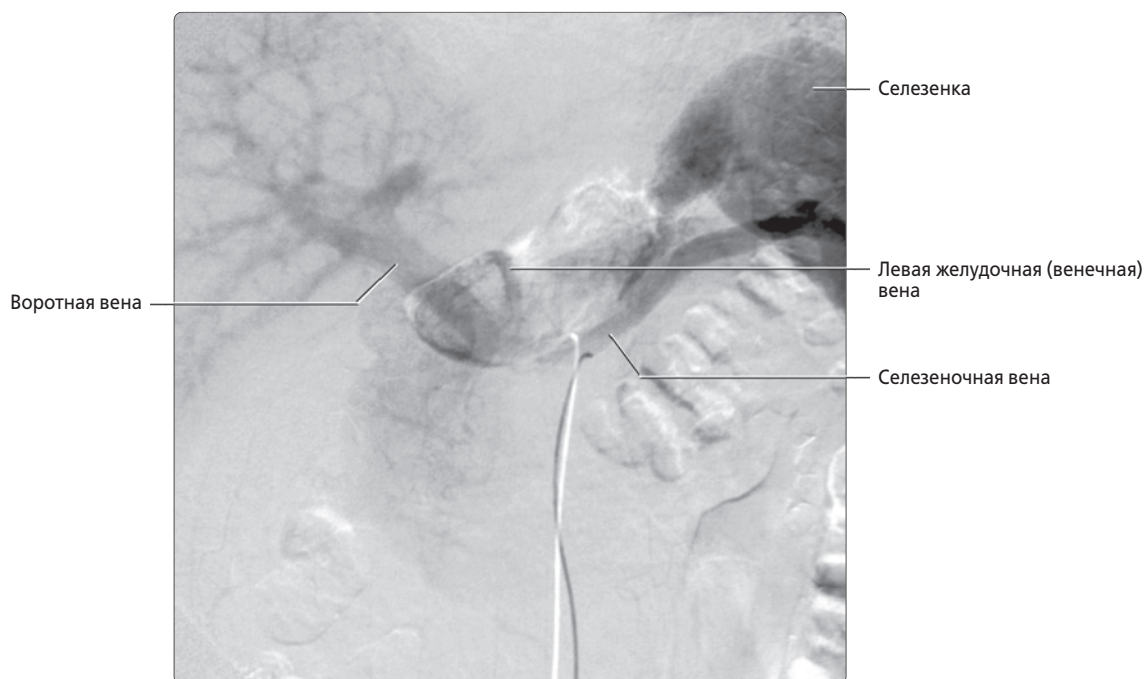
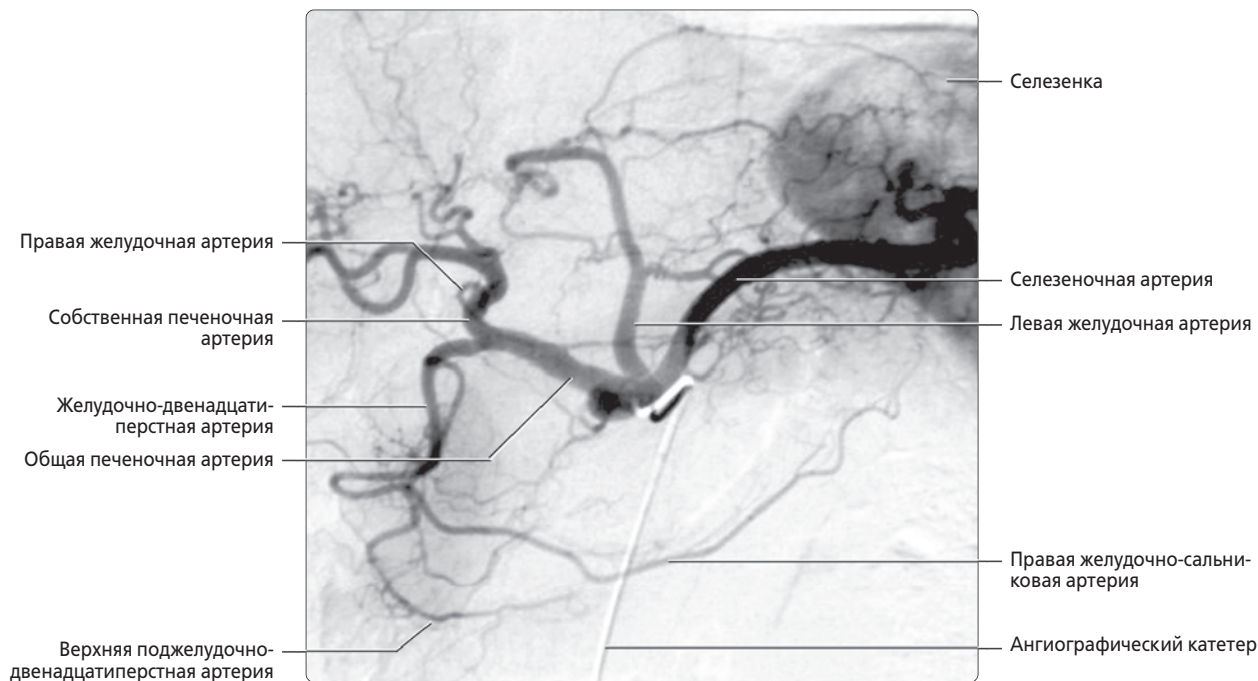
(Верхний) КТ с контрастированием: нормальное взаиморасположение желудка и прилегающих органов. Обратите внимание, что желудок может быть сдавлен увеличенной печенью или селезенкой. **(Нижний)** Обратите внимание на малый сальник, содержащий жировую ткань, сосуды и лимфатические узлы желудка и печени.

АНАТОМИЯ ЖЕЛУДКА И ДВЕНАДЦАТИПЕРСТНОЙ КИШКИ. НОРМА, КТ С КОНТРАСТИРОВАНИЕМ, АКСИАЛЬНЫЙ СРЕЗ



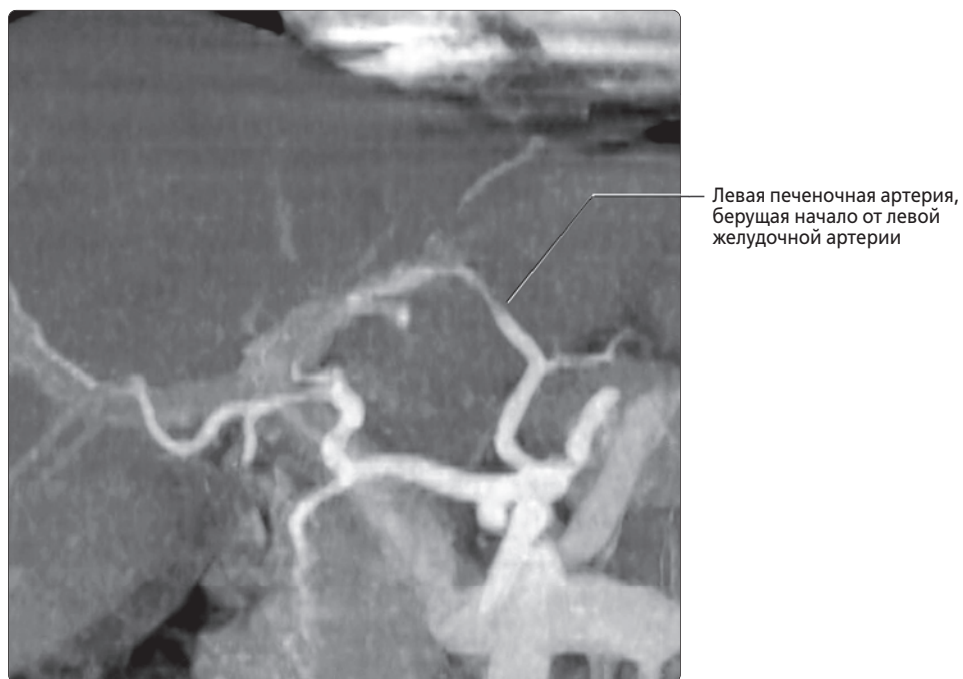
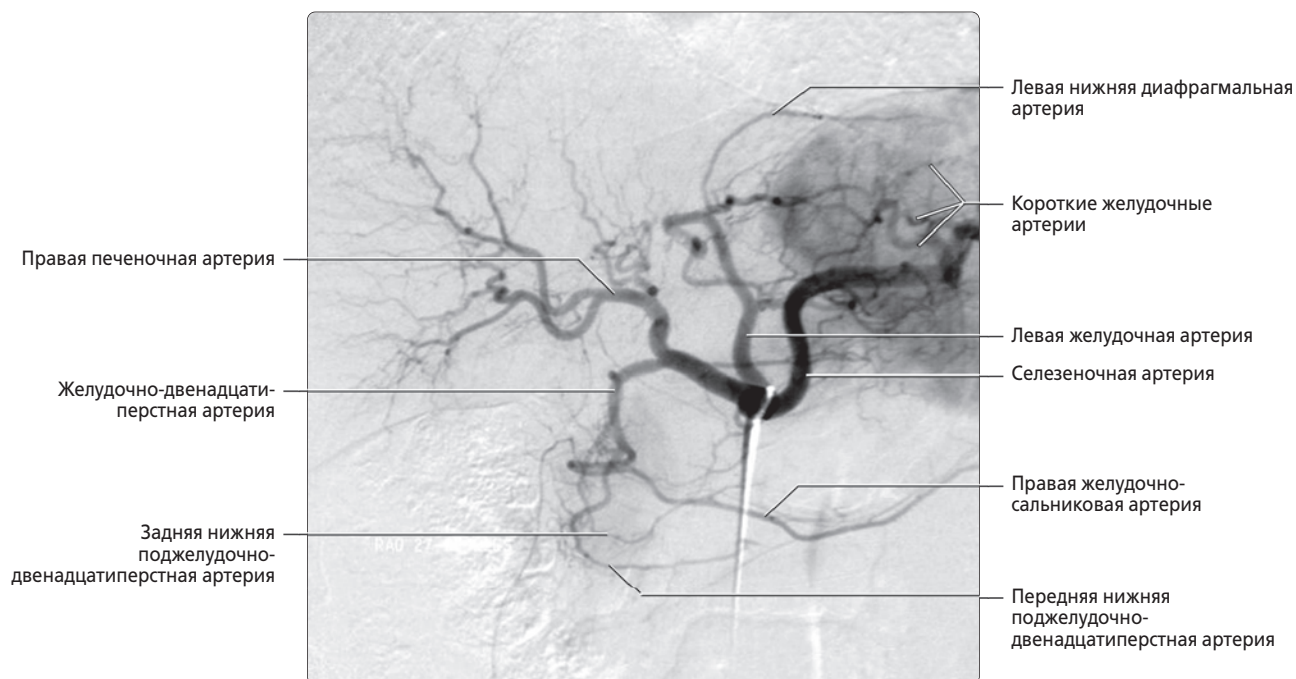
(Верхний) Верхняя стенка желудка прилежит к поджелудочной железе, между ними расположен только малый сальник. Желчный пузырь прилежит к антральному отделу желудка и луковице двенадцатиперстной кишки. Большая кривизна желудка касается селезеночного изгиба толстой кишки. **(Нижний)** Антральный отдел желудка прилежит к головке поджелудочной железы кзади и желчному пузырю сбоку.

СОСУДЫ ЖЕЛУДКА И ДВЕНАДЦАТИПЕРСТНОЙ КИШКИ, НОРМА



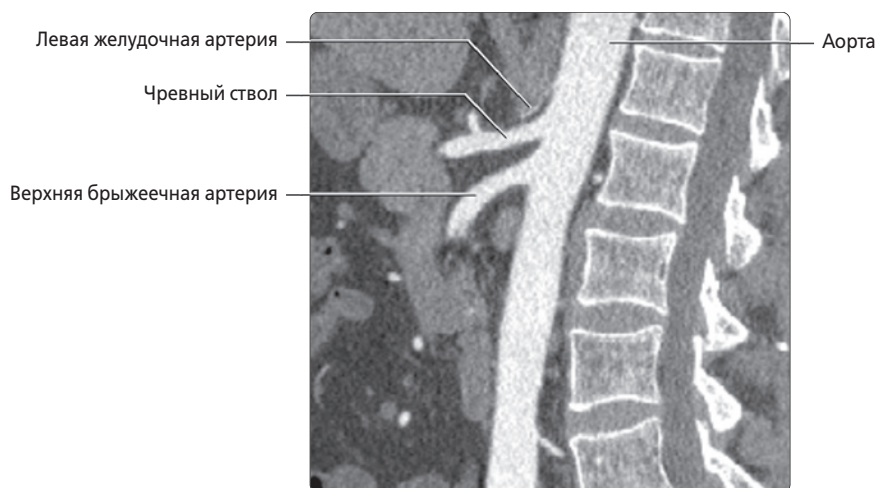
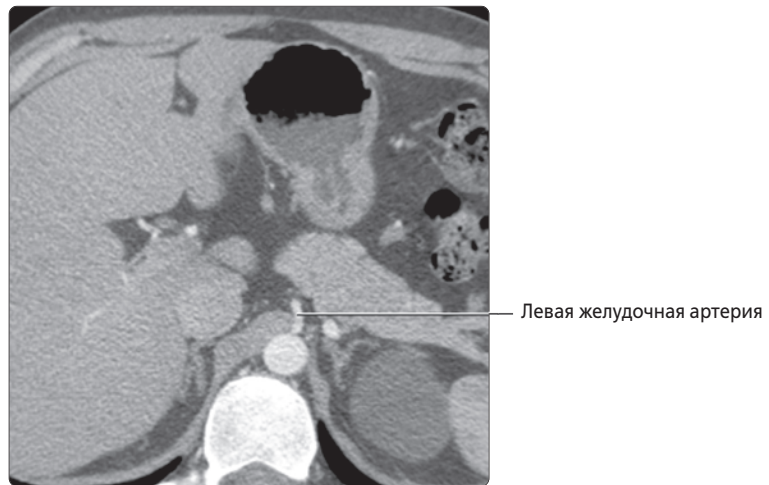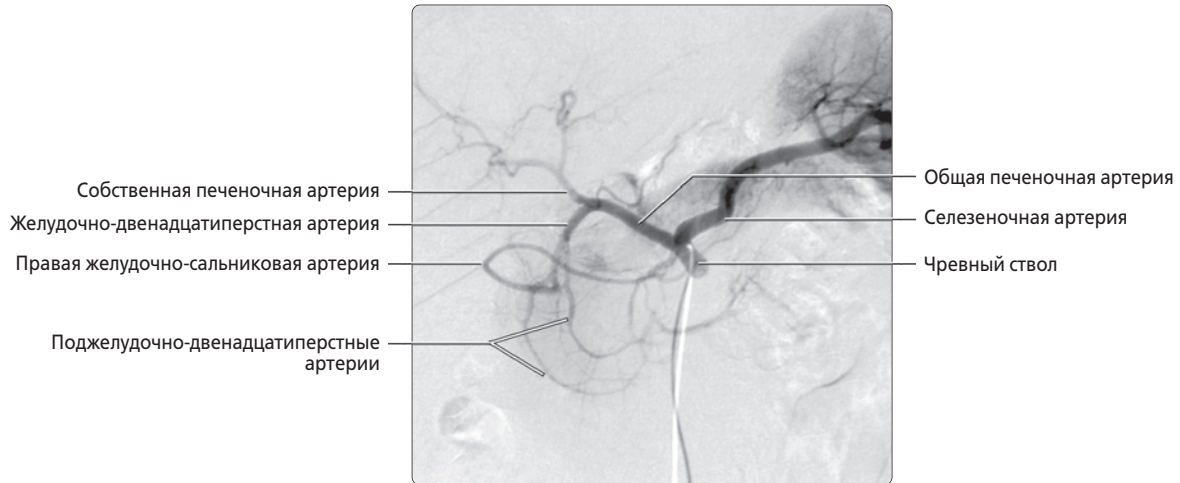
(Верхний) Катетерная ангиография, введение контрастного вещества в чревный ствол: определяются основные ветви чревного ствола (левая желудочная, селезеночная и общая печеночная артерии). Малая кривизна желудка кровоснабжается левой и правой желудочными артериями, последняя из которых является ветвью собственной печеночной артерии. Большая кривизна желудка кровоснабжается правой и левой желудочно-сальниковыми артериями — ветвями желудочно-двенадцатиперстной и селезеночной артерий соответственно. Селезеночная артерия также кровоснабжает дно желудка короткими желудочными артериями. Желудочно-двенадцатиперстная артерия отдает верхние поджелудочно-двенадцатиперстные артерии, анастомозирующие с ветвями верхней брыжеечной артерии, что обеспечивает обильное кровоснабжение поджелудочной железы и двенадцатиперстной кишки. Существует несколько врожденных вариантов развития сосудов, кровоснабжающих органы верхнего отдела брюшной полости, и множество сообщений между чревным стволом и верхней брыжеечной артерией и их ветвями. **(Нижний)** Артериография, изображение в венозную фазу: определяется место впадения левой желудочной вены в воротную вену вблизи точки ее слияния с селезеночной веной.

ВАРИАНТЫ РАЗВИТИЯ АРТЕРИЙ, КАТЕТЕРНАЯ И КТ-АНГИОГРАФИЯ



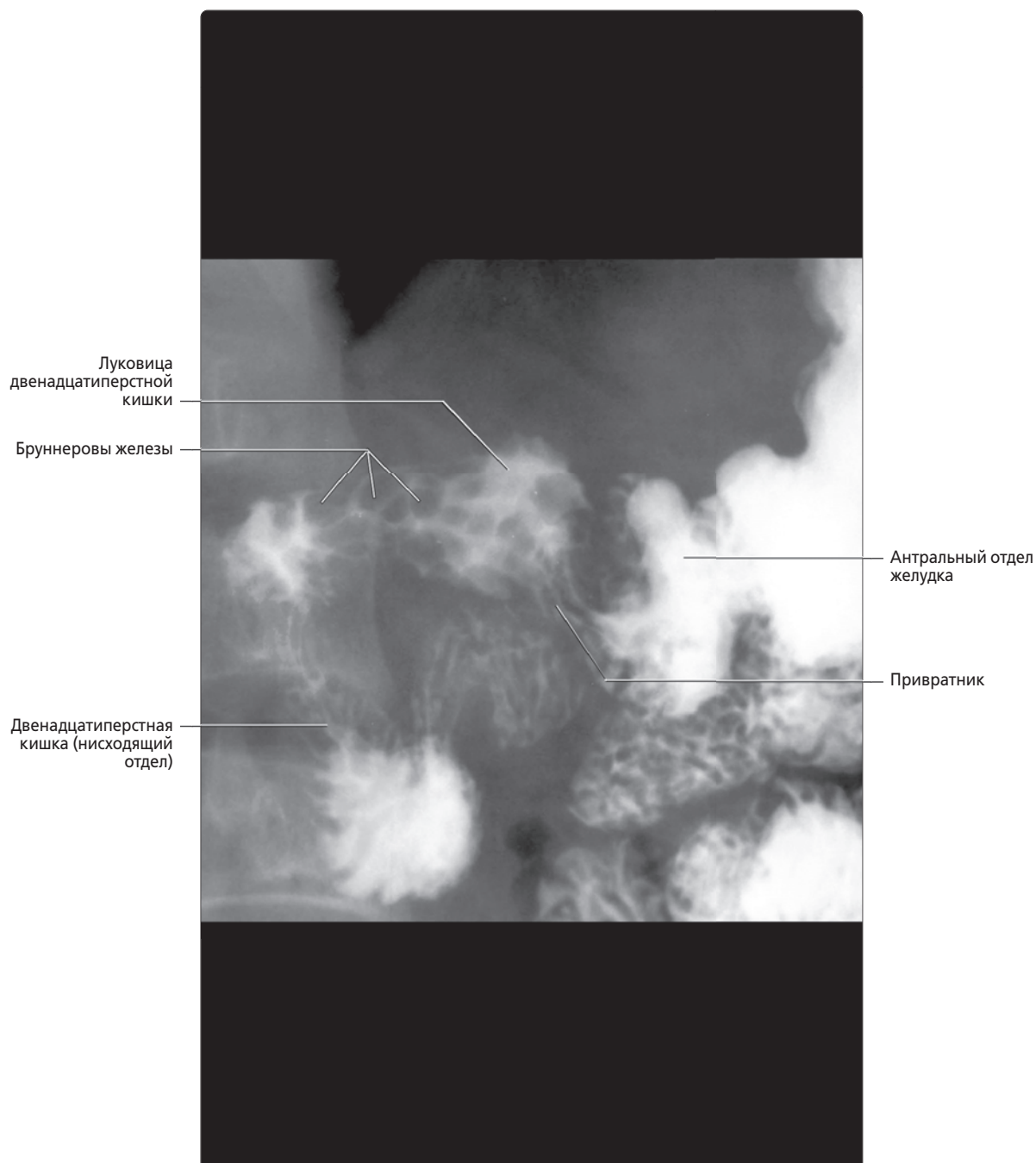
(Верхний) Катетерная ангиография: визуализируется общая печеночная артерия, берущая начало от чревного ствола, являющаяся наиболее часто встречающейся ветвью чревного ствола и дающая начало желудочно-двенадцатиперстной и правой печеночной артериям. **(Нижний)** КТ с контрастированием, реконструкция ПМИ, корональный срез: определяется точка отхождения левой печеночной артерии от левой желудочной артерии — часто встречающийся вариант развития, лучше визуализирующийся при КТ-ангиографии, чем при катетерной ангиографии. Ветви системы воротной вены контрастируются слабее, что обусловлено выбором времени проведения КТ для преимущественной визуализации артерий. Левая печеночная артерия «замещена» левой желудочной артерией ~ у 10% людей.

ВАРИАНТЫ РАЗВИТИЯ АРТЕРИЙ, ОБОСОБЛЕННОЕ НАЧАЛО ЛЕВОЙ ЖЕЛУДОЧНОЙ АРТЕРИИ



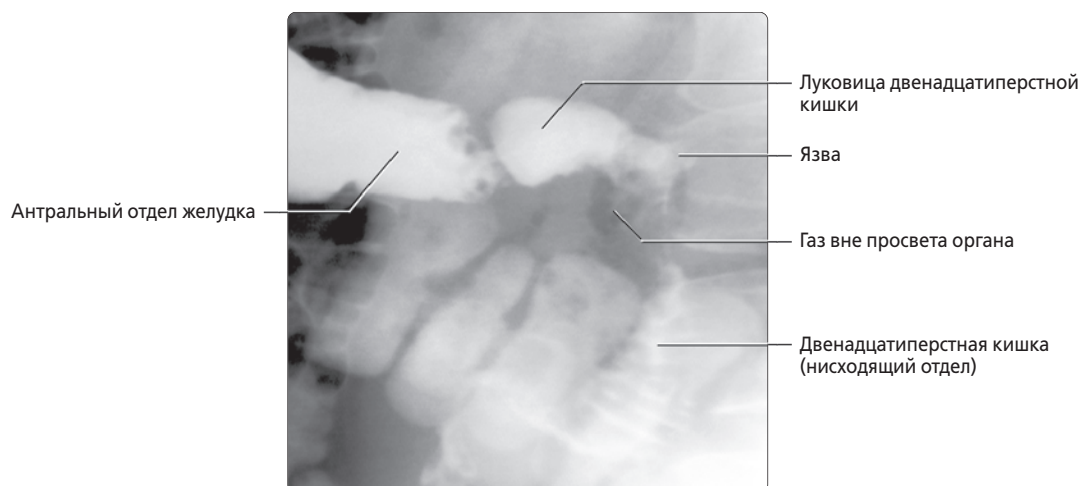
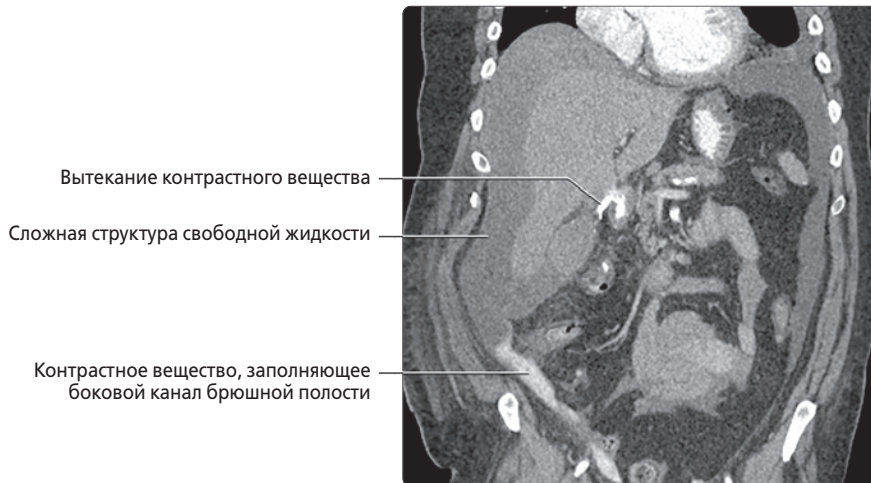
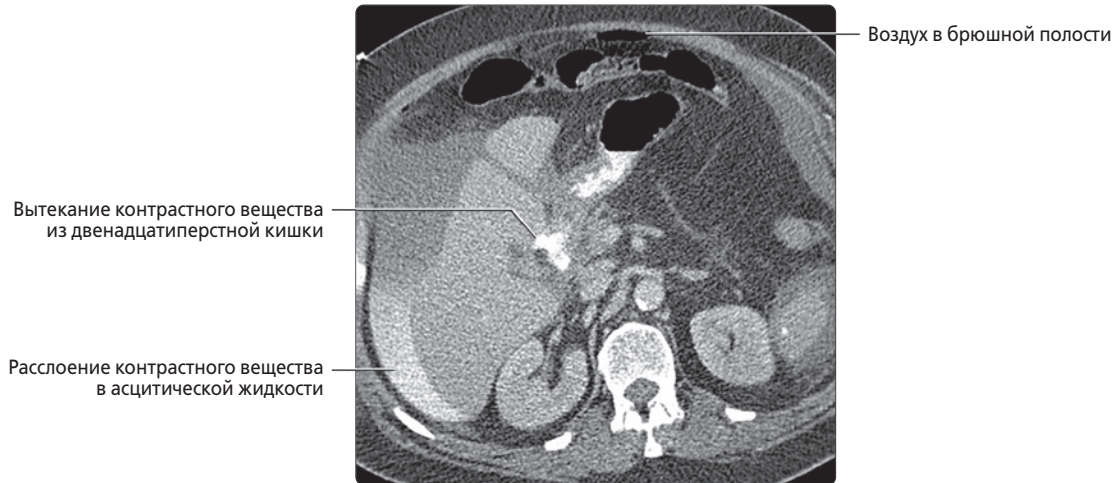
(Верхний) Ангиография чревного ствола, артериальная фаза: определяются только общая печеночная и селезеночная артерии, берущие начало от чревного ствола. У этого пациента левая желудочная артерия имеет обособленное начало от аорты, что показано на последующих КТ срезах. **(Средний)** КТ с контрастированием, аксиальный срез: на срезе через верхний отдел брюшной полости визуализируются левая желудочная артерия, начинающаяся обособленно от аорты, а не обычное начало от чревного ствола. **(Нижний)** КТ с контрастированием, реконструкция сагиттального среза: у этого же пациента определяется точка отхождения чревного ствола и верхней брыжеечной артерии от проксимального отдела брюшной аорты. Едва заметна малая левая желудочная артерия, у этого пациента берущая начало обособленно от аорты.

ГИПЕРПЛАЗИЯ БРУННЕРОВЫХ ЖЕЛЕЗ



Прицельная рентгенография верхних отделов ЖКТ: множественные полиповидные дефекты наполнения в луковице двенадцатиперстной кишки, характерные для гиперплазии бруннеровых желез. Эти железы являются нормальным компонентом стенки двенадцатиперстной кишки, в большом количестве встречающиеся в луковице и нисходящем отделе двенадцатиперстной кишки. Обычно они 1–2 мм в диаметре и не определяются при рентгенографии. Секрет бруннеровых желез — прозрачная жидкость, содержащая слизь и слабые протеолитические ферменты, действующие в кислой среде.

ПРОБОДНАЯ ЯЗВА ДВЕНАДЦАТИПЕРСТНОЙ КИШКИ



(Верхний) КТ с контрастированием, аксиальный срез: у пациента с острыми болями в животе определяется большой объем асцитической жидкости и небольшое количество свободного воздуха в переднем отделе брюшной полости. Гораздо важнее проникновение контрастного вещества из двенадцатиперстной кишки в брюшную полость и наличие слоев контраста высокой плотности в околопеченочной асцитической жидкости. **(Средний)** КТ с контрастированием, корональный срез: у этого же пациента хорошо определяется вытекание контрастного вещества из двенадцатиперстной кишки в сочетании с распространенной свободной асцитической жидкостью и свободным контрастным веществом. В ходе хирургической операции выявлена прободная язва. **(Нижний)** Прицельная рентгенография верхних отделов ЖКТ в косой проекции: язва в области «верхушки» двенадцатиперстной кишки (начальная часть ее нисходящего отдела за луковицей). Просвет прилегающего отдела двенадцатиперстной кишки сужен за счет спазма, отмечается наличие газа вне просвета органа. В ходе хирургической операции подтверждена прободная язва. Луковица двенадцатиперстной кишки расположена внутрибрюшинно, остальная часть — забрюшинно, что обусловило наличие воспаления и газа в забрюшинном пространстве.