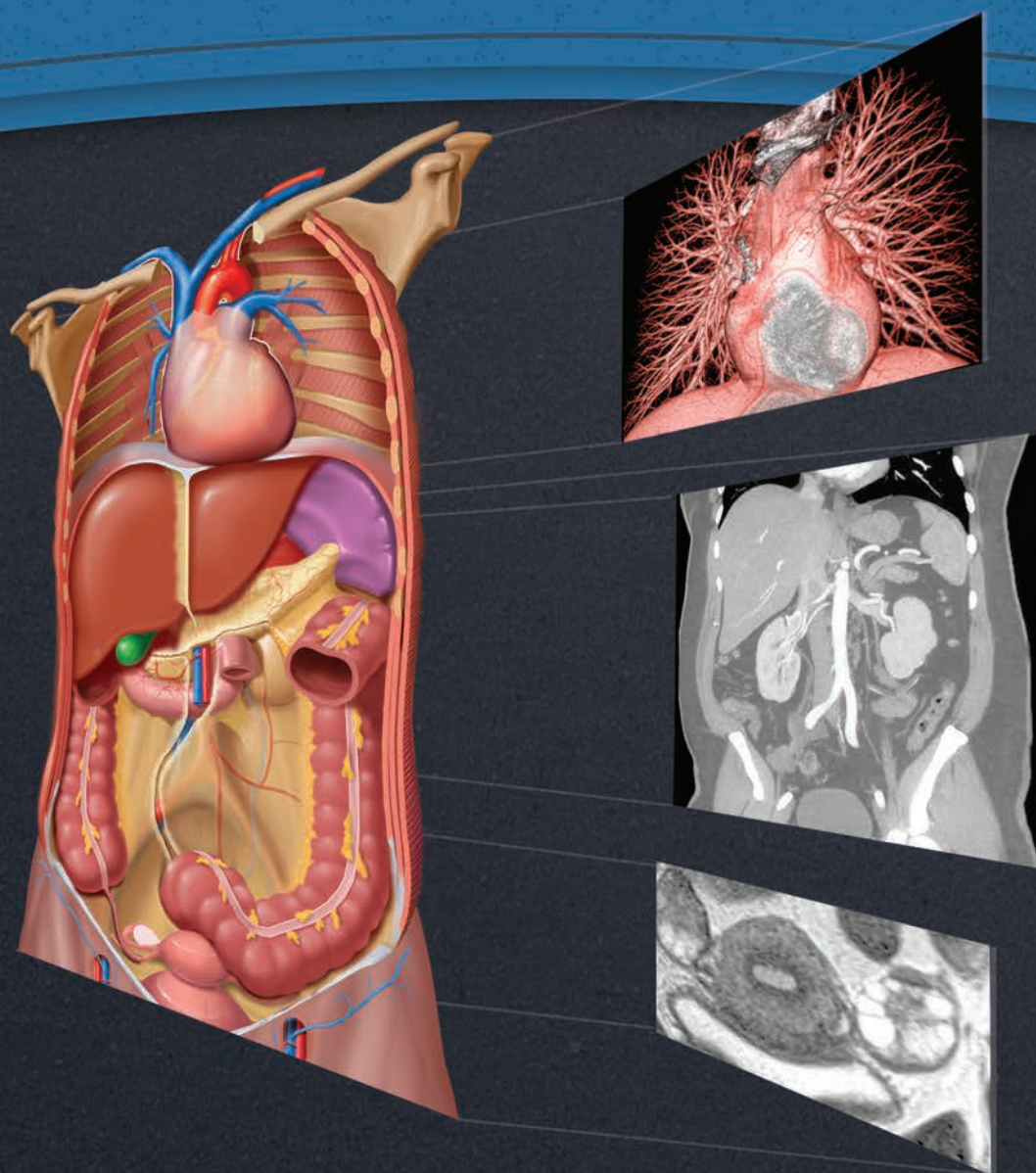


ЛУЧЕВАЯ АНАТОМИЯ

Грудь · Живот · Таз

ПЕРЕВОД ВТОРОГО ИЗДАНИЯ



ФЕДЕРЛЕ | РОЗАДО-ДЕ-КРИСТЕНСОН
РАМАН | КАРТЕР | ВУДВОРД | ШААБАН

IMAGING ANATOMY

Chest • Abdomen • Pelvis

SECOND EDITION

Michael P. Federle, MD, FACR

Professor and Associate Chair for Education
Department of Radiology Stanford University School of Medicine
Stanford, California

Melissa L. Rosado-de-Christenson, MD, FACR

Section Chief, Thoracic Radiology
Department of Radiology Saint Luke's Hospital of Kansas City
Professor of Radiology
University of Missouri–Kansas City School of Medicine
Kansas City, Missouri

Siva P. Raman, MD

Assistant Professor of Radiology
Department of Radiology Johns Hopkins University School of Medicine
Baltimore, Maryland

Brett W. Carter, MD

Assistant Professor of Radiology
Department of Diagnostic Radiology
The University of Texas MD Anderson Cancer Center
Assistant Professor of Radiology
Department of Diagnostic and Interventional Imaging
The University of Texas Medical School at Houston
Houston, Texas

Paula J. Woodward, MD

David G. Bragg, MD and Marcia R. Bragg Presidential Endowed
Chair in Oncologic Imaging
Professor of Radiology
Department of Radiology and Imaging Sciences
University of Utah School of Medicine
Salt Lake City, Utah

Akram M. Shaaban, MBBCh

Professor of Radiology
Department of Radiology and Imaging Sciences
University of Utah School of Medicine
Salt Lake City, Utah

ЛУЧЕВАЯ АНАТОМИЯ

Грудь · Живот · Таз

ПЕРЕВОД ВТОРОГО ИЗДАНИЯ

Майкл П. Федерле
Мелисса Л. Розадо-де-Кристенсон
Шива П. Раман
Бретт У. Картер
Паула Дж. Вудворд
Акрам М. Шаабан

Перевод с английского

А. А. Антонов



Москва, 2018

УДК 616-073.75
ББК 53.6
Л87

**Лучевая анатомия. Грудь, живот, таз / М.П. Федерле,
Л87 М.Л. Розадо-де-Кристенсон, Ш.П. Раман и др.; перев. с англ. – М.:
Издательство Панфилова, 2018. – 1128 с.: илл.
ISBN 978-5-91839-099-3**

Издание представляет собой всеобъемлющий атлас лучевой анатомии органов грудной и брюшной полостей, а также органов малого таза, в который включены более 2500 высококачественных иллюстраций. При описании анатомических структур особое внимание уделено вопросам клинической значимости, вариантам нормы и особенностям лучевой визуализации при наиболее распространенных патологических процессах. В новое издание включено описание возможностей комплексного применения наиболее современных методов и режимов визуализации.

Книга предназначена для специалистов по лучевой диагностике.

УДК 616-073.75
ББК 53.6

Предупреждение

Современная медицина находится в процессе непрерывного развития, поэтому все данные, особенно для диагностики и лечения, соответствуют уровню научных знаний лишь на момент выхода книги из печати. Все аспекты диагностических рекомендаций были проработаны максимально тщательно. В свою очередь, читатели не должны пренебрегать прилагаемыми инструкциями и информацией в целях контроля, чтобы в сомнительных случаях обратиться за консультацией к специалисту. Читатель сам несет ответственность за любое диагностическое или терапевтическое применение. Зарегистрированные торговые знаки (защищенные торговые марки) в данном издании специально не оговаривались. Однако отсутствие соответствующей ссылки не дает оснований для вывода о свободном торговом наименовании. Каждый раздел данной книги защищен авторскими правами. Любое ее использование вне положений закона об авторском праве при отсутствии письменного согласия издательства недопустимо и наказуемо. Ни одна из частей данной книги не может быть воспроизведена в какой-либо форме без письменного разрешения издательства.

В соответствии с действующим законодательством Elsevier не несет ответственности за любой ущерб лицам и/или имуществу в результате фактического или предполагаемого использования материалов этого издания, нарушения прав интеллектуальной собственности или права на конфиденциальность, а также ненадлежащего применения или эксплуатации в результате халатности или иным образом при использовании идей, инструкций, описания процедур, средств или методов, содержащихся в этой книге.

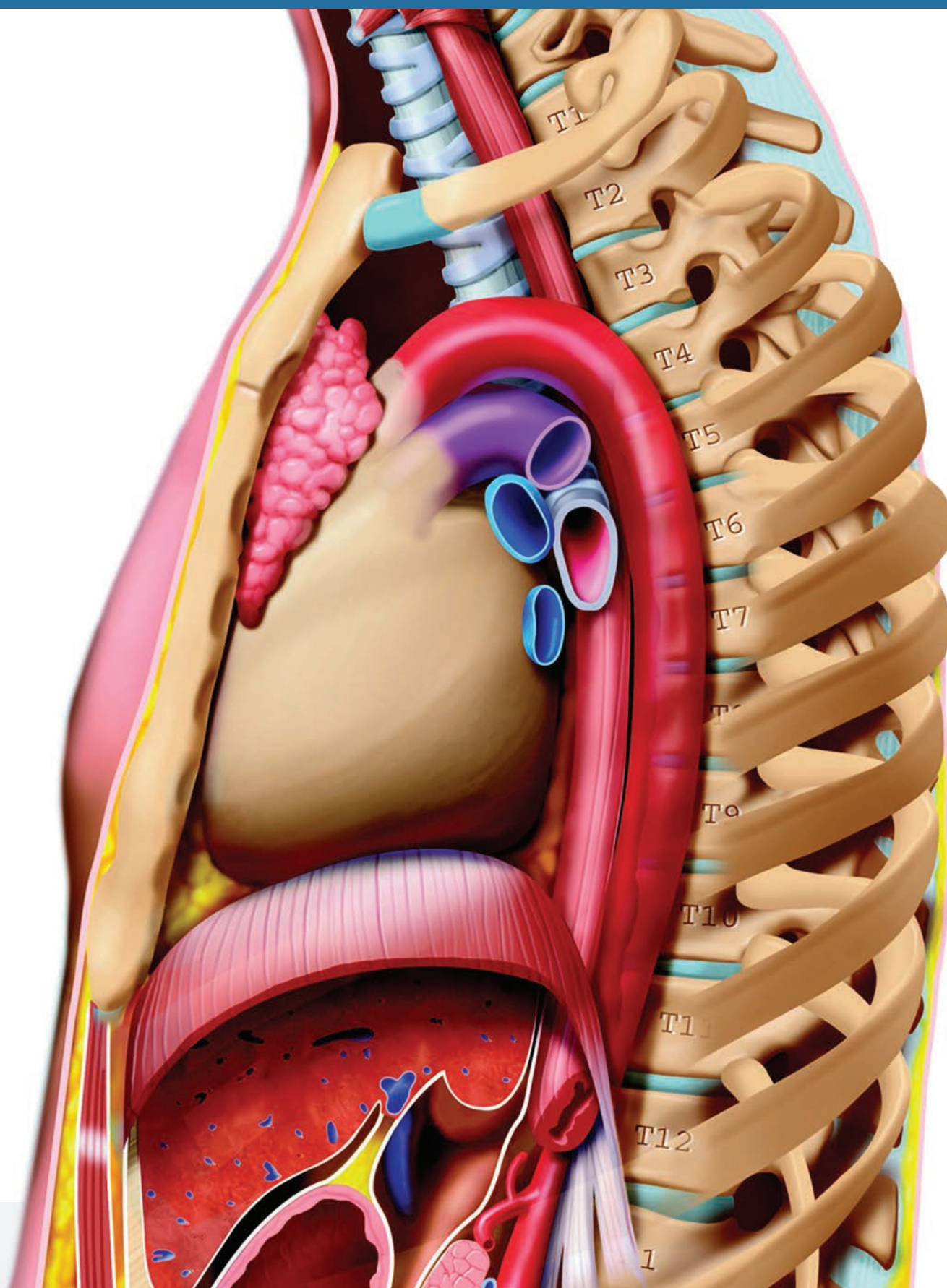
This edition of *Imaging Anatomy: Chest, Abdomen, Pelvis 2nd, edition by Michael P. Federle, MD, FACR, Melissa L., Rosado-de-Christenson, MD, FACR, Siva P. Raman, MD, Brett W. Carter, MD, Paula J. Woodward, MD и Akram M. Shaaban MBBCh* is published by arrangement with Elsevier Inc.

Это издание *Imaging Anatomy: Chest, Abdomen, Pelvis 2nd, edition by Michael P. Federle, MD, FACR, Melissa L., Rosado-de-Christenson, MD, FACR, Siva P. Raman, MD, Brett W. Carter, MD, Paula J. Woodward, MD и Akram M. Shaaban MBBCh* публикуется на русском языке по соглашению с Elsevier Inc.

Copyright © 2017 by Elsevier. All rights reserved.
ISBN 9780323477819

ISBN 978-5-91839-099-3

© 2018 Перевод на русский язык, подготовка
оригинал-макета, верстка, оформление
ООО «Издательство Панфилова»



Предисловие

В своем изящном предисловии к Первому изданию этой книги профессор Мортон Мейерс затронул вопросы эволюции нашего понимания анатомии человека, начиная от «*De humani corporis fabrica libri septem*» А. Везалия, до немалого вклада таких хирургов, как Харви Кушинг, который писал «...от публикации *Fabrica* практически до наших дней глубокое познание... анатомии является столбовой дорогой для вхождения в хирургическую практику». Далее он пишет: «...сегодня рентгенолог выполняет исследование *in vivo*, наглядно демонстрирующее анатомические особенности и детали. Лучевая секционная анатомия постепенно вытесняет анатомическую диссекцию».

За десятилетие, прошедшее со времени публикации Первого издания этой книги, наши возможности в понимании нормальной и патологической анатомии органов грудной клетки, живота и таза продолжали развиваться. Примером могут служить значительные

улучшения в оценке МРТ полости таза, с беспрецедентной детализацией отображающей в нескольких плоскостях анатомические и патологические изменения, которые могут привести к слабости тазового дна, недержанию мочи и кала и перианальным свищам. Аналогичные успехи были достигнуты при комплексном применении различных режимов визуализации сложных анатомических структур, в связи с чем эти данные вошли во Второе издание Лучевой анатомии.

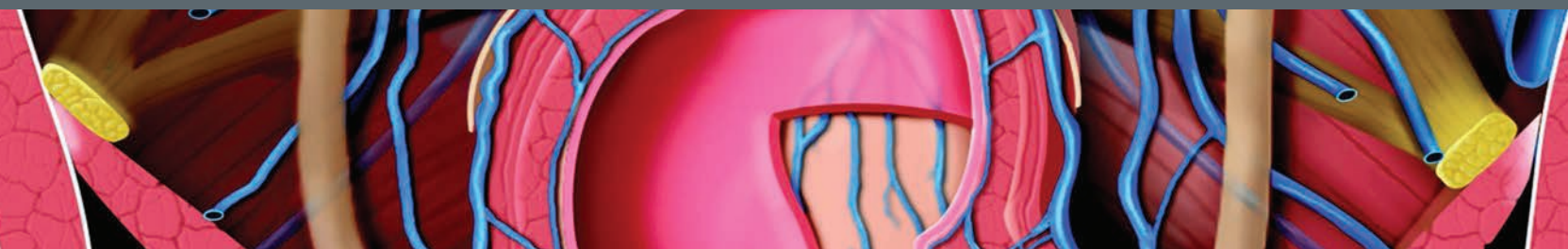
Как и в Первое, в это издание мы включили (по признанию Мейерса) «изысканные, достойные картинной галереи иллюстрации», которые в сочетании с методами визуализации, позволяют достичь наилучшего понимания особенностей анатомии здорового человека и ее изменений при различных заболеваниях.

Мы надеемся, что усилия наших авторов-рентгенологов и талантливых медицинских иллюстраторов «оживят» лучевую анатомию органов грудной клетки, живота и таза для наших читателей.

Michael P. Federle, MD, FACR

Professor and Associate Chair for Education
Department of Radiology
Stanford University School of Medicine
Stanford, California

СОДЕРЖАНИЕ



РАЗДЕЛ 1: ГРУДЬ

Грудная клетка, обзор	4
<i>Melissa L. Rosado-de-Christenson, MD, FACP</i>	
Развитие легких	44
<i>Melissa L. Rosado-de-Christenson, MD, FACP</i>	
Строение дыхательных путей	64
<i>Brett W. Carter, MD и Gerald F. Abbott, MD, FACP</i>	
Сосудистые структуры	86
<i>Melissa L. Rosado-de-Christenson, MD, FACP</i>	
Интерстициальная сеть	106
<i>Brett W. Carter, MD и Gerald F. Abbott, MD, FACP</i>	
Легкие	118
<i>Melissa L. Rosado-de-Christenson, MD, FACP</i>	
Корни легких	148
<i>Melissa L. Rosado-de-Christenson, MD, FACP</i>	
Дыхательные пути	178
<i>Brett W. Carter, MD и Gerald F. Abbott, MD, FACP</i>	
Легочные сосуды	200
<i>Melissa L. Rosado-de-Christenson, MD, FACP</i>	
Плевра	232
<i>Brett W. Carter, MD и Gerald F. Abbott, MD, FACP</i>	
Средостение	258
<i>Melissa L. Rosado-de-Christenson, MD, FACP</i>	
Сосуды большого круга кровообращения	294
<i>Melissa L. Rosado-de-Christenson, MD, FACP</i>	
Сердце	336
<i>Melissa L. Rosado-de-Christenson, MD, FACP</i> перевод Д. И. Волобуев	
Венечные артерии и вены сердца	380
<i>Akram M. Shaaban, MBChB</i> перевод Д. И. Волобуев	
Перикард	402
<i>Melissa L. Rosado-de-Christenson, MD, FACP</i> перевод Д. И. Волобуев	
Грудная стенка	422
<i>Brett W. Carter, MD и Gerald F. Abbott, MD, FACP</i> перевод Д. И. Волобуев	

РАЗДЕЛ 2: ЖИВОТ

Эмбриональное развитие органов брюшной полости	448
<i>Michael P. Federle, MD, FACP и Siva P. Raman, MD</i>	
Брюшная стенка	484
<i>Siva P. Raman, MD и Michael P. Federle, MD, FACP</i>	

Диафрагма	508
<i>Siva P. Raman, MD и Michael P. Federle, MD, FACP</i>	
Брюшинная полость	528
<i>Siva P. Raman, MD и Michael P. Federle, MD, FACP</i>	
Кровеносные и лимфатические сосуды и нервы брюшной полости	550
<i>Siva P. Raman, MD и Michael P. Federle, MD, FACP</i>	
Пищевод	592
<i>Michael P. Federle, MD, FACP и Siva P. Raman, MD</i>	
Желудок и двенадцатиперстная кишка	608
<i>Siva P. Raman, MD и Michael P. Federle, MD, FACP</i>	
Тонкая кишка	636
<i>Siva P. Raman, MD и Michael P. Federle, MD, FACP</i>	
Толстая кишка	666
<i>Siva P. Raman, MD и Michael P. Federle, MD, FACP</i>	
Селезенка	708
<i>Siva P. Raman, MD и Michael P. Federle, MD, FACP</i>	
Печень	732
<i>Siva P. Raman, MD и Michael P. Federle, MD, FACP</i>	
Желчевыводящая система	778
<i>Siva P. Raman, MD и Michael P. Federle, MD, FACP</i>	
Поджелудочная железа	804
<i>Siva P. Raman, MD и Michael P. Federle, MD, FACP</i>	
Забрюшинное пространство	834
<i>Siva P. Raman, MD и Michael P. Federle, MD, FACP</i>	
Надпочечники	860
<i>Siva P. Raman, MD и Michael P. Federle, MD, FACP</i>	
Почки	882
<i>Siva P. Raman, MD и Michael P. Federle, MD, FACP</i>	
Мочеточники и мочевого пузыря	920
<i>Siva P. Raman, MD и Michael P. Federle, MD, FACP</i>	

РАЗДЕЛ 3: ТАЗ

Сосуды, лимфатическая система и нервы полости таза	946
<i>Paula J. Woodward, MD и Akram M. Shaaban, MBChB</i>	
МУЖСКОЙ ТАЗ	
Стенки таза и тазовое дно у мужчин	974
<i>Paula J. Woodward, MD и Akram M. Shaaban, MBChB</i>	
Яички и мошонка	1000
<i>Paula J. Woodward, MD и Akram M. Shaaban, MBChB</i>	
Предстательная железа и семенные пузырьки	1018
<i>Paula J. Woodward, MD и Akram M. Shaaban, MBChB</i>	

СОДЕРЖАНИЕ

Половой член и мочеиспускательный канал 1036

Paula J. Woodward, MD и Akram M. Shaaban, MBBCh

ЖЕНСКИЙ ТАЗ

Тазовое дно у женщин 1050

*Paula J. Woodward, MD, Rania Farouk El Sayed, MD, PhD
и Akram M. Shaaban, MBBCh*

Матка 1078

Paula J. Woodward, MD и Akram M. Shaaban, MBBCh

Яичники 1104

Paula J. Woodward, MD и Akram M. Shaaban, MBBCh