

СОДЕРЖАНИЕ	
ПРЕДИСЛОВИЕ	7
ГЛАВА 1. ОРТОДИНАМИКА – ПРАВИЛЬНОЕ ДВИЖЕНИЕ	10
ГЛАВА 2. АНАТОМИЯ СТОПЫ И ГОЛЕНОСТОПНОГО СУСТАВА	16
НАРУЖНЫЕ ОРИЕНТИРЫ СТОПЫ	16
КОСТИ СТОПЫ	31
СВОДЫ СТОПЫ	32
СУСТАВЫ СТОПЫ	33
МЫШЦЫ И СУХОЖИЛИЯ СТОПЫ И ГОЛЕНИ	34
МЫШЦЫ ТЫЛА СТОПЫ	39
МЫШЦЫ ГОЛЕНИ	40
РАЗГИБАНИЕ СТОПЫ	40
СГИБАНИЕ СТОПЫ	40
СУПИНАЦИЯ СТОПЫ	40
ПРОНАЦИЯ СТОПЫ	41
ПРИВЕДЕНИЕ СТОПЫ	41
ОТВЕДЕНИЕ СТОПЫ	41
СОСУДЫ И НЕРВЫ СТОПЫ	47
ГЛАВА 3. МАНУАЛЬНАЯ ТЕРАПИЯ И ТЕРАПЕВТИЧЕСКОЕ ТЕЙПИРОВАНИЕ СТОПЫ И ГОЛЕНОСТОПНОГО СУСТАВА	50
МАНУАЛЬНАЯ ДИАГНОСТИКА И ТЕРАПИЯ ПЕРЕДНЕГО ОТДЕЛА СТОПЫ	50
ФУНКЦИОНАЛЬНОЕ ТЕСТИРОВАНИЕ ДЛИННОГО РАЗГИБАТЕЛЯ БОЛЬШОГО ПАЛЬЦА	50
ИССЛЕДОВАНИЕ И МОБИЛИЗАЦИЯ МЕЖФАЛАНГОВЫХ СУСТАВОВ	51
ИССЛЕДОВАНИЕ И МОБИЛИЗАЦИЯ ПЛЮСНЕФАЛАНГОВЫХ СУСТАВОВ	53
ТЕРАПЕВТИЧЕСКОЕ ТЕЙПИРОВАНИЕ ПЕРЕДНЕГО ОТДЕЛА СТОПЫ	55
ТЕЙПИРОВАНИЕ ПРИ ВАЛЬГУСНОЙ ДЕФОРМАЦИИ БОЛЬШОГО ПАЛЬЦА СТОПЫ (HALLUX VALGUS)	55

ТЕЙПИРОВАНИЕ ПРИ МОЛОТКООБРАЗНОЙ ДЕФОРМАЦИИ ПАЛЬЦЕВ СТОПЫ	57
МАНУАЛЬНАЯ ДИАГНОСТИКА И ТЕРАПИЯ ПЛЮСНЕВОГО ОТДЕЛА СТОПЫ И ПРЕДПЛЮСНЕ-ПЛЮСНЕВЫХ СУСТАВОВ (СУСТАВА ЛИСФРАНКА)	59
ПРЕДПЛЮСНЕ-ПЛЮСНЕВЫЕ СУСТАВЫ (СУСТАВ ЛИСФРАНКА)	61
ИССЛЕДОВАНИЕ ДВИЖЕНИЙ В СУСТАВЕ ЛИСФРАНКА КАК В ЕДИНОМ ЦЕЛОМ	61
ИССЛЕДОВАНИЕ И МОБИЛИЗАЦИЯ I-V ПЛЮСНЕВЫХ КОСТЕЙ В СУСТАВЕ ЛИСФРАНКА	65
ТЕРАПЕВТИЧЕСКОЕ ТЕЙПИРОВАНИЕ ПОПЕРЕЧНОГО СВОДА СТОПЫ И ПРЕДПЛЮСНЕ-ПЛЮСНЕВЫХ СУСТАВОВ (СУСТАВА ЛИСФРАНКА)	67
ТЕЙПИРОВАНИЕ ПОПЕРЕЧНОГО СВОДА СТОПЫ ПРИ МЕТАТАРЗАЛГИИ	67
ТЕЙПИРОВАНИЕ ПРИ ДИСФУНКЦИЯХ ПРЕДПЛЮСНЕ-ПЛЮСНЕВЫХ СУСТАВОВ (СУСТАВА ЛИСФРАНКА)	69
ТЕЙПИРОВАНИЕ ПРИ ДИСФУНКЦИИ I-V ЛУЧЕЙ В СУСТАВЕ ЛИСФРАНКА	69
ТЕЙПИРОВАНИЕ СУСТАВА ЛИСФРАНКА КАК ЕДИНОГО ЦЕЛОГО	71
МАНУАЛЬНАЯ ДИАГНОСТИКА, ТЕРАПИЯ И ТЕРАПЕВТИЧЕСКОЕ ТЕЙПИРОВАНИЕ КОСТЕЙ И СУСТАВОВ ПРЕДПЛЮСНЫ	73
ЛАДЬЕВИДНАЯ КОСТЬ	73
ФУНКЦИОНАЛЬНОЕ ТЕСТИРОВАНИЕ ЗАДНЕЙ БОЛЬШЕБЕРЦОВОЙ МЫШЦЫ	73
ИССЛЕДОВАНИЕ И МОБИЛИЗАЦИЯ ЛАДЬЕВИДНОЙ КОСТИ	74
МАНИПУЛЯЦИЯ ЛАДЬЕВИДНОЙ КОСТИ В ТЫЛЬНОМ НАПРАВЛЕНИИ	75
ТЕРАПЕВТИЧЕСКОЕ ТЕЙПИРОВАНИЕ ПРИ ДИСФУНКЦИЯХ ЛАДЬЕВИДНОЙ КОСТИ	76
КУБОВИДНАЯ КОСТЬ	79
ФУНКЦИОНАЛЬНОЕ ТЕСТИРОВАНИЕ ГРУППЫ МАЛОБЕРЦОВЫХ МЫШЦ	79

ИССЛЕДОВАНИЕ И МОБИЛИЗАЦИЯ КУБОВИДНОЙ КОСТИ	80
ТЕРАПЕВТИЧЕСКОЕ ТЕЙПИРОВАНИЕ ПРИ ДИСФУНКЦИЯХ КУБОВИДНОЙ КОСТИ	81
ПЯТОЧНАЯ КОСТЬ	83
ИССЛЕДОВАНИЕ И МОБИЛИЗАЦИЯ ПЯТОЧНОЙ КОСТИ	83
МАНИПУЛЯЦИЯ ПЯТОЧНОЙ КОСТИ В ПОДТАРАННОМ СУСТАВЕ	87
ТЕРАПЕВТИЧЕСКОЕ ТЕЙПИРОВАНИЕ ПРИ ДИСФУНКЦИЯХ ПЯТОЧНОЙ КОСТИ	88
СТАБИЛИЗИРУЮЩЕЕ ТЕЙПИРОВАНИЕ ПЯТОЧНОЙ КОСТИ	88
ТЕЙПИРОВАНИЕ СТОПЫ «ВОСЬМЁРКОЙ»	91
ПОДТАРАННЫЙ, ТАРАННО-ПЯТОЧНО-ЛАДЬЕВИДНЫЙ И ПЯТОЧНО-КУБОВИДНЫЙ СУСТАВЫ	94
ОЦЕНКА ФУНКЦИОНАЛЬНОГО СОСТОЯНИЯ СРЕДНЕГО И ЗАДНЕГО ОТДЕЛОВ СТОПЫ	94
ИССЛЕДОВАНИЕ И МОБИЛИЗАЦИЯ ПОДТАРАННОГО, ТАРАННО-ПЯТОЧНО-ЛАДЬЕВИДНОГО И ПЯТОЧНО-КУБОВИДНОГО СУСТАВОВ	95
ТЕРАПЕВТИЧЕСКОЕ ТЕЙПИРОВАНИЕ ПРИ ДИСФУНКЦИЯХ ПОДТАРАННОГО, ТАРАННО-ПЯТОЧНО-ЛАДЬЕВИДНОГО И ПЯТОЧНО-КУБОВИДНОГО СУСТАВОВ	98
ТАРАННАЯ КОСТЬ	101
ФУНКЦИОНАЛЬНОЕ ТЕСТИРОВАНИЕ ДЛИННОГО РАЗГИБАТЕЛЯ БОЛЬШОГО ПАЛЬЦА	101
МАНИПУЛЯЦИЯ ТАРАННОЙ КОСТИ В МЕДИАЛЬНОМ НАПРАВЛЕНИИ	102
МАНИПУЛЯЦИЯ ТАРАННОЙ КОСТИ В ЛАТЕРАЛЬНОМ НАПРАВЛЕНИИ	103
ТЕРАПЕВТИЧЕСКОЕ ТЕЙПИРОВАНИЕ ПРИ ДИСФУНКЦИЯХ ТАРАННОЙ КОСТИ	104
МАНУАЛЬНАЯ ДИАГНОСТИКА И ТЕРАПИЯ ГОЛЕНОСТОПНОГО СУСТАВА И ДИСТАЛЬНОГО МЕЖБЕРЦОВОГО СИНДЕСМОЗА	106
ИССЛЕДОВАНИЕ ГОЛЕНОСТОПНОГО СУСТАВА	106
МОБИЛИЗАЦИЯ ГОЛЕНОСТОПНОГО СУСТАВА	107

МАНИПУЛЯЦИЯ ГОЛЕНОСТОПНОГО СУСТАВА	108
ИССЛЕДОВАНИЕ И МОБИЛИЗАЦИЯ ДИСТАЛЬНОГО МЕЖБЕРЦОВОГО СИНДЕСМОЗА	109
ТЕЙПИРОВАНИЕ ГОЛЕНОСТОПНОГО СУСТАВА	111
ГЛАВА 4. ОРТЕЗИРОВАНИЕ СТОП	115
ПОДХОДЫ К ОРТЕЗИРОВАНИЮ СТОП	119
ОРТЕЗЫ СТОПЫ RHITEN	123
ПРОЕКЦИОННЫЕ ЗОНЫ СТОПЫ	126
ТАКТИКА ОРТЕЗИРОВАНИЯ СТОП	129
ГЛАВА 5. УПРАЖНЕНИЯ ЛФК ДЛЯ СТОПЫ И ГОЛЕНОСТОПНОГО СУСТАВА	131
УПРАЖНЕНИЯ НА СИЛУ	132
УПРАЖНЕНИЯ НА БАЛАНС	142
УПРАЖНЕНИЯ НА РАСТЯЖКУ	145
ГЛАВА 6. МЕТОДОЛОГИЯ РАБОТЫ СО СТОПОЙ	151
ОБРАЗОВАТЕЛЬНАЯ ПРОГРАММА ПО ФУНКЦИОНАЛЬНОМУ ТЕРАПЕВТИЧЕСКОМУ ТЕЙПИРОВАНИЮ	156
ПРИНЦИПЫ ОБУЧЕНИЯ	157
ВСЕ СЕМИНАРЫ АКАДЕМИИ ТЕРАПЕВТИЧЕСКОГО ТЕЙПИРОВАНИЯ	159
КАФЕДРА МЕДИЦИНСКОЙ РЕАБИЛИТАЦИИ	159
КАФЕДРА ПЕДИАТРИИ	159
КАФЕДРА ОРТОПЕДИИ И РЕВМАТОЛОГИИ	159
КАФЕДРА МАНУАЛЬНОЙ МЕДИЦИНЫ	159
СПИСОК ЛИТЕРАТУРЫ	164

ПРЕДИСЛОВИЕ

Проблемы патологии голеностопного сустава и стопы с глубокой древности и до наших времён сохраняют свою актуальность. Невозможно представить себе практикующего врача, в какой бы области медицины он ни практиковал, не встречавшего пациентов с этой патологией. Соответственно многие врачи, не являющиеся ортопедами, ревматологами и не намеревающиеся ими стать, вынуждены заниматься этой проблемой.

Разумеется, встаёт вопрос об оказании амбулаторной помощи пациентам, обращающимся к ним. Перед вами книга «Руководство по комплексному мануальному лечению при патологии голеностопного сустава и стопы». В ней представлены важные диагностические и лечебно-реабилитационные подходы в подиатрии (podiatry) – новом направлении в современной медицине, касающемся диагностики и лечения заболеваний стопы, голеностопного сустава и голени. В этом руководстве представлен материал, отражающий собственный опыт авторов и опыт коллег в области подиатрии. Книга богато проиллюстрирована оригинальными цветными фотографиями и рисунками.

Актуальность данной темы обусловлена высокой частотой болевых синдромов при заболеваниях опорно-двигательного аппарата. Болевые синдромы, связанные с поражением опорно-двигательного аппарата – наиболее распространенная причина обращения к врачу. Наиболее распространенными в популяции большинства стран являются боли в суставах и периартикулярных тканях. На их долю приходится 47% болевых синдромов. По результатам исследования, проведенного в США, 22,7% взрослого населения страдают различными артропатиями.

Лечение заболеваний скелетно-мышечной системы является актуальной задачей современной медицины. В руководстве приведены клинико-функциональные и биомеханические методы диагностики при патологии голеностопного сустава и стопы. Отдельные главы посвящены вопросам мануальной терапии, терапевтического тейпирования, ортезирования и ЛФК. Дается подробное описание диагностической и ортодинамической методики комплексного применения мануальной терапии, терапевтического тейпирования, ортезирования и ЛФК.

Авторы, используя свой многолетний научно-практический и преподавательский опыт работы, подготовили руководство, максимально удобное для врачей-практиков, особенно начинающих. Подобного комплексного руководства до настоящего времени не было, что создавало определенные трудности в формировании последовательности этапов лечения и реабилитации при патологии голеностопного сустава и стопы.

Сжато и схематично, в определенной последовательности, описываются диагностические и лечебные (мануальные) подходы, а также порядок закрепления полученного результата методами терапевтического тейпирования, ортезирования и ЛФК. Во всех случаях авторы стремились при изложении материала предложить конкретные методические рекомендации. Однако руководство – это не поваренная книга, раскрыв которую на нужной странице, читатель получит готовый кулинарный рецепт. Только понимание сущности методики, её научных основ, определяющих методические советы и указания, делает оправданным их применение. Только учёт всех сторон этого процесса, пристальное внимание к проблеме пациента, его физическим возможностям может обеспечить успех.

Надеюсь, что настоящее руководство окажет большую помощь врачам физиотерапевтам, невропатологам, мануальным терапевтам и другим специалистам в области восстановительной и спортивной медицины, а также студентам медицинских и физкультурных вузов.

Ежов В. В.

Заведующий научно-исследовательским отделом физиотерапии, медицинской климатологии и курортных факторов АНИИ им. И.М. Сеченова, профессор, доктор медицинских наук, Действительный член Крымской академии наук, эксперт Международного Совета по развитию индустрии СПА и Веллнесс (Москва), член Общественного Совета Министерства курортов и туризма РК, главный внештатный физиотерапевт Министерства здравоохранения РК.

ГЛАВА 2.

АНАТОМИЯ СТОПЫ И ГОЛЕНОСТОПНОГО СУСТАВА

СТОПА — это дистальный отдел нижней конечности человека, представляющий собой сложное анатомическое образование, являющееся органом опоры и выполняющий рессорную функцию при стоянии, ходьбе, беге и прыжках.

НАРУЖНЫЕ ОРИЕНТИРЫ СТОПЫ

На стопе различают тыл, подошву и пальцы. Область тыла стопы медиально отграничена от подошвы линией, проходящей от середины пяточной кости к середине головки 1 плюсневой кости. Латерально граница проходит по линии, соединяющей середину пяточной кости с серединой головки V плюсневой кости. Условная граница, отделяющая плюсневый отдел стопы от пальцев, проходит по дугообразной линии, которая расположена на 2-2,5 см проксимальнее межпальцевых складок.

Наружными ориентирами стопы являются лодыжки, пяточная кость, бугорок которой располагается под медиальной лодыжкой (примерно на расстоянии 1,5-2,5 см книзу от нее) в виде поперечного узкого выступа.

По медиальному краю стопы, примерно на расстоянии 3-4 см книзу и кпереди от лодыжки, пальпируется бугристость ладьевидной кости. Кзади от ладьевидной кости, между ней и лодыжкой, можно пропальпировать головку таранной кости, отделенную от ладьевидной кости поперечно идущей щелью. Кпереди от ладьевидной кости, примерно на расстоянии около 3 см от нее, менее отчетливо пальпируется основание I плюсневой кости, затем головка этой кости, за которой следует первая фаланга большого пальца.

По латеральному краю стопы пальпируется пяточная кость, на которой на расстоянии около 2,5 см книзу и несколько кпереди от латеральной лодыжки можно определить костный выступ. Кпереди от него лежит сухожилие короткой малоберцовой мышцы, кзади — сухожилие длинной малоберцовой мышцы. Кпереди от костного выступа пяточной кости на наружном крае стопы пальпируется резко выступающая бугристость основания V плюсневой кости.

На тыльной поверхности стопы в промежутке между I и II плюсневыми костями непосредственно кнаружи от сухожилия длинного разгибателя большого пальца можно пропальпировать пульсацию тыльной артерии стопы.

Ниже приведены иллюстрации наружных ориентиров стопы и голени по книге «Рельефная анатомия человека» (Кирпатовский И.Д., Бочаров В.А., М., Медицина, 1974).

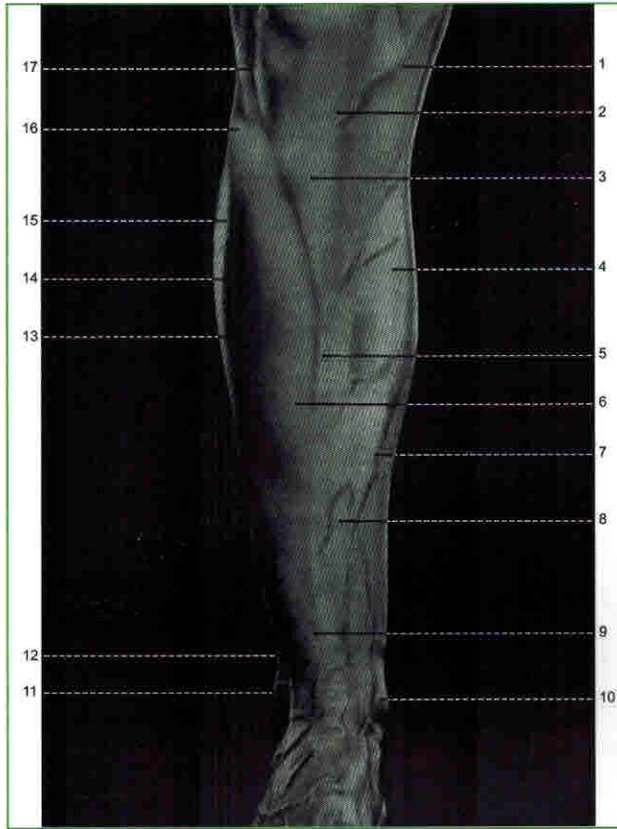


Рис. 1. Рельеф передней поверхности голени

1 – Медиальный надмыщелок большеберцовой кости (*condylus medialis tibiae*); 2 – Собственная связка надколенника (*lig. patellae*); 3 – Бугристость большеберцовой кости (*tuberositas tibiae*); 4 – Камбаловидная мышца (*m. soleus*); 5 – Передний край голени (*margo anterior tibiae*); 6 – Передняя большеберцовая мышца (*m. tibialis anterior*); 7 – Большая подкожная вена ноги (*v. saphena magna*); 8 – Передняя поверхность большеберцовой кости (*facies medialis tibiae*); 9 – Длинный разгибатель большого пальца (*m. extensor hallucis longus*); 10 – Медиальная лодыжка (*malleolus medialis*); 11 – Латеральная лодыжка (*malleolus lateralis*); 12 – Короткая малоберцовая мышца (*m. peroneus brevis*); 13 – Передняя борозда голени (*sulcus anterior cruris*); 14 – Длинный разгибатель пальцев (*m. extensor digitorum longus*); 15 – Длинная малоберцовая мышца (*m. peroneus longus*); 16 – Головка малоберцовой кости (*caput fibulae*); 17 – Латеральный надмыщелок большеберцовой кости (*condylus lateralis tibiae*).

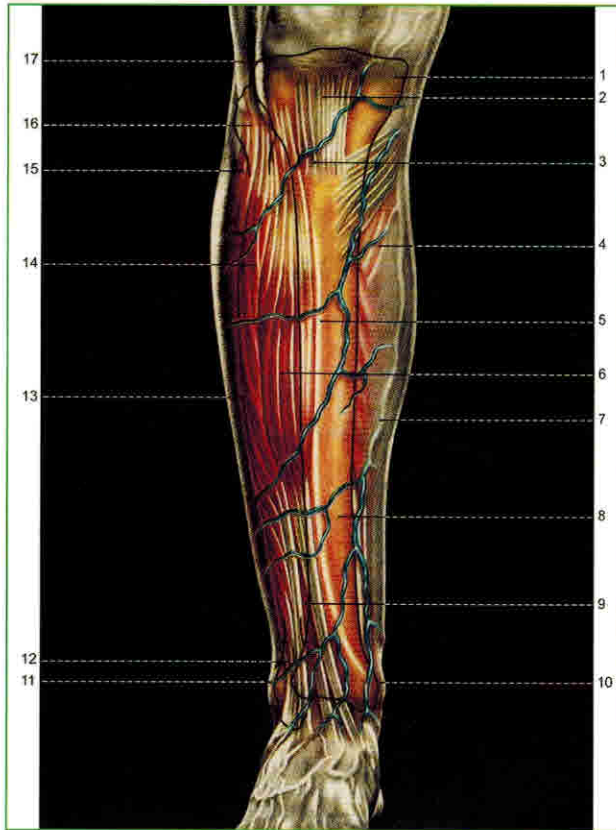


Рис. 2. Анатомия рельефа передней поверхности голени

1 – Медиальный надмыщелок большеберцовой кости (*condylus medialis tibiae*); 2 – Собственная связка надколенника (*lig. patellae*); 3 – Бугристость большеберцовой кости (*tuberositas tibiae*); 4 – Камбаловидная мышца (*m. soleus*); 5 – Передний край голени (*margo anterior tibiae*); 6 – Передняя большеберцовая мышца (*m. tibialis anterior*); 7 – Большая подкожная вена ноги (*v. saphena magna*); 8 – Передняя поверхность большеберцовой кости (*facies medialis tibiae*); 9 – Длинный разгибатель большого пальца (*m. extensor hallucis longus*); 10 – Медиальная лодыжка (*malleolus medialis*); 11 – Латеральная лодыжка (*malleolus lateralis*); 12 – Короткая малоберцовая мышца (*m. peroneus brevis*); 13 – Передняя борозда голени (*sulcus anterior cruris*); 14 – Длинный разгибатель пальцев (*m. extensor digitorum longus*); 15 – Длинная малоберцовая мышца (*m. peroneus longus*); 16 – Головка малоберцовой кости (*caput fibulae*); 17 – Латеральный надмыщелок большеберцовой кости (*condylus lateralis tibiae*).

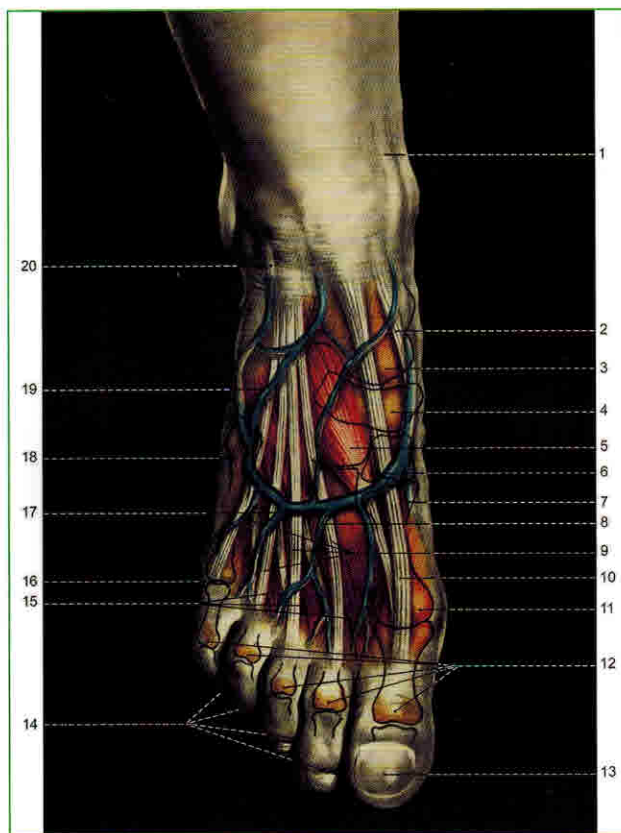


Рис. 12. Анатомия рельефа тыла стопы

1 – Большая подкожная вена ноги (*v. saphena magna*); 2 – Сухожилие передней большеберцовой мышцы (*tendo m. tibialis anterioris*); 3 – Головка таранной кости (*caput tali*); 4 – Ладьевидная кость (*os naviculare*); 5 – Медиальная клиновидная кость (*os cuneiforme mediale*); 6 – Основание I плюсневой кости (*basis ossis metatarsalis I*); 7 – Короткий разгибатель большого пальца (*m. extensor hallucis brevis*); 8 – Венозная сеть тыла стопы (*rete venosum dorsale pedis*); 9 – Сухожилия длинного разгибателя пальцев (*tendines m. extensoris digitorum longi*); 10 – Сухожилие длинного разгибателя большого пальца (*tendo m. extensoris hallucis longi*); 11 – Головка I плюсневой кости (*caput ossis metatarsalis I*); 12 – Головки проксимальных фаланг (*caput phalanx proximalis*); 13 – Ноготь (*unguis*); 14 – Межпальцевые промежутки (*spatium interphalangeum*); 15 – Тыльные межкостные мышцы (*mm. interossei dorsales*); 16 – Головка V плюсневой кости (*caput ossis metatarsalis V*); 17 – Бугристость V плюсневой кости (*tuberositas ossis metatarsalis V*); 18 – Короткий разгибатель пальцев (*m. extensor digitorum brevis*); 19 – Малая подкожная вена ноги (*v. saphena parva*).

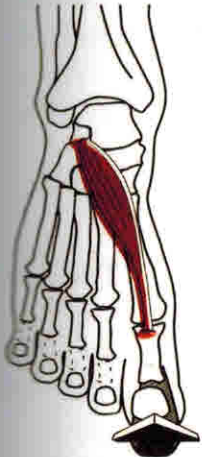
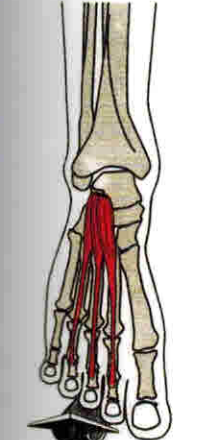
МЫШЦЫ ТЫЛА СТОПЫ

Большинство авторов различают на тыле стопы одно фасциальное ложе, в котором расположены два слоя сухожилий. Первый слой составляют сухожилия длинного разгибателя пальцев, сухожилие длинного разгибателя большого пальца и сухожилие передней большеберцовой мышцы. Во втором слое лежат сухожилия коротких разгибателей пальцев и сухожилие короткого разгибателя пальца.

К мышцам тыла стопы относятся:

- 1) короткий разгибатель большого пальца;
- 2) короткий разгибатель пальцев стопы.

Таблица 4. Мышцы тыла стопы

	<p>Короткий разгибатель большого пальца (<i>m. extensor hallucis brevis</i>)</p> <p>Начало: поверхность пяточной кости у входа в sinus tarsi Прикрепление: дорзальный апоневроз проксимальной фаланги большого пальца стопы Иннервация: n. peroneus profundus (S_1-S_2) Функция: сгибание проксимальной фаланги большого пальца стопы Синергисты: длинный разгибатель большого пальца (<i>m. extensor hallucis longus</i>) Антагонисты: длинный и короткий разгибатели большого пальца (<i>mm. flexores hallucis longus et brevis</i>)</p>
	<p>Короткий разгибатель пальцев (<i>m. extensor digitorum brevis</i>)</p> <p>Начало: верхнелатеральная поверхность пяточной кости Прикрепление: дорзальный апоневроз II-IV пальцев стопы Иннервация: n. peroneus profundus (L_5-S_2) Функция: сгибание II-IV пальцев стопы Синергисты: длинный разгибатель пальца (<i>m. extensor digitorum longus</i>) Антагонисты: длинный сгибатель пальцев (<i>m. flexor digitorum longus</i>)</p>

МЫШЦЫ ГОЛЕНИ

Мышцы голени осуществляют следующие движения стопой:

- Разгибание (тыльное сгибание): движение стопы вверх (к тылу).
- Сгибание (подошвенное сгибание): движение стопы вниз (к подошве).
- Супинация: вращение стопы с поворотом ее подошвой внутрь.
- Пронация: вращение стопы с поворотом ее подошвой наружу.
- Приведение: движение в направлении к средней линии тела.
- Отведение: движение в направлении от средней линии тела.

РАЗГИБАНИЕ СТОПЫ

Мышцы-разгибатели стопы пересекают поперечную ось голеностопного сустава и расположены спереди от нее, составляя переднюю группу мышц голени.

К ним относятся:

- 1) передняя большеберцовая;
- 2) длинный разгибатель пальцев стопы;
- 3) длинный разгибатель большого пальца.

СГИБАНИЕ СТОПЫ

Мышцы-сгибатели стопы пересекают поперечную ось голеностопного сустава и расположены сзади от нее на задней и латеральной поверхностях голени.

К этим мышцам принадлежат:

- 1) трехглавая мышца голени;
- 2) подошвенная;
- 3) задняя большеберцовая;
- 4) длинный сгибатель большого пальца;
- 5) длинный сгибатель пальцев стопы;
- 6) длинная малоберцовая;
- 7) короткая малоберцовая.

СУПИНАЦИЯ СТОПЫ

В супинации стопы принимают участие мышцы, пересекающие сагиттальную ось, вокруг которой происходит это движение, и расположенные медиально от нее. Стопу супинируют следующие мышцы:

- 1) передняя большеберцовая мышца;

2) длинный разгибатель большого пальца .

ПРОНАЦИЯ СТОПЫ

В пронации стопы принимают участие мышцы, расположенные с латеральной стороны от сагиттальной оси, вокруг которой происходит это движение. Стопу пронируют следующие мышцы:

- 1) длинная малоберцовая;
- 2) короткая малоберцовая;
- 3) третья малоберцовая

ПРИВЕДЕНИЕ СТОПЫ

Специальных мышц, участвующих в приведении стопы, нет; данное движение осуществляется по правилу параллелограмма сил при одновременном сокращении следующих мышц:

- 1) передней большеберцовой;
- 2) задней большеберцовой.

ОТВЕДЕНИЕ СТОПЫ

Мышцы, участвующие в отведении стопы, расположены с латеральной стороны от вертикальной оси голеностопного сустава. К ним относятся:

- 1) короткая малоберцовая мышца;
- 2) длинная малоберцовая мышца.

Движения супинации и отведения стопы трудно изолируются друг от друга. Анализируя участвующие в этих движениях мышечные группы, трудно подобрать такую комбинацию мышц, которая бы осуществляла какое-либо из этих движений изолированно от другого. То же можно сказать и о движениях пронации и приведения. Причина этого заключается в том, что указанные движения происходят в сложном суставе. Поочередное действие групп мышц, проходящих около суставов стопы и идущих к ней с голени, вызывает ее круговое движение.

Движения пальцев стопы осуществляют длинные сгибатели и разгибатели пальцев, а также короткие мышцы, расположенные на тыльной и подошвенной поверхностях стопы.

Сухожилия передней большеберцовой мышцы, длинного разгибателя пальцев стопы и длинного разгибателя большого пальца проходят каждое в своем

ПРЕДПЛЮСНЕ-ПЛЮСНЕВЫЕ СУСТАВЫ (СУСТАВ ЛИСФРАНКА)

Проблемы отдельных предплюсне-плюсневых суставов и сустава Лисфранка как единого целого чаще всего вызваны травмами стопы, а также ношением обуви на высоком каблуке, когда идёт опора на плюсне-фаланговые суставы и осевая компрессия предплюсне-плюсневых суставов.

ИССЛЕДОВАНИЕ ДВИЖЕНИЙ В СУСТАВЕ ЛИСФРАНКА КАК В ЕДИНОМ ЦЕЛОМ

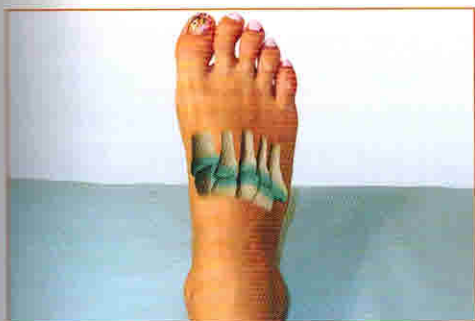

Рис. 34. Сустав Лисфранка

Движения в суставе Лисфранка как в едином целом исследуют в следующих направлениях:

1. дорзоплантарное смещение;
2. супинация и пронация переднего отдела стопы (ротация).

Дорзоплантарное смещение

ИПП: лёжа на спине, нижняя конечность имеет небольшую флексию в тазобедренном и коленном суставах, стопа в небольшой подошвенной флексии. Врач стоит сбоку от кушетки. Фиксирующая рука захватывает ладонью медиальный край стопы, большой палец приложен над кубовидной костью, II-V пальцы находятся на подошве стопы. Исследующая рука захватывает ладонью медиальный край стопы немного дистальнее: большой палец расположен поперечно над

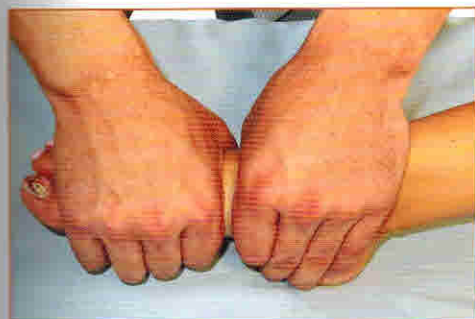

Рис. 35 (а). Дорзоплантарное смещение в суставе Лисфранка – положение рук врача

основаниями плюсневых костей, II-V пальцы также расположены на подошве стопы.

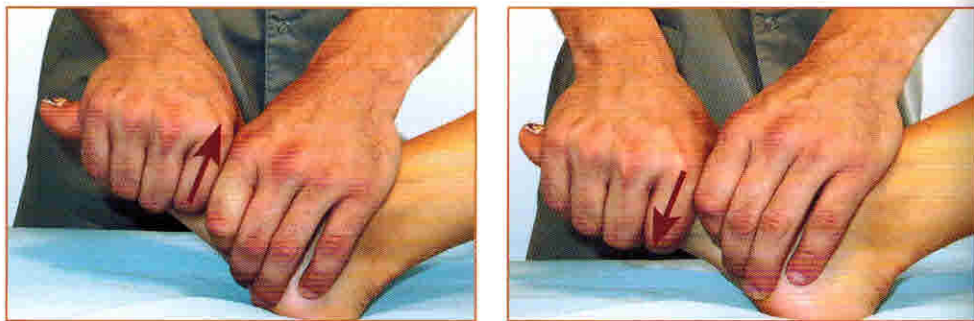


Рис. 35 (б, в). Дорзоплантарное смещение в суставе Лисфранка

Смещение всех плюсневых костей производят в плантарном и дорзальном направлениях, причем амплитуда смещения в плантарном направлении больше, чем в дорзальном.

Мобилизацию проводят повторяющимися движениями, как при исследовании.

Ошибки при проведении исследования:

1. недостаточная фиксация стопы;
2. ладони перекрывают суставную щель;
3. слишком сильное давление рук, что может вызвать боль у пациента.

МАНИПУЛЯЦИЯ ЛАДЬЕВИДНОЙ КОСТИ В ТЫЛЬНОМ НАПРАВЛЕНИИ

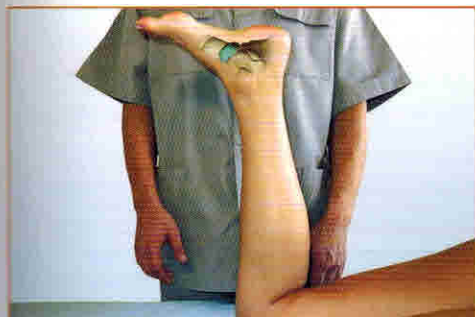

Рис. 44 (а.). Манипуляция ладьевидной кости
– положение пациента

ИПП: лёжа на животе с согнутой в коленном суставе нижней конечностью, желательно на низкой кушетке. Врач стоит сбоку у торца кушетки. Ладьевидную кость захватывают перекрещенными большими пальцами с подошвенной стороны, остальные пальцы находятся на тыльной поверхности стопы. Затем проводят тракцию подошвы и одновременно медленно увеличивают нажим на ладьевидную кость.

Нажим производится в направлении сверху вниз (плантодорзально) и изнутри наружу (медиолатерально). По достижении преднапряжения увеличивают давление и производят манипуляцию.

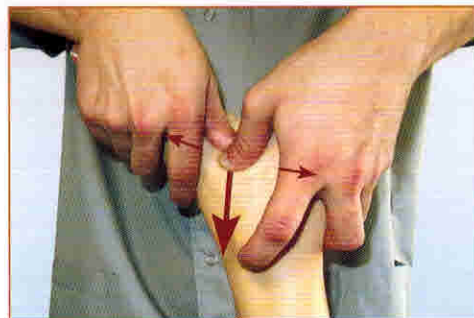
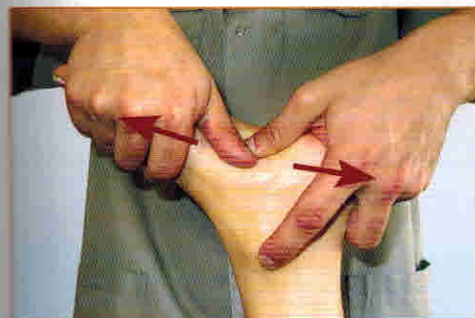
Рис. 44 (б, в). Манипуляция ладьевидной кости

Ошибки при проведении манипуляции:

1. недостаточная флексия в колене;
2. слишком сильный нажим на ладьевидную кость;
3. недостаточная тракция стопы.

ТЕРАПЕВТИЧЕСКОЕ ТЕЙПИРОВАНИЕ ПРИ ДИСФУНКЦИЯХ ЛАДЬЕВИДНОЙ КОСТИ

Для фиксации ладьевидной кости в правильном положении используется статодинамическое тейпирование с помощью жёстких и эластичных тейпов. Аппликация анатомически повторяет форму нижнего удерживателя сухожилий стопы, который имеет Y-образную форму и прикрепляется к наружной и внутренней лодыжкам и головке ладьевидной кости. Стопа пациента при тейпировании находится в нейтральном положении.

– первый отрезок жёсткого тейпа измерять от наружной лодыжки до головки ладьевидной кости и наклеить без натяжения, обкатывая тейп по передней поверхности стопы.

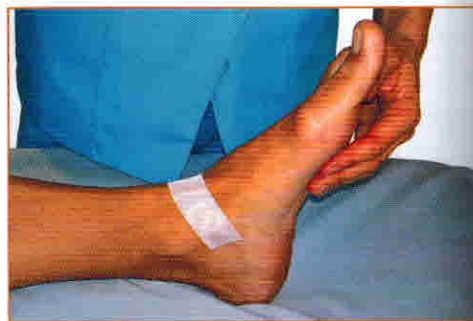
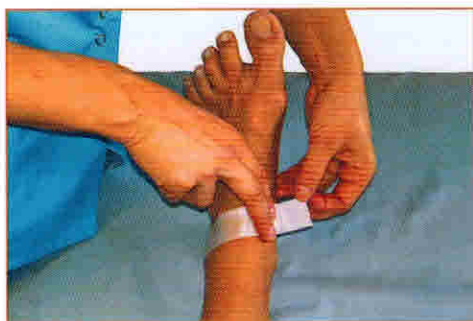
Рис. 45 (а, б). Тейпирование при дисфункциях ладьевидной кости

– второй отрезок жёсткого тейпа измерять от наружной лодыжки до внутренней лодыжки, также наклеить без натяжения. Тем самым создаётся дубликатура нижнего удерживателя сухожилий стопы.

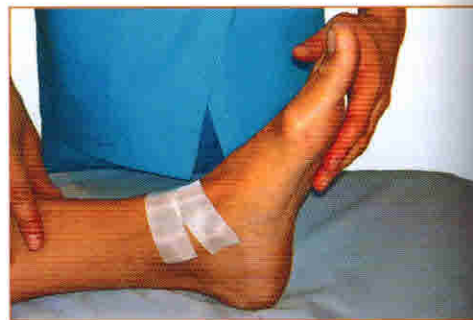
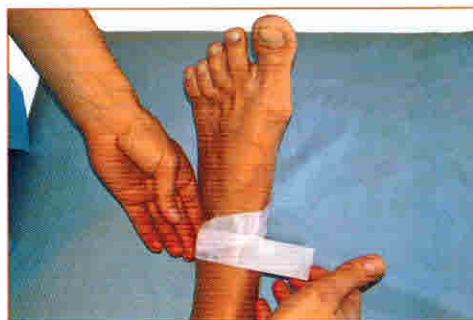
Рис. 45 (в, г). Тейпирование при дисфункциях ладьевидной кости

– закрепить аппликацию сверху отрезком эластичного тейпа, перекрывая концы жёсткого тейпа с обеих сторон на 1,5 – 2 см. При этом эластичный тейп перекрывает жёсткий тейп посередине своей ширины.

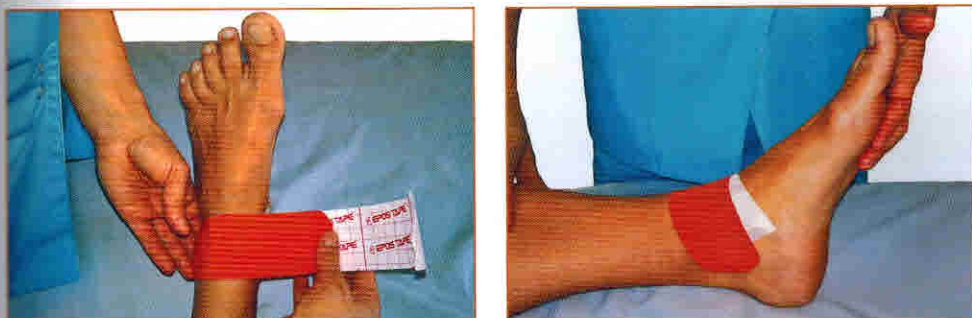


Рис. 45 (д, е). Тейпирование при дисфункциях ладьевидной кости

Если при тестировании выявлено значимое снижение функции задней большеберцовой мышцы, её также можно затейпировать. Поскольку эта мышца относится к глубокому слою мышц голени и непосредственному воздействию недоступна, то используется принцип векторного тейпирования – по вектору её усилия.

Положение пациента лёжа на спине, нога слегка согнута в коленном суставе и ротирована кнаружи, стопа в положении максимального подошвенного сгибания.

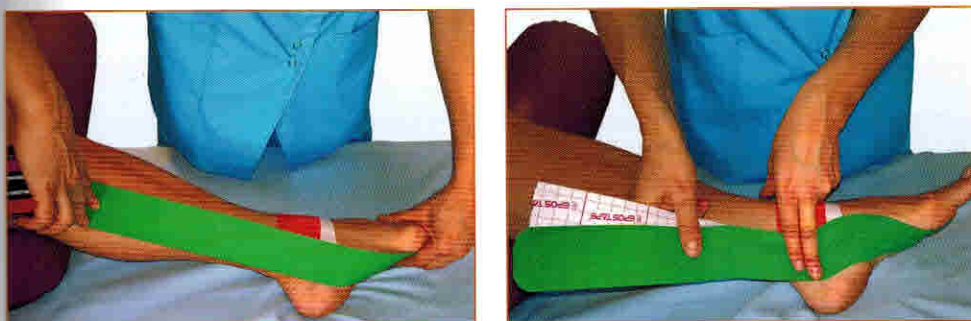


Рис. 46 (а, б). Тейпирование по вектору задней большеберцовой мышцы

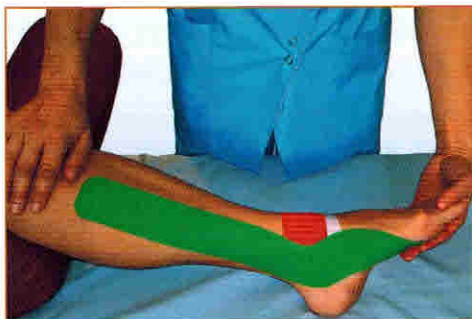

Рис. 46 (в). Тейпирование по вектору задней большеберцовой мышцы.

– эластичный тейп замеряется от плюснефаланговых суставов через ладьевидную кость, огибая внутреннюю лодыжку, по ребру большеберцовой кости до границы средней и нижней трети голени, таким образом следуя ходу сухожилия задней большеберцовой мышцы.

– тейп наклеивается без натяжения, допускается минимальное натяжение только при моделировании аппликации

вокруг внутренней лодыжки.

Ошибки при тейпировании дисфункции ладьевидной кости:

1. натяжение жёсткого и эластичного тейпов. Поскольку под нижним удерживателем сухожилий стопы проходят также сосуды и нервы, натяжение вызовет нарушение кровоснабжения и иннервации тыльной поверхности стопы.

Ошибки при тейпировании задней большеберцовой мышцы:

1. стопа, помимо максимального подошвенного сгибания, находится в положении пронации или супинации;

2. искусственно созданное натяжение тейпа.

РАСТЯЖКА АХИЛЛОВА СУХОЖИЛИЯ С СОГНУТЫМИ КОЛЕНЯМИ

Выполняется в течение от 30 секунд до 2 минут для каждой ноги. Основные задействованные анатомические структуры: камбаловидная мышца и подошвенный апоневроз.

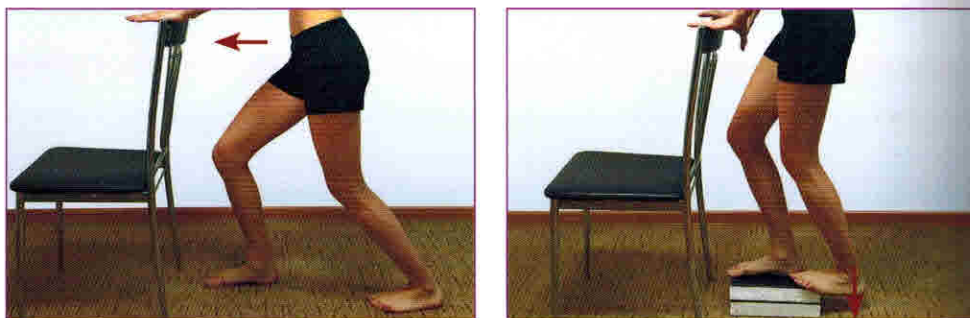

Рис. 102 (а, б). Растяжка ахиллова сухожилия с согнутыми коленями, 2 варианта

Вариант 1:

– встать лицом к опоре, одна нога впереди, чуть согнута в коленном суставе. Вторая нога на полшага сзади, выпрямлена, стопа полностью касается пола. Носки должны быть слегка развёрнуты внутрь;

- не отрывая пятки от пола, делать движение бёдрами к опоре;
- задержать позицию от 30 секунд до 2 минут;
- важно держать бёдра ровно над стопами;
- при выполнении упражнения должно ощущаться натяжение по задней поверхности голени и в области подошвы.

Вариант 2:

– встать на приступку, в качестве которой могут служить несколько книг или ступенька в подъезде. Одна нога полностью стоит на приступке, вторая нога опирается только передним отделом стопы, при этом средний отдел и пятка свешены вниз;

- перемещать вес на вторую стопу, тянуться пяткой вниз к полу;
- задержать позицию от 30 секунд до 2 минут;
- при выполнении упражнения должно ощущаться натяжение по задней поверхности голени и в области подошвы.

КАТАНИЕ МЯЧИКА

Выполняется каждый день, по 2 минуты. Может использоваться жёсткий массажный мячик (или мячик для большого тенниса) или массажный мячик с шипами. Жёсткий мячик позволяет лучше проработать подошвенный апоневроз, а мячик с шипами больше оказывает массажное и рефлексогенное воздействие. Основные задействованные структуры: подошвенный апоневроз.

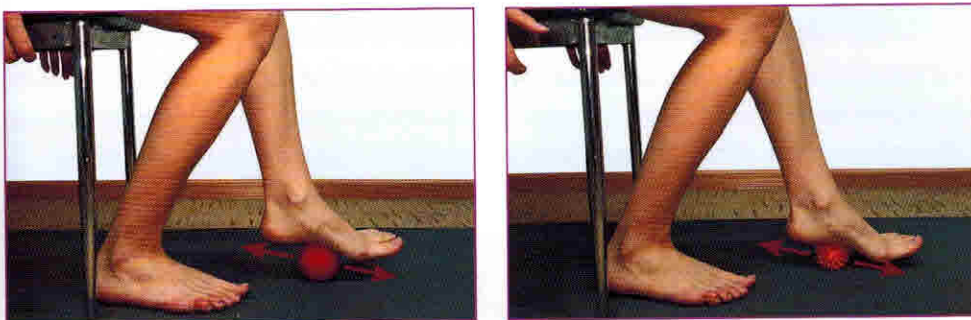


Рис. 103 (а, б). Катание мячика стопой, вариант 1

Вариант 1 (простой):

– сидя на неподвижном стуле, обе стопы на полу, катать мячик вдоль свода стопы в течение 2 минут.

Вариант 2 (усложнённый):

– выполняется стоя, прокатывать массажный мячик вдоль свода стопы;

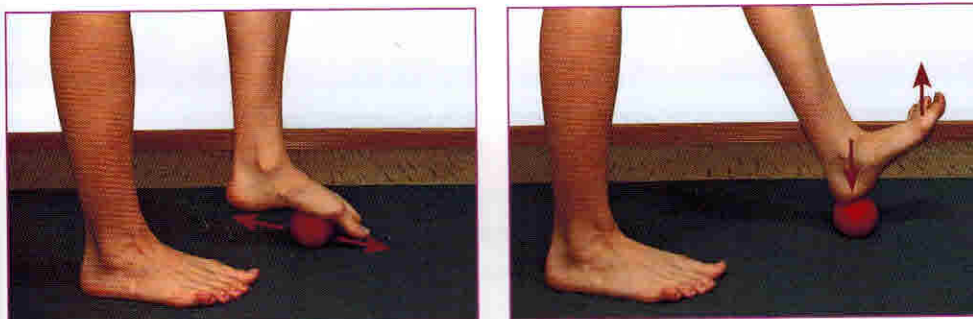


Рис. 104 (а, б). Катание мячика стопой, вариант 2

– когда мячик оказывается под пяткой, опереться на него пяткой, сохраняя баланс, и максимально согнуть стопу на себя;