



АКНЕ И РОЗАЦЕА

КЛИНИЧЕСКИЕ ПРОЯВЛЕНИЯ,
ДИАГНОСТИКА И ЛЕЧЕНИЕ

Под редакцией профессора
Л.С. Кругловой



Москва
ИЗДАТЕЛЬСКАЯ ГРУППА
«ГЭОТАР-Медиа»
2021

ОГЛАВЛЕНИЕ

Список сокращений и условных обозначений	5
ГЛАВА 1. Акне	7
1.1. Акне: этиология, патогенез, клиническая картина, классификация	7
1.2. Обследование пациентов с акне	16
1.3. Принципы терапии акне	18
1.3.1. Терапия комедонального акне	20
1.3.2. Терапия папуло-пустулезного акне	21
1.3.3. Терапия очень тяжелых форм акне	38
1.3.4. Аппаратные методы терапии акне	40
1.3.5. Специализированная дерматокосметика	44
1.4. Эксфолированное акне	45
1.5. Молниеносное акне	47
1.6. Редкие формы акне	49
ГЛАВА 2. Симптомокомплекс постакне	54
2.1. Постакне: патогенез, клиническая картина, классификация	54
2.2. Терапия рубцов постакне	63
2.2.1. Медикаментозная терапия	66
2.2.2. Аппаратные методы	68
2.2.3. Пилинги	88
2.2.4. Инъекционные методы	88
2.2.5. Хирургические и механические методы	99
2.2.6. Комбинированные методики	100
2.3. Коррекция поствоспалительной эритемы, диспигментации	102
2.3.1. Топические препараты	103
2.3.2. Комбинированные препараты	108
2.3.3. Пилинг	110
2.3.4. Лазерная терапия	111
2.3.5. Фототерапия	114
ГЛАВА 3. Инверсное акне	115
3.1. Суппуративный рецидивирующий гидраденит	116
3.2. Абсцедирующий и подрывающий фолликулит и перифолликулит волосистой части головы Гоффмана	125
3.3. Декальвирующий фолликулит	130

3.4. Синдромы, включающие различные клинические формы акне	132
3.4.1. SAPHO-синдром	132
3.4.2. PAPA-синдром	133
3.4.3. PASH-синдром	135
3.4.4. PASS-синдром	136
3.4.5. PAPASH-синдром	137
3.4.6. PsAPASH-синдром	138
3.4.7. PAC-синдром	138
3.4.8. Birt-Hogg-Dube синдром	140
3.4.9. Акнеформные высыпания, связанные с приемом лекарственных препаратов	140
ГЛАВА 4. Розацеа	146
4.1. Розацеа: этиология, патогенез	146
4.2. Клиническая картина, классификация розацеа	153
4.2.1. Редкие формы розацеа	160
4.3. Дифференциальная диагностика	162
4.4. Коморбидная патология	165
4.5. Терапия розацеа.	166
4.5.1. Терапия эритематозно-телеангиэктатического подтипа розацеа	170
4.5.2. Терапия папуло-пустулезного подтипа розацеа.	178
4.5.3. Терапия фиматозного подтипа.	184
4.5.4. Терапия офтальморозацеа.	187
4.5.5. Поддерживающая терапия при розацеа.	188
4.6. Стероидная розацеа (периоральный дерматит)	189
Список рекомендуемой литературы	192
Акне и постакне	192
Розацеа.	198
Предметный указатель	205

СПИСОК СОКРАЩЕНИЙ И УСЛОВНЫХ ОБОЗНАЧЕНИЙ

♣	— торговое название лекарственного средства и/или фармацевтическая субстанция
♠	— лекарственное средство не зарегистрировано в Российской Федерации
⊗	— лекарственное средство в Российской Федерации аннулировано или срок его регистрации истек
АБ	— антибиотик
АППГ	— абсцедирующий и подрывающий фолликулит и перифолликулит Гоффмана
ВЛИ	— высокоинтенсивное лазерное излучение
ГК	— гиалуроновая кислота
ГКС	— глюкокортикостероид
ГСПГ	— глобулин, связывающий половые гормоны
ИЛ	— интерлейкин
ИЛК (PDL)	— импульсный лазер на красителе
КОК	— комбинированные оральные контрацептивы
ЛИ	— лазерное излучение
НИЛИ	— низкоинтенсивное лазерное излучение
ПППР	— папуло-пустулезный подтип розацеа
ПУВА-терапия	— псорален и ультрафиолет спектра А
СВФ	— сально-волосяной фолликул
СГ	— суппуративный гидраденит
СОД	— супероксиддисмутаза
ТСА	— трихлоруксусная кислота
ТЭПВ	— трансэпидермальная потеря воды
УФ	— ультрафиолет
ФДТ	— фотодинамическая терапия
ФНО	— фактор некроза опухоли
ЭТПР	— эритематозно-телеангиэктатический подтип розацеа
А-PRP	— активированная аутологичная плазма с тромбоцитами
BBL	— широкополосной свет (усовершенствованная методика IPL)
BСА-1	— хемокин В лимфоцита
BLC	— хемоаттрактант В-лимфоцита

CXCL13 (CXCL9)	— хемокин C-X-C motif, лиганд 13, 9
ER:YAG	— эрбиевый лазер
GAG	— комплекс производного витамина Р и троксерутин
IVD	— <i>in vitro</i> диагностика
IL	— интерлейкин
LED-терапия	— светодиодная терапия
IPL	— импульсный широкополосной свет
КТР	— КТФ, калий-титанил-фосфат-лазер
MIG	— монокин, индуцированный λ -интерфероном
MMP	— матриксные металлопротеиназы
Nd:YAG	— неодимовый лазер
PGA	— глобальная оценка врача
PDL	— импульсный лазер на красителе
PPD	— фактор защиты от УФ-А-излучения
PRP	— аутологичная плазма с тромбоцитами
QS	— импульсный режим лазера
RF	— радиочастотное излучение
TKI	— ингибитор тирозинкиназы рецепторов эпидермального фактора роста

Глава 1

АКНЕ

1.1. АКНЕ: ЭТИОЛОГИЯ, ПАТОГЕНЕЗ, КЛИНИЧЕСКАЯ КАРТИНА, КЛАССИФИКАЦИЯ

Шифр по Международной классификации болезней 10-го пересмотра (МКБ-10) — L70.0.

Акне (*acne*) — полиэтиологическое хроническое воспалительное заболевание сально-волосяного аппарата кожи, проявляющееся открытыми или закрытыми комедонами и воспалительными поражениями в виде папул, пустул, узлов. Приблизительно 85% населения на определенном этапе их жизни (препубертатный и пубертатный периоды) страдают этим заболеванием. В возрастных группах 25–34 и 35–44 лет этот показатель составляет 8 и 3% соответственно. Заболеваемость новорожденных варьирует от 20 до 50%, младенческие акне встречаются менее чем в 10% случаев. У большинства заболевших в период пубертата высыпания разрешаются к 18–20 годам, у 10% пациентов элементы сыпи сохраняются до 25–45 лет. Были отмечены различия в распространенности и течении заболевания в зависимости от географического расположения. Так, например, в Китае и Бельгии 90% подростков был поставлен диагноз «акне», 50% — в Англии. В Японии и Корее по сравнению с европейскими странами отмечается меньшая частота заболеваемости (приблизительно 1:3), и болезнь протекает в более легкой форме. У 25% латиноамериканцев, представителей негроидной расы, и у 10% людей из азиатских стран наблюдаются узловато-кистозные формы акне. В России этот показатель составляет 5–14% от общей заболеваемости акне.

Как правило, постановка диагноза не вызывает затруднений: в большинстве случаев поражается лицо, почти у 60% процесс

может локализоваться на спине и груди. Высыпания могут разрешаться с формированием рубцов и поствоспалительной гиперпигментации — симптомокомплекс постакне.

Патогенез акне является многофакторным и включает повышенную чувствительность рецепторов сальной железы к андрогенам, нарушение качественного и количественного состава кожного сала, нарушение кератинизации, воспаление со стимуляцией механизмов приобретенного иммунитета и врожденной иммунной системы с задействованием нескольких путей, включая гиперколонизацию бактериями *Cutibacterium acnes* (*C. acnes*). Современная таксономическая классификация предлагает заменить *Propionibacterium acnes* на *Cutibacterium acnes* (*C. acnes*), так как выделенный новый род *Cutibacterium*, по современным данным, напрямую влияет на выработку кожного сала за счет генов ферментов, кодирующих расщепление липидов: триглицеридлипаза и лизофосфолипаза.

Как правило, фоном для развития акне является себорея, связанная с гиперпродукцией кожного сала и изменением его качественного состава. Триггерным фактором в возникновении акне чаще становится повышенная чувствительность рецепторов клеток сальных желез к производным тестостерона, так называемая относительная гиперандрогения, реже встречается гиперандрогения в виде абсолютного увеличения количества андрогенов яичникового или надпочечникового происхождения.

Немаловажное значение при акне играет нарушение барьерных свойств кожи, что также индуцирует воспалительный процесс. Нарушение кожного барьера ассоциировано с изменением состава жирных кислот кожного сала. В большинстве исследований подчеркивается ключевая роль дефицита линолевой кислоты (в составе себума резко снижается количество линолевой жирной кислоты за счет эффекта разбавления) в патогенезе акне, что является причиной фолликулярной кератинизации и нарушения десквамации, лежащих в основе формирования микрокомедона, усиления проницаемости стенки комедона для факторов воспаления и развития фолликулярного гиперкератоза. В то же время этот дефицит ассоциирован и с продукцией провоспалительного цитокина интерлейкина-1 α — значимого фактора в развитии вос-

паления при акне, формируется субклиническая воспалительная реакция (образование комедонов). Выработка липидов кожного сала регулируется *peroxisome proliferator-activated receptors*, которые действуют совместно с рецепторами ретиноида X, регулируют рост и дифференцировку кератиноцитов, а также метаболизм липидов. Белки, связывающие элемент стерол-ответа, опосредуют увеличение образования липидов, вызванное инсулиноподобным фактором роста-1, субстанцией P, нейропептидазами, α -меланоцитстимулирующими гормонами и кортикотропин-рилизинг-гормоном-R1, которые также участвуют в регуляции активности себоцитов, как эктопептидазы и аминопептидаза N. Сальная железа, в частности, действует как эндокринный орган в ответ на действие андрогенов и других гормонов, активирующихся в период полового созревания. Дигидротестостерон является наиболее мощным гормоном, стимулирующим себоциты. Критическим ферментом в метаболическом пути является 5- α -редуктаза изофермент 1. Адренал дегидроэпиандростерон-сульфат является гормонально-активным, но также может быть стимулятором T-клеток, управляемых интерлейкином-2 (IL-2), и, следовательно, стимулировать воспалительный процесс. Окисленный сквален может стимулировать гиперпролиферацию кератиноцитов, а липопероксиды продуцируют лейкотриен B4, мощный хемоаттрактант (рис. 1.1).

При развитии акне большое количество CD4⁺-T-клеток и макрофагов присутствует в сальной железе до формирования фолликулярного гиперкератоза. Продукция указанными клеточными элементами цитокинов активирует воспалительные сосудистые маркеры (молекулы адгезии и др.). Индукция цитокинов бактериями *S. acnes* происходит путем активации TLR2 (Толл-подобных рецепторов) через стимуляцию транскрипции фактора активации протеина 1 (AP-1), а AP-1, в свою очередь, индуцирует гены матриксных металлопротеиназ, продукты которых вызывают деграцию и повреждение дермального матрикса. По мере развития воспаления увеличивается активность *S. acnes* (сапрофитной флоры), в результате чего воспаление усиливается, формируется развернутая клиническая картина (рис. 1.2, 1.3).

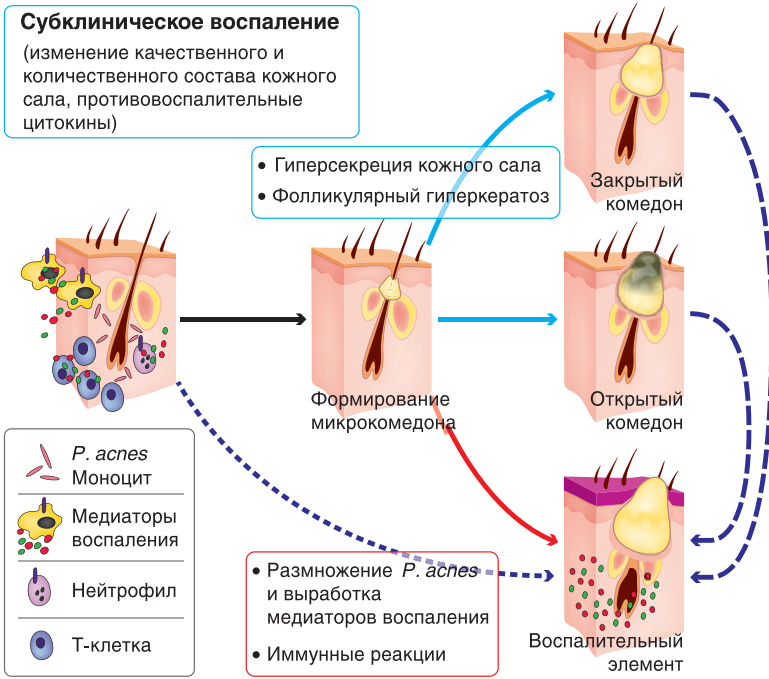


Рис. 1.1. Механизмы формирования первичных элементов акне

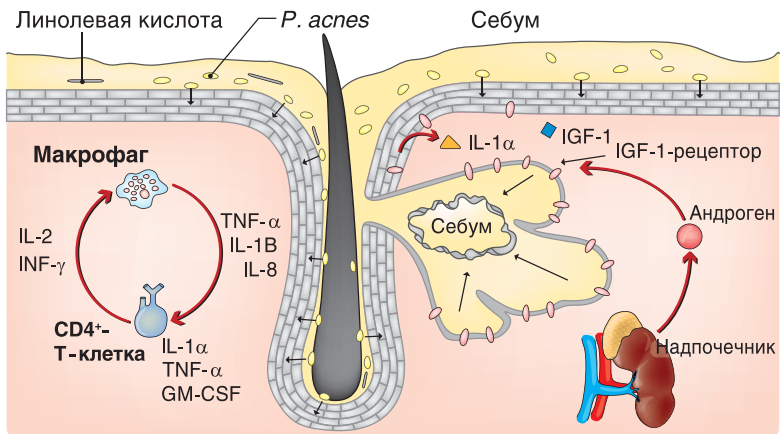


Рис. 1.2. Патогенез акне

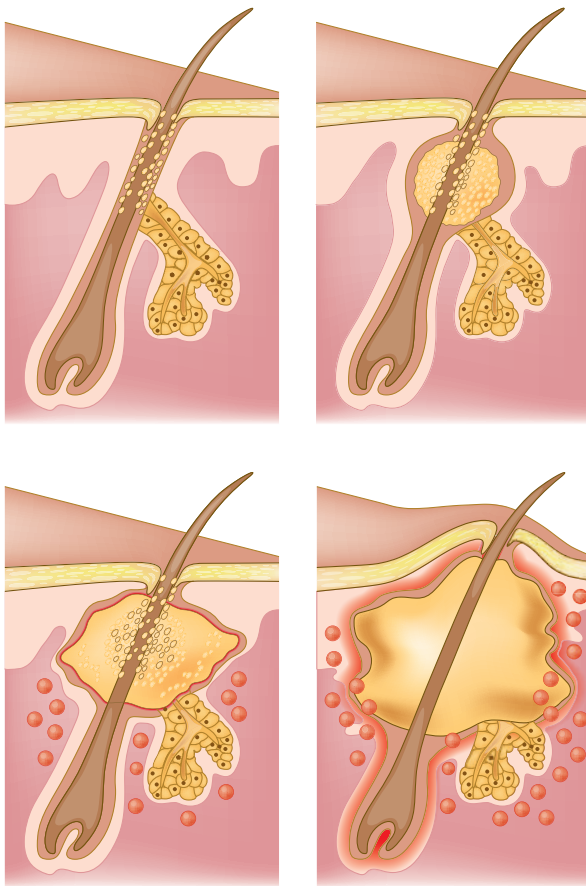


Рис. 1.3. Сальная железа на этапах формирования элементов акне







Воспаление при юношеских акне первично, оно предшествует фолликулярному гиперкератозу, *S. acne* принимают активное участие в формировании микрокомедонов. При поздних акне последовательность описанных выше звеньев патогенеза может быть отличной и зависит от этиологии.

Стандартизированной системы оценки степени тяжести или классификации акне не существует, однако на практике и в клинических рекомендациях акне часто классифицируются легкой, умеренной и тяжелой степенью тяжести. Актуальное

Практическое руководство по лечению акне для врачей-клиницистов (Международный консенсус Глобального альянса, 2018) предлагает новую классификацию с дополнительным выделением очень тяжелой степени тяжести, что имеет практическое значение в выборе тактики ведения пациентов (табл. 1.1).

Таблица 1.1

Оценка степени тяжести акне

Степень тяжести	Выраженность клинических симптомов	Клиническая картина	
I	Комедональное акне		
II	Папуло-пустулезное акне от легкой до средней степени тяжести		
III	Папуло-пустулезное акне тяжелой степени, узловатое акне средней степени тяжести (узлы <math>< 0,5-1 \text{ см}</math>)		

Окончание табл. 1.1

Степень тяжести	Выраженность клинических симптомов	Клиническая картина
IV	Узловатое акне тяжелой степени, конглобатное акне (узлы размером >1 см)	 <p>The clinical picture consists of five photographs. Three show close-ups of the face: the top-left shows the right side of a woman's face with large, inflamed nodules; the middle-left shows the left side of her face with similar lesions; the bottom-left shows another view of the face with severe acne. The top-right photograph shows a woman's profile with extensive acne on her face and neck. The bottom-right photograph shows the back of a person with numerous large, inflamed nodules and cysts scattered across the upper and lower back.</p>

Для оценки эффективности проводимой терапии при акне используется шкала общей оценки исследователем, рекомендованная Управлением по надзору за качеством пищевых продуктов и лекарственных средств США (табл. 1.2).

В соответствии с возрастной периодизацией принято выделять акне детского возраста, акне подросткового возраста (*acne vulgaris*) и акне взрослых (*acne tarda*).

Акне у детей также имеет свои клинические особенности. Акне новорожденных возникает в первые 2–3 нед после рождения у 50% новорожденных. Данный вид акне связан с гормональным кризом, повышенным уровнем тестостерона у матери или приемом ряда медикаментов матерью в последнем триместре беременности (системные глюкокортикостероиды и др.). В клинической картине преобладают закрытые комедоны, реже отме-

чаются папулы, пустулы, типичная локализация — на щеках, лбу, подбородке. Лечение, как правило, не требуется, высыпания самопроизвольно разрешаются в течение нескольких дней. В редких случаях в основном при ятрогенных факторах (попытки самостоятельного лечения, механическое удаление) присоединяется вторичная инфекция, что требует назначения терапии. При акне раннего детского возраста высыпания возникают в возрасте после 6 нед и могут сохраняться в течение 6–12 мес, чаще болеют мальчики. Высыпания представлены комедонами, папуло-пустулами, реже — узлами. Данная форма считается предиктором развития тяжелых акне в подростковом возрасте. Акне среднего детского возраста проявляется в возрасте от 1 года до 7 лет и ассоциированы с риском сопутствующих гиперандрогенных состояний (врожденная гиперплазия надпочечников, андроген-продуцирующая опухоль), поэтому необходимо обследование пациентов.

Таблица 1.2.

Шкала общей оценки исследователем

Степень	Клинические симптомы
0	Чистая кожа без воспалительных или ретенционных элементов
1-я	Почти чистая кожа; единичные ретенционные высыпания и более одного воспалительного элемента
2-я	Легкая степень тяжести; тяжелее 1-й степени: несколько ретенционных элементов и несколько воспалительных элементов (только папулы/пустулы, узловые поражения отсутствуют)
3-я	Средняя степень тяжести; тяжелее 2-й степени: много ретенционных элементов и множественные воспалительные элементы, но не более одного небольшого узлового элемента
4-я	Тяжелая степень тяжести; тяжелее 3-й степени: много ретенционных и воспалительных элементов, несколько узловых поражений

Преадоlesцентное (предподростковое) акне возникает в возрасте от 7 до 12 лет в среднем у 70% детей и является первым признаком раннего полового созревания. Подростковое акне характеризуется появлением высыпаний в период гормональной перестройки, как правило, протекает на фоне гиперсебо-

реи, представлено комедонами и воспалительными элементами, типичная локализация — Т-зона (лоб, нос, верхняя часть подбородка), процесс может локализоваться на туловище (табл. 1.3).

Таблица 1.3

Акне детского и подросткового возраста

Акне новорожденных (до 50% новорожденных)	Возникает в первые 2–3 нед после рождения	Связано с гормональным кризом, повышенным уровнем тестостерона у матери или приемом ряда медикаментов матерью в последнем триместре беременности
Акне раннего детского возраста (<10%, чаще болеют мальчики)	Возникает после 6 нед и может сохраняться в течение 6–12 мес	Данная форма считается предиктором тяжелого акне в подростковом возрасте
Акне среднего детского возраста (встречается крайне редко)	Проявляется в возрасте от 1 года до 7 лет	Ассоциировано с риском сопутствующих гиперандрогенных состояний
Акне вульгарное (85% подростков)	Пубертатный период	Связано с физиологической гормональной перестройкой организма

Таблица 1.4

Акне у женщин

Стойкое (персистирующее) акне	Наблюдается примерно у 80% женщин и характеризуется началом заболевания в подростковом периоде с постепенным переходом во взрослый возраст
Акне с поздним началом	Впервые появляются у женщин после 25 лет
Рецидивирующее акне	Развивается у женщин, имевших в анамнезе акне в подростковом возрасте, разрешившееся в течение нескольких лет
Степени тяжести – Комедональный подтип: комедоны в нижней трети лица, на переносице. – Воспалительный подтип: легкое течение с единичными папулами. – Воспалительный подтип: легкое, среднетяжелое течение с папулами и пустулами. – Воспалительный подтип: тяжелое течение с папулами и пустулами. – Воспалительный подтип: тяжелое течение с узлами	

Клиническая картина акне у взрослых пациентов имеет свои особенности как по преимущественной локализации, так и по клинической картине. У взрослых пациентов, как правило, поражена U-зона (щеки, вокруг рта и нижняя часть подбородка), могут отсутствовать комедоны, при этом воспалительный компонент даже при единичных высыпаниях более выражен. Преимущественно акне взрослых встречается у лиц женского пола, поэтому принято выделять 3 подтипа акне у женщин (табл. 1.4).

1.2. ОБСЛЕДОВАНИЕ ПАЦИЕНТОВ С АКНЕ

Диагноз «акне», как правило, не вызывает затруднений и основывается на данных клинической картины. Рутинное микробиологическое обследование не рекомендовано при акне. В случаях быстрого появления мноморфной мелкой пустулезной сыпи целесообразно выполнение микробиологического обследования на наличие фолликулита. Грамотрицательный фолликулит (возбудители *Klebsiella* и *Serratia*) диагностируется, когда в клинической картине преобладают одинаковые, местами вскрывшиеся гнойнички, с единичными узелками в периоральной и периназальной области. В случаях когда отсутствует положительная динамика на стандартную терапию, в особенности с выраженным вовлечением туловища или мноморфным характером высыпаний, следует исключить фолликулит, вызванный грибами рода *Malassezia*. Инфекция кожи, вызванная *Staphylococcus aureus*, может внешне выглядеть как акне, поэтому данное состояние должно входить в круг дифференциальной диагностики, особенно в случае остро возникших высыпаний.

Эндокринологическое обследование (например, на предмет избытка андрогенов) не рекомендуется. Несмотря на то что роль андрогенов в развитии акне не вызывает сомнения, исследование гормонального профиля требуется лишь в отдельных ситуациях. Это обусловлено тем, что у большинства пациентов с акне содержание гормонов в крови нормальное. Лабораторное обследование рекомендовано пациентам с молниеносным акне, с акне и наличием дополнительных клинических признаков избытка андрогенов.

Эндокринологическое обследование в первую очередь показано пациентам с клиническими признаками гиперандрогении или наличием таковых в анамнезе. У детей в препубертатном периоде такие признаки включают: акне, раннее появление запаха пота, оволосение подмышечных впадин и лобка, ускоренный рост, опережение костного возраста, раннее половое созревание.

У женщин в постпубертатном периоде наличие таких симптомов, как нерегулярный менструальный цикл, гирсутизм, андрогенная алопеция, бесплодие, синдром поликистозных яичников, клиторомегалия и туловищное ожирение требуют исследования гормонального профиля. Стандартная панель гормонального скрининга включает определение уровня общего и свободного тестостерона, дигидроэпиандростерона сульфата, андростендиона, лютеинизирующего гормона и фолликулостимулирующего гормона.

У женщин самой частой причиной повышения уровня андрогенов в крови овариальной природы является синдром поликистозных яичников. Были опубликованы рекомендации, в соответствии с которыми для постановки диагноза «синдром поликистозных яичников» взрослой женщине необходимо наличие двух любых из трех следующих критериев: избыток андрогенов (клинический или биохимический), дисфункция яичников (олиго- или ановуляция), поликистозные изменения яичников (по результатам ультразвукового обследования). У девочек подросткового возраста этот диагноз может быть установлен на основании гиперандрогении (клинической или биохимической) в сочетании с персистирующей олигоменореей. Дифференциальный диагноз «синдром поликистозных яичников» включает патологию щитовидной железы, избыток пролактина, неклассические формы врожденной гиперплазии коры надпочечников и др.

У пациентов с тяжелым течением акне также может наблюдаться патологическое содержание гормона роста, инсулиноподобного фактора роста, уровней липидов, инсулина, глобулина, связывающего половые гормоны, свободных 17- β -гидроксистероидов, пролактина, эстрогена, прогестерона, а также патологические значения индекса свободного андрогена. Рефрактерные к терапии акне, вызванные избытком андрогенов, могут наблюдаться у женщин и у мужчин с неклассической формой врожденной гиперплазии коры надпочечников (например, дефицит 21-гидроксилазы).

1.3. ПРИНЦИПЫ ТЕРАПИИ АКНЕ

Принципы терапии акне прежде всего основываются на оценке степени тяжести, наличии предикторов формирования симптомокомплекса постакне либо уже сформировавшейся картины постакне. Терапевтический комплекс при акне включает системную, наружную терапию и использование специализированной косметики. При легкой степени и комедональном акне назначается только наружная терапия, при средней степени — наружная терапия при необходимости сочетается с системной терапией, при тяжелой степени основной является системная терапия. При всех клинических формах лекарственная терапия проводится на фоне применения базового ухода с использованием специально разработанных средств лечебной косметики.

Также необходимо оценивать психосоматическую составляющую, например экскориированное акне, периодическое акне у взрослых, когда даже при единичных элементах возможно назначение системного ретиноида по схеме низких доз. При контактном акне, косметическом акне, акне вследствие воздействия физических факторов необходимо выявить и устранить причину, в дальнейшем тактика ведения соответствует клинической картине.

В отношении диеты и акне в настоящее время существует две рекомендации: снижение потребления продуктов с высоким гликемическим индексом (сладости, сладкие напитки, фаст-фуд) и молока. Пациентам с ожирением, метаболическим синдромом необходимо ограничить высококалорийные продукты и жирную пищу.

Из наружных средств в лечении акне у пациентов взрослого и подросткового возраста используются следующие препараты: производные ретиноевой кислоты; бензоила пероксид (Б); топические антибиотики; препараты азелаиновой/салициловой кислоты; препараты серы и резорцина; алюминия хлорид[®]; цинка. Из системных препаратов: изотретиноин, антибиотики (тетрациклины: доксициклин и миноциклин; макролиды: эритромицин и азитромицин; клиндамицин; триметоприм в сочетании или без сульфаметоксазола; ампициллин/амоксициллин). Из гормональных средств для лечения акне у пациентов взрослого и подросткового возраста: контрацептивные средства, спиронолактон, антиандрогенные препараты, пероральные глюкокортикостерои-

ды. Дополнительные методы: введение кортикостероидов в патологические элементы; химический пилинг; удаление комедонов; лазеротерапия и фотодинамическая терапия, опыт применения которых пока ограничен.

Таблица 1.5

**Рекомендации по терапии больных акне
(Актуальные клинические рекомендации, 2020)**

	1-я степень тяжести	2-я степень тяжести	3-я степень тяжести	4-я степень тяжести
Терапия 1-й линии	Топический ретиноид Азелаиновая кислота	Топическая комбинированная терапия: ретиноид + бензоила пероксид или бензоила пероксид + антибиотик, или ретиноид + бензоила пероксид + антибиотик, или бензоила пероксид и/или топический ретиноид	Ретиноид пероральный Топическая комбинированная терапия: ретиноид + бензоила пероксид или бензоила пероксид + антибиотик или ретиноид + бензоила пероксид + антибиотик. или пероральный антибиотик + топический ретиноид + бензоила пероксид или пероральный антибиотик + топический ретиноид + бензоила пероксид + топический антибиотик	Ретиноид пероральный. Пероральный антибиотик + топическая комбинированная терапия: ретиноид + бензоила пероксид или бензоила пероксид + антибиотик или ретиноид + бензоила пероксид + антибиотик
Альтернативная терапия		Добавить топический ретиноид или бензоила пероксид (если еще не используется)	Рассмотрите целесообразность альтернативной комбинированной терапии, или смены перорального антибиотика, или добавление комбинированного орального контрацептива, или спиронолактона (у женщин)	Смена перорального антибиотика, или добавление комбинированного орального контрацептива, или перорального спиронолактона (у женщин)

В актуальных клинических рекомендациях Российского общества дерматовенерологов и косметологов (2020), рекомендациях Глобального альянса (2018) при комедональном акне рекомендуются топический ретиноид, азелаиновая кислота. В отношении

аппаратных методов [фотодинамическая терапия (ФДТ), лазер] ввиду недостаточности данных с доказательной базой однозначных рекомендаций нет. Среднетяжелое и тяжелое папуло-пустулезное акне подразумевает назначение топических препаратов преимущественно в виде фиксированных комбинаций, при неэффективности назначается системный ретиноид или антибиотик с обязательным применением топической терапии ретиноидом или бензоила пероксидом либо их комбинации. При тяжелых формах акне предпочтение отдается системному изотретиноину (табл. 1.5).

1.3.1. ТЕРАПИЯ КОМЕДОНАЛЬНОГО АКНЕ

При комедональном акне рекомендуется использование лечебной дерматокосметики (очищение, уход), разработанной для проблемной кожи, склонной к акне (не обладающей акнегенным и комедогенным действием, с себурегулирующим, кератолитическим и противовоспалительным действием). В ряде случаев при комедональном акне удастся контролировать процесс только с помощью лечебной дерматокосметики.

Наиболее эффективно применение адапалена, азелаиновой кислоты. Бензоила пероксид применяется в качестве препарата третьей линии в лечении комедонального акне. В табл. 1.6 представлены методы терапии в зависимости от клинической ситуации.

Таблица 1.6

Комедональное акне – методы терапии

Метод терапии	Комментарии
Адапален 0,1%	Препарат выбора при комедональном акне
Азелаиновая кислота	Может рассматриваться для терапии комедонального акне, в том числе в виде чередования (утро/вечер) с адапаленом
Бензоила пероксид	При множественных комедонах на фоне гиперсебореи может рассматриваться для терапии комедонального акне, в том числе в виде чередования (утро/вечер) с адапаленом
Адапален + бензоила пероксид	При множественных комедонах на фоне гиперсебореи