

МЕТОДИЧЕСКИЕ ПОДХОДЫ К УЛЬТРАЗВУКОВОМУ ИССЛЕДОВАНИЮ ЖЕЛУДКА (ОСОБЕННОСТИ ИЗУЧЕНИЯ ВЫХОДНОГО ОТДЕЛА)

Деление желудка на составные части достаточно условно. Оно несколько отличается при использовании схем в разных специальностях, но основными ориентирами выходного отдела являются привратник и угол желудка, между которыми он и располагается (рис. 1, 2, 3).

При разработке методики трансабдоминального УЗИ ВОЖ мы учитывали общие правила подготовки пациентов и проведения УЗИ желудка.

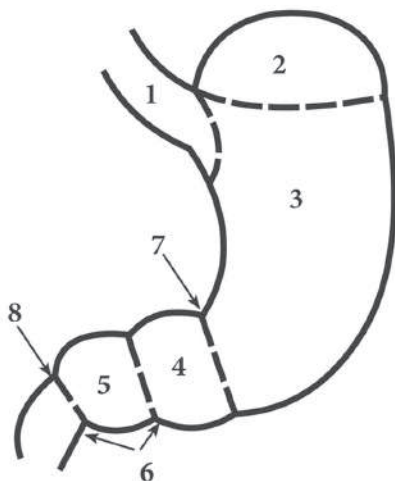


Рис. 1. Анатомическое деление желудка: 1 — кардиальная часть; 2 — дно; 3 — тело; 4 — привратниковая пещера; 5 — канал привратника; 6 — привратниковая (пилорическая) часть; 7 — угловая вырезка; 8 — привратник

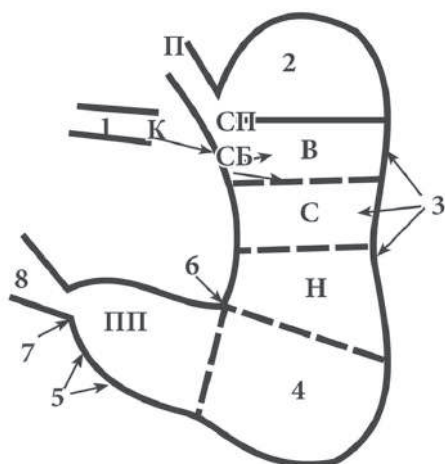


Рис. 2. Рентгенологическое деление желудка: П — пищевод; К — кардия; 1 — кардиальный отдел (СП — супракардиальный, СБ — субкардиальный); 2 — свод; 3 — тело (В, С, Н — верхняя, средняя, нижняя трети); 4 — синус; 5 — антральный отдел (ПП — препилорический отдел); 6 — угол; 7 — привратник; 8 — луковица двенадцатиперстной кишки

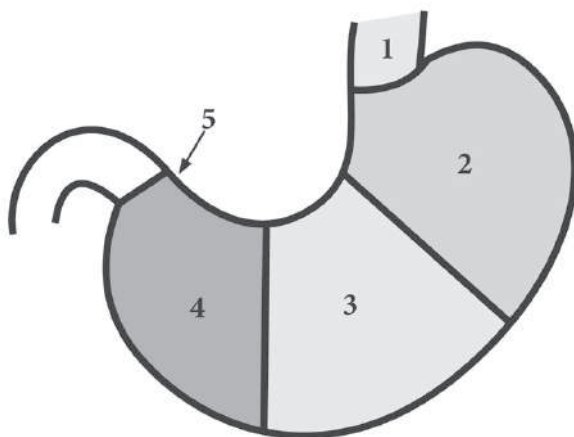


Рис. 3. Анатомическое деление областей желудка в соответствии с Международной классификацией болезней в онкологии ICD-O: 1 — кардиальный отдел (C16.0); 2 — дно (C16.1); 3 — тело (C16.2); 4 — антральный отдел (C16.3), пилорический отдел (C16.4); 5 — привратник

УСЛОВИЯ ПРОВЕДЕНИЯ УЛЬТРАЗВУКОВОГО ИССЛЕДОВАНИЯ ЖЕЛУДКА

Подготовка пациентов. За 2–3 дня до исследования желателно исключить продукты, способствующие газообразованию в кишечнике (молоко, капусту, бобовые, черный хлеб, виноград и т.д.). При запорах накануне исследования ставят очистительную клизму. При выраженном метеоризме в течение трех дней перед исследованием назначают активированный уголь, ферментные препараты, эспумизан.

Рекомендации. Исследование желудка проводится строго натощак. Перед исследованием не следует: есть, пить, курить, принимать лекарства, жевать жвачку.

Время проведения. Исследование желудка желателно проводить утром, через 14 часов после последнего приема пищи.

ОБЩИЕ ПРИНЦИПЫ ПРОВЕДЕНИЯ УЛЬТРАЗВУКОВОГО ИССЛЕДОВАНИЯ ЖЕЛУДКА

1. Для выявления изображения желудка изучают эпигастральную область, левое подреберье, при необходимости — правое подреберье, мезогастральную и другие области.

2. Исследование желудка осуществляется в два этапа: 1 этап — в естественных условиях (натощак), 2 этап — после контрастирования (заполнения жидкостью — 300–1000 мл теплой кипяченой воды).

3. В процессе исследования многократно изменяют положение обследуемого в целях улучшения визуализации изучаемого отдела желудка, смещения газового пузыря, рассеивающего ультразвуковые колебания. Желудок обязательно изучается не только в положении лежа, но также сидя и/или стоя (полипозиционное исследование).

4. Желудок изучают в разных проекциях, обязательными являются повороты больного на правый, левый бок, косые положения (многоосевое исследование).

5. Сканирование осуществляют в продольных, поперечных и косых плоскостях.

6. При проведении любых сечений совершают качательные движения датчиком для более полного «охвата» исследуемого в данный момент отдела желудка.

7. Для получения более детального изображения изучаемого отдела желудка или его фрагмента УЗ-датчик помещают перпендикулярно его оси.