

Оглавление

Серия, предшествующая третьему изданию	6
Предшествующая серия: Первое издание.....	7
Предисловие	9
Над книгой работали.....	10
Благодарности.....	13
Посвящение.....	14
Список сокращений.....	15
1. Терапевтическое применение ботулотоксинов	17
2. История терапевтического применения препарата onabotulinumtoxinA.....	23
3. История косметического ботулотоксина	31
4. Основные научные сведения: Botox® Cosmetic.....	38
5. Основные научные сведения: AbobotulinumtoxinA	48
6. Основные научные сведения: Xeomin®	59
7. Основные научные сведения: Myobloc®	69
8. Medytoxin/Neuronox®	79
9. Сравнение ботулотоксинов.....	87
10. Нейротоксин для местного применения	96
11. Восстановление/разведение	102
12. Надпереносье	109
13. Высота бровей / изменение формы.....	118
14. Лобная мышца и горизонтальные морщины лба	128
15. Лечение «гусиных лапок».....	136
16. Подглазничная область / верхние и нижние веки.....	148
17. Лечение средней зоны лица ботулотоксином	157
18. Круговая мышца рта, подбородочная мышца, мышца, опускающая угол рта	164
19. Подкожная мышца шеи и лифтинг Нефертити®.....	172
20. Жевательные мышцы и их лечение ботулотоксином.....	179
21. Более темные типы кожи	188
22. Комплексное лечение	198
23. Фокальный гипергидроз подмышечных впадин.....	209
24. Ладонно-подошвенный гипергидроз	220
25. Будущее ботулотоксина	227

Терапевтическое применение ботулотоксинов

Andrew Blitzer



Резюме и ключевые характеристики

- Ботулотоксины энзиматически повреждают белки комплекса SNARE в нервных окончаниях.
- Ботулотоксины уменьшают и предотвращают высвобождение субстанций, экзоцитоз которых осуществляется с помощью белков комплекса SNARE.
- Уменьшение функции SNARE может использоваться в терапии нарушений вегетативной, сенсорной и моторной нервной системы.
- Редукция нейротрансмиттера ацетилхолина способна уменьшить гиперфункцию мышц при различных видах дистонии.
- Редукция нейротрансмиттера ацетилхолина способна уменьшить гиперфункцию вегетативной нервной системы, такую как гипергидроз и гиперсаливация.
- Уменьшение функции комплекса SNARE также может ингибировать высвобождение воспалительных медиаторов, таких как субстанция P, кальцитонин-генсвязанный пептид, глутамат и др.
- Редукция воспалительных медиаторов может оказать анагетический эффект при болевых синдромах.
- Боль при таких заболеваниях, как постгерпетическая невралгия, мигрень, дисфункция височно-нижнечелюстного сустава, может быть уменьшена с помощью ботулотоксина.
- Воспалительные заболевания, такие как ревматоидный артрит, можно лечить с помощью внутрисуставных инъекций ботулотоксина.
- Биоинженерные токсины могут дать возможность точной локализации и уменьшения экзоцитоза белков, таких как гормоны.

Введение

Начиная с 1970-х гг., когда Alan Scott представил ботулинический нейротоксин типа А в качестве терапевтического средства, количество различных показаний к его применению увеличивалось в геометрической прогрессии. В 50-е гг. Arnold Burgen и Vernon Brooks из McGill обнаружили, что ботулотоксин пресинаптически блокирует выделение ацетилхолина из двигательных нервных окончаний, уменьшая тем самым мышечную силу путем химической денервации. Brooks также сообщил о возможном использовании ботулотоксина в терапевтических целях. Данные о том, что токсины столбняка и ботулизма блокируют экзоцитоз ацетилхолина, в дальнейшем были дополнены открытием, свидетельствующим, что эти токсины энзиматиче-

ски расщепляют различные порции растворимого N-этилмалеимид-чувствительного фактора, обеспечивающего слияние внутриклеточных транспортных везикул с клеточной мембраной (SNARE — soluble N-ethylmaleimide-sensitive factor attachment protein receptor). Первоначальное исследование Alan Scott с использованием ботулотоксина для релаксации мышц с целью коррекции косоглазия, а затем блефароспазма привело ученых к изучению применения этих токсинов при других видах дистонии и гиперфункциональных мышечных расстройствах.

Оригинальные наблюдения Kerner, выявившего, что пациенты, страдающие ботулизмом, имеют сухость рта и глаз, натолкнули на мысль об использовании токсина с целью контроля гиперсекреторных состояний. Данные о том, что ацетилхолин также является нейротрансмиттером вегетативной

нервной системы, позволили предположить, что ботулотоксин может быть использован для лечения вегетативных расстройств. Клинические исследования показали эффективность токсина в лечении гипергидроза, гиперсаливации и синдрома Фрей.

Большое количество исследований гиперфункциональных мышечных расстройств, таких как цервикальная дистония и спастичность, продемонстрировали существенное уменьшение боли, даже в большей степени, чем уменьшение функции мышц. Наши испытания применения токсина в косметологии показали, что у ряда пациентов прекращалась мигрень. Результаты данного и других исследований свидетельствуют о роли токсина в лечении болевых синдромов. Впоследствии было показано, что даже в случаях постгерпетической невралгии боль может быть уменьшена или полностью ликвидирована. Полученные клинические данные привели к открытию факта, свидетельствующего о том, что воспалительные медиаторы, такие как кальцитонин-генсвязанный пептид, субстанция P, глутамат и др., также высвобождаются белками комплекса SNARE. Токсин уменьшает или локально прекращает выработку воспалительных медиаторов, которые понижают болевой порог центральной нервной системы, вызывая тем самым центральную сенситизацию. Было показано, что данный эффект ботулотоксина является обратимым. Многие исследования боли в настоящий момент находятся в стадии выполнения. Лечение хронической мигрени с помощью токсина недавно было одобрено Евросоюзом и FDA после проведения крупных клинических исследований.

Новейшим изменением ботулинотерапии стала возможность модифицировать молекулу ботулотоксина. Связующий участок молекулы был изменен химически с тем, чтобы добавить специфические лиганды. Это позволяет создать токсин, имеющий родство к чувствительным, а не моторным нейронам, вегетативным нейронам и даже определенным экскреторным железам. Keith Foster из Syntaxin недавно описал создание специфического лиганда для секреторных клеток гормона роста в гипофизе. Гормон роста также секретируется путем SNARE-связанного экзоцитоза и, следовательно, может быть мишенью ботулотоксина. Данное лечение может применяться при акромегалии. Новую парадигму гиперсекреторного контроля необходимо исследовать при других видах секреции.

§

Параграф 1.1

Терапевтическое применение ботулотоксинов

- I. Мышечная гиперфункция
 1. Дистония
 - а. Цервикальная дистония
 - б. Блефароспазм
 - в. Оромандибулярная дистония
 - г. Спастическая дисфония
 - д. Профессиональный писчий спазм
 - е. Дистония стопы
 - ж. Дистония музыканта
 - з. Лицевая дистония
 - и. Синдром Мейжа
 - к. Тики и заикание
 2. Гиперфункциональные морщины лица (косметические)
 3. Гемифациальный спазм / лицевая синкинезия
 4. Косоглазие
 5. Эзотропия/экзотропия
 6. Нистагм
 7. Спастичность, обусловленная инсультом и церебральным параличом
 8. Тремор: конечности, шеи, голосовых связок
 9. Миоклонус
 10. Другие ларингеальные расстройства: пуберофония, гранулема голосового отростка
- II. Вегетативная нервная система
 1. Гипергидроз: подмышечный, ладонный, подошвенный и лицевой
 2. Доброкачественная гиперплазия предстательной железы
 3. Гиперсаливация/сиалоцеле/слюноотечение
 4. Ринит
 5. Ахалазия верхнего эзофагального сфинктера / ахалазия нижнего эзофагального сфинктера
 6. Нейрогенный гиперактивный мочевого пузыря
 7. Синдром Фрей
 8. Анальные трещины
 9. Вагинизм/анизм
- III. Аfferентная нервная система / болевые синдромы / противовоспалительное действие
 1. Головная боль напряжения
 2. Мигрень
 3. Височно-нижнечелюстные расстройства / бруксизм
 4. Миофасциальный болевой синдром
 5. Постгерпетическая невралгия
 6. Артрит
 7. Невралгия тройничного нерва
 8. Боль в пояснице
- IV. Модуляция железистых и секреторных клеток
 1. Гормон роста / акромегалия

В следующем материале будет подробно описано применение ботулотоксинов в лечении расстройств афферентных нервов и мышечной гиперфункции; афферентных нервов, болевых

синдромов, а также воспалительных состояний; расстройств вегетативной нервной системы и гиперфункции секреторных желез (см. параграф 1.1).

Применение ботулотоксина при мышечной гиперфункции

Цервикальная дистония (спастический тортиколлис)

Дистония — группа неврологических расстройств, характеризующихся гиперфункцией мышц в сочетании с патологическими движениями и/или позами, часто сопровождающимися болью. Цервикальная дистония, наиболее распространенный вид дистонии (чаще всего латероколлис, а также ретроколлис и антероколлис), представляет расстройство с патологическими позами шеи и болевым синдромом. Результаты инъекирования ботулотоксина в гиперфункциональные и болезненные мышцы в нескольких рандомизированных плацебо-контролируемых либо открытых исследованиях продемонстрировали, что 50–90 % пациентов отмечают улучшение функции и/или уменьшение боли. Данные результаты могут варьировать в зависимости от дозы и инъекированных мышц. Дозы для лечения цервикальной дистонии составляют 200–400 ЕД Botox®. Ботулотоксины типа А Xeomin® (Merz Pharm.) и типа В Myobloc® (Solstice) также одобрены FDA для лечения цервикальной дистонии. Ботулотоксин типа В применяется в случаях с резистентностью к токсину типа А.

Блефароспазм — фокальная дистония, которая поражает круговую мышцу глаза и вызывает учащенное моргание или зажмуривание глаз. Блефароспазму было посвящено одно из первых исследований Alan Scott, результаты которого послужили основанием для применения токсина в лечении других типов дистонии. Ряд исследований показали значительное уменьшение блефароспазма у 70–100 % пациентов вследствие применения ботулотоксина типа А. Инъекции токсина стали методом выбора в лечении данного расстройства. Оригинальная работа Scott включала исследования применения токсина при патологии глазных мышц в случаях косоглазия, а впоследствии — эзотропии, экзотропии и нистагма.

Scott расширил применение токсина у пациентов с гемифациальным спазмом. При данном состоянии передняя нижняя мозжечковая артерия,

пульсируя, сдавливает лицевой нерв (VII), вызывая раздражение и судорожные сокращения мышц лица. Для лечения данного состояния могут применяться либо нейрохирургическая декомпрессия вышеупомянутого нерва, либо инъекции ботулотоксина в круговую мышцу глаза, а также в скуловую мышцу и мышцу, поднимающую верхнюю губу, с тем, чтобы уменьшить гиперфункциональную активность. Такое же лечение может проводиться пациентам с лицевыми синкинезиями вследствие травматического повреждения лицевого нерва или паралича Белла. Помимо лечения мышечных синкинезий на пораженной стороне лица, токсин часто вводят в противоположную сторону для того, чтобы релаксация мышц была симметричной. Изучение патологии лицевых мышц позволило исследователям описать косметический эффект в отношении функциональных морщин лица и открыло возможность для применения инъекций токсина в косметологии.

Копилка знаний 1

Ботулотоксины могут применяться для коррекции морщин лица, появляющихся вследствие образования складок на коже, покрывающей мимические мышцы.

Копилка знаний 2

Ботулотоксин используется для лечения состояний с мышечной гиперфункцией, таких как дистония, тремор, спастичность и синкинезии.

Оромандибулярная дистония — фокальная дистония, поражающая мышцы челюсти. Оромандибулярная дистония наиболее часто сопровождается спазмами, которые закрывают рот, серьезно затрудняя открывание рта для приема пищи и жевания. Оромандибулярная дистония также может сопровождаться спазмами, которые открывают рот, затрудняя закрывание рта, либо латеральными и протрузионными спазмами челюстей. У некоторых пациентов наблюдается девиация челюстей, мешающая говорить и принимать пищу. В ряде случаев в дистонию вовлекаются мышцы языка, что приводит не только к открыванию рта, но и неконтролируемой протрузии языка. Сочетание данных симптомов с другими видами краниальной дистонии (обычно с блефароспазмом) называют синдромом Мейжа.

Круговая мышца рта, подбородочная мышца, мышца, опускающая угол рта

Fredric S. Brandt, Annelyse C. Ballin, Jeremy B. Green, Joely Kaufman, Alex Cazzaniga



Резюме и ключевые характеристики

- Старение околоротовой области и области подбородка характеризуется появлением радиальных морщин (так называемых линий курильщика или линий губной помады), утратой объема и выворотом красной каймы, удлинением кожной части верхней губы, опущением углов рта, появлением предчелюстной борозды и ямочек на подбородке. Также формируются губочелюстные (линии марионетки), губоподбородочные и носогубные складки.
- Цель лечения нижней части лица ботулотоксином состоит в сглаживании динамических морщин вследствие расслабления мышц вместо полного паралича мышцы-мишени.
- Анатомия мышц нижней части лица является сложной, поэтому при выполнении инъекции BoNT рекомендуется проявлять осторожность.
- При омоложении нижней части лица BoNT может использоваться в виде монотерапии или в качестве дополнения к другим процедурам.
- Инъекции BoNT как монотерапия могут применяться у молодых пациентов, которых больше беспокоит не потеря объема, а скорее тонкие динамические и/или статические радиальные окологлазничные морщины, обусловленные мышечной активностью.
- Комбинированное лечение инъекциями BoNT и филлеров является золотым стандартом омоложения нижней части лица.

Введение

Химическая денервация с помощью BoNT произвела революцию в области косметической хирургии. Лечение ботулотоксином дополняет, а в некоторых случаях позволяет избежать традиционных инвазивных хирургических процедур. Химическая денервация с помощью BoNT является краеугольным камнем минимально инвазивного омоложения верхней части лица. Безопасность и эффективность BoNT для верхней области лица были подробно документированы. В то же время применение BoNT в нижней части лица изучено недостаточно.

В нижней части лица стратегия лечения традиционно сосредоточена на восстановлении объема, однако контроль избыточной подвижности также имеет существенное значение. С целью омоложения данной области ботулотоксин используют в качестве монотерапии или как дополнение к другим процедурам. Варианты лечения включают при-

менение кожных филлеров, химического пилинга, лазерной шлифовки, неинвазивных методов подтяжки, а также подтяжки лица (с использованием подбородочных/предчелюстных имплантатов или без них) (табл. 18.1). Хотя подтягивание кожи лица и шеи приводит к уменьшению носогубных и губочелюстных складок, данная процедура не может увеличить область губ в силу ее анатомии. Ткани околоротовой области включают поддерживающие связки, которые должны быть сохранены, и имеется высокий риск повреждения моторной иннервации околоротовой области вследствие подтяжки лица. Это обусловлено тем, что щечные и краевая ветви нижней челюсти лицевого нерва располагаются поверхностно, обширно разветвляются, а их идентификация затруднительна. Повреждение моторной иннервации вызывает ослабление мышц. Комбинированная терапия нижней части лица с применением BoNT и филлеров стала золотым стандартом вследствие воздействия на

более широкой спектр изменений в области лица, обусловленных старением, без потребности в хирургическом вмешательстве.

В данной главе акцент сделан на введении BoNT в круговую мышцу рта, подбородочную мышцу и мышцу, опускающую угол рта, т. к. они непосредственно влияют на внешний вид околоротовой области и подбородка.

Анатомия

Околоротовая область, именуемая также «губной узел», является одним из косметических элементов. Околоротовая область простирается сверху от основания носа (субназально), латерально к носогубным складкам и вниз к губоподбородочной складке. Края красной каймы губ разделяют эту область на верхнюю и нижнюю губы. Ниже губоподбородочной складки расположена другая единица лица — подбородок.

Верхняя губа подразделяется на кожную верхнюю губу, красную кайму и губной желобок. Нижняя губа подразделяется на кожную нижнюю губу и красную кайму.

Мускулатура околоротовой области и подбородка сложна и включает в себя круговую мышцу рта, мышцу смеха, мышцу, опускающую угол рта, большую и малую скуловые мышцы, мышцу, поднимающую угол рта, мышцу, поднимающую верхнюю губу и крыло носа, мышцу, опускающую нижнюю губу, подбородочную мышцу и подкожную мышцу шеи (рис. 18.1).

Круговая мышца рта берет начало глубоко под кожей в области угла рта, идет вверх до середины верхней челюсти и вниз до нижней челюсти. Данная

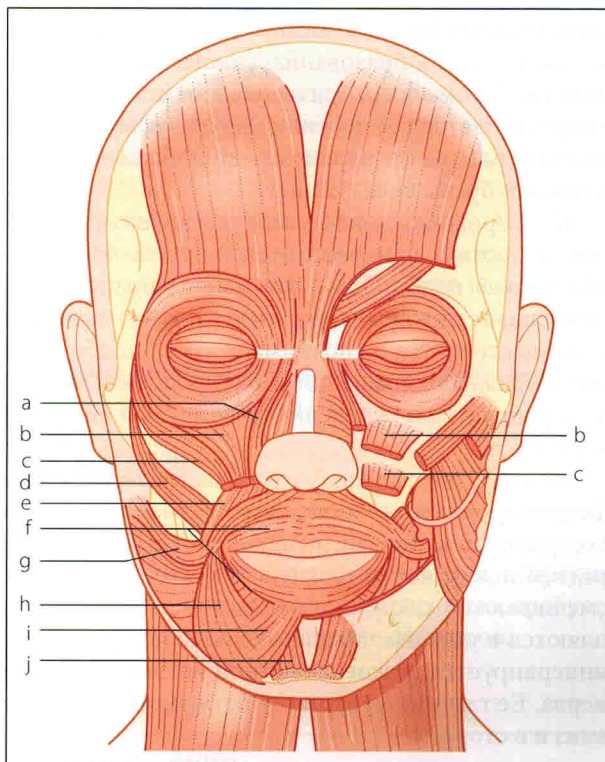


РИС. 18.1. Мышцы нижней части лица:

a — мышца, поднимающая верхнюю губу и крыло носа; b — мышца, поднимающая верхнюю губу; c — малая скуловая мышца; d — большая скуловая мышца; e — мышца, поднимающая угол рта; f — круговая мышца рта; g — мышца смеха; h — мышца, опускающая угол рта; i — мышца, опускающая нижнюю губу; j — подбородочная мышца

мышца прикрепляется к слизистой оболочке губ. Круговая мышца рта иннервируется щечными ветвями и подкожной ветвью нижней челюсти лицевого нерва. Круговая мышца рта закрывает ротовое отверстие; ее фазическое сокращение сжимает и

ТАБЛИЦА 18.1. Варианты лечения

Объект	Ботулотоксин	Филлеры	Лазерная шлифовка	Химический пилинг	Неинвазивная подтяжка	Подтяжка лица
Атрофия/выворот красной каймы		✓				
Радиальные околоротовые морщины	✓	✓	✓	✓		
Линии марионетки	✓	✓	✓		✓	✓
Предчелюстная борозда		✓	✓		✓	✓
Бугристый подбородок	✓	✓	✓			

Примечание: за исключением атрофии/выворота красной каймы, для всех остальных объектов лучше применять комбинированное лечение.

выпячивает губы, способствуя процессам жевания, мимики, голосообразования, свиста, сосания и целования. Кроме того, при надувании данная мышца сопротивляется растяжению. Круговая мышца рта необходима для правильной речи и позволяет произносить буквы Ф, М, О и П.

Подбородочная мышца начинается от тела нижней челюсти и прикрепляется к круговой мышце рта и коже подбородка. Эта мышца поднимает и выпячивает нижнюю губу, имеет важное значение в процессе питья и поднимает кожу подбородка при выражении сомнения. Подбородочная мышца иннервируется нижнечелюстной ветвью лицевого нерва.

Мышца, опускающая угол рта, напоминает по форме треугольник с вершиной, расположенной под углом рта. Данная мышца берет начало от передней поверхности нижней челюсти. Ее волокна смешиваются с круговой мышцей рта и прикрепляются к углу рта. Мышца, опускающая угол рта, иннервируется нижнечелюстной ветвью лицевого нерва. Ее главная функция — оттягивание угла рта вниз и в сторону.

Старение околоротовой области и подбородка

Старение околоротовой области и подбородка характеризуется появлением радиальных около-

ротовых морщин (так называемых линий курьих или линий губной помады), утратой объема и инверсией красной каймы, опущением комиссур губ, удлинением кожной части верхней губы, появлением предчелюстной борозды и бугристого подбородка. Также могут формироваться складки в области подбородка и нижней челюсти (линии марионетки), губоподбородочные и носогубные складки (рис. 18.2 а, б)

Патофизиология старения околоротовой области и подбородка зависит от многих факторов, и ее результатом является вышеописанный эстетически нежелательный вид. Внешние факторы, в том числе курение и солнечное облучение, могут усиливать воздействие внутренних факторов. В статье, опубликованной в 1965 г. Gonzalez-Ulloa и Flores, являющейся, пожалуй, первым всесторонним исследованием элементов старения лица, описаны уменьшение толщины и эластичности кожи, ухудшение соединения между кожей и подкожной тканью, провисание мягких тканей, абсорбция жира, резорбция черепно-лицевых костей и ослабление мышц.

Парадигма участия мышц в процессе старения лица изменилась. Ранее считалось, что слабость и растяжение мышц вызывают нисходящее смещение мягкой ткани, тогда как современные теории говорят о роли непрерывного сокращения и увеличенного тонуса покоя мышц в старении лица. Многократное сокращение формирует морщины на коже подобно тому, как сворачивание и развора-

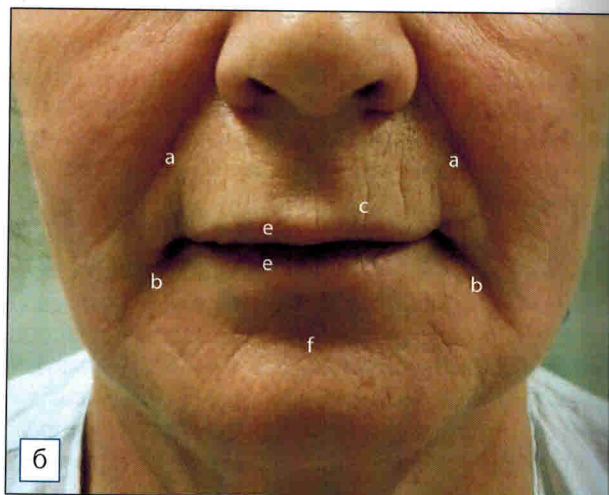
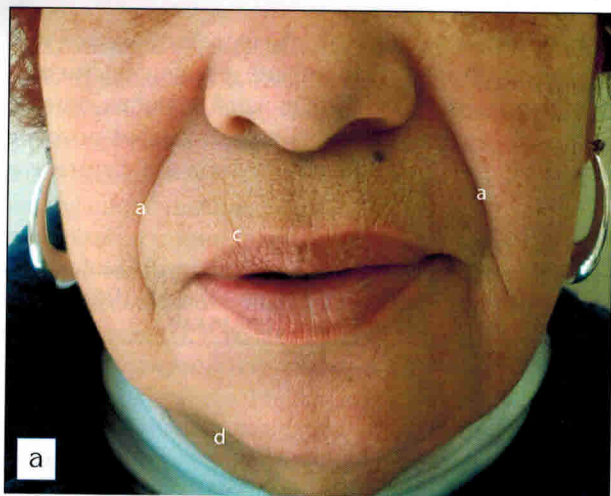


РИС. 18.2. Некоторые характеристики старения околоротовой области и подбородка:

а — заметные носогубные складки; б — линия марионетки; с — радиальные околоротовые морщины; д — предчелюстная борозда; е — атрофия красной каймы; ф — заметные губоподбородочные складки

23 Фокальный гипергидроз подмышечных впадин

Dee Anna Glaser, Adam R. Mattox



Резюме и ключевые характеристики

- Процесс потоотделения регулируется симпатической нервной системой; однако мерокринные железы активируются ацетилхолином.
- Мерокринные железы у пациентов с первичным гипергидрозом не имеют гистопатологических изменений или железистой гиперплазии.
- По имеющимся данным, распространенность гипергидроза составляет 2,8 %, хотя эта цифра может быть занижена вследствие наличия недиагностированных случаев.
- Шкала оценки тяжести гипергидроза (Hyperhidrosis Disease Severity Scale — HDSS) является утвержденной шкалой, которая используется при отборе пациентов для лечения и оценке его эффективности.
- Йодокрахмальный тест — колориметрический тест выявления активных потовых желез и области гипергидроза. В случае отрицательного или сомнительного результата покрытая волосами кожа — хорошая оценка области, подлежащей лечению.
- Пациенты хорошо переносят данную процедуру; анестезия не требуется, поскольку болевые ощущения в этой области минимальные.
- OnabotulinumtoxinA одобрен FDA для лечения гипергидроза подмышечных впадин. При введении подкожно и глубоко в кожу химическая денервация является локальной, обратимой и носит продолжительный характер.
- В настоящее время стандартная доза в США, указанная в инструкции по применению onabotulinumtoxinA, — 50 ЕД для подмышечной впадины.
- В среднем в каждой подмышечной впадине следует выполнить инъекции в 10–15 точек (0,1–0,2 мл в каждую точку).
- Если симптомы сохраняются после лечения, повторите йодокрахмальный тест для выявления области, которая, возможно, была пропущена. Небольшую область активного потоотделения легко исправить 1–2 инъекциями.
- Если ответ на лечение полностью неадекватен или непродолжителен (например, 1–2 мес.), просто увеличивают дозу onabotulinumtoxinA до 100 ЕД для одной подмышечной впадины.
- Повторное лечение onabotulinumtoxinA проводится в среднем через каждые 6–7 мес., однако сроки могут варьировать в зависимости от ответа пациента на лечение.

Введение

Инъекции ботулотоксина — надежный, хорошо разработанный и эффективный метод лечения фокального подмышечного гипергидроза. В этой главе обсуждаются принципы и общие методы его практического применения в данной клинической ситуации.

Потоотделение

Потоотделение — нормальная физиологическая реакция на повышенную температуру тела. Потоотделение является важным механизмом выделения тепла, вырабатываемого эндогенными и экзогенными источниками. Потоотделение регулируется сим-

патической нервной системой. Симпатическая нервная система активирует адренергические рецепторы в периферических тканях, используя в качестве нейротрансмиттера главным образом норэпинефрин. Процесс потоотделения является исключением. Мускариновые рецепторы мерокриновых желез активируются ацетилхолином из постганглионарных нейронов, стимулируя выделение пота.

Мерокриновые железы распределены по коже неравномерно. Большое количество данных желез сконцентрировано в таких областях, как ладони, подошвы и лоб. Расположенные на переходе между кожей и подкожным жиром, они выполняют функцию выделения гипотонического раствора для осуществления терморегуляции путем испарения.

Гипергидроз

Гипергидроз представляет собой избыточное выделение пота сверх того количества, которое необходимо для физиологической терморегуляции и гомеостаза. Количество пота, которое следует считать избыточным, четко не определено и может различаться у разных индивидуумов. Мерокриновые железы у пациентов с первичным гипергидрозом не выявляют гистопатологических изменений или железистой гиперплазии.

Гипергидроз можно классифицировать на генерализованный и фокальный. Генерализованный гипергидроз обычно имеет вторичное происхождение. Фокальный, или локальный, гипергидроз может быть вторичным, например при повреждении или опухоли центральной или периферической нервной системы. Однако чаще фокальный гипергидроз имеет идиопатический характер (первичное происхождение) и называется просто «гипергидроз» (ГГ). Диагностические критерии первичного гипергидроза были предложены согласительной комиссией (параграф 23.1). Оценка и тестирование должны быть адаптированы с учетом истории болезни и исследования систем организма. Данная глава сосредотачивает внимание на первичном фокальном подмышечном гипергидрозе, далее именуемом просто подмышечным гипергидрозом.

Эпидемиология

По данным Strutton и соавт., распространенность ГГ составляет 2,8 %, хотя данный показатель

§

Параграф 23.1

Критерии диагностики первичного фокального гипергидроза*

- Фокальное видимое избыточное потоотделение на протяжении не менее 6 мес., и
- Нет очевидной вторичной причины, и
- Наличие как минимум двух из следующих характеристик:
 - двусторонний и относительно симметричный;
 - начало в возрасте < 25 лет;
 - положительный семейный анамнез;
 - прекращение фокального потоотделения во время сна;
 - частота эпизодов не менее одного раза в неделю;
 - мешает повседневной активности.

* Hornberger J., Grimes K., Naumann M., et al. Recognition, diagnosis, and treatment of primary focal hyperhidrosis. *Journal of the American Academy of Dermatology*. 2004; 51: 274–286.

может быть занижен вследствие недиагностированных случаев. Распространенность у мужчин и женщин является схожей. Примечательно, что, по данным Lear и соавт., женщины более вероятно обратятся к врачу для оценки и лечения. Провоцирующие факторы включают эмоциональное напряжение, повышенную температуру окружающей среды, а также стимуляторы, например кофеин. Однако избыточное потоотделение может возникать и без влияния каких-либо известных иницирующих факторов. Наиболее подвержены гипергидрозу подмышечные впадины, ладони, подошвы, пах, черепно-лицевая область и зоны под молочными железами (табл. 23.1).

ТАБЛИЦА 23.1. Распространенность гипергидроза по областям тела в популяции пациентов*

Анатомическая область	Распространенность, %
Подмышечная впадина	73
Ладони	45,9
Подошвы	41,1
Лицо/череп	22,8
Пах	9,3
Другие области (например, зоны под молочными железами, ягодицы и т. д.)	9,6

* Данные Lear W., Kessler E., Solish N., et al. An epidemiological study of hyperhidrosis. *Dermatologic Surgery*. 2007; 33: S69–S75.

ТАБЛИЦА 23.2. Вопрос шкалы оценки тяжести гипергидроза: «Какое определение наиболее точно описывает влияние потоотделения на вашу ежедневную активность?»»

Оценка	Ответ
1	Мое (подмышечное) потоотделение незаметно и никогда не мешает моей ежедневной активности
2	Мое (подмышечное) потоотделение терпимо, но иногда мешает моей ежедневной активности
3	Мое (подмышечное) потоотделение едва терпимо и часто мешает моей ежедневной активности
4	Мое (подмышечное) потоотделение невыносимо и постоянно мешает моей ежедневной активности

Качество жизни

Гипергидроз отрицательно влияет на физические, психологические и профессиональные аспекты повседневной жизни пациента. Hamm и соавт. установили, что наиболее существенным негативным фактором ГГ является значительное снижение качества жизни и изменение ежедневной деятельности. Пациенты сообщают о недостатке уверенности и подавленном настроении. Они воздерживаются от знакомства с новыми людьми и избегают интимной активности. Избыточное потоотделение может вынуждать пациентов переодеваться несколько раз в течение дня.

Шкала оценки тяжести гипергидроза (Hyperhidrosis Disease Severity Scale — HDSS) утверждена для использования при отборе пациентов для лечения и оценке его эффективности. HDSS основывается на одном вопросе, на который пациент отвечает на приеме у врача: «Какое определение наиболее точно описывает влияние потоотделения на вашу ежедневную активность?» Ответ оценивается числовым значением от 1 до 4, при этом показатели 3 и 4 соответствуют неконтролируемому выраженному ГГ (табл. 23.2). Данная шкала часто используется в клинической практике, чтобы оценить потребность в лечении и его эффективность.

Клиническая оценка гипергидроза

Йодокрахмальный тест представляет собой простой способ оценки потоотделения и идентификации поверхностных областей, пораженных гипергидрозом, однако он не является количественным

тестом. Тест эффективен как на бритой, так и на небритой коже. Для его выполнения кожа, которая подлежит тестированию, полностью просушивается с помощью полотенца. Раствор йода (обычно Betadine®) наносят на соответствующую область и дают высохнуть (рис. 23.1). После полного высыхания поверхность кожи посыпают крахмальным порошком, например чистым пищевым кукурузным крахмалом. Для распределения крахмала могут применяться различные приспособления, например марля, косметические щетки или мелкое сито (рис. 23.2). Точные колориметрические результаты достигаются при минимальном количестве используемого порошка. Влага, содержащаяся в выделяемом поте, растворяет йод и крахмал, порождая химическую реакцию, в результате которой нанесенная масса окрашивается в цвет от фиолетового до черного. Положительная реакция придает поверхности крапчатый вид вследствие выделения влаги из пор (рис. 23.3). У чувствительных к йоду пациентов вместо него можно использовать красители ализарин или понсо. Колориметрическая схема области потоотделения получается независимо от того, какое вещество используется в качестве красителя.

Копилка знаний 1

Йодокрахмальный тест — простое колориметрическое исследование для выявления поверхностной области с гипергидрозом. Если результаты теста отрицательные или сомнительные, покрытая волосами кожа — хорошая оценка области, подлежащей лечению.

Ложноположительные результаты могут иметь место в случаях, если кожа не была полностью просушена от пота или если раствор йода не высох до нанесения крахмала. Ложноположительные результаты проявляются в виде полос или пятен темного пигмента (рис. 23.4). Ложноотрицательные результаты могут быть получены, если наносят слишком много крахмала (параграф 23.2).

Ботулинотерапия

Противопоказания к применению ботулотоксина включают ранее имевшие место аллергические реакции, инъекции в инфицированную