

## СОДЕРЖАНИЕ

Введение .....	3
1. Определение понятия «свищ»; краткая история изучения кишечных свищей; классификация .....	5
2. Некоторые возможности снижения частоты несостоятельности кишечных швов и послеоперационного перитонита .....	11
3. Общие сведения о несформированных кишечных свищах, их диагностике и методах лечения .....	18
3.1. Определение понятия «несформированный кишечный свищ» .....	18
3.2. Общие принципы диагностики несформированных кишечных свищей .....	19
3.3. Общие принципы лечения наружных несформированных кишечных свищей .....	20
3.4. Бестампонное аспирационно-промывное лечение в гнойной хирургии .....	28
3.5. Оборудование, применяемое при закрытом аспирационно-промывном методе лечения нагноительных процессов и несформированных кишечных свищей, методики формирования лечебных кишечных свищей в условиях перитонита . . .	37
3.5.1. Специальные дренажные трубки .....	37
3.5.2. Контроль за аспирационно-промывной системой .....	45
3.5.3. Оценка эффективности аспирационно-промывного лечения. ....	47
3.5.4. «Компрессионная» подвесная энтеростомия в условиях гнойного перитонита .....	49
3.5.5. Бесшовное выведение концевых кишечных стом при сформированных кишечных свищах в условиях перитонита .....	53
4. Несформированные свищи тонкой кишки .....	57
4.1. Несформированные свищи двенадцатиперстной кишки (профилактика и лечение) .....	57

4.1.1. Причины возникновения дуоденальных свищей . . .	57
4.1.2. Несформированные свищи как следствие несостоятельности культи двенадцатиперстной кишки («концевые» свищи) . . . . .	57
4.1.3. Боковые свищи двенадцатиперстной кишки . . . .	64
4.1.4. Несформированные дуоденальные свищи как следствие эндоскопической папиллосфинктеротомии . . . . .	68
4.2. Несформированные свищи как следствие несостоятельности анастомозов тонкой кишки. . . . .	72
4.2.1. Особенности диагностики . . . . .	72
4.2.2. Несостоятельность швов пищеводно-кишечного анастомоза. . . . .	74
4.2.3. Несостоятельность желудочно-кишечного анастомоза после дистальной резекции желудка . . .	78
4.2.4. Несостоятельность высоких энтеро-энтеро анастомозов. . . . .	83
4.2.5. Несостоятельность низких тонкокишечных анастомозов. . . . .	89
4.2.6. Перфорационные тонкокишечные свищи, открывающиеся в свободную брюшную полость . .	90
4.2.7. Тонкокишечные свищи в гнойной ране на эвентрированных кишечных петлях . . . . .	94
4.2.8. множественные и смешанные кишечные свищи	109
5. Несформированные свищи ободочной кишки . . . . .	114
6. Кишечные свищи, открывающиеся в абсцессы брюшной полости . . . . .	122
7. Краткие сведения о сформированных кишечных свищах . .	125
8. Наш подход к местному лечению гнойного перитонита. . .	131
8.1. Классификация гнойного перитонита. . . . .	131
8.2. Хирургическое лечение местного гнойного перитонита . . . . .	133
8.3. Хирургическое лечение разлитого и тотального гнойного перитонита . . . . .	133
1. Хирургический доступ. . . . .	134
2. Опорожнение и промывание просвета кишечника .	135
3. Устранение источника перитонита . . . . .	138
4. Санация (промывание) брюшной полости . . . . .	138
5. Дренирование брюшной полости . . . . .	140
6. Ушивание лапаротомной раны . . . . .	141

Лапаростомия . . . . .	145
Клиническое значение повышенного внутрибрюшного давления . . . . .	146
9. Лечение в послеоперационном периоде . . . . .	149
Заключение . . . . .	151
Список основной литературы . . . . .	153

## **4. НЕСФОРМИРОВАННЫЕ СВИЩИ ТОНКОЙ КИШКИ**

### **4.1. Несформированные свищи двенадцатиперстной кишки (профилактика и лечение)**

#### **4.1.1. Причины возникновения дуоденальных свищей**

Д.П. Чухриенко и И.С. Белый (1975) указывают, что среди всех свищей желудочно-кишечного тракта свищи двенадцатиперстной кишки составляют 33%. Наиболее частой причиной возникновения этой патологии является дистальная резекция желудка. Более редкой причиной образования свища оказывается несостоятельность швов при пилоропластике, наложении холедоходуоденоанастомоза и при различных иных операциях, сопровождающихся вскрытием просвета двенадцатиперстной кишки, а также некроз кишечной стенки при деструктивном панкреатите, брюшной флегмоне, случайные повреждения кишки при операциях на почке. Особое место занимают ножевые и огнестрельные ранения живота, тупая травма. В качестве редкой патологии следует назвать перфорацию дивертикулов двенадцатиперстной кишки, которые обычно располагаются забрюшинно.

#### **4.1.2. Несформированные свищи как следствие несостоятельности культи двенадцатиперстной кишки («концевые» свищи)**

Хирурги должны быть хорошо знакомы с мерами профилактики этого осложнения, летальность при котором, по данным многочисленных авторов, достигает 50–80%.

При резекции по Бильрот-II по поводу язвы желудка, согласно данным ряда статистик, несостоятельность дуоденальной культи развивается у 1–4% подвергнутых операции, повышаясь при язве двенадцатиперстной кишки до 2–6%. Использование петли по Ру, как и длинной петли с брауновским анастомозом, снижает риск развития несостоятельности ушитой двенадцатиперстной кишки.

В проблеме профилактики несостоятельности швов дуоденальной стенки большое значение имеет знакомство хирургов с методами ушивания «трудной культи». К сожалению, в трудных случаях практические хирурги часто прибегают к наложению дополнительных швов, к попыткам укрытия культи окружающими тканями, а не к таким специальным приемам, как, например, создание «улитки» по С.С. Юдину или к методу Якобовичи (см. «Этюды желудочной хирургии» С.С. Юдина). Дополнительные швы, накладываемые при «трудной» культе на ткани и без того обескровленные при дуоденальной язве рубцами, создают еще большую ишемизацию, увеличивая опасность развития несостоятельности.

Часто хирурги при неуверенности в надежности ушивания культи двенадцатиперстной кишки подводят к культе дренажную трубку и выводят ее через прокол брюшной стенки наружу. М.И. Коломийченко и И.Т. Цыганенко (1974), как и ряд других авторов, считают, что такой дренаж надежно предохраняет от разлитого перитонита при развитии несостоятельности дуоденальной культи, а образующийся трубчатый свищ заживает самостоятельно. Однако, А.Г. Сутягин и Н.С. Утешев (1969), изучившие результаты 4457 резекций желудка, выполненных в институте им. Склифосовского за двадцатилетний период (1946–1965), указывают, что дренаж к культе, поставленный у 73 пациентов (у 17 из которых возникла несостоятельность дуоденальной культи) только 10 раз полностью выполнил свою функцию. У остальных 7 больных дуоденальное содержимое растеклось по брюшной полости, вызвав перитонит.

Причиной неудач часто оказывается закупорка однопросветной (особенно резиновой) трубки фибрином еще

до развития несостоятельности дуоденальной культи, иногда — смещение конца трубки. К «трудной» культе в профилактических целях желательнее подводить двухпросветную трубку ТММК-24, фиксируя ее внутренний конец в нужном положении тонким швом с минимальным захватом тканей. Преимуществом такой двухпросветной трубки является возможность осуществлять профилактику ее закупорки и убеждаться в ее сохраняющейся проходимости.

Иногда незначительное просачивание дуоденального химуса, который при выключенной из пассажа двенадцатиперстной кишке весьма слабо кантаминирован микрофлорой, приводит к образованию в этой зоне инфильтрата. Находящийся в толще инфильтрата тонкий короткий внутренний дуоденальный свищ способен самостоятельно закрыться. Инфильтрат при этом рассасывается.

Ряд зарубежных авторов (Chires et.al., 1962; Gingrich, Haynes, 1963 и др.) используют для профилактики несостоятельности дуоденальной культи **введение через прокол стенки двенадцатиперстной кишки в ее просвет катетера**, выводимого затем через прокол брюшной стенки наружу (наложение дуоденостомы «на протяжении»).

При отсутствии в ходе резекции желудка анатомических условий, позволяющих достаточно надежно ушить низкую культю, находящуюся в плотном инфильтрате, может быть использована методика, которую мы рекомендуем для лечения развившейся в послеоперационном периоде несостоятельности швов культи дуоденум (введение через культю в просвет двенадцатиперстной кишки трубки ТММК или неприсасывающегося аспирационного дренажа). С. Тобик в своей монографии «Лечение наружных свищей кишечника» (1977), переведенной с польского языка, также при очень «трудной» культе рекомендует ввести в просвет кишки резиновую трубку — «наложить свищ на зонде».

А.Г. Сутягин и Н.С. Утешев (1969), как и ряд других авторов, заводят тонкий декомпрессионный зонд во время операции в приводящее колено анастомозируемой с культей желудка тощей кишки, а проксимальный конец через пищевод и носовой ход выводят наружу. Зонд, по которо-

му осуществляют аспирацию, оставляют в приводящем колене и в двенадцатиперстной кишке на 3—5 суток.

Т.П. Макаренко и А.В. Богданов в книге «Свищи желудочно-кишечного тракта» (1986) перечисляют следующие профилактические мероприятия, направленные на предупреждение несостоятельности швов дуоденальной культи (т.е. несформированного свища).

«1. Выбор рационального метода обработки культи двенадцатиперстной кишки. 2. Адекватная коррекция белкового, водно-электролитного и углеводного обмена до операции, во время нее и в послеоперационном периоде. 3. Трансназальная декомпрессия двенадцатиперстной кишки с помощью зонда, проведенного во время операции в приводящую петлю анастомоза, в течение 3—4 дней послеоперационного периода. 4. Применение анастомоза на длинной петле с бронуновским соустьем у больных, у которых культя обрабатывалась с техническими трудностями, или использование анастомоза по Ру. 5. Использование в очень трудных случаях резекции на выключение. 6. Своевременное установление показаний к хирургическому лечению язвы двенадцатиперстной кишки с использованием современных оперативных вмешательств (ваготомия с дренирующими желудок операциями или без них). 7. Бережное обращение с тканями во время операции (не повредить кровеносные сосуды, питающие двенадцатиперстную кишку!). 8. Применение в послеоперационном периоде при низких язвах, пенетрирующих в головку поджелудочной железы, ингибиторов ферментов (трисилол, контрикал и др.)».

По **клиническому течению** несостоятельность культи двенадцатиперстной кишки подразделяют на острую, подострую (стертую) и хроническую, характеризующуюся образованием инфильтрата. При **остром течении** (по типу катастрофы в брюшной полости) с развитием картины перитонита диагностика не вызывает особых затруднений. При **стертой форме** на первый план выступает постепенное нарастание интоксикации, обычно проявляющееся повышением температуры тела, учащением пульса, парезом кишечника, нарастающим лейкоцитозом.

При пальпации живота отмечается умеренная болезненность, более выраженная в правой половине. Напряжение мышц брюшной стенки вначале обычно отсутствует, не выражен и симптом Блюмберга-Щеткина. В постановке достаточно своевременного диагноза помогают ультразвуковое исследование, обзорная рентгенография, при необходимости — лапароскопия.

В относительно редких случаях при «точной» несостоятельности, когда к зоне ушитой культи двенадцатиперстной кишки при операции была подведена и фиксирована в этой области тонким поверхностным швом дренажная трубка (лучше двухканальная, у которой легко можно предупредить или устранить возможную закупорку фибрином), перитонит может не возникнуть и произойдет самостоятельное заживление.

Лишь при хорошо отграниченной от свободной брюшной полости несостоятельности с выделением желчи по страховочному дренажу допустимо динамическое наблюдение за больным. При наличии признаков более или менее распространенного процесса **хирургическое лечение следует начинать сразу же после постановки диагноза.**

Если в этом вопросе все хирурги едины, то в вопросе выбора конкретной хирургической тактики такого единства нет.

М.И. Коломийченко и И.Т. Цыганенко (1974) считают, что вмешательство, направленное на спасение жизни больного, должно быть минимальным и заключаться в снятии с верхнего угла раны швов для подведения дренажей к культе двенадцатиперстной кишки. Недостаточная эффективность такой тактики подтверждается тем, что из 127 случаев несостоятельности, которые наблюдали эти авторы, умерли 49 больных (38,6%).

Т.П. Макаренко и А.В. Богданов (1986) являются сторонниками более радикальной тактики и считают необходимым производить экстренную лапаротомию в правом подреберье. Зону перфорации они отгораживают марлевыми тампонами, а при распространенных затеках желчи дренируют латеральные каналы и полость малого таза через отдельные контрапертуры.

Однако только **срединная релапаротомия** при перитоните фактически любого происхождения создает наилучшие условия для полноценной санации всех отделов брюшной полости.

Наложение на несостоятельную культю двенадцатиперстной кишки дополнительных швов почти полностью бесперспективно. Следует не пытаться ушить такой несформированный свищ, а наоборот, несколько расширить браншами кровоостанавливающего зажима имеющийся дефект для введения через него в просвет кишки дренажной трубки, причем лучше всего двухпросветной неприсасывающейся. Трубку фиксируют кетгутовым швом к краям свищевого отверстия (рис. 20). К нитям этого же шва целесообразно фиксировать конец «страховочной» трубки ТММК-24.

При тех неблагоприятных условиях, когда в стационаре отсутствуют устройства для непрерывной аспирации по неприсасывающемуся дренажу, вместо трубки Чаффина в двенадцатиперстную кишку можно ввести однопросветную (не жесткую!) трубку. Удлиняющий ее шланг спускают во флакон, располагающийся ниже уровня кровати, создавая этим гравитационное отсасывание.

Для утилизации в послеоперационном периоде аспирируемого дуоденального содержимого в тощую кишку через желудочно-кишечный анастомоз проводят тонкий трансназальный зонд. Стаховочный дренаж (трубку ТММК) при отсутствии по нему отделяемого удаляют через несколько дней. После формирования вокруг достаточно широкой двухпросветной трубки, заведенной в двенадцатиперстную кишку, свищевого хода трубку

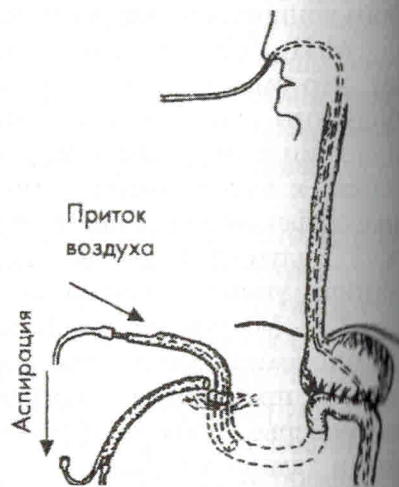


Рис. 20. Дренаж при несостоятельности культи 12-перстной кишки

удаляют и по свищевому ходу в просвет двенадцатиперстной кишки на некоторое время устанавливают тонкий катетер Фолея с заполненным жидкостью баллоном, используя его как obturator. Через несколько дней катетер удаляют. Сузившийся за это время трубчатый дуоденальный свищ обычно достаточно быстро самостоятельно заживает. Препятствовать заживлению свища могут обусловленные теми или иными причинами явления дуоденостаза, существовавшего и развитию несостоятельности культи.

Оригинальную модификацию дренирования несостоятельности культи двенадцатиперстной кишки предлагает в докторской диссертации, посвященной лечению послеоперационного перитонита, Н.А. Ефименко (1995). Он отсекает от печени и туннелирует круглую связку, а в ее толще через небольшую контрапертуру на коже выводит дуоденальный дренаж наружу, подшивая брюшинные края пересеченной круглой связки печени к двенадцатиперстной кишке вокруг дренажа. В дальнейшем, после удаления дренажа, подтекания желчи не наблюдается, и свищ быстро заживает.

Еще раз подчеркиваем, что использование двухпросветных аспирирующих дренажей с введением одного из них непосредственно в свищ, а тем более изоляция этого дренажа от брюшной полости круглой связкой печени, **исключают необходимость в отгораживании несостоятельной культи марлевыми тампонами.** Тампоны далеко не всегда предотвращают просачивание желчи за пределы этой области. Кроме того, образующийся после удаления тампонов широкий канал существенно удлиняет период формирования и излечения образующегося трубчатого свища, особенно в тех случаях, когда тампоны были выведены наружу через достаточно широкую контрапертуру в подреберье.

Следует отметить, что «концевые» дуоденальные свищи относительно редко превращаются в губовидные (по нашим наблюдениям находился лишь один такой большой). Чаще всего они формируются в трубчатый свищ. В то же время при широком канале такого трубчатого свища грубая («перезревшая») рубцовая ткань может препятствовать самостоятельному излечению.

### 4.1.3. Боковые свищи двенадцатиперстной кишки

В этой проблеме большое значение приобретает профилактика несостоятельности швов боковой стенки двенадцатиперстной кишки при ее травматических разрывах. Швы в такой ситуации приходится накладывать на «ушибленную» стенку кишки, причем часто в зонах, лишенных серозного покрова, и при «загрязненной» забрюшинной клетчатке. Это резко ухудшает условия заживления и лечение послеоперационного перитонита в случаях развития несостоятельности швов.

С целью повышения надежности швов М.М. Абакумовым и Е.С. Владимировой (1986) разработан малотравматичный оригинальный метод временного выключения двенадцатиперстной кишки из пассажа пищи, не требующий повторного вмешательства для последующего восстановления проходимости. На стенку желудка на уровне привратника накладывают циркулярный шов хромированным кетгутом с умеренным натяжением, блокирующим привратник. Период, на протяжении которого происходит рассасывание кетгута (или полимерной нити с известным сроком рассасывания) должен быть достаточным для заживления раны двенадцатиперстной кишки. На протяжении этого периода больной получает парентеральное питание (если не была наложена еюностома, например, по Майдлю).

Методика лечения несформированных дуоденальных свищей, располагающихся на боковых стенках, определяется особенностями каждого конкретного случая. Главной целью лечения на первом этапе является устранение возможности поступления дуоденального содержимого в свободную брюшную полость или забрюшинную клетчатку, устранение затеков и гнойных полостей, предупреждение безвозвратных потерь дуоденального химуса и обеспечение возможности полноценно кормить больного.

При травматических разрывах и ранениях двенадцатиперстной кишки в стадии несформированного свища (т.е. уже при наличии гнойных изменений краев кишечной раны), как и при несостоятельности швов после различных операций, простое ушивание отверстия в кишечной стенке

не приводит к заживлению. Помимо дренирования зоны свища требуется, как, в частности, и при несостоятельности холедоходуоденоастомоза, тот или иной вариант выключения двенадцатиперстной кишки из пассажа. Часто хирурги (Т.П. Макаренко и А.В. Богданов, 1986; М.Г. Урман, 1993 и др.) для получения возможности питать больного прибегают к наложению гастроэнтероанастомоза на длинной петле с межкишечным соустьем по Брауну и с прошиванием желудка над привратником механическим линейным скобочным швом с перитонизацией линии шва.

Ш.К. Уракчеев (1998) в случаях позднего поступления пострадавших с уже развившейся забрюшинной флегмоной рекомендует помимо ушивания дефекта кишки и дренирования забрюшинной клетчатки выполнять наложение гастроэнтероанастомоза на длинной петле с брауновским соустьем для «декомпрессии, а также питания больного».

Однако более целесообразным следует признать формирование **еюностомы по Майдлю** (при отсутствии разлитого перитонита!) и введение в целях непрерывной аспирации двухпросветного неприсасывающегося зонда в двенадцатиперстную кишку через временную гастростому (рис. 21).

Получаемый при непрерывной аспирации по неприсасывающейся трубке дуоденальный химус вводят вместе

с продуктами питания в еюностому. В дальнейшем, после заживления свища двенадцатиперстной кишки, удаляют неприсасывающуюся трубку и внебрюшинно закрывают еюностому. Если же дуо-

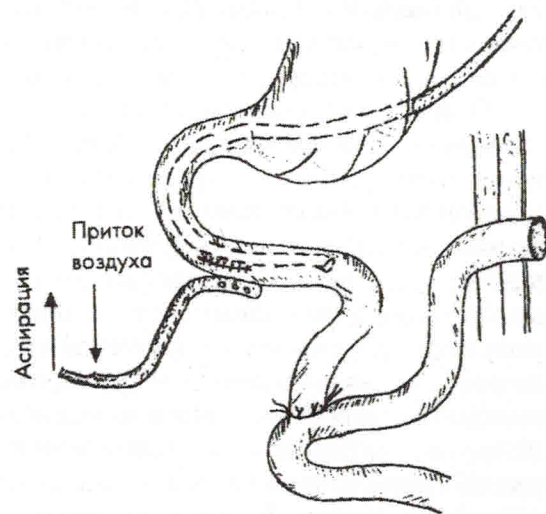


Рис. 21. Возможный вариант хирургического лечения травматического разрыва двенадцатиперстной кишки

денальный свищ вследствие его слишком больших размеров не склонен к заживлению, то после ликвидации воспалительно-инfiltrативных изменений в зоне свища (и его превращения в сформированный) майделевскую еюностому анастомозируют со сформированным в стенке двенадцатиперстной кишки свищевым отверстием.

При наличии выраженного разлитого перитонита, когда наложение любых анастомозов предельно опасно, для питания больного и утилизации аспирируемого химуса вместо еюностомы по Майдлю следует формировать **подвесную еюностому**, но только не по классической методике, а бесшовную компрессионную с использованием катетера Пецера, как это указано в разделе 3.5.4.

При всех этих вариантах непрерывная аспирация должна осуществляться также и по «неприсасывающемуся» дренажу, подведенному к дуоденальному свищу снаружи.

Как показывает наш опыт, у больных с ограничением зоны свища от свободной брюшной полости вместо описанных достаточно сложных операций может быть применено простое заведение зонда через открывающийся в гнойную рану несформированный дуоденальный свищ в тощую кишку для питания больного с одновременным размещением в двенадцатиперстной кишке заведенной через этот же свищ неприсасывающейся аспирационной трубки. В качестве зонда, предназначенного для еюнального питания, мы используем катетер Фолея с умеренно раздутым баллоном. Когда конец катетера, благодаря перистальтике, проникает в тощую кишку, жидкость из баллона удаляют и по катете-

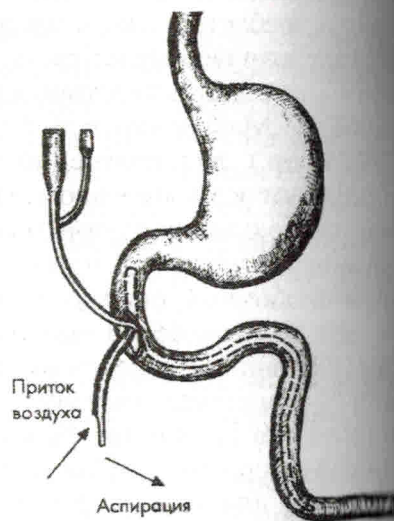


Рис. 22. Аспирация и утилизация содержимого двенадцатиперстной кишки через несформированный дуоденальный свищ

ру утилизируют аспирируемое содержимое двенадцатиперстной кишки, смешивая его с жидкой пищей, (рис. 22). При этом можно кормить больного жидкой пищей через рот, вводя затем аспирируемый субстрат в тощую кишку по катетеру Фолея. Такое использование катетера, в отличие от проведения по биопсионому каналу эндоскопа слишком тонкой назоеюнальной трубки, позволяет проводить полноценное кормление больного значительно более густыми пищевыми продуктами.

В дальнейшем (после превращения свища из несформированного в трубчатый) наиболее вероятно самостоятельное излечение без всякого хирургического вмешательства на кишке.

Еще раз подчеркиваем, что лечение боковых несформированных свищей двенадцатиперстной кишки чаще всего весьма трудоемко, требует обременительного для персонала ухода и **является для хирургов широким полем проявления изобретательности**. Примером этому является, в частности, следующее наблюдение.

*1. Молодой больной (солдат срочной службы) поступил в подмосковный госпиталь строителей в тяжелом состоянии через трое суток после тупой травмы живота. При лапаротомии диагностирован разрыв забрюшинного отдела двенадцатиперстной кишки. По нашей рекомендации (по телефону) ему была наложена еюностома по Майдлю и дренирована забрюшинная флегмона, имевшая протяженные затеки. В связи с невозможностью в столь поздние сроки ушить протяженный разрыв нижней горизонтальной ветви двенадцатиперстной кишки с краевым повреждением также и поджелудочной железы в суженный несколькими швами разрыв кишки была заведена силиконовая трубка ТММК, выведенная наружу через частично ушитую срединную рану. Осуществлялось аспирационно-промывное лечение забрюшинной флегмоны и кормление через еюностому с утилизацией (к сожалению, неполной) дуоденального химуса.*

*В дальнейшем при наличии у крайне истощенного больного лежащей срединной раны, на дне которой открывался больших размеров боковой несформированный дуоденальный свищ, мы из доступа правее раны выделили и пересекли двенадцатиперст-*



## 6. КИШЕЧНЫЕ СВИЩИ, ОТКРЫВАЮЩИЕСЯ В АБСЦЕССЫ БРЮШНОЙ ПОЛОСТИ

Об опыте лечения таких свищей мы сообщили в совместном с Ю.М. Максимовым докладе на VI Всероссийском съезде хирургов в 1983 г.

Проводя лечение внутрибрюшных абсцессов с использованием закрытого аспирационно-промывного метода, мы у целого ряда больных путем абсцессографии с введением контрастного вещества по дренажной трубке обнаруживали поступление контраста в тот или иной отдел пищеварительного тракта, причем у одного больного в полость герметично дренированного парапанкреатического абсцесса открывались желудочный, тонкокишечный и толстокишечный свищи. У 3 больных из 10 с тонкокишечными свищами, открывшимися в поддиафрагмальный абсцесс, имелось расплавление участка диафрагмы с прорывом абсцесса в ограниченную эмпиему плевры, в которую, в свою очередь, открывался бронхиальный свищ. Еще у 1 больного в сообщении через абсцесс с бронхом участвовала толстая кишка. У 2 больных в полость тазового абсцесса открывались тонкокишечный свищ и свищ мочевого пузыря.

Дренирование абсцессов осуществляли либо с использованием хирургического разреза, который ушивали после паравульнарного введения двухпросветной трубки ТММК, либо пункционно (в частности по троакару после диагностической пункции поддиафрагмального абсцесса). При безгазовом поддиафрагмальном абсцессе производили пункцию гнойника и, удалив некоторое количество гноя, вводили по игле в полость абсцесса раствор водорастворимого контраста, интенсивно окрашенного синькой, и воздух. Такое двойное контрастирование при многоосевом рентгенологическом исследовании позволяет выбрать наиболее удобную и безопасную точку для введения троакара.

Получение по троакару жидкости, окрашенной синькой, свидетельствует, что инструмент находится в искомой полости. По тубусу троакара устанавливали в гнойную полость дренажную трубку ТММК-24 для проведения аспирационно-промывного дренирования.

В настоящее время имеется возможность дренировать внутрибрюшные абсцессы с помощью ультразвукового наведения или компьютерной томографии. Однако при сообщении полости абсцесса с просветом кишечника следует устанавливать двухпросветную дренажную трубку достаточной ширины (не менее 8 мм), что трудно осуществить лишь под ультразвуковым контролем.

Дренажную трубку удаляем (с поэтапным подтягиванием), когда контрастное рентгенологическое исследование подтвердит излечение абсцесса и заживление свища.

Закрытое аспирационно-промывное лечение из-за разрежения, создаваемого в полости гнойника, вызывает спадение его стенок, способствующее прикрытию открывающегося в эту полость внутреннего свища. Оказалось, что при этом поступление содержимого из несущего свищ органа в полость гнойника чаще всего сразу же прекращается, хотя вводимый в гнойник по дренажной трубке рентгеноконтрастный раствор продолжает проникать в полый орган. Создаваемое разрежение делает свищ клапаным.

В то же время при открытом ведении вскрытых внутрибрюшных абсцессов, сообщающихся с просветом полового органа, происходит истечение кишечного (или желудочного) содержимого вдоль тампонов, поддерживающее интоксикацию, что приводит к истощению больного и резко затрудняет уход. Если же у такого больного при наличии не слишком большого свища, удалив тампоны, перейти на закрытое лечение с ушиванием раны брюшной стенки и паравульнарным дренированием полости абсцесса, то, как мы неоднократно убеждались, излечение способно идти по описанным выше закономерностям.

При использовании аспирационно-промывного лечения у 33 пациентов с внутрибрюшным абсцессом, сообщающимся с просветом кишечника, у 2 пришлось произвес-

ти отключение толстой кишки и у 3 — двухстороннее отключение участка тонкой кишки. У остальных 28 свищ зажил без отключения под влиянием закрытого аспирационно-промывного лечения.

Промежуточное положение между несформированным кишечным свищом, сообщающимся с полостью абсцесса, и сформированным трубчатым свищом, занимает кишечный свищ, имеющий по ходу свищевого канала гнойные затеки и боковые отростки. О хирургической тактике при таком виде свища сказано в разделе, посвященном сформированным свищам.

## 7. КРАТКИЕ СВЕДЕНИЯ О СФОРМИРОВАННЫХ КИШЕЧНЫХ СВИЩАХ

Сформированные кишечные свищи в большинстве случаев оказываются следствием несформированных свищей, являясь следующей фазой единого патологического процесса. Кроме того, иногда их создают искусственно, в том числе в ходе лечения несформированных свищей для отключения тех или иных отделов кишечника. В связи с этим, эссе о несформированных свищах мы дополнили краткими сведениями о свищах сформированных, хотя все их патолого-анатомические особенности и методы лечения подробно освещены в многочисленных руководствах.

Сформированные свищи, как уже указывалось, могут быть трубчатыми и губовидными. Наружное отверстие трубчатого (каналовидного) свища обычно имеет небольшие размеры, свищевой же канал, выстланный грануляциями и ведущий от кожного отверстия к дефекту в кишечной стенке, может иметь различную длину и форму. Коротким и прямым канал бывает при тонкой брюшной стенке и прилежащей к ней кишечной петле, несущей свищ. Такие свищи обычно быстро самостоятельно закрываются. Замедленным заживление оказывается при затрудненном пассаже по отводящему отделу кишечника (перегиб, сдавление спайками, а при свищах двенадцатиперстной кишки — дуоденостаз того или иного происхождения).

При глубоком залегании кишечной петли, несущей свищ, а также у людей избыточного питания, свищевой канал может быть весьма длинным, иногда имеющим различной формы расширения («мешотчатый» свищ) или же иметь боковые отростки и гнойные затеки как в брюшной полости, так и в толще брюшной стенки. Такие свищи могут давать картину ложного исцеления, когда при зажившем