

FUNDAMENTALS OF **Pain Medicine**

How to Diagnose and Treat Your Patients

J.D. Hoppenfeld, MD
Interventional Pain Management
Southeast Pain Care
Charlotte, North Carolina



Wolters Kluwer

Health

Philadelphia • Baltimore • New York • London
Buenos Aires • Hong Kong • Sydney • Tokyo

Диагностика и лечение боли

Дж.Д.Хоппенфелд

*Перевод с английского
под редакцией канд. мед. наук **О.С.Давыдова***



Москва
«МЕДпресс-информ»
2019

УДК 616-009.7:616-07/-08
ББК 53.4:53.5
Х78

Все права защищены. Никакая часть данной книги не может быть воспроизведена в любой форме и любыми средствами без письменного разрешения владельцев авторских прав.

Авторы и издательство приложили все усилия, чтобы обеспечить точность приведенных в данной книге показаний, побочных реакций, рекомендуемых доз лекарств. Однако эти сведения могут изменяться.

Информация для врачей. Внимательно изучайте сопроводительные инструкции изготовителя по применению лекарственных средств.

Книга предназначена для медицинских работников.

Данное издание представляет собой перевод английского издания
Fundamentals of Pain Medicine: How to Diagnose and Treat Your Patients
автора **J.D.Hoppenfeld**

Перевод с английского: Е.К.Вишневская.

Хоппенфелд, Джон Дэвид

Х78 Диагностика и лечение боли / Джон Дэвид Хоппенфелд ; пер. с англ. под ред. канд. мед. наук О.С.Давыдова. – М. : МЕДпресс-информ, 2019. – 320 с. : ил.
ISBN 978-5-00030-627-7

Боль – весьма распространенный симптом, он встречается в практике каждого медицинского работника, будь это врач общей практики, хирург или любой другой специалист. В книге рассмотрены основные принципы ведения пациентов с жалобами на боль, наиболее часто встречающиеся причины боли и наиболее распространенные способы борьбы с ней, приведены многочисленные примеры из практики. Отдельный раздел посвящен инвазивным методам лечения боли под флуороскопическим контролем.

Книга будет интересна широкому кругу врачей различных специальностей, студентам медицинских вузов и факультетов.

УДК 616-009.7:616-07/-08
ББК 53.4:53.5

Книга выпущена при содействии ООО «Издательство “Диалект”»

Lippincott Williams & Wilkins/Wolters Kluwer Health did not participate in the translation of this title.

ISBN 978-1-4511-4449-9
ISBN 978-5-00030-627-7

© 2014 by Lippincott Williams & Wilkins/Wolters Kluwer Health
© Издание на русском языке, перевод на русский язык, оформление, оригинал-макет. Издательство «МЕДпресс-информ», 2019

Посвящения

Моему отцу, научившему меня важной фразе, с которой начинались все его книги: «Всем людям, которые хранят знание, приумножают его и передают следующим поколениям».

Моей матери за ее бесконечную любовь и поддержку.

Моей жене Brie, которая сделала меня счастливым.

Моему сыну Palmer, которым я горжусь.

Eileen Wolfberg, благодаря усилиям которой издания врачебной династии Horrenfeld's прекрасно выглядят.

Медицинской школе Чикаго.

Кафедре неврологии Нью-Йоркского университета, которая дает прекрасное образование и создает условия для профессионального роста.

Dr. Kate Henry, являющейся примером того, как авторитетный учитель может оказывать положительное влияние на своих учеников.

Dr. Russ Portnoy, который предоставил мне возможность проявить себя в полной мере.

Dr. Jay Bakshi за практический опыт и жизненные уроки, а также команде клиники Manhattan Spine and Pain.

Моим коллегам по клинике Southeast Pain Care, чья забота о пациентах заслуживает самой высокой оценки.

Моему главному сотруднику Dr. Tom Heil. Я не мог бы пожелать себе лучшего партнера.

Моим коллегам, которые рецензировали главы этой книги: Dr. Bert Vargas, Dr. Elizabeth Morgan, Dr. General Hood, Dr. Dave Hergan, Dr. Brian Thoma, Dr. Felix Muniz, Dr. Tom Heil, Dr. Kathryn Chance, Dr. Aaron Sharma, Dave Binkney, Katrina Traverso, Justin Miller и Anne DePriest.

Группе художников-иллюстраторов во главе с Mike de La Flor, пионером медицинской иллюстрации: Allison Keel, Melisa Silva, Ashley Helms, Renée Cauble, Denise Bowman и «Big Mike» Erico.

– J.D.Hoppenfeld, M.D.

Larry и Sylvia Gatzke.

– Mike de La Flor

Предисловие к русскому изданию

«Это редкость – человек, понимающий чужую боль»
Л.Н.Толстой



Дорогие коллеги!

Считается, что знаменитый русский писатель Лев Толстой, любимый писатель моего Учителя – академика Александра Моисеевича Вейна, как-то высказал мысль о том, что встретить человека, понимающего чужую боль, – редкая удача. Наверное, такая же редкая удача – встретить врача, понимающего проблему боли, знающего о боли практически все. Но сегодня вам повезло, этот врач перед вами – не лично, конечно, но посредством тех мыслей, идей и знаний, которые обобщены в уникальной книге, которую вы держите в руках. Автор – Джон Дэвид Хоппенфелд объединил в одной монографии передовые знания по проблеме боли с позиций неврологии, анестезиологии, онкологии и нейрохирургии, поскольку сам является сертифицированным неврологом и одновременно анестезиологом – специалистом в области управления болью (Pain Management). Именно сплав разносторон-

него уникального опыта автора и предопределяет актуальность данной книги для широкого круга врачей.

Все без исключения специалисты, прочитав эту книгу, смогут посмотреть на боль, особенно на боль хроническую, не как на симптом, а как на самостоятельное заболевание, требующее комплексного мультимодального подхода к лечению, основанного на фармакотерапии с подключением при необходимости малоинвазивных и интервенционных способов терапии, методов лечебной физкультуры, физиотерапии и психологической коррекции, включая когнитивно-поведенческую терапию, и даже комплементарных методов (акупунктура, мануальная терапия), которые также полноценно представлены в издании.

Сегодня, когда новейшие исследования демонстрируют, что различные болевые синдромы значительно снижают качество жизни населения земного шара, вследствие чего интерес к проблеме боли и обезболивания чрезвычайно высок, в то же время наблюдается серьезный недостаток вузовского образования врачей по данной проблематике. Представляется, что данное подробное, богатое иллюстративным материалом пособие способно хотя бы отчасти восполнить этот пробел.

Желаю Вам приятного прочтения!

Олег Сергеевич Давыдов, канд. мед. наук, член президиума, руководитель комитета по невропатической боли Российского общества по изучению боли, ведущий научный сотрудник лаборатории фундаментальных и прикладных проблем боли ФГБНУ НИИ общей патологии и патофизиологии

Предисловие

Эта книга написана для того, чтобы помочь врачам всех специальностей улучшить качество жизни своих пациентов. Боль – весьма распространенный симптом, он встречается в практике каждого медицинского работника, будь это врач общей практики, хирург или любой другой специалист. В книге рассмотрены основные принципы ведения пациентов с жалобами на боль, данным принципам в настоящее время уделяется недостаточно внимания в рамках образовательных программ медицинских учебных заведений и курсов повышения квалификации. Описанные в книге принципы помогут вам диагностировать и облегчить боль у ваших больных. Книга содержит многочисленные примеры из практики, в то же время не претендует на то, чтобы быть всеобъемлющей, в ней описаны лишь наиболее часто встречающиеся причины боли и наиболее распространенные способы борьбы с ней. Вы узнаете, как и когда применять различные методы обезболивания, а также о тех преимуществах, которые получит пациент в результате назначенных лечебных мероприятий.

У некоторых пациентов боль является первичной жалобой, другие жалуются на боль вследствие какого-либо заболевания или вмешательства. Как профессиональные медицинские работники, вы сначала ставите диагноз заболевания и потом лечите его, вас этому учили. В то же время существует еще один аспект помощи пациентам, на который медицинскому сообществу следует обратить особое внимание. Наши усилия по облегчению боли не мешают лечить основное заболевание. Между тем современная медицина рассматривает обе эти цели как взаимосвязанные, считая облегчение боли вторичной задачей. Когда врач не до конца понимает, как лечить то или иное заболевание, он часто лечит его недостаточно интенсивно, соблюдая заповедь «не навреди». Эта книга придаст вам уверенности и сил для борьбы с дискомфортом и болью, которые испытывают ваши пациенты.

Для одних видов боли анатомические причины хорошо известны, в то время как для других – нет. В некоторых случаях мы можем точно установить причину боли – например,

поясничную радикулопатию, перелом берцовой кости, рак поджелудочной железы и т.д. В других случаях болевой синдром требует анализа, который выявляет источник боли, не обнаруживаемый с помощью магнитно-резонансной томографии (МРТ) или лабораторных тестов, – например, мышечный спазм, спайки в брюшной полости или периферическую невралгию неясной этиологии.

К великому сожалению, мы не можем так же объективно оценить боль, как, например, уровень систолического давления при артериальной гипертензии или размер патологических очагов при рассеянном склерозе. Это факт, который следует осознать и принять, чтобы лучше лечить наших пациентов. Работая в медицине, мы постоянно имеем дело с явлениями, которые зачастую не до конца изучены. Нам неизвестен точный механизм действия большинства широко используемых лекарств, но мы знаем, что они работают и помогают нашим больным. Когда к нам обращается пациент с артериальной гипертензией, мы понимаем, что, скорее всего, причина ее не будет найдена. Если мы не находим причины повышения артериального давления, то говорим, что это эссенциальная гипертензия. Одно из ведущих положений современной медицины гласит: несмотря на то что мы не можем полностью понять причину гипертензии, мы все равно должны ее лечить. Другой известный пример – рассеянный склероз. Мы точно не знаем причины возникновения этого заболевания, но, несомненно, должны лечить его, и мы делаем это с помощью лекарств, механизм действия которых в настоящее время только изучается. В случае с болью мы должны поступать точно так же.

Когда мы не можем установить анатомический диагноз, мы видим симптомы и понимаем, какие средства можно использовать для их лечения. Симптомы, которые выявляются у вашего пациента, могут помочь установить причину боли, например это может быть мышечный спазм. Когда симптомы очевидны, вы можете успешно лечить боль. Способы лечения боли включают физиотерапевтические методы, лечебную физкультуру (ЛФК), изменение образа жизни, йогу, при-

ем нестероидных противовоспалительных средств (НПВС), инъекции, блокады или хирургическое вмешательство.

Если бы мы знали о боли все, то смогли бы объяснить, почему у некоторых пациентов боль не развивается, хотя они имеют все клинические предпосылки и/или визуализационные изменения, характерные для пациентов с болью. Хорошим примером являются пациенты с шейным спондилолистезом (соскальзывание тел позвонков), у которых диагноз подтверждается методами визуализации и путем неврологического обследования (гиперрефлексия, повышение мышечного тонуса). Однако очень часто боль у таких пациентов отсутствует. У многих людей реакция на один и тот же патологический процесс проявляется по-разному. Нередко два человека различным образом реагируют на один и тот же стимул. Температура воды, текущей из водопроводного крана, может быть одна и та же, но один человек скажет «холодная», другой – «теплая». Так мы устроены.

Иногда мы считаем, что причиной боли является нечто, обнаруженное на снимках, хотя на самом деле проблема кроется совсем в другом. Современные методы визуализации дают нам беспрецедентную возможность найти источник боли, но в то же время эти методы ограничивают наше понимание боли. Не всегда патологический очаг, видимый на снимке, может быть причиной боли. Если, например, случайным образом выбрать на улице 100 человек в возрасте 40 лет и отправить их на МРТ, то у 35% из них обнаружатся грыжи межпозвонковых дисков, но при этом боль этих людей беспокоить не будет. Исследование, опубликованное в 1994 г. в *New England Journal of Medicine*, показало, что более чем у половины обследованных людей, не предъявлявших жалоб на боль в спине, была обнаружена деформация, по крайней мере, одного диска [1]. Данная книга поможет вам правильно оценивать результаты визуализационных методов исследования и будет пособием по правильному их использованию в конкретных случаях.

Чтобы установить причину и источник боли, мы должны собрать анамнез, провести тщательное обследование больного и правильно интерпретировать результаты визуализационных исследований. От определения источника боли зависит выбор тех или иных способов лечения, действующих прицельно.

Такие способы сегодня существуют. В настоящее время нам все чаще удастся успешно справиться с болью в тех случаях, которые еще в недавнем прошлом вызывали у нас трудности. С каждым годом мы все больше и больше знаем о том, что и как надо делать, и становимся более профессиональными специалистами в области борьбы с болью.

Когда пациент жалуется на боль, врач встречается с тремя основными трудностями. Во-первых, нередко он не знает причину, почему пациент испытывает боль. Во-вторых, он не знает, как именно эту причину лечить эффективно. В-третьих, даже если врач знает причину боли и знает способы ее лечения, он не лечит из опасения, что предпринятые им действия могут не помочь, а, наоборот, навредить больному. К сожалению, боль не всегда проходит сама, и если она не исчезает в течение 3 мес., то считается хронической. Чем позднее начинается лечение, тем труднее излечить пациента от боли. Только 50% людей возвращаются к работе в случае, если они были нетрудоспособными из-за боли в течение 6 мес., и 25% – если период нетрудоспособности составил 1 год. Надеемся, что после прочтения этой книги ваша мотивация своевременно диагностировать и лечить боль у своих пациентов повысится.

Существуют примеры, когда выбор и правильное назначение лекарственных средств или лечебных мероприятий является критически важным. Так, доказано, что применение трициклических антидепрессантов, например amitриптилина, эффективно купирует боль при постгерпетической невралгии. Блокада звездчатого ганглия при комплексном регионарном болевом синдроме верхней конечности является признанным методом облегчения боли и других симптомов этого заболевания. Если боль не начать лечить как можно раньше, она может стать хронической. Мозг инкорпорирует боль в корковое представительство области тела, где эта боль локализована. Как только в коре мозга сформируется неадаптивная модуляция синоптической передачи, дальнейшее лечение боли может стать очень сложным. Примером этому служат фантомные боли.

Существует пять возможных сценариев, с которыми вы можете столкнуться при лечении пациента с жалобами на боль.

Первый сценарий. Обнаружение источника боли не требует обследования, боль вре-

менная и проходит самостоятельно. Ваша задача – временно облегчить боль, пока основное заболевание не разрешится само собой. Например, после первого снегопада пациент расчищал дорожку к дому лопатой и у него возникла боль в пояснице. Боль не иррадирует. После опроса и обследования устанавливается диагноз «неспецифическая боль в спине с миофасциальным синдромом». Даже при этом неспецифическом диагнозе мы можем назначить симптоматическое лечение – препараты из группы НПВС и предложить больному временно ограничить избыточную физическую нагрузку. Вы можете не знать точного диагноза, но имеете возможность правильно лечить пациента. В этой книге вы найдете инструкции по правильному применению НПВС и других обезболивающих препаратов, узнаете, какие дозы анальгетиков являются стартовыми и как эти препараты следует титровать.

Второй сценарий. Для обнаружения источника боли требуется обследование пациента, которое выявляет патологию, требующую медицинского вмешательства, так как боль не разрешится самостоятельно. Пример – тяжелый остеоартрит тазобедренного сустава. После обследования вы назначаете пациенту МРТ, которая выявляет тяжелый артрит правого тазобедренного сустава. Вы начинаете консервативное лечение с помощью НПВС и назначаете физиотерапию. На фоне назначенного лечения боль не проходит и, скорее всего, не купируется самостоятельно. В этом случае можно сориентировать пациента на проведение хирургического вмешательства. Допустим, пациент дает свое согласие на выполнение операции, и хирург готов ее сделать. Проводится эндопротезирование сустава, и боль, как правило, исчезает.

Третий сценарий. Для обнаружения источника боли требуется обследование, однако оно не выявляет патологии, а боль требует купирования, так как не может разрешиться самостоятельно. Примером служит периферическая невропатия. В таких случаях всегда требуется дообследование, чтобы выявить возможные причины невропатии, например злоупотребление алкоголем, сахарный диабет. Однако и после дообследования, вероятнее всего, причина периферической невропатии не будет найдена. Периферическую невропатию легко диагностировать на основании анамнеза, и вы можете лечить

ее по протоколу, который приводится в этой книге.

Четвертый сценарий. Врач все сделал правильно: проведено обследование, поставлен диагноз, назначено лечение, а боль не проходит. Наглядный пример – операция спондилодеза при боли в пояснице. Операция выполнена технически правильно, но пациент не чувствует улучшения. Диагноз – синдром неудачной операции на позвоночнике (failed back surgery syndrome). У некоторых пациентов результат такой операции может быть великолепным, другие продолжают испытывать боль, несмотря на грамотно проведенную операцию. В этой книге описаны различные способы ведения таких пациентов, в том числе с применением метода стимуляции спинного мозга (ССМ).

Пятый сценарий. Паллиативное лечение. Перед вами пациентка с кровохарканьем, после всестороннего обследования обнаружен рак легкого. Она не испытывала боли в течение 6 мес., но после появления метастазов в грудном отделе позвоночника боль возникла. Несмотря на лечение, рак продолжает распространяться. Хотя вы не можете устранить источник боли у пациентки, существует возможность лечить саму боль, обусловленную раком легкого IV стадии, например боль в костях в результате метастатического поражения или болевую невропатию вследствие химиотерапии. Эта книга поможет вам подобрать правильное симптоматическое лечение, направленное на эффективный контроль боли и улучшение качества жизни пациента.

Наша цель – лечение больного – не изменилась, но изменились наши знания о возможностях контроля боли. С помощью принципов, изложенных в этой книге, вы сможете эффективно лечить любую боль. Вам удастся преодолеть боязнь ошибок при лечении боли, вы всегда сможете привести в действие эффективную и безопасную схему терапии боли у пациента, включающую при необходимости и нейрохирургические методы.

ЛИТЕРАТУРА

1. Jensen MC, Brant-Zawadski MN, Obuchowski N, et al. Magnetic resonance imaging of the lumbar spine in people without back pain. *New Engl J Med.* 1994; 331 (2): 69–73. *Study found that over half of people with no low back pain that were imaged had a least one bulging disc.*



Оглавление

Предисловие / 6

Предисловие к русскому изданию / 9

Сокращения / 10

Часть I. Симптомы и состояния 17

Глава 1. Скелетно-мышечная боль / 18

Боль в области плечевого сустава / 18

- Бурсит / 18
- Артрит / 19
- Повреждение вращательной манжеты / 20
- Адгезивный капсулит / 21

Боль в области локтевого сустава / 22

- Тендинит / 22
- Бурсит локтевого отростка / 23
- Травматический артрит / 23

Боль в шейном отделе позвоночника / 23

Боль в поясничном отделе позвоночника / 24

- Патология мышц и связок / 24
- Патология тел позвонков / 24
- Патология фасеточных суставов / 26
- Патология межпозвонковых дисков / 27

Боль в области тазобедренного сустава / 29

- Артрит / 29
- Ишемический (аваскулярный) некроз / 30
- Переломы шейки бедра / 30

Боль в ягодичной области / 30

- Патология крестцово-подвздошного сочленения / 30
- Бурсит большого вертела / 31

- Седалищно-ягодичный бурсит / 31

Боль в области коленного сустава / 33

- Артрит / 33
- Разрыв мениска / 34
- Тендинит надколенника / 34
- Остеохондрит / 34

Глава 2. Невропатическая боль / 37

Боль в области лица: невралгия тройничного нерва / 37

- Анамнез и физикальное обследование / 38
- Лечение / 38

Боль в области большого, указательного, среднего и половины безымянного пальцев кисти: синдром запястного канала / 38

- Анамнез и физикальное обследование / 39
- Лечение / 39

Боль в области грудной клетки: постгерпетическая невралгия / 40

- Анамнез и физикальное обследование / 41
- Лечение / 41

Боль в области спины или шеи, иррадирующая в ногу или руку: корешковая боль / 41

- Анамнез и физикальное обследование / 43
- Лечение / 44

Боль в области спины или шеи с возможной иррадиацией в ногу или руку: стеноз позвоночного канала / 46

- Анамнез и физикальное обследование / 48
- Лечение / 48

Боль в верхней и латеральной области бедра: невропатия латерального кожного нерва бедра (парестетическая мералгия) / 48

- Анамнез и физикальное обследование / 48

- Лечение / 49

Боль в области стопы или кисти: периферическая невропатия / 49

- Анамнез и физикальное обследование / 50
- Лечение / 50

Боль в культе и фантомная боль / 50

- Анамнез и физикальное обследование / 52
- Лечение / 52

Послеоперационные невропатические болевые синдромы / 53

- Посттравматический болевой синдром / 53
- Послеоперационная тазовая боль (невралгия тазовых нервов) / 54

Глава 3. Боль при злокачественных новообразованиях / 58

Общие причины боли у онкологических больных / 58

- Боль при метастазах в кости / 59
- Висцеральная боль / 59
- Невропатическая боль / 60
- Головная боль / 61
- Боль вследствие опухолевой компрессии спинного мозга / 62
- Боль, обусловленная операцией по удалению опухоли / 62

Другие заболевания, являющиеся причиной боли / 63

Лечение / 63

- Клинические рекомендации ВОЗ по анальгезии / 63
- Опухолевая компрессия спинного мозга / 65
- Блокады нервов при опухолях / 65
- Лучевая терапия / 65

Глава 4. Абдоминальная боль / 67

Основные причины хронической абдоминальной боли / 67

- Висцеральная боль / 68
- Соматическая боль / 68
- Хроническая боль после оперативных вмешательств / 69
- Отраженная боль / 69

Лечение / 70

- Модификация образа жизни / 70
- Специфическое лечение / 70

Глава 5. Тазовая боль / 73

Основные причины хронической тазовой боли / 73

- Основные диагнозы при хронической тазовой боли / 73
- Висцеральная тазовая боль / 73
- Соматическая тазовая боль / 74
- Невропатическая тазовая боль / 75

Лечение / 76

- Медикаментозное лечение / 76
- Блокады / 76
- Хирургическое лечение / 77

Глава 6. Боль в стопе и голеностопном суставе (подиатрическая боль) / 79

Боль в области пятки и подошвы: подошвенный фасцит / 79

Боль в области большого пальца стопы: бурсит большого пальца стопы (*hallux valgus*) / 81

Боль в области третьего межпальцевого промежутка: неврома Мортона / 83

Боль, иррадирующая из медиальной лодыжки в стопу: тарзальный туннельный синдром / 83

Боль в области обеих стоп: болевая диабетическая невропатия / 85

Глава 7. Заболевания, сопровождающиеся болью в нескольких областях тела / 88

Комплексный регионарный болевой синдром / 88

- Анамнез и физикальное обследование / 89
- Лечение / 90

Фибромиалгия / 91

- Анамнез и физикальное обследование / 92
- Лечение / 93

Серповидно-клеточная анемия / 94

- Анамнез и физикальное обследование / 95
- Лечение / 96

Глава 8. Послеоперационная боль / 98

Последствия послеоперационной боли / 99

- Влияние на физиологические процессы / 99

- Влияние на функциональные возможности / 99
- Влияние на психологический статус / 99
- Вероятность развития хронической боли / 99

Лечение / 100

- Внутривенные болюсные инъекции / 100
- Контролируемая пациентом аналгезия / 100
- Эпидуральная аналгезия / 101
- Сравнительная характеристика контролируемой пациентом аналгезии и эпидуральной аналгезии / 102
- Комбинация нестероидных противовоспалительных средств с опиоидами / 102

Часть II. Консервативное лечение 105

Глава 9. Нестероидные противовоспалительные средства / 106

Область применения / 107

Практические аспекты применения / 107

Противопоказания и возможные побочные эффекты / 108

- Побочные эффекты со стороны желудочно-кишечного тракта / 109
- Побочные эффекты со стороны почек / 109
- Побочные эффекты со стороны сердечно-сосудистой системы / 109

Глава 10. Ацетаминофен (парацетамол) / 111

Область применения / 111

Практические аспекты применения / 111

Противопоказания и возможные побочные эффекты / 111

Глава 11. Препараты для поверхностной аналгезии / 113

Область применения / 114

Практические аспекты применения / 114

Противопоказания и возможные побочные эффекты / 115

Глава 12. Миорелаксанты / 117

Область применения / 117

Практические аспекты применения / 118

Противопоказания и возможные побочные эффекты / 119

Глава 13. Антидепрессанты для лечения невропатической боли / 121

Область применения / 123

- Невропатическая боль / 123
- Фибромиалгия / 124

Практические аспекты применения / 125

Противопоказания и возможные побочные эффекты / 125

Глава 14. Антиконвульсанты для лечения невропатической боли / 127

Область применения / 129

- Невропатическая боль / 129
- Фибромиалгия / 130

Практические аспекты применения / 130

Противопоказания и возможные побочные эффекты / 131

Глава 15. Опиоиды / 132

Область применения / 132

Практические аспекты применения / 132

- Назначение опиоидов в стационаре: препараты для внутривенного введения / 133
- Назначение опиоидов в стационаре и амбулаторно / 134
- Препараты короткого действия для перорального приема / 134
- Назначение опиоидов амбулаторно / 135
- Выбор препарата пролонгированного действия / 136
- Лечение «прорывов» боли / 138
- Другие наркотические препараты / 139

Противопоказания и возможные побочные эффекты / 139

Глава 16. Контролируемая пациентом анальгезия / 142

Область применения / 143

Практические аспекты применения / 143

- Выбор опиоида / 143
- Выбор разовой дозы, выдаваемой прибором по запросу пациента / 143
- Выбор локаут-интервала / 143
- Выбор дозы для автоматического введения препарата с постоянной скоростью / 143
- Выбор максимальной дозы, которую пациент может получить в течение 4 ч / 144
- Установки и настройки прибора / 144

Противопоказания и возможные побочные эффекты / 144

Глава 17. Эпидуральная анальгезия с установкой катетера / 146

Область применения / 151

- При хирургических вмешательствах / 151
- При обезболивании родов / 151

Практические аспекты применения / 152

- При хирургических вмешательствах / 152
- При обезболивании родов / 153

Противопоказания и возможные побочные эффекты / 154

- Применение при антикоагулянтной терапии / 154
- Гипотензия / 154
- Блокада мотонейронов / 154
- Головная боль / 154
- Другие побочные эффекты / 154

Глава 18. Лучевая терапия / 156

Область применения / 157

- Боль при солидных опухолях / 157
- Боль при метастазах в кости / 157
- Боль вследствие опухолевой компрессии спинного мозга / 158

Практические аспекты применения / 158

Противопоказания и возможные побочные эффекты / 159

Часть III. Инвазивные методы лечения 161

Глава 19. Эпидуральные инъекции кортикостероидов / 162

Область применения / 164

Порядок проведения процедуры / 165

- Интерламинарные эпидуральные инъекции кортикостероидов / 165
- Трансфораминальные люмбальные эпидуральные инъекции кортикостероидов / 170
- Каудальные эпидуральные инъекции кортикостероидов / 174
- Причины неэффективности эпидуральных инъекций кортикостероидов и способы коррекции / 175

Противопоказания и возможные осложнения / 176

Глава 20. Интервенции на фасеточных суставах: инъекции, блокады и радиочастотная абляция медиальных ветвей корешков спинномозговых нервов / 179

Область применения / 182

- Диагностическая или лечебно-диагностическая инъекция? / 182
- Инъекция в фасеточный сустав или блокада медиальных ветвей? / 182

Порядок проведения процедуры / 182

- Инъекции в фасеточные суставы поясничного отдела позвоночника / 182
- Блокада медиальных ветвей / 185
- Радиочастотная абляция медиальных ветвей корешков спинномозговых нервов / 188

Противопоказания и возможные осложнения / 189

Глава 21. Интервенции на крестцово-подвздошном суставе / 191

Область применения / 192

Порядок проведения процедуры / 192

- Диагностические инъекции в крестцово-подвздошный сустав / 192
 - Лечебные инъекции в крестцово-подвздошный сустав / 194
 - Радиочастотная абляция крестцово-подвздошного сустава / 194
- Противопоказания и возможные осложнения / 196**

Глава 22. Инъекции в триггерные точки при миофасциальной боли / 197

- Область применения / 198
- Порядок проведения процедуры / 198
- Противопоказания и возможные осложнения / 199

Глава 23. Инъекции в плечевой, локтевой, тазобедренный и коленный суставы и их суставные бursy / 200

- Область применения / 202
 - Порядок проведения процедуры / 202
 - Плечевой сустав / 202
 - Локтевой сустав / 205
 - Тазобедренный сустав / 207
 - Коленный сустав / 210
- Противопоказания и возможные осложнения / 212**

Глава 24. Симпатические блокады: звездчатого ганглия, чревного сплетения, поясничная, верхнего подчревного сплетения и непарного ганглия / 214

- Область применения / 214
- Порядок проведения процедуры / 216
- Блокада звездчатого ганглия / 216
- Блокада чревного сплетения / 217
- Нейролитическая блокада чревного сплетения при раке / 219
- Поясничная симпатическая блокада (паравертебральная блокада) / 219
- Блокада верхнего подчревного сплетения / 222
- Нейролитическая блокада верхнего подчревного сплетения при раке / 223

- Блокада непарного ганглия / 223
- Нейролитическая блокада непарного ганглия при раке / 224

Противопоказания и возможные осложнения / 224

Глава 25. Вертебропластика и кифопластика / 226

- Область применения / 227
- Порядок проведения процедуры / 228
- Противопоказания и возможные осложнения / 231

Глава 26. Инъекции при головной боли (блокада затылочного нерва и инъекции ботулинического токсина) / 233

- Область применения / 235
- Блокада затылочного нерва / 235
- Инъекции ботулинического токсина при головной боли / 235

- Порядок проведения процедуры / 236
- Блокада затылочного нерва / 236
- Инъекции ботулинического токсина при головной боли / 237

Противопоказания и возможные осложнения / 239

Глава 27. Блокады периферических нервов / 241

- Область применения / 242
- Порядок проведения процедуры / 243
- Блокада тройничного нерва: глазной, верхнечелюстной и нижнечелюстной ветвей / 243
- Блокада срединного нерва / 247
- Блокада надлопаточного нерва / 248
- Блокада межреберного нерва / 250
- Блокада тазовых нервов: подвздошно-пахового, подвздошно-подчревного и бедренно-полового / 252
- Блокада латерального кожного нерва бедра / 254
- Блокада заднего большеберцового нерва / 256

Противопоказания и возможные осложнения / 256

Глава 28. Дискогенная боль: люмбальная дискография / 259

Область применения / 260

Порядок проведения процедуры / 261

Противопоказания и возможные осложнения / 264

Глава 29. Стимуляция спинного мозга / 266

Область применения / 269

Порядок проведения процедуры / 271

- Тестовая стимуляция при боли в нижней половине тела / 271
- Тестовая стимуляция при боли в верхней половине тела / 275
- Имплантация постоянного стимулятора спинного мозга / 275

Противопоказания и возможные осложнения / 277

Глава 30. Интратекальная терапия с помощью программируемых помп / 279

Область применения / 280

Порядок проведения процедуры / 280

- Тестовая процедура / 280
- Установка постоянной имплантационной помпы / 282
- Заполнение помпы / 284

Противопоказания и возможные осложнения / 285

Глава 31. Чрескожная люмбальная декомпрессия диска / 286

Область применения / 288

Порядок проведения процедуры / 288

Противопоказания и возможные осложнения / 291

Часть IV. Комплексный подход к лечению боли 293

Глава 32. Лечебная физкультура и физиотерапия / 294

Область применения / 294

Практические аспекты применения / 295

- Равновесие / 295
- Выносливость / 296
- Упражнения на растяжку/увеличение амплитуды движений / 296
- Укрепление мышечной силы / 296
- Упражнения для поясничного отдела позвоночника / 296

Физиотерапия / 298

- Тепловые процедуры / 298
- Лечение ультразвуком / 299
- Чрескожная электронейростимуляция / 299

Соблюдение режима занятий лечебной физкультурой / 299

Глава 33. Дополнительные (комплементарные) методы лечения / 302

Акупунктура / 302

Когнитивно-поведенческая терапия / 303

Биологическая обратная связь / 303

Лечебный массаж / 304

Гипноз / 304

Глава 34. Хиропрактика / 305

Манипуляции и мобилизация / 306

Глава 35. Как избежать возникновения зависимости от опиоидов / 308

Как избежать необоснованного назначения опиоидов / 309

- Как определить необходимость назначения опиоидов / 309
- Реалистичные ожидания, назначение опиоидов и соглашение о назначении наркотических препаратов / 309
- Наблюдение за пациентом, принимающим опиоиды / 310

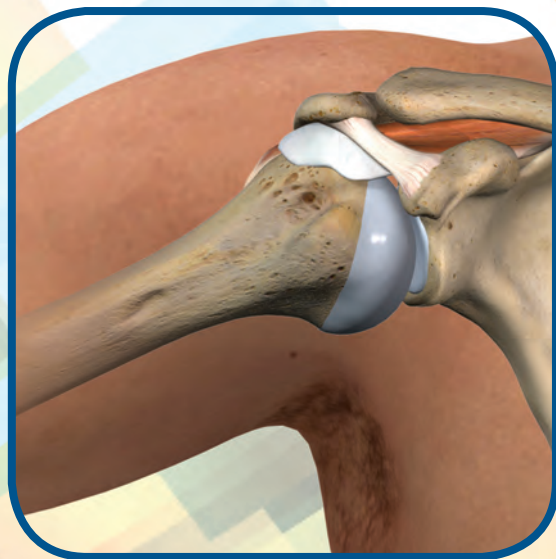Что делать, если пациент нарушил соглашение о назначении наркотических препаратов / 313

- Меры, которые следует принять при нарушении соглашения о назначении наркотических препаратов / 314
- Прекращение сотрудничества с пациентом / 315



ЧАСТЬ I

Симптомы и состояния





ГЛАВА 1

Скелетно-мышечная боль

БОЛЬ В ОБЛАСТИ ПЛЕЧЕВОГО СУСТАВА

- Бурсит
- Артрит
- Повреждение вращательной манжеты
- Адгезивный капсулит

БОЛЬ В ОБЛАСТИ ЛОКТЕВОГО СУСТАВА

- Тендинит
- Бурсит локтевого отростка
- Травматический артрит

БОЛЬ В ШЕЙНОМ ОТДЕЛЕ ПОЗВОНОЧНИКА

БОЛЬ В ПОЯСНИЧНОМ ОТДЕЛЕ ПОЗВОНОЧНИКА

- Патология мышц и связок
- Патология тел позвонков
- Патология фасеточных суставов
- Патология межпозвонковых дисков

БОЛЬ В ОБЛАСТИ ТАЗОБЕДРЕННОГО СУСТАВА

- Артрит
- Ишемический (аваскулярный) некроз

- Переломы шейки бедра

БОЛЬ В ЯГОДИЧНОЙ ОБЛАСТИ

- Патология крестцово-подвздошного сочленения
- Бурсит большого вертела
- Седалищно-ягодичный бурсит

БОЛЬ В ОБЛАСТИ КОЛЕННОГО СУСТАВА

- Артрит
- Разрыв мениска
- Тендинит надколенника
- Остеохондрит

БОЛЬ В ОБЛАСТИ ПЛЕЧЕВОГО СУСТАВА

Боль в области плечевого сустава возникает довольно часто. Этот шаровидный сустав образован головкой плечевой кости и суставной впадиной лопатки (*fossa glenoidea* – гленоидальной впадиной, рис. 1-1). Сустав укреплен мышцами, связками и сухожилиями. Головка плечевой кости довольно велика относительно плоской суставной ямки. Поэтому плечевой сустав является самым подвижным из всех суставов человека, но в то же время такое строение способствует его вывихам. Боль в этой области может быть следствием поражения собственно плечевого сустава, а может быть проявлением заболеваний желчного пузыря, сердца или шейного отдела позвоночника. В данном разделе мы рассмотрим причины хронической боли, источником которой является собственно плечевой сустав: бурсит, артрит гленоплечевого и акромиально-клю-

чичного (АК) суставов, повреждение вращательной манжеты, адгезивный капсулит («замороженное плечо»).

Бурсит

Бурса (суставная сумка) – это мешок, заполненный жидкостью, которая нужна для уменьшения трения между суставными поверхностями. Главная bursa плечевого сустава – субакромиальная. Субакромиальная bursa (рис. 1-2) отделяет сухожилие надостной мышцы (которое является одним из четырех сухожилий вращательной манжеты) от клювовидно-акромиальной связки. Когда рука свисает вдоль тела, bursa располагается латерально под акромионом. При отведении руки bursa перемещается медиально (рис. 1-3). При усилении трения и перегрузке bursa может воспалиться. Боль обычно возникает постепенно, локализуясь в надплечье или в верхней части руки в области бурсы. Во время обследования

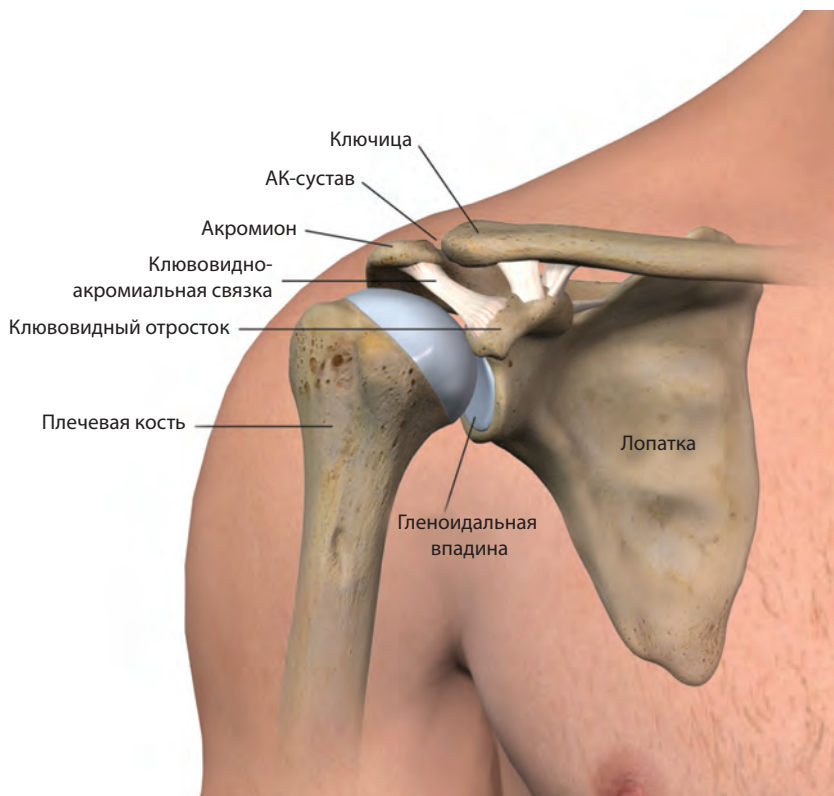


Рис. 1-1 Анатомия плечевого сустава.

боль усиливается при отведении руки, особенно если угол составляет от 70 до 100°. Лечебная тактика заключается в назначении покоя и применении НПВС. Эффективно снимают воспаление и боль инъекции кортикостероидов в бурсу.

Артрит

Артрит собственно плечевого (гленоплечевого) сустава. Основной причиной остеоартрита является старение и износ сустава. Заболевание может возникнуть также в результате обширной травмы, приводящей к разрушению хряща, покрывающего головку плечевой кости. При остеоартрите суставная поверхность подвергается дегенеративным изменениям, происходит перестройка субхондральной кости, что приводит к боли и снижению диапазона движений в суставе (рис. 1-4). Пациенты описывают эту боль как медленно прогрессирующую, ощущаемую в глубине сустава и усилива-

ющуюся при движениях. При обследовании можно выявить крепитацию, а в далеко зашедших случаях – ограничение подвижности. У таких пациентов рентгенография поможет выявить лишь весьма незначительные изменения костной ткани. Более надежный метод обнаружения изношенности суставного хряща – МРТ. Боль облегчается при назначении НПВС и/или инъекций кортикостероидов, а также физиотерапии. Если консервативное лечение не дает результатов, средством выбора может стать эндопротезирование плечевого сустава.

Артрит АК-сустава. Артрит может возникать и между акромионом и ключицей (рис. 1-5). АК-сустав расположен выше плечевого. При обследовании, чтобы выявить боль в АК-сочленении, нужно попросить пациента положить больную руку на грудь. Лечение АК-артрита такое же, как и артрита плечевого сустава, за исключением того, что инъекции кортикостероидов в данном случае не выполняются.

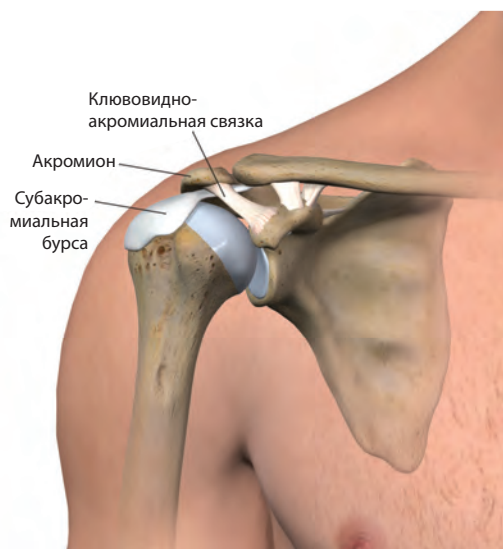

Рис. 1-2 Субакромиальная bursa.

Повреждение вращательной манжеты

Вращательная (ротаторная) манжета – это группа сухожилий четырех мышц (надостной, подостной, подлопаточной и малой круглой), которые прикрепляются к лопатке и плечевой кости. Они образуют «муфту»

над задней поверхностью проксимальной части плечевой кости (рис. 1-6). Разрыву чаще всего подвергается сухожилие надостной мышцы. Степень поражения вращательной манжеты может варьировать от умеренного тендинита до массивного разрыва. У молодых пациентов в анамнезе обычно имеется травма, пожилые пациенты сообщают о том, что боль развивалась постепенно. Они отмечают, что боль локализуется на задней поверхности плечевого сустава и усиливается при повышении нагрузки. Специальный тест помогает выявить патологию вращательной манжеты. Пациента просят медленно опустить руку из положения полного отведения, так чтобы она повисла вдоль тела (рис. 1-7). Если он не может медленно и плавно опустить руку, это свидетельствует о дисфункции вращательной манжеты. Для подтверждения диагноза можно назначить МРТ. Средствами первой линии симптоматического лечения остаются НПВС и миорелаксанты. Важным является включение в терапевтический комплекс физических методов. Для уменьшения боли и воспаления, а также с целью лучшей переносимости физического лечения может понадобиться введение кортикостероидов. Пациент в течение 2 нед. после инъекции

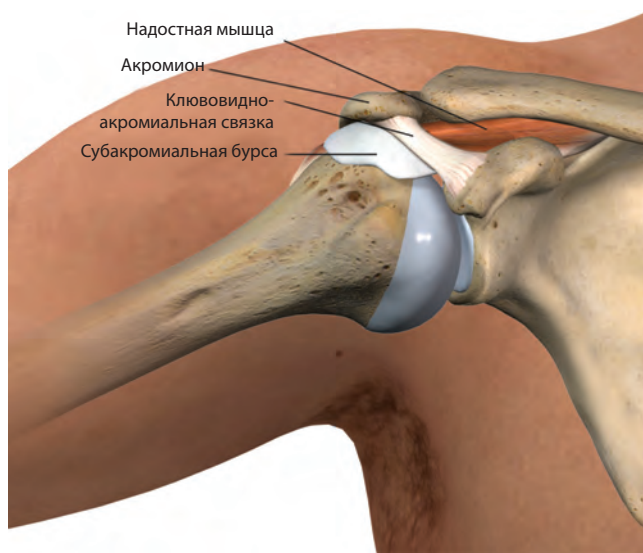


Рис. 1-3 Движения субакромиальной бурсы. Когда рука в покое, bursa находится в латеральном положении; при отведении руки bursa смещается медиально. Боль при субакромиальном бурсите усиливается при отведении руки.

аксиальной нагрузки и давления на диски является снижение массы тела. Медикаментозное лечение заключается в назначении НПВС и, при необходимости, опиоидов. При дегенеративных изменениях дисков успешно применяется эпидуральное введение кортикостероидов. При безуспешности консервативного лечения может потребоваться удаление диска (дискэктомия). Для того чтобы определить, какой из темных дисков является источником боли, необходимо выполнить дискографию. Врач при помощи шприца с иглой медленно вводит в диск контрастное вещество (КВ). Пациент сообщает, ощущает ли он боль при увеличении объема КВ. Дискограмма помогает отличить дегенеративно-измененный диск, который является источником боли, от диска, дегенерация которого боли не вызывает.

БОЛЬ В ОБЛАСТИ ТАЗОБЕДРЕННОГО СУСТАВА

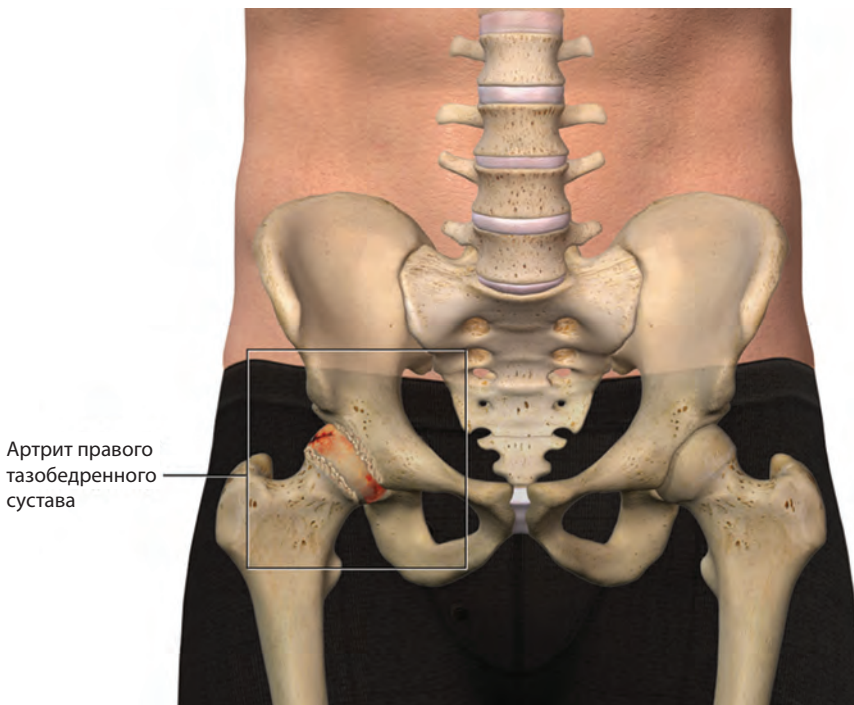
Существуют три наиболее частые причины боли в области тазобедренного сустава: ар-

трит, ишемический (аваскулярный) некроз и стрессовый перелом шейки бедра.

В область тазобедренного сустава может также иррадиировать боль, возникающая при патологии поясничного отдела позвоночника и крестцово-подвздошного сочленения.

Артрит

Пациенты с артритом могут жаловаться на ограничение движений, щелчки, тугоподвижность и скованность в суставе (рис. 1-19). Типичны жалобы на боль в паху, тогда как боль в латеральной области ягодицы является индикатором бурсита большого вертела. Для диагностики артрита применяется тест Stinchfield. Пациента просят поднять выпрямленную ногу, преодолевая сопротивление, которое оказывает рука врача (рис. 1-20). Тест считают положительным, если он вызывает типичную для пациента боль в паху или бедре. Ключевым объективным симптомом является усиление боли при внутренней ротации бедра. Рентгенография выявляет сужение суставной щели и скле-



Артрит правого тазобедренного сустава

Рис. 1-19 Артрит правого тазобедренного сустава. Пациенты часто жалуются на боль в паху.

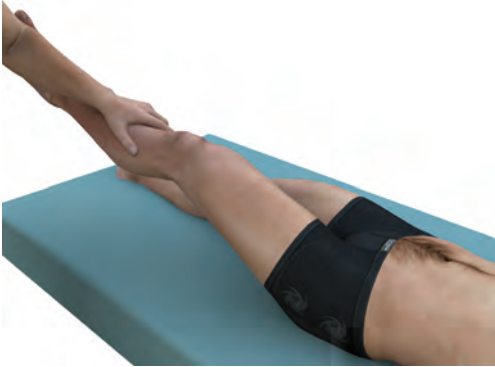

Рис. 1-20 Тест Stinchfield. Когда пациент поднимает ногу, сгибая ее под углом 30° , при патологии тазобедренного сустава он чувствует боль в паху, а при патологии поясничного или пояснично-крестцового отдела позвоночника – в спине.

ротические изменения той части сустава, на которую приходится весовая нагрузка (рис. 1-21). Боль при артрите тазобедренного сустава хорошо купируется введением в сустав кортикостероидов. Медикаментозное лечение заключается в назначении НПВС и, при необходимости, опиоидов. При неэффективности консервативного лечения показана операция протезирования сустава.

Ишемический (аваскулярный) некроз

Головка бедренной кости – место, где чаще всего возникает остеонекроз. Причиной этого является нарушение кровоснабжения, которое может быть следствием серповидно-клеточной анемии, системной красной волчанки (особенно если ее лечение проводится кортикостероидами), перелома и облучения. Пациенты предъявляют те же самые жалобы, что и при остеоартрите. В начальной стадии патологического процесса рентгенография не выявляет никаких изменений, постепенно развивается неспецифическая остеопения. Для выявления ишемического некроза на ранней стадии назначают МРТ. Ведение пациента заключается в уменьшении воздействия причинного фактора, – например, при избыточной массе тела необходимо ее снижение. В далеко зашедших случаях, когда наступает коллапс головки бедра, проводится артропластика.

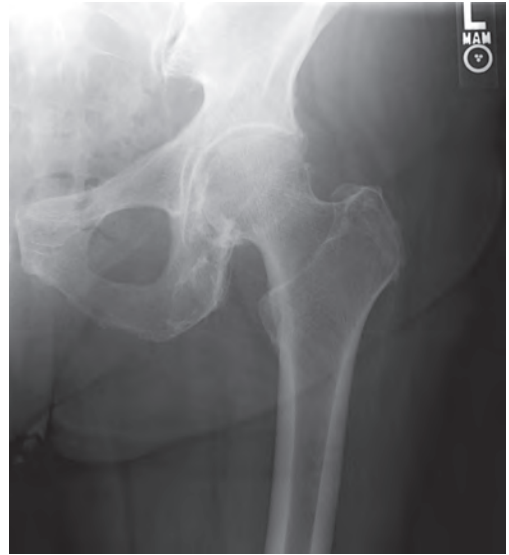

Рис. 1-21 Рентгенография левого тазобедренного сустава. Асимметричное сужение суставной щели и склероз.

Переломы шейки бедра

У пациентов с жалобами на боль в области тазобедренного сустава и наличием травмы в анамнезе следует в обязательном порядке исключить перелом шейки бедра. С наибольшей вероятностью такие переломы возникают у лиц с остеопорозом и у молодых женщин с аменореей [4]. В 1996 г. из 340 000 пациентов, госпитализированных с переломом шейки бедра, 80% составляли женщины [5]. Для выявления перелома шейки бедра достаточно рентгеновских снимков в двух проекциях: переднезадней и латеральной. Если результаты рентгенографии неинформативны, выполняют КТ. Переломы шейки бедра обычно требуют хирургической стабилизации.

БОЛЬ В ЯГОДИЧНОЙ ОБЛАСТИ

Патология крестцово-подвздошного сочленения

Крестцово-подвздошный сустав (сочленение) (КПС) образован крестцом и подвздошной костью (рис. 1-22), обеспечивая соединение позвоночника с тазом. Боль, исходящая из КПС, часто манифестиру-

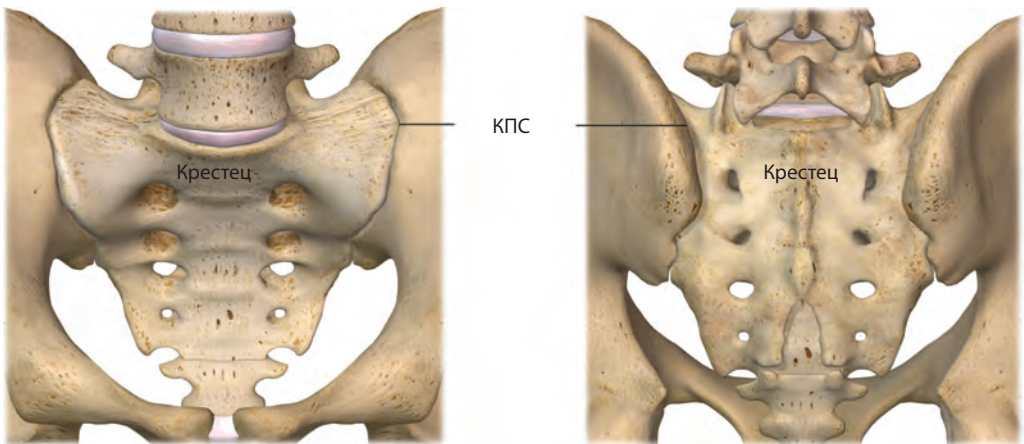


Рис. 1-22 Анатомия КПС.

ет в надъягодичных ямках, которые соответствуют вторым крестцовым отверстиям (проекция выхода корешка S2) (рис. 1-23). Боль обычно острая и может иррадиировать в бедро или пах. Пациенты часто жалуются, что боль усиливается при подъеме по лестнице. Дегенеративные изменения в КПС чаще развиваются у лиц со сращением пояснично-крестцовых позвонков, независимо от количества сросшихся сегментов. Обследование не позволяет достоверно определить, исходит ли боль именно из КПС. Для подтверждения или исключения диагноза проводят диагностическую инъекцию под флуороскопическим контролем. Если инъекция местного анестетика в сустав не влияет на интенсивность боли, у пациента необходимо искать другой ее источник. Лечение начинают с назначения НПВС. При их неэффективности в КПС вводят кортикостероид в комбинации с местным анестетиком.

Бурсит большого вертела

Бурса (сумка) представляет собой заполненный синовиальной жидкостью мешок, который выполняет функцию скольжения для уменьшения трения между тканями. Вертельная бурса располагается в нижней наружной области ягодицы (рис. 1-24). Мышцы и связки, которые контактируют с ней, могут способствовать ее воспалению. При

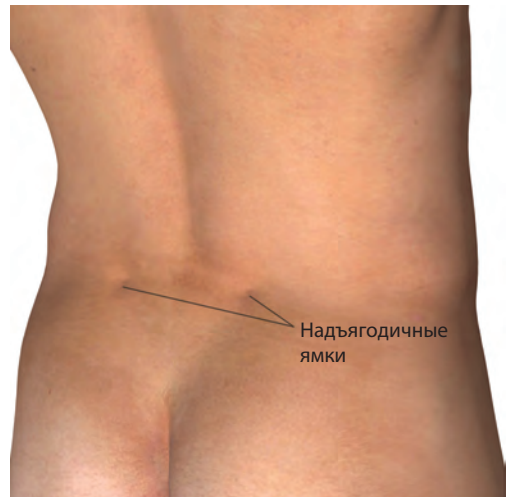

Рис. 1-23 Боль при патологии КПС часто манифестирует в надъягодичных ямках.

пальпации задней части большого вертела пациент испытывает боль (рис. 1-25). При бурсите большого вертела эффективным лечением являются местные инъекции кортикостероидов.

Седалищно-ягодичный бурсит

Седалищно-ягодичный бурсит называют еще «болезнью ткача», так как люди данной профессии традиционно работали в положении, при котором воспалялась седалищная бурса. Она располагается между

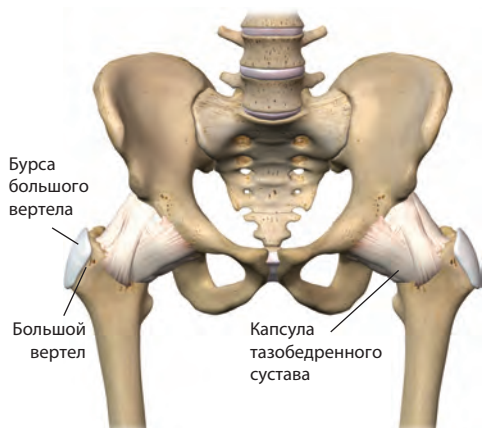


Рис. 1-24 Бурса большого вертела расположена на заднебоковой поверхности большого вертела бедра.

хамстринг*-сухожилиями и тазовой костью (седалищным бугром) (рис. 1-26). Обычно пациенты жалуются на боль в нижней части ягодицы. Боль усиливается при прямом надавливании на седалищный бугор. Для адекватной пальпации этой области нужно согнуть ногу пациента в тазобедренном

* Условное название мышц задней группы бедра, которые сверху сливаются и прикрепляются к седалищному бугру общим сухожилием. Важно различать хамстринг-синдром (травматическое повреждение мышц в области седалищного бугра) и седалищно-ягодичный бурсит. – Прим. ред.

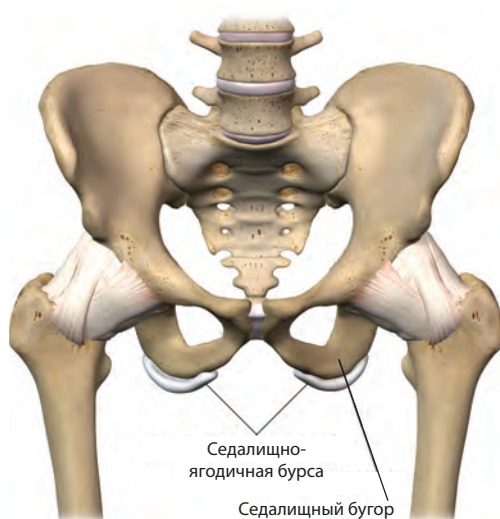


Рис. 1-26 Седалищно-ягодичная бурса расположена на седалищном бугре, в месте прикрепления хамстринг-сухожилий к седалищному бугру. Воспаление этой бursы называют также «болезнь ткача».

суставе, вытягивая большую ягодичную мышцу вверх. Необходимо ограничить движения, которые усиливают боль, до тех пор, пока она не прекратится. При неэффективности другой терапии в бурсу вводят кортикостероиды.

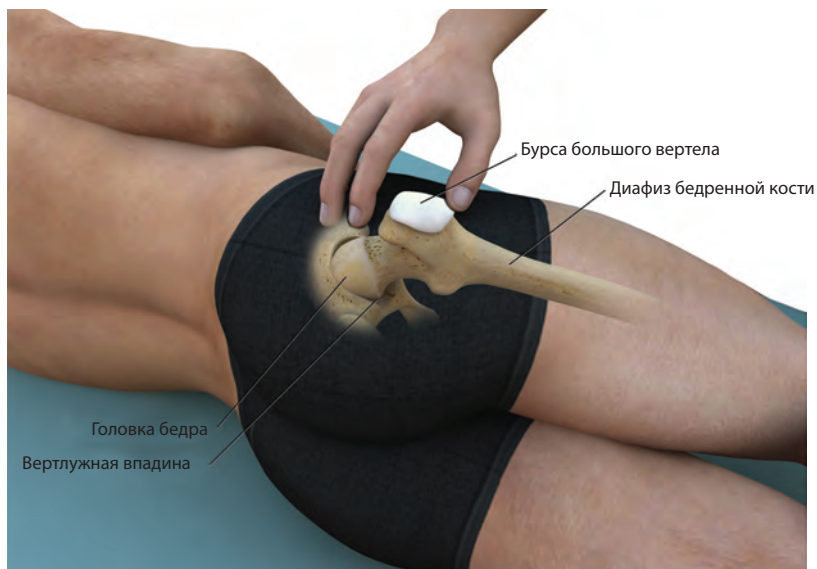


Рис. 1-25 Пальпация бursы большого вертела правого тазобедренного сустава.



ГЛАВА 21

Интервенции на крестцово-подвздошном суставе

ОБЛАСТЬ ПРИМЕНЕНИЯ

ПОРЯДОК ПРОВЕДЕНИЯ ПРОЦЕДУРЫ

- Диагностические инъекции в крестцово-подвздошный сустав
- Лечебные инъекции в крестцово-подвздошный сустав

- Радиочастотная абляция крестцово-подвздошного сустава

ПРОТИВОПОКАЗАНИЯ И ВОЗМОЖНЫЕ ОСЛОЖНЕНИЯ

Крестцово-подвздошный сустав – это парное сочленение между крестцом, который находится в основании позвоночника, и подвздошной тазовой костью (рис. 21-1). КПС видны в области надъягодичных впадин (рис. 21-2). Эти суставы испытывают большую нагрузку при движениях. Жалобы на боль в спине обусловлены патологией КПС в 13–19% случаев [1, 2]. Дегенера-

тивные изменения КПС чаще развиваются при наличии у пациента люмбосакрального сращения, независимо от количества сросшихся сегментов. Боль может быть односторонней и двусторонней, ноющей или острой. Иногда боль усиливается при подъеме по лестнице. Она может иррадиировать в бедро или паховую область и тогда может имитировать боль, источником которой слу-

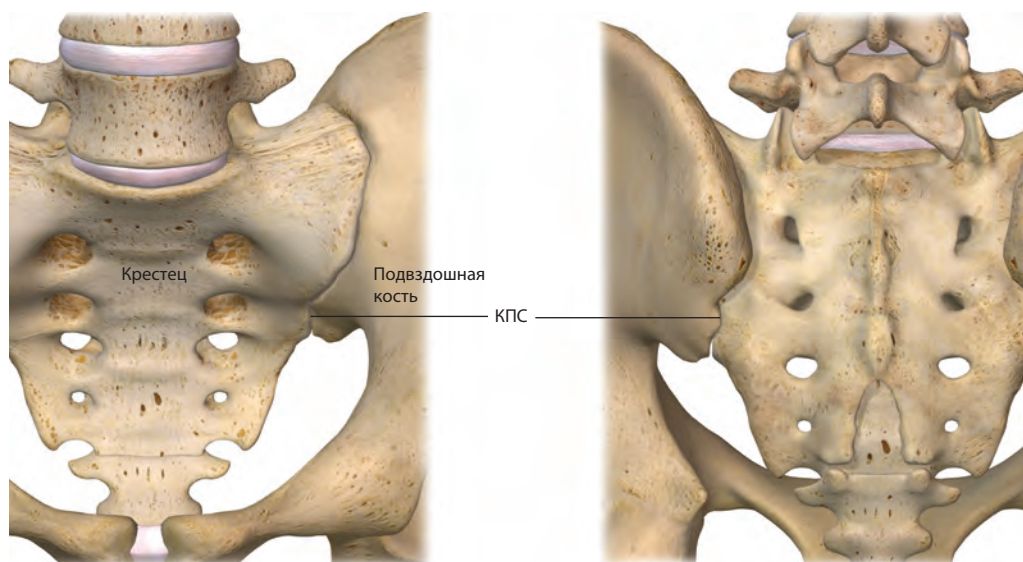


Рис. 21-1 Анатомия КПС.

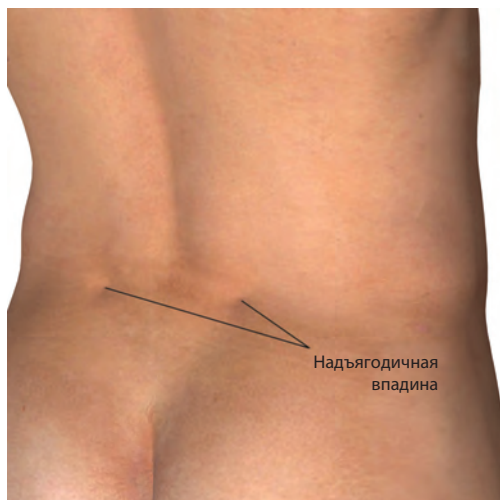


Рис. 21-2 КПС локализуется в надъягодичной впадине.

жат фасеточные или тазобедренные суставы. Во время обследования одновременное надавливание на оба тазобедренных сустава вызывает болезненность в области КПС. Однако для того, чтобы точно установить, что боль исходит из КПС, одного обследования недостаточно.

ОБЛАСТЬ ПРИМЕНЕНИЯ

Инъекции в КПС бывают диагностическими и лечебными. Как уже было сказано, для того, чтобы точно установить, что источником боли является КПС, анамнеза и обследования недостаточно. Для точного установления источника боли применяют диагностические инъекции. Диагностическая инъекция помогает избежать дополнительных ненужных исследований и попыток пробного лечения, которое не подходит для купирования боли в КПС. Диагноз подтверждается, если боль исчезает в результате введения анестетика. В случае, если кроме КПС существуют другие источники боли, пациент может не почувствовать полного ее облегчения [3]. Однако с помощью диагностической инъекции можно определить, какой процент боли в спине обусловлен патологией КПС. Перед процедурой на основании характера и локализации боли решают, будет инъекция односторонней или

двусторонней. Если с помощью инъекции подтверждается, что источником боли служит КПС, решают вопрос о малоинвазивных методах лечения. В этом случае применяют инъекции кортикостероидов в КПС или РЧ-абляцию нервов, которые передают болевые импульсы от КПС.

ПОРЯДОК ПРОВЕДЕНИЯ ПРОЦЕДУРЫ

Диагностические инъекции в крестцово-подвздошный сустав

Перед проведением процедуры необходимо объяснить ее суть пациенту, ответить на все возникшие вопросы и получить информированное согласие. Для обеспечения точности и безопасности процедуры она проводится под флуороскопическим контролем. Пациент располагается на рентгеновском столе в прон-позиции. Перед началом процедуры еще раз удостоверяются, что пациент готов к проведению манипуляции, проверяют оборудование и устанавливают приборы для мониторинга гемодинамики и пульсоксиметрии. Флуороскоп устанавливают так, чтобы получить изображение позвоночника в переднезадней проекции. Рентгенологически КПС не имеет одного силуэта суставной полости. Для получения четкого изображения дугу флуороскопа обычно поворачивают в противоположную исследуемому суставу сторону до тех пор, пока нижний медиальный край сочленения не приобретет максимальную резкость. Обычно для этого требуется поворот на 5–20°. Точка, в которую нужно вводить иглу, находится примерно на 1–2 см краниальнее нижнего края КПС. Участок кожи обрабатывают антисептиком и обкладывают стерильным материалом. С помощью металлического маркера кожу над нижним краем КПС помечают значком «Х» (рис. 21-3).

Проводят анестезию кожи и подкожной ткани 2% раствором лидокаина, используя иглу 25G длиной 38 мм. После этого через отметку «Х» вводят спинальную иглу 22G длиной 90 мм (рис. 21-4), немного наклоняя, чтобы на ее конце образовался изгиб, и направляя ее перпендикулярно коже и параллельно флуороскопу (рис. 21-5). Иглу

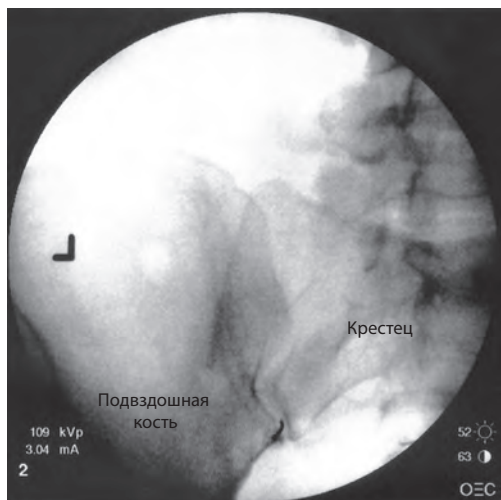


Рис. 21-3 Место инъекции – нижний край КПС.



Рис. 21-4 Спинальная игла Квинке 22G длиной 90 мм.

продвигают до тех пор, пока она не войдет в КПС и не коснется кости. Мандрен удаляют и присоединяют к игле шприц объемом 3 мл с трубкой. Трубка нужна для того, чтобы рука врача не заслоняла изображение и была защищена от воздействия рентгеновского излучения. Вводят небольшое количество КВ (1 мл) и наблюдают, как оно распре-

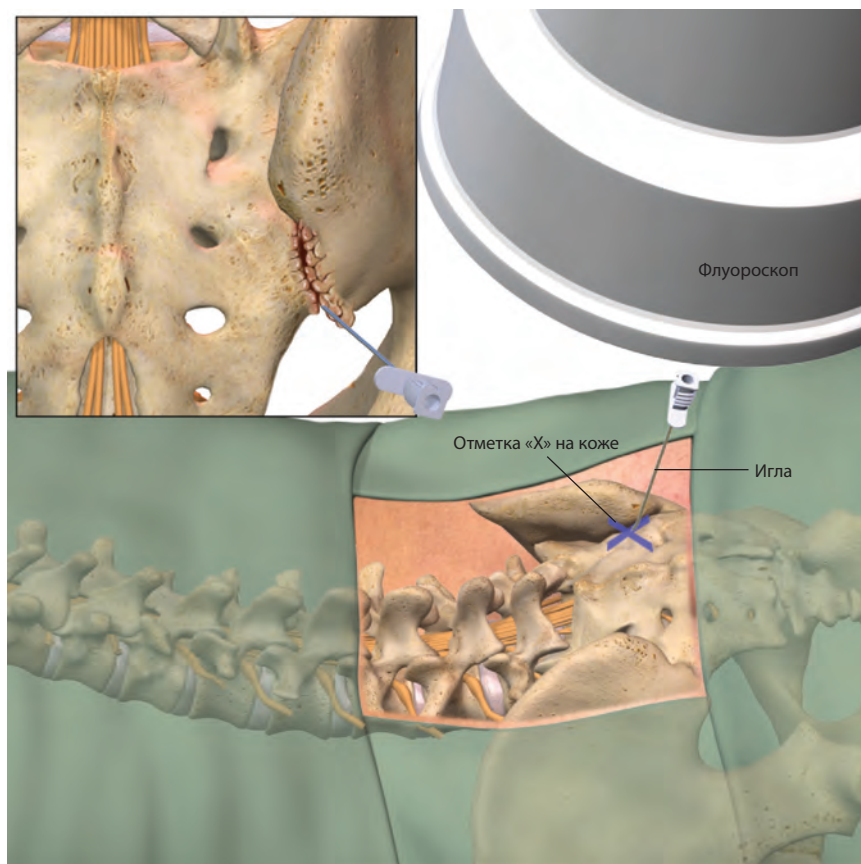


Рис. 21-5 Введение иглы через метку «X» перпендикулярно поверхности кожи и параллельно флуороскопу.

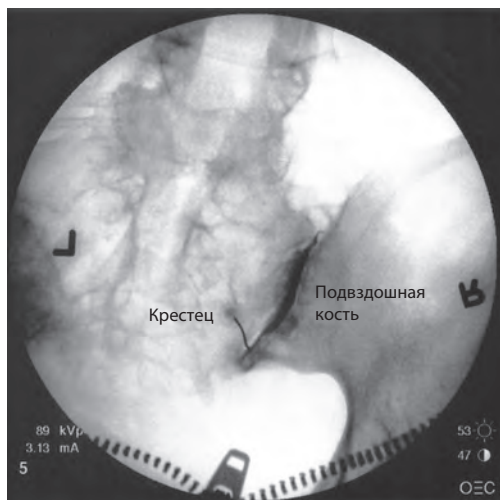


Рис. 21-6 Правильное распределение КВ при инъекции в КПС.

деляется в полости сустава. Когда КВ распределится должным образом (рис. 21-6), вместо 3-миллиметрового шприца к трубке присоединяют 10-миллиметровый шприц с местным анестетиком. Автор предпочитает использовать 1,5 мл 0,5% бупивакаина. После введения анестетика иглу удаляют и накладывают повязку. В послеоперационной палате сравнивают оценки интенсивности боли до и после процедуры, чтобы установить, действительно ли источником боли является КПС.

При инъекциях, проводимых без флуороскопа, раствор лекарственного средства редко попадает в полость сустава [4]; результаты таких инъекций следует интерпретировать с большой осторожностью.

Лечебные инъекции в крестцово-подвздошный сустав

Подготовка к терапевтической инъекции в КПС такая же, как и к диагностической инъекции. Единственным отличием является то, что в сустав вводят кортикостероид. Обычно это 40 мг триамцинолона ацетонида или 40 мг метилпреднизолона на один КПС. Многие врачи, в том числе и автор, проводят лечебно-диагностические инъекции, вводя в полость сустава смесь местного анестетика и кортикостероида. Автор использует 1,5 мл 0,5% бупивакаина и 40 мг триамцино-

лона ацетонида для одного КПС. Пациенты обычно отдают предпочтение лечебно-диагностическим инъекциям, чем диагностическим.

Радиочастотная абляция крестцово-подвздошного сустава

В ходе РЧ-абляции вокруг кончика иглы создается электрическое поле. Оно вызывает движение ионов, приводящее к выделению тепла и нагреванию ткани, находящейся в непосредственной близости от неизолированного кончика иглы. Клетки повреждаются при температуре 45°C. При температуре 60–100°C происходит коагуляция белка и гибель клеток.

«Золотого стандарта» для проведения процедур на КПС не существует; используют несколько методик. При одной из них, внутрисуставной, РЧ-иглу помещают в сустав и производят абляцию нервов, лежащих на задней поверхности сустава. При внесуставной методике производят абляцию нервов, которые передают болевые импульсы из КПС. РЧ-абляция в области КПС вызывает трудности по двум причинам:

- локализация нервов вариабельна, она неодинакова у разных пациентов, на различных уровнях, а также справа и слева;
- нервы, несущие болевые импульсы от КПС, лежат на разной глубине, как внутри соединительной ткани, так и на поверхности костей.

При помощи этого метода можно провести безопасную абляцию нервов, лежащих в задней области сустава. Однако ее нельзя применять для нервов, лежащих на его передней поверхности, поскольку для этого оператору необходимо было бы продвинуть иглу вперед через таз. По этой причине с помощью РЧ-абляции можно обеспечить только частичную денервацию КПС (рис. 21-7). Ниже представлен протокол РЧ-абляции медиальных ветвей нервов, иннервирующих КПС. Врач проводит те же самые предварительные манипуляции, которые описаны для инъекций в КПС.

Флуороскоп устанавливают во фронтальном положении и фокусируют на теле позвонка L5 и крестце. С помощью металлического маркера кожу помечают значком

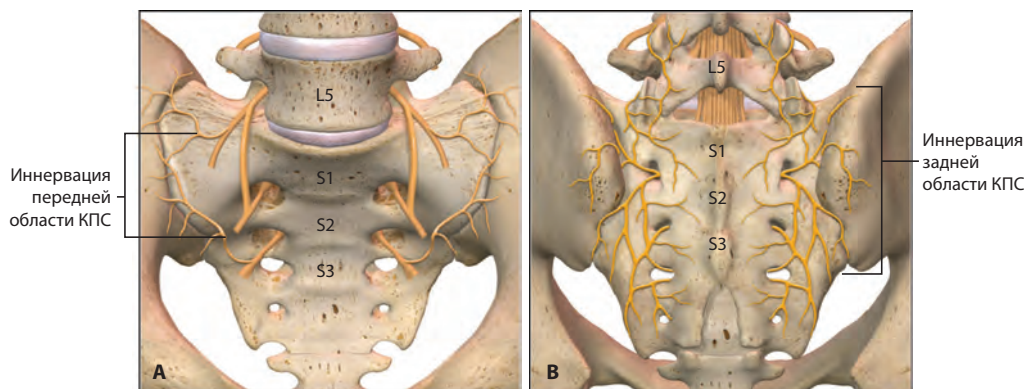


Рис. 21-7 А. Иннервация КПС (вид спереди). В. Иннервация КПС (вид сзади). Только задние нервы могут быть подвержены РЧ-абляции.

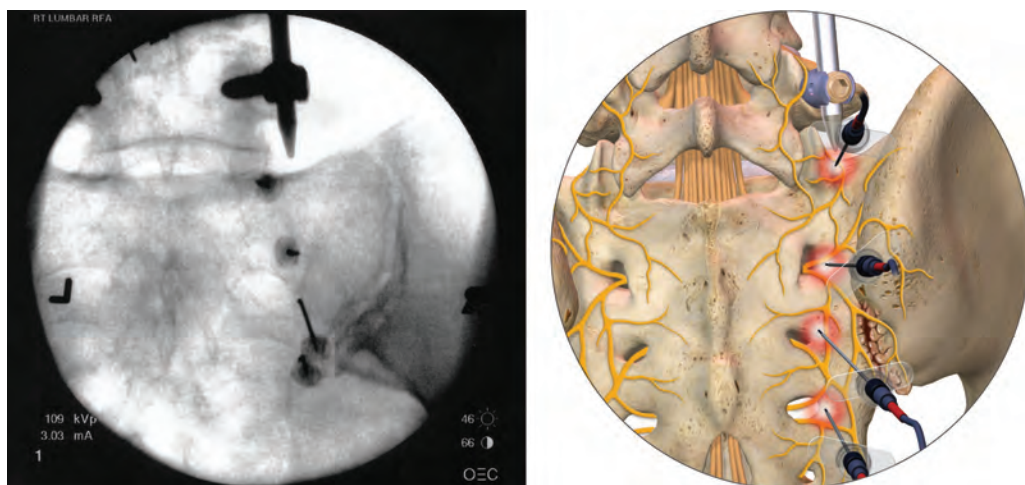


Рис. 21-8 Точки, в которые вводят иглы при РЧ-абляции правого КПС. Дорсальная ветвь медиальной ветви спинномозгового нерва L5 и латеральные ветви спинномозговых нервов S1, S2 и S3.

«X» в четырех точках, которые соответствуют медиальным ветвям дорсальной ветви спинномозгового нерва L5 и латеральным ветвям спинномозговых нервов S1, S2 и S3 (рис. 21-8). Проводят анестезию кожи и подкожной ткани 2% раствором лидокаина, используя иглу 25G длиной 38 мм. После этого через отметку «X» вводят покрытую тефлоном РЧ-иглу 22G длиной 90 мм с 10-миллиметровым неизолированным кончиком, направляя ее перпендикулярно коже и параллельно флуороскопу. Иглы выпускаются с прямым и изогнутым кончиком. Изогнутый кончик более удобен. Иглу продвигают до тех пор, пока она не достигнет кости в области прохождения медиальной ветви

спинномозгового нерва L5 и латеральных ветвей спинномозговых нервов S1, S2 и S3. После установки игл под флуороскопическим контролем правильность положения иглы над медиальной ветвью L5 проверяют с помощью сенсорной и моторной стимуляции. Для этого мандрен удаляют и в иглу вставляют РЧ-электрод. Гнездо кабеля подключают к РЧ-генератору. Вначале проводят сенсорное тестирование с частотой 50 Гц. Если игла установлена правильно, пациент будет ощущать легкое покалывание или вибрацию в той области, которую иннервирует медиальная ветвь, подвергающаяся стимуляции. Если игла находится слишком близко к корешку спинномозгового

нерва, пациент будет ощущать прострелы в ногу. Затем проводят моторную стимуляцию. Она позволяет убедиться в том, что игла находится на безопасном расстоянии от двигательных волокон корешков. Прибор настраивают на режим моторной стимуляции, и оператор медленно увеличивает частоту импульсов до 2 Гц. Стимуляция с этой частотой вызывает сокращение мелких параспинальных мышц на той же стороне, которые получают двигательную иннервацию от медиальных ветвей. При правильном положении иглы наблюдаются сокращения только этих мышц. Если же кончик иглы находится слишком близко к корешку нерва, происходят сокращения мышц нижней конечности. Деструкция медиальных ветвей не вызывает клинически значимой слабости поясничных мышц. Три латеральные ветви крестцовых нервов обычно не подвергаются сенсорному и моторному тестированию, так как эта область лишена крупных двигательных корешков.

РЧ-электроды удаляют и проводят анестезию нервов с помощью местного анестетика. Автор предпочитает использовать по 1,5 мл 0,5% бупивакаина для каждого нерва. Так как требуется провести анестезию четырех нервов, в шприц следует набрать 6 мл 0,5% бупивакаина и распределить раствор поровну между четырьмя ветвями. Затем в иглы вставляют РЧ-электроды и делают абляцию. Стандартные параметры для этой процедуры следующие: температура – 80°C, время –

60 с. После завершения манипуляций иглы удаляют и накладывают повязку.

ПРОТИВОПОКАЗАНИЯ И ВОЗМОЖНЫЕ ОСЛОЖНЕНИЯ

Противопоказаниями являются системные инфекции, инфекции кожи в местах введения игл, а также беременность. Некоторые врачи проводят инъекции вслепую (без флуороскопа). В этих случаях раствор препарата редко попадает в полость сустава [4]. При РЧ-абляции возможно нарушение чувствительности и двигательных функций, но при проведении процедуры опытным специалистом она совершенно безопасна.

ЛИТЕРАТУРА

1. Schwarzer AC, Aprill CN, Bogduk N. The sacroiliac joint in chronic low back pain. *Spine (Phila Pa 1976)*. 1995; 20: 31–37.
2. Maigne JY, Aivaliklis A, Pfefer F. Results of sacroiliac joint double block and value of sacroiliac pain provocation tests in 54 patients with low back pain. *Spine (Phila Pa 1976)*. 1996; 21: 1889–1892.
3. Slipman CW, Lipetz JS, Plataras CT, et al. Fluoroscopically guided therapeutic sacroiliac joint injections for sacroiliac joint syndrome. *Am J Phys Med Rehabil*. 2001; 80: 425–432.
4. Rosenberg JM, Quint TJ, de Rosayro AM. Computerized tomographic localization of clinically-guided sacroiliac joint injections. *Clin J Pain*. 2000; 16: 18–21.

СЛУЧАЙ ИЗ ПРАКТИКИ



Сестры-близнецы в возрасте 61 года обратились с жалобами на боль в нижней части спины, которая беспокоит их уже 8 мес. Боль локализуется глубоко справа, она постоянная, ноющая, не иррадирует в ногу. Результаты МРТ идентичны у обеих сестер. Грыжи дисков отсутствуют, артропатия фасеточных суставов на уровне L5/S1 выражена одинаково справа и слева. Интенсивность боли у обеих пациенток составляет 8 баллов из 10 по ВАШ. Пальпация параспинальной поясничной области справа у обеих женщин болезненна. На основании данных анамнеза и обследования нельзя точно опреде-

лить, что служит источником боли – фасеточные суставы L5/S1 или КПС. Для точного установления источника боли решено провести лечебно-диагностическую инъекцию в правый КПС, используя 1,5 мл 0,5% бупивакаина и 40 мг триамцинолона ацетонида. Реакция сестер на процедуру оказалась различной. Первая сообщила, что боль полностью исчезла. Это указывало на то, что источником боли являлся правый КПС. Вторая сказала, что интенсивность боли после инъекции осталась прежней. По-видимому, в этом случае источником боли являлся фасеточный сустав. Последующая блокада медиальных ветвей L5/S1 подтвердила это предположение.



ГЛАВА 22

Инъекции в триггерные точки при миофасциальной боли

ОБЛАСТЬ ПРИМЕНЕНИЯ

ПОРЯДОК ПРОВЕДЕНИЯ ПРОЦЕДУРЫ

**ПРОТИВОПОКАЗАНИЯ И ВОЗМОЖНЫЕ
ОСЛОЖНЕНИЯ**

Сокращение и расслабление мышц происходит благодаря скольжению нитей актина и миозина относительно друг друга. При сокращении нити актина входят между нитями миозина, при расслаблении возвращаются в исходное положение. Если этого не происходит, в мышечном волокне образуется напряженный участок. Триггерная точка – это болезненное, напряженное мышечное волокно (рис. 22-1). По мнению специалистов, такие точки образуются из-за аномалий нервно-мышечных синапсов. Нервно-мышечный синапс – это место, где нерв передает мышечным волокнам информацию о том, что они должны сократиться. При перевозбуждении нерва мышечные волокна остаются в сокращенном состоянии. Очевидно, что их метаболические потребности возрастают и возникает локальная ишемия.

Триггерные точки часто обуславливают длительное сохранение боли в какой-либо области тела, приводя к ограничению амплитуды движений. Эти точки обычно формируются в тех анатомических областях, которые подвергаются значительной нагрузке и отвечают за сохранение позы (шея, плечо, спина). Скелетные мышцы, так же как кости, суставы и суставные бursы, подвергаются амортизации, что способствует развитию патологических изменений в них. Пальпация триггерных точек вызывает болезненность в пораженной области и/или в специфических зонах отраженной боли [1]. Триггерные точки определяются

только клинически. Лабораторные, визуализационные, гистологические методы, а также ЭМГ не помогают в постановке диагноза [2]. При пальпации болезненной области выявить триггерные точки можно благодаря вербальному подтверждению пациента. Триггерная точка может быть одна либо их может быть несколько.

Полагают, что инъекции в триггерные точки способствуют рассеиванию (диффузии) аномального электрического заряда в нервно-мышечном синапсе, что восстанавливает нормальное сокращение мышечных воло-

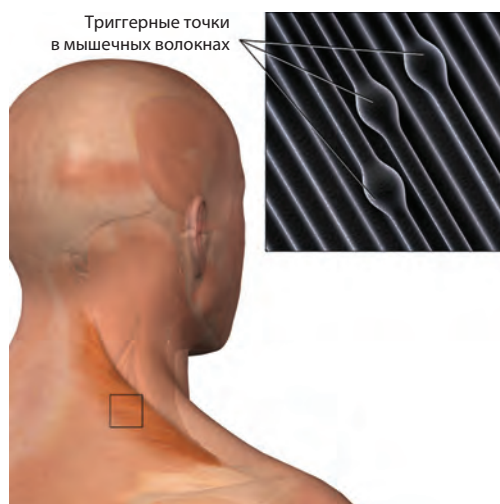


Рис. 22-1 Триггерные точки в скелетных мышцах.

кон. Для этих инъекций применялся и применяется целый ряд лекарственных средств: физиологический раствор, местные анестетики, кортикостероиды, витамины группы В, кеторолак (НПВС) и ботулинический токсин. Из местных анестетиков обычно применяют 2% лидокаин, 0,5% бупивакаин или смесь обоих препаратов. В настоящее время нет единого мнения относительно преимуществ введения в триггерные точки растворов лекарственных средств по сравнению с акупунктурой. В США предпочитают введение местных анестетиков. По имеющимся данным, у пациентов, которым в триггерные точки вводили лидокаин, интенсивность боли через 4 нед. была меньше, чем у пациентов, которым проводилась акупунктура [3]. Ботулинический токсин А не имеет преимуществ по сравнению с местными анестетиками [4]. Некоторые врачи при различных видах локального воспаления, способствующего возникновению триггерных точек, назначают кортикостероиды.

ОБЛАСТЬ ПРИМЕНЕНИЯ

Инъекции в триггерные точки являются относительно безопасной процедурой и по-

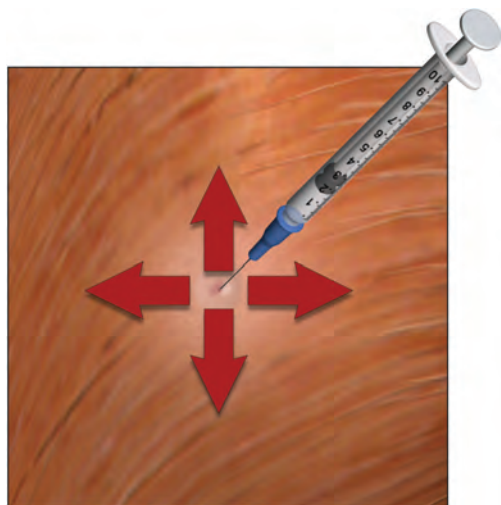


Рис. 22-2 Для проведения инъекции в триггерную точку иглу нужно ввести перпендикулярно, а затем направить ее косо вверх, вниз, латерально и медиально.

могут облегчить миофасциальную боль. Процедура эффективна, если триггерные точки четко идентифицированы. Инъекции в триггерные точки способствуют рассеиванию (диффузии) аномального электрического заряда в нервно-мышечном синапсе, механически препятствуют аномальному сокращению и облегчают выведение веществ, участвующих в сенситизации нервных волокон. Кроме того, они инактивируют любые механизмы патологической нейрональной обратной связи. При миофасциальной боли инъекции в триггерные точки лучше комбинировать с физиотерапией и ЛФК.

ПОРЯДОК ПРОВЕДЕНИЯ ПРОЦЕДУРЫ

Чтобы идентифицировать болезненные участки, необходимо попросить пациента указать на них. Затем эти точки пальпируют указательным пальцем и просят пациента сообщить, в каких местах он ощущает болезненность. После выявления триггерных точек их помечают значком «X». Затем повторяют пальпацию, игнорируя значки «X», и снова отмечают болезненные точки. Те точки, в которых дважды был поставлен значок «X», и будут триггерными.

Область инъекции обрабатывают антисептиком. Используют шприц объемом 10 мл и иглу 25G длиной 38 мм. Иглу вводят в точку, помеченную значком «X», удерживая мышцу на месте. После аспирационной пробы в точку вводят местный анестетик. Затем, чтобы разрушить напряженный участок мышцы, иглу оттягивают на себя и меняют ее направление, вводя раствор латеральнее, медиальнее, выше и ниже триггерной точки (рис. 22-2). После этого иглу удаляют и проводят инъекции в другие триггерные точки. Часто при введении иглы в триггерную точку ощущается сопротивление. Автор предпочитает использование смеси равных частей 2% лидокаина и 0,5% бупивакаина из расчета по 3 мл в каждую точку.