

ОГЛАВЛЕНИЕ

ГЛАВА 1

НОРМАЛЬНАЯ И ЛУЧЕВАЯ АНАТОМИЯ ГОЛЕНОСТОПНОГО СУСТАВА И СТОПЫ	5
---	----------

ГЛАВА 2

ЛУЧЕВАЯ ДИАГНОСТИКА ПОВРЕЖДЕНИЙ

ГОЛЕНОСТОПНОГО СУСТАВА И СТОПЫ	141
2.1. Разрыв пяточного сухожилия	141
2.2. Разрыв передней таранно-малоберцовой связки ...	155
2.3. Разрыв пяточно-малоберцовой связки	165
2.4. Разрыв дельтовидной связки	176
2.5. Повреждение структур дистального межберцового синдесмоза	185
2.6. Разрыв сухожилия короткой малоберцовой мышцы	192
2.7. Разрыв сухожилия длинной малоберцовой мышцы	202
2.8. Разрыв верхнего удерживателя сухожилий малоберцовых мышц	211
2.9. Разрыв сухожилия передней большеберцовой мышцы	220
2.10. Переломы дистальных концов костей голени	226
2.11. Инверсионные переломы дистальных концов костей голени	238
2.12. Эверсионные переломы дистальных концов костей голени	248
2.13. Пилонные переломы дистального конца большеберцовой кости	264
2.14. Переломы таранной кости	274

2.15. Переломы пяточной кости	290
2.16. Переломы костей среднего отдела стопы	307
2.17. Повреждения Лисфранка	318
2.18. Переломы основания V плюсневой кости	332
2.19. Переломы костей переднего отдела стопы	343
2.20. Стрессовые переломы дистальных концов костей голени и костей стопы	352

ЛУЧЕВАЯ ДИАГНОСТИКА ПОВРЕЖДЕНИЙ ГОЛЕНОСТОПНОГО СУСТАВА И СТОПЫ

1.1. РАЗРЫВ ПЯТОЧНОГО СУХОЖИЛИЯ

Клинические аспекты

Определение: нарушение целостности пяточного сухожилия.

Классификация

▶ Тип I.

» Частичный разрыв (50% волокон и меньше).

▶ Тип II.

» Полный разрыв с дефектом волокон протяженностью 3 см и менее.

▶ Тип III.

» Полный разрыв с дефектом волокон до 3–6 см.

▶ Тип IV.

» Полный разрыв с дефектом волокон более 6 см.
» Часто застарелые разрывы без лечения.

Патогенез и патоморфология

▶ Дегенеративные разрывы.

» Болезнь Хаглунда.

» Ревматоидный артрит.

» Системная волчанка.

» Сахарный диабет.

» Псориатический артрит.

» Болезнь Рейтера.

» Подагра.

» Стероидиндуцированные разрывы.

- ▶ Травматические разрывы.
 - ▶▶ Обычно непрямой механизм травмы:
 - противодействующие форсированные действия тыльного сгибания стопы и сокращения мышц голени (внезапное движение);
 - отрыв ноги от земли во время спринта или прыжка;
 - резкое тыльное сгибание при прыжке с высоты или соскальзывания со ступеньки.
 - ▶▶ Повторяющиеся микротравмы:
 - гиперпронация стопы или стрессовая нагрузка на задний отдел стопы приводит к микроразрывам;
 - ▶▶ Прямой механизм травмы (1–10%):
 - удар по сухожилию в момент напряжения трехглавой мышцы голени;
 - чаще в области мышечно-сухожильного перехода.
- ▶ Локализация.
 - ▶▶ В месте прикрепления к пяточному бугру пяточной кости.
 - ▶▶ На 2–6 см проксимальнее места прикрепления к пяточной кости (наиболее часто).
 - ▶▶ В области сухожильно-мышечного перехода.
- ▶ Морфологические изменения.
 - ▶▶ Тотальный или частичный дефект волокон сухожилия, заполненный жидкостью.
 - ▶▶ Размер дефекта волокон зависит от степени ретракции разорванных фрагментов сухожилия.
 - ▶▶ Волнистые контуры.
 - ▶▶ Утолщение, разволокнение разорванных концов сухожилия.

Клинические проявления

- ▶ Звук «щелчка» при полном разрыве.
- ▶ Боль и отек в зоне поражения.
- ▶ Выраженность клинической симптоматики зависит от степени разрыва пяточного сухожилия.

- ▶ Кровоизлияние по задней поверхности голени.
- ▶ Невозможность активного подошвенного сгибания.
- ▶ Дефект мягких тканей («западение») в области разрыва.
- ▶ Клинические тесты.
 - ▶▶ Тест сжимания или тест Thompson-Simmonds.
 - ▶▶ Тест сгибания колена.

Лучевая диагностика

Рекомендации по лучевой диагностике

- ▶ Первичный метод диагностики: УЗИ.
- ▶ Оптимальный метод диагностики: МРТ.
- ▶ Рекомендации по лучевой диагностике.
 - ▶▶ УЗИ:
 - высокочастотные датчики;
 - положение датчика — в двух взаимно перпендикулярных плоскостях к продольной оси сухожилия;
 - полипозиционное, полиплоскостное исследование в месте прикрепления к пяточному бугру;
 - функциональные пробы;
 - сравнительное исследование противоположной конечности.
 - ▶▶ МРТ:
 - T1-ВИ и PD-FS-ВИ (или STIR) в аксиальной и сагиттальной плоскостях;
 - увеличение FOV для визуализации сухожилия на всем протяжении (от места прикрепления к пяточному бугру до сухожильно-мышечного перехода);
 - T2-ВИ или PD-FS-ВИ с получением тонких (2–2,5 мм) срезов в коронарной плоскости.

Рентгено-семиотика

- ▶ Рентгенография.
 - ▶▶ Затенение рентгенпрозрачного в норме треугольника Кагера за счет кровоизлияния.

УЗ-семиотика

- ▶ Нарушение целостности волокон сухожилия.
- ▶ Визуализация утолщенных, разволокненных разорванных фрагментов сухожилия.
- ▶ Кровоизлияние (гипоэхогенное скопление жидкости).
- ▶ Динамическое исследование: при тыльном сгибании стопы расхождение разорванных фрагментов сухожилия.

MPT-семиотика

- ▶ Тотальный (полный) разрыв сухожилия.
 - ▶▶ Залитый жидкостью или кровью (гиперинтенсивный МР-сигнал на PD-FS-ВИ, гипоинтенсивный — на T1-ВИ) дефект волокон, нарушение целостности волокон сухожилия на всем протяжении.
 - ▶▶ Ретракция проксимального фрагмента сухожилия
 - ▶▶ Разволокнение концов разорванного сухожилия — утолщение, неоднородное повышение МР-сигнала на PD-FS-ВИ от волокон.
 - ▶▶ Кровоизлияние (изогиперинтенсивный МР-сигнал на PD-FS-ВИ) или отек (гиперинтенсивный МР-сигнал на PD-FS-ВИ) окружающих мягких тканей.
 - ▶▶ Отек (гиперинтенсивный на PD-FS-ВИ, гипоинтенсивный на T1-ВИ МР-сигнал) жирового треугольника Кагера.
- ▶▶ При разрыве в области сухожильно-мышечного перехода — отек, тракционное повреждение мышечных волокон камбаловидной мышцы.
- ▶ Частичный разрыв сухожилия.
 - ▶▶ Утолщение, изогиперинтенсивный на PD-FS-ВИ и изоинтенсивный на T1-ВИ МР-сигнал от волокон сухожилия в типичном месте разрыва — 2–6 см от места прикрепления к пяточному бугру.
 - ▶▶ Выпуклый передний контур сухожилия.

▶ Интралигаментозные дефекты в медиальной или латеральной порции волокон, заполненные жидкостью кровью.

▶ Целость волокон прослеживается на всем протяжении.

▶ Отек жировой клетчатки Кагера.

Дифференциальный диагноз

Разрыв сухожилия добавочной камбаловидной мышцы или сухожилия подошвенной мышцы

- ▶ Может имитировать частичный разрыв пяточного сухожилия при УЗИ.
- ▶ Четко дифференцируется при полиплоскостном МР-исследовании.

Лечение

▶ Консервативное.

▶▶ Показания:

- частичные разрывы;
- острые разрывы (сроком менее 48 часов);
- стероидиндуцированные разрывы;
- тотальные разрывы с сохранением целостности паратенона.

▶▶ Гипсование выше уровня коленного сустава в эквинусном положении (формирование сапожка с «каблучком» на гипсовой повязке) в течение 8 недель с последующим ношением обуви с возвышенным на 2,5 см подоложением пятки в течение еще 1 месяца.

▶▶ Частота повторных разрывов при консервативном лечении — 8–35%.

▶▶ Неоднократный УЗИ- или МРТ-контроль целостности сухожилия.

▶ Хирургическое лечение — метод выбора при тотальном разрыве.

» При разрыве I и II типов — анастомоз концов сухожилия.

» При разрыве III и IV типов — пластика сухожилия лоскутным аутогенным трансплантатом:

- пластика лоскутом икроножной мышцы;
- пластика двумя лоскутами апоневроза;
- пластика сухожилиями подошвенной мышцы и сухожилием короткой малоберцовой мышцы и длинного сгибателя большого пальца;
- синтетические имплантаты.

» Подкожный шов сухожилия:

- наложение сухожильного шва через небольшие проколы кожи вдоль медиального и латерального краев Ахиллова сухожилия без непосредственной его визуализации.

» После операции — гипсовая иммобилизация «сапожок» на 3 месяца; затем специальные ортезы.

» Современная стратегия ведения больных:

- отказ от длительной гипсовой иммобилизации по показаниям;
- назначение ранней нагрузки весом в специальных ортезах;
- дозированные движения в голеностопном суставе и суставах стопы начиная с 7–14-го дня после операции.

Течение заболевания

» Повторные разрывы.

» При консервативной терапии — в 8–35%.

» При хирургическом лечении — 5–10%.

» Нарушение функции.

» Ранние дегенеративные изменения в голеностопном суставе и суставах стопы.

» Инфекционные осложнения.

Разрыв пяточного сухожилия представлен на рис. 2.1.

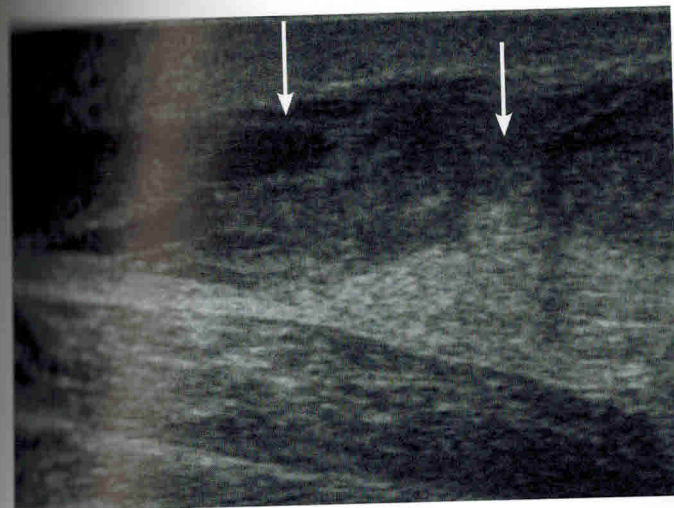
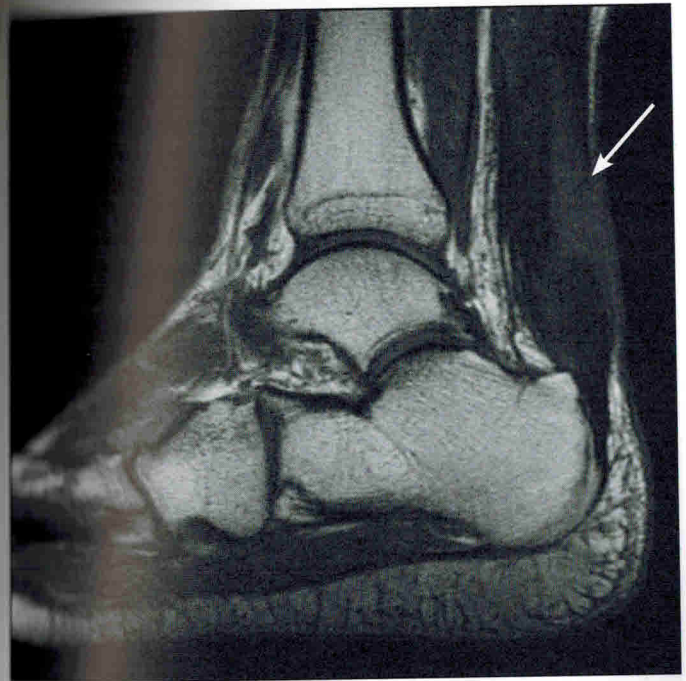


Рис. 2.1.1. УЗИ голеностопного сустава. Тотальный разрыв пяточного сухожилия. Дефект волокон сухожилия, утолщение, снижение эхогенности от разорванных концов сухожилия (стрелки)

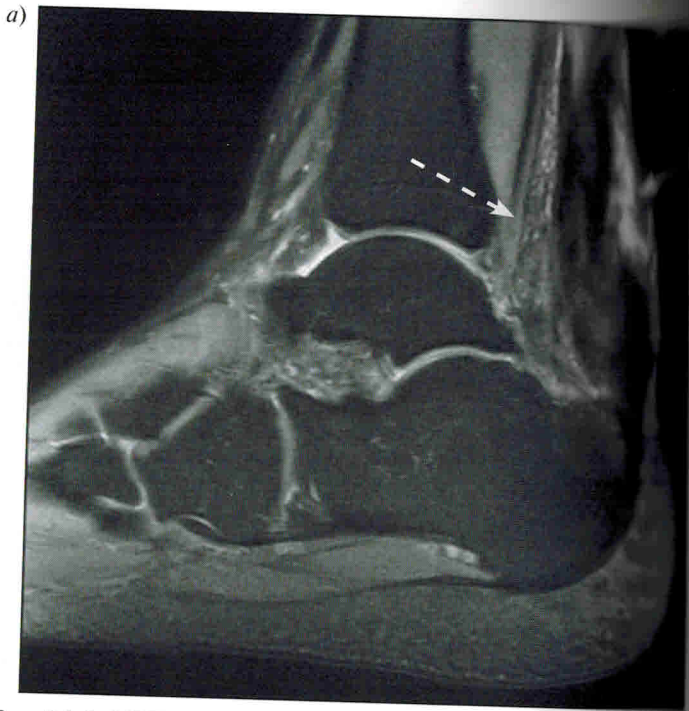

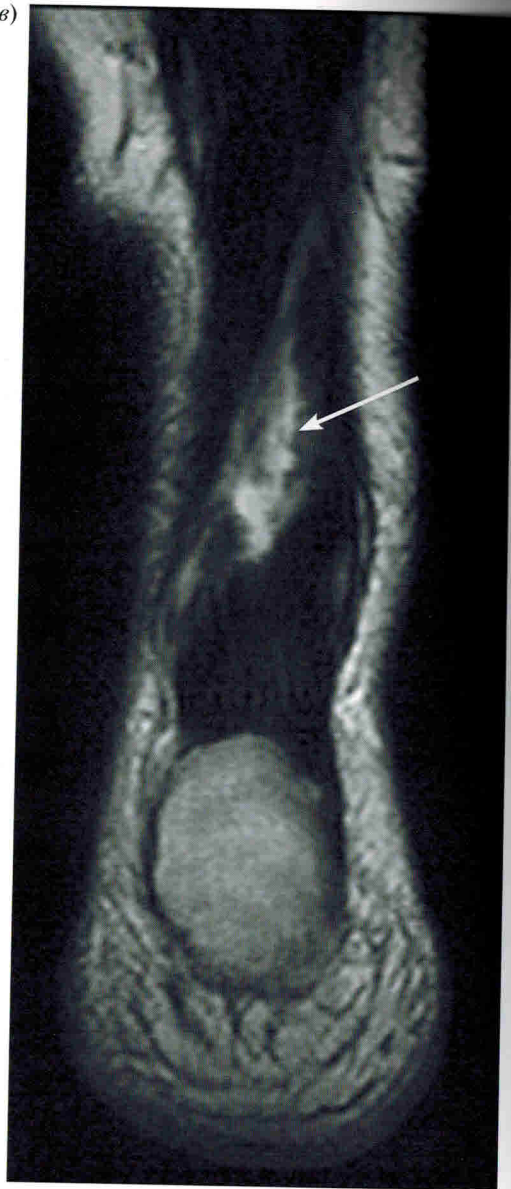
Рис. 2.1.2. МРТ голеностопного сустава. Субтотальный разрыв пяточного сухожилия:

а — PD-FS-ВИ, сагиттальная плоскость; б — T1-ВИ, сагиттальная плоскость; в — T2-ВИ, корональная плоскость; г — PD-FS-ВИ, аксиальная плоскость. Выраженное утолщение, разволокнение пяточного сухожилия на всем протяжении. Дефект волокон сухожилия более чем на 50% его толщины, заполненный жидкостью (сплошная стрелка) Паратендинит (отек параартикулярной жировой клетчатки и жировой клетчатки Кагера) (пунктирная стрелка)

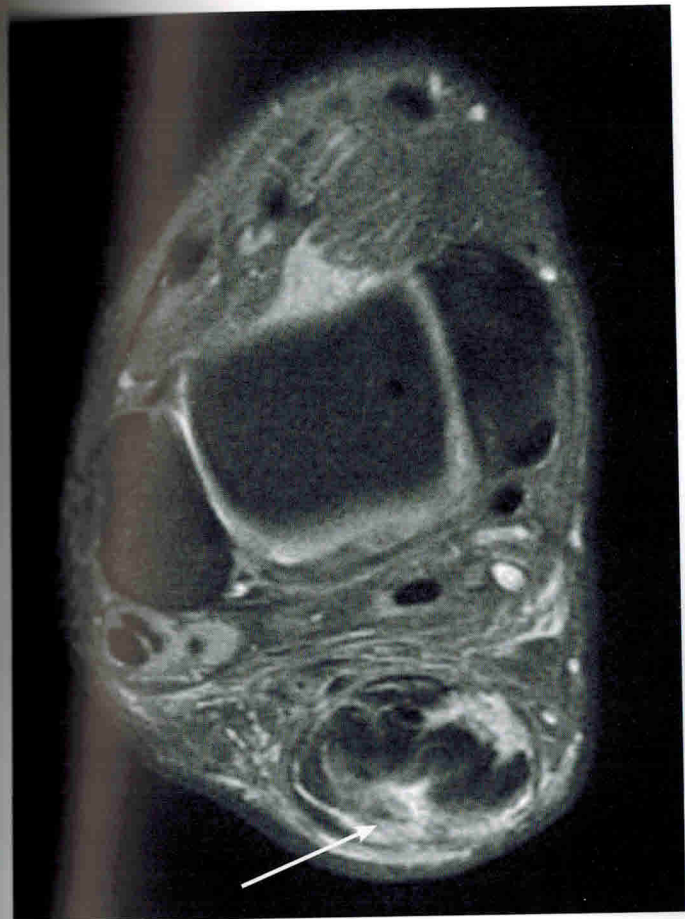

Продолжение рис. 2.1.2

в)



Продолжение рис. 2.1.2

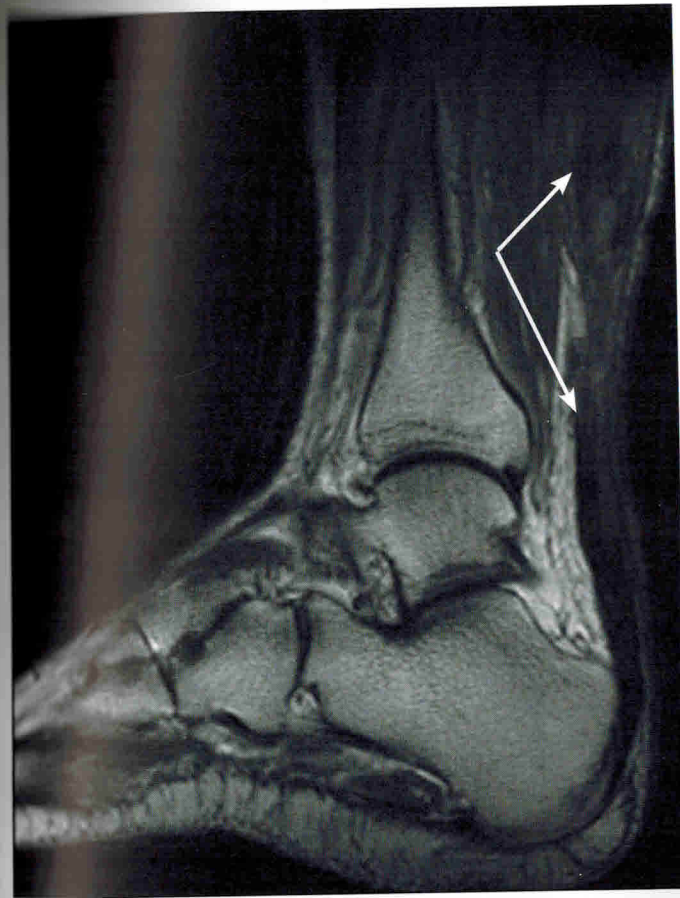


Окончание рис. 2.1.2

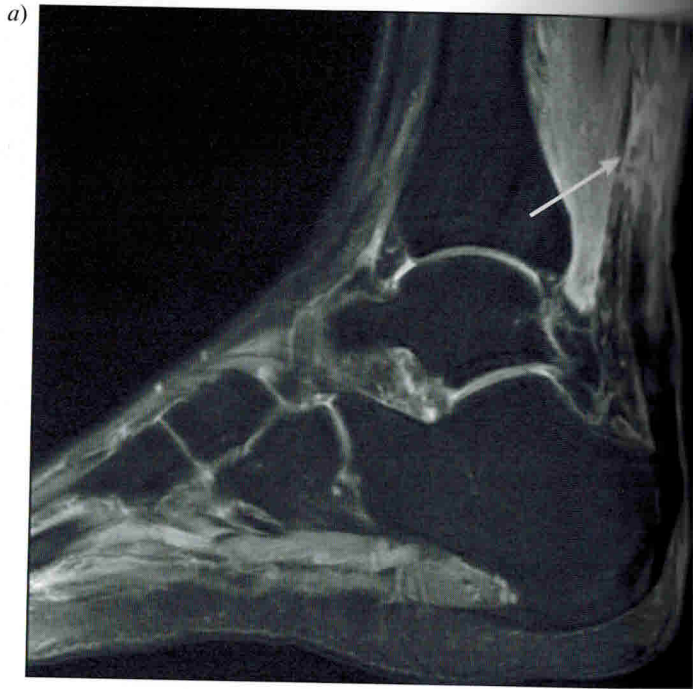

Рис. 2.1.3. МРТ голеностопного сустава. Тотальный разрыв пяточного сухожилия в области мышечно-сухожильного перехода (стрелка):

a — PD-FS-ВИ, сагиттальная плоскость; *б* — T2-ВИ, сагиттальная плоскость; *в* — T2-ВИ, корональная плоскость. Дефект волокон сухожилия на всю его толщину с расхождением разорванных фрагментов более чем на 3 см (тип III). Паратендинит



Продолжение рис. 2.1.3