

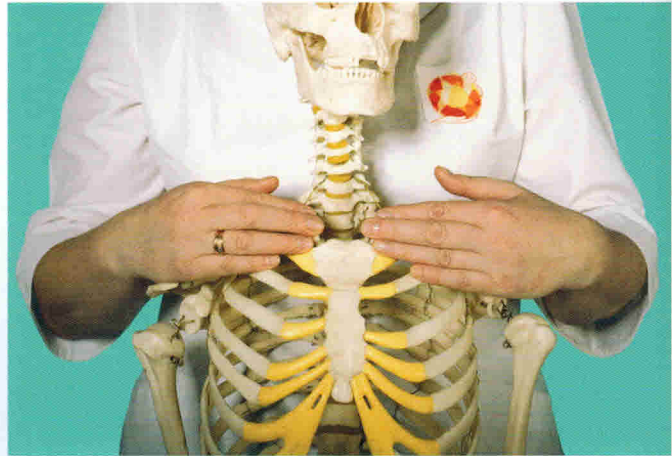
ДИАГНОСТИКА СОМАТИЧЕСКИХ ДИСФУНКЦИЙ

ДВУХСТОРОННЯЯ ДИАГНОСТИКА СОМАТИЧЕСКОЙ ДИСФУНКЦИИ
ГРУДИНО-КЛЮЧИЧНОГО СОЧЛЕНЕНИЯ В КОМПРЕССИИ


26

Положение пациента сидя

Постановка рук

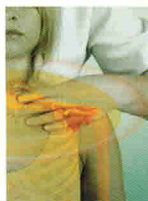

Использование вдоха пациента.
Содружественный вдох врача



ДИАГНОСТИКА СОМАТИЧЕСКИХ ДИСФУНКЦИЙ

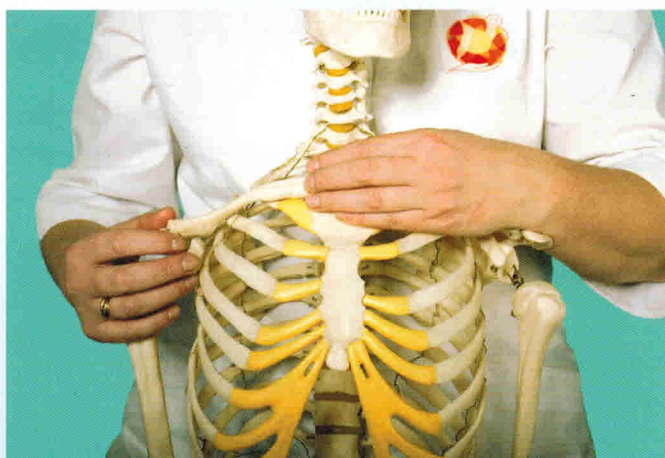

ОДНОСТОРОННЯЯ ДИАГНОСТИКА СОМАТИЧЕСКИХ ДИСФУНКЦИЙ ГРУДИНО-КЛЮЧИЧНОГО СОЧЛЕНЕНИЯ




Положение пациента сидя

27

Движение ключицы назад вокруг
вертикальной оси на коротком рычаге
(вид спереди)



Вид сбоку




ДИАГНОСТИКА СОМАТИЧЕСКИХ ДИСФУНКЦИЙ

ОДНОСТОРОННЯЯ ДИАГНОСТИКА СОМАТИЧЕСКИХ ДИСФУНКЦИЙ ГРУДИНО-КЛЮЧИЧНОГО СОЧЛЕНЕНИЯ

28

Положение пациента сидя



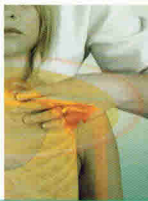Движение ключицы вперед вокруг вертикальной оси
на коротком рычаге (вид спереди)



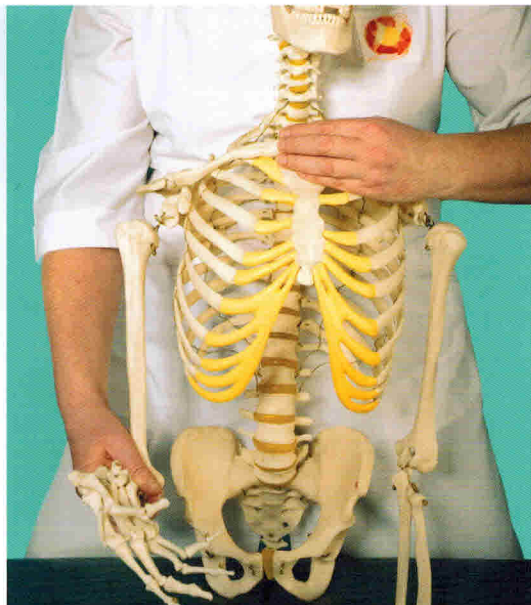Вид сбоку

ДИАГНОСТИКА СОМАТИЧЕСКИХ ДИСФУНКЦИЙ


ОДНОСТОРОННЯЯ ДИАГНОСТИКА СОМАТИЧЕСКИХ ДИСФУНКЦИЙ ГРУДИНО-КЛЮЧИЧНОГО СОЧЛЕНЕНИЯ



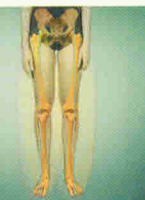Положение пациента сидя



Движение ключицы вверх
на длинном рычаге вокруг сагиттальной
оси (вид спереди)

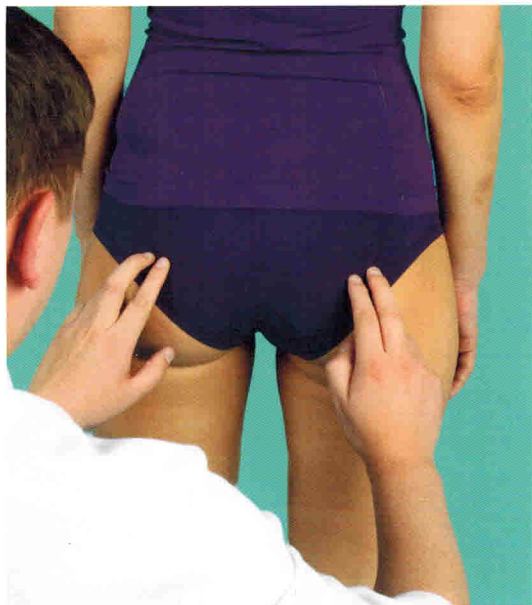

Вид сбоку

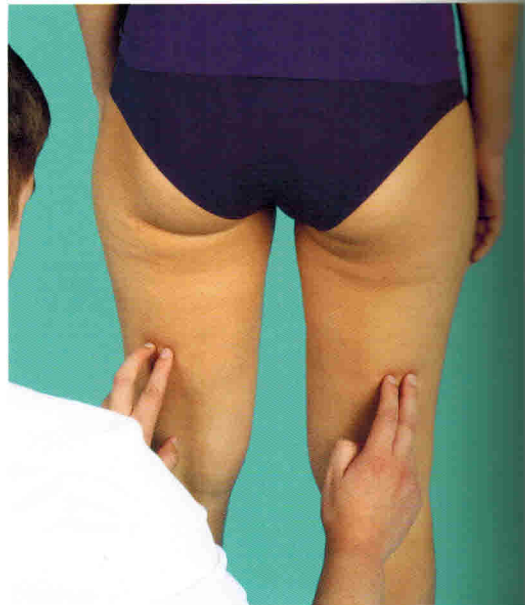

110

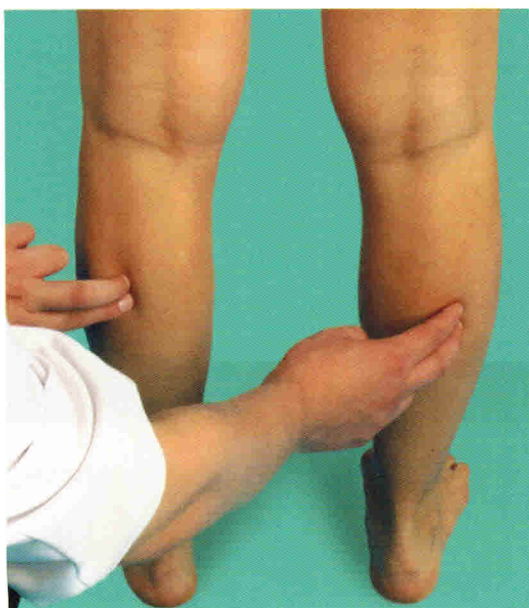Положение пациента стоя



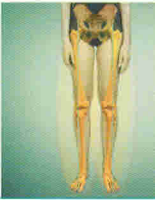Ягодичных мышц



Задних мышц бедра

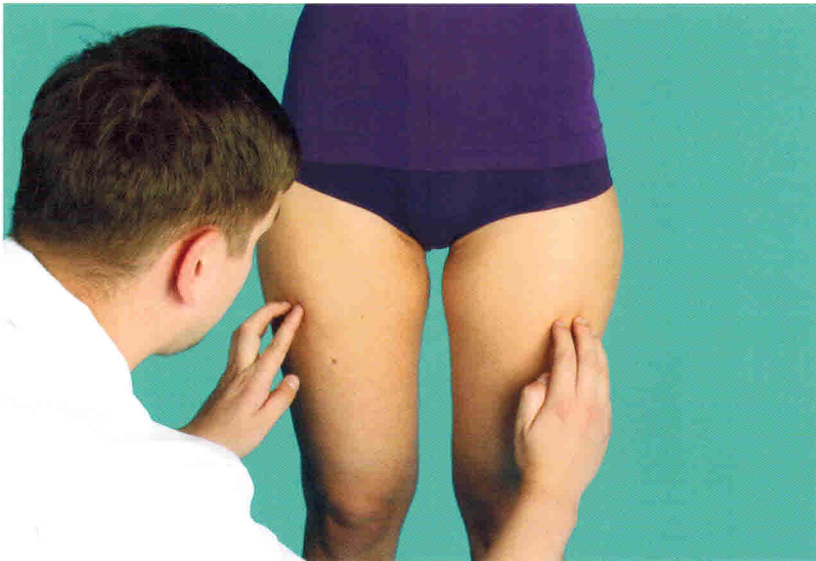

Задних мышц голени

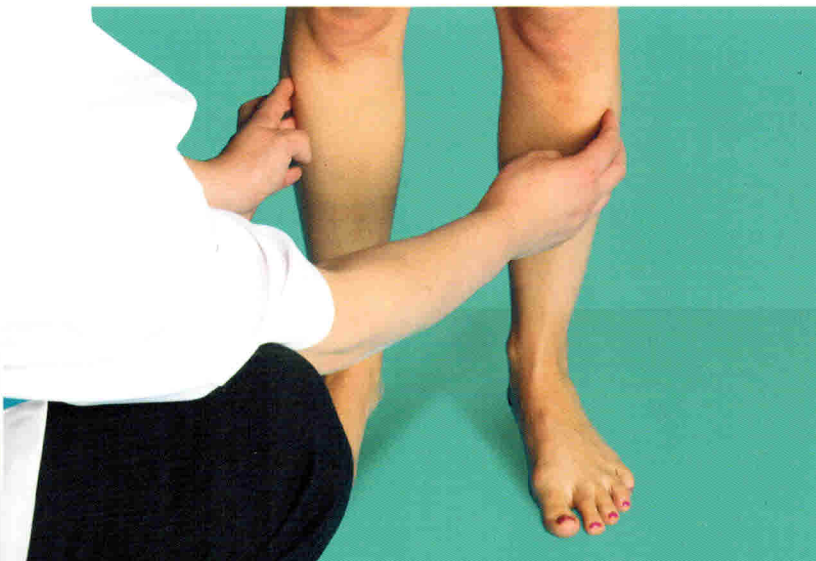


Положение пациента стоя

111



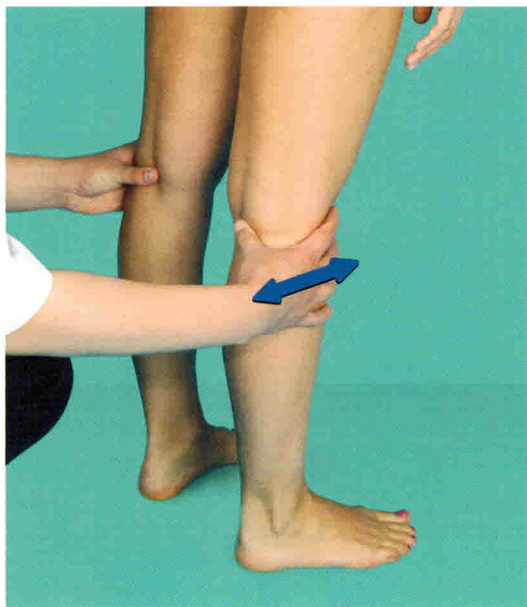
Передних мышц бедра



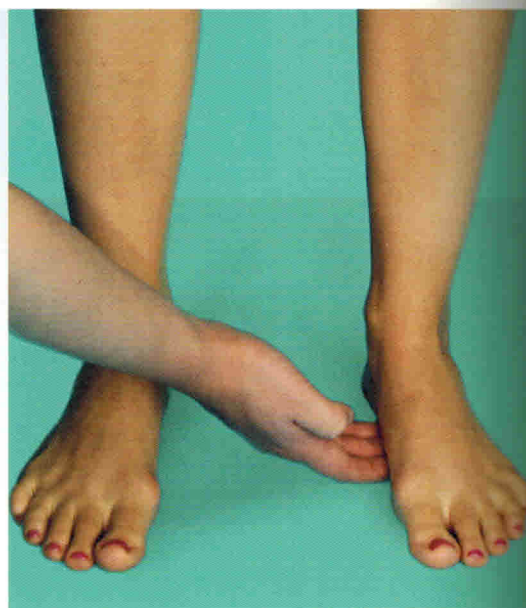
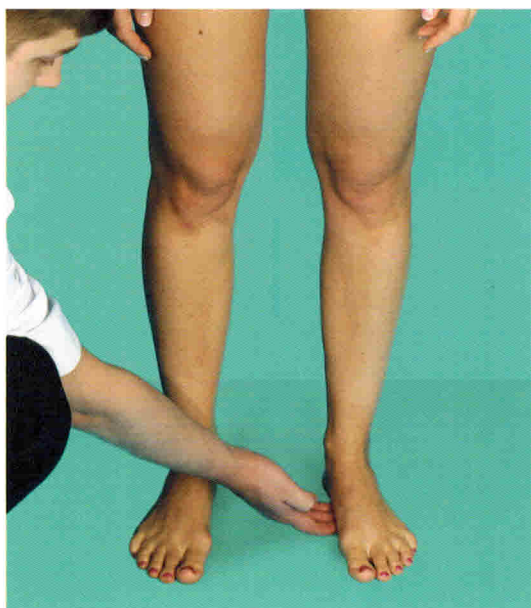
Передних мышц голени

112

Положение пациента стоя

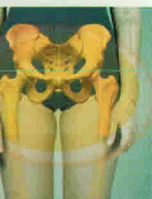

По переразгибанию в коленных суставах



По высоте свода стоп


ДИАГНОСТИКА СОМАТИЧЕСКИХ ДИСФУНКЦИЙ




АКТИВНЫЕ ТЕСТЫ

114

Положение пациента стоя



Шаг вперед



Экстензия нижней конечности
в тазобедренном суставе с экстензией
в коленном суставе