

# Оглавление

Список сокращений .....	9
Предисловие .....	11
<i>А.Н. Кондратьев, А.Ю. Улитин</i>	
<b>Глава 1 Некоторые общие и полезные для анестезиолога сведения об опухолях головного мозга .....</b>	<b>13</b>
1.1. Введение .....	13
1.2. Лучевая терапия .....	14
1.3. Химиотерапия .....	15
1.4. Опухоли головного мозга .....	16
1.4.1. Внутричерепные опухоли .....	16
1.4.2. Внечерепные опухоли .....	18
<i>А.Н. Кондратьев, А.Ю. Улитин</i>	
<b>Глава 2. Мозговой кровоток. Анемия. Теоретические аспекты инфузионной терапии .....</b>	<b>22</b>
2.1. Внутричерепной объем крови (мозговой кровоток) .....	22
2.2. Лекарственные препараты и мозговой кровоток .....	27
2.3. Мозговой кровоток и анемия .....	28
<i>А.Н. Кондратьев</i>	
<b>Глава 3. Спинномозговая жидкость .....</b>	<b>31</b>
3.1. Функции ликвора .....	31
3.2. Влияние анестетиков и других часто используемых в анестезиологии препаратов на ликвородинамику .....	35
<i>А.Н. Кондратьев, А.Ю. Улитин</i>	
<b>Глава 4. Объем вещества мозга. Отек мозга .....</b>	<b>40</b>
<i>А.Н. Кондратьев</i>	
<b>Глава 5. Теоретические предпосылки инфузионной терапии у нейрохирургических больных .....</b>	<b>45</b>
<i>А.Н. Кондратьев</i>	
<b>Глава 6. Некоторые аспекты применения <math>\alpha</math>-2-адреноагонистов (малоиспользуемый потенциал <math>\alpha</math>-2-адреноагонистов) .....</b>	<b>49</b>
<i>А.Н. Кондратьев</i>	
<b>Глава 7. Теоретические и методологические аспекты анестезиологии .....</b>	<b>55</b>
7.1. Теоретические аспекты анестезиологии .....	55
7.2. Характеристика наиболее часто используемых анестетиков с позиций нейроанестезиолога .....	61
7.3. О токсичности используемых в анестезиологии препаратов ..	63
7.3.1. Фармакология .....	63
7.3.2. Экспериментальные данные о токсичности используемых для седации препаратов .....	63
7.3.3. Клинические данные .....	64
7.4. Миорелаксанты .....	66
7.4.1. Дифференцированное использование миорелаксантов ..	66
7.4.2. Действие миорелаксантов на головной мозг .....	67
<i>А.Н. Кондратьев</i>	
<b>Глава 8. Мониторинг .....</b>	<b>69</b>
8.1. Общие принципы электрофизиологического мониторинга нейрохирургических операций .....	69
8.2. Влияние анестетиков на электроэнцефалограмму .....	70
8.3. Электрофизиологический мониторинг при операциях на задней черепной ямке .....	73
8.3.1. Вызванные потенциалы .....	73
8.3.2. Подход к интраоперационному нейрофизиологическому мониторингу в РНХИ им. проф. А.Л. Поленова ...	75
8.4. Концепция Д. Линдсли .....	76
8.5. Концепция Лейсли (дирекционной фракционной активации) .....	77
<i>А.Н. Кондратьев, А.Ю. Улитин</i>	
<b>Глава 9. Неотложные состояния у больных с опухолями головного мозга .....</b>	<b>79</b>
9.1. Транстенториальное смещение .....	80
9.2. Смещение височной доли в отверстиемозжечкового намета (височно-тенториальное вклинение) .....	81
9.3. Смещение мозжечка в шейно-дуральную воронку (мозжечковый конус вклинения) .....	81
9.4. Смещение мозжечка в отверстие мозжечкового намета (мозжечково-тенториальное вклинение) .....	82
9.5. Боковое смещение мозга под большой серповидный отросток (вклинение поясной извилины) .....	82
9.6. Кровоизлияния в опухоли .....	83
9.7. Судорожный синдром .....	83
9.8. Внутричерепная гипертензия .....	84
9.9. Принципы интенсивной терапии у пациентов с декомпенсированной внутричерепной гипертензией .....	85
9.10. Нейрогенный отек легких и ишемия миокарда .....	86
<i>А.Н. Кондратьев, А.Ю. Улитин, Р.В. Назаров, Л.М. Ценципер</i>	
<b>Глава 10. Периоперационный период .....</b>	<b>88</b>
10.1. Подготовка пациента к операции .....	88
10.1.1. Коррекция ВЧГ .....	89
10.1.2. Гемокоагуляция .....	89
10.1.3. Артериальная гипертензия .....	92
10.1.4. Лабораторное обследование .....	93
10.1.5. Премедикация .....	93

10.2. Интраоперационный период .....	94
10.2.1. Положение больного на операционном столе .....	94
10.2.2. Вводный наркоз .....	99
10.2.3. Этап формирования костного лоскута .....	102
10.2.4. Вегетативные реакции в ходе удаления опухоли .....	103
10.2.5. Гемостаз .....	111
10.2.6. Окончание операции .....	111
10.2.7. Воздушная эмболия .....	112

*А.С. Куликов, А.Ю. Лубнин*

<b>Глава 11. Анестезиологическое обеспечение краниотомии в сознании</b> .....	115
11.1. Отбор пациентов .....	116
11.2. Предоперационная подготовка .....	119
11.3. Принципы интраоперационного ведения .....	120
11.3.1. Требования к операционной .....	120
11.3.2. Регионарная анестезия скальпа .....	121
11.3.3. Современные подходы к управлению седацией по ходу краниотомии в сознании .....	122
11.3.4. Препараты, используемые для проведения краниотомии в сознании .....	125
11.3.5. Интраоперационный мониторинг .....	129
11.3.6. Техника интраоперационного картирования .....	130
11.4. Осложнения краниотомии в сознании .....	132

*А.Н. Кондратьев*

<b>Глава 12. Беременность и операция</b> .....	137
12.1. Нейроэндокринные изменения .....	137
12.2. Сердечно-сосудистая система .....	139
12.3. Дыхательная система .....	141
12.4. Желудочно-кишечный тракт .....	142
12.5. Почки и печень .....	143
12.6. Положение на операционном столе .....	143
12.7. Трансплацентарный транспорт лекарственных препаратов и тератогенез .....	144

*А.Н. Кондратьев*

<b>Глава 13. Некоторые неврологические заболевания и наркоз</b> .....	147
13.1. Нейродегенеративные заболевания .....	147
13.1.1. Болезнь Паркинсона .....	147
13.1.2. Боковой амиотрофический склероз (болезнь моторных нейронов) .....	148
13.2. Демиелинизирующие заболевания .....	149
13.3. Нервно-мышечные заболевания .....	150
13.3.1. Синдром Гийена — Барре .....	150
13.3.2. Миастения .....	151
13.3.3. Миастенический синдром Ламберта — Итона .....	152

*Л.М. Ценципер*

<b>Глава 14. Ранний послеоперационный период у нейроонкологических больных</b> .....	153
14.1. Неосложненный послеоперационный период .....	153
14.2. Осложненный послеоперационный период .....	153
14.2.1. Нейровегетативная стабилизация .....	153
14.2.2. Ранние осложнения после удаления внутричерепных опухолей .....	157
14.3. Противоотечная терапия .....	158
14.4. Противоязвенная терапия .....	160
14.5. Инфузионная терапия .....	162
14.6. Тактика терапии при пневмоцефалии .....	162
14.7. Лечение тошноты и рвоты .....	163
14.8. Цереброкardiaльный синдром у больных с объемными образованиями головного мозга .....	166
14.9. Антибактериальная терапия .....	172
14.10. Внутрисосудистое тромбообразование и тромбоэмболизм ..	174
14.11. Трахеостомия у нейроонкологических больных .....	179
14.12. Основные принципы ухода за пациентами, находящимися в отделении реанимации и интенсивной терапии .....	183
14.13. Пролетни .....	184

*Л.М. Ценципер*

<b>Глава 15. Вегетативные, метаболические и гормональные нарушения у нейроонкологических больных</b> .....	189
15.1. Нарушения углеводного обмена .....	189
15.1.1. Гипергликемия .....	189
15.1.2. Гипогликемия .....	193
15.2. Водно-электролитные нарушения .....	194
15.2.1. Гипонатриемия и гипосмоляльность плазмы .....	196
15.2.2. Гипернатриемия и гиперосмоляльность плазмы .....	198
15.3. Диэнцефально-катаболический и диэнцефально-гипореактивный синдромы .....	199
15.4. Нарушения терморегуляции .....	201
15.4.1. Центральная гипертермия .....	201
15.4.2. Гипотермия .....	202
15.5. Надпочечниковая недостаточность .....	202
15.6. Гипотиреоз .....	204
15.7. Эндокринные нарушения, связанные с опухолями внутричерепной локализации .....	205
15.7.1. Аденомы гипофиза .....	205

15.7.2. Краниофарингиома .....	209
15.7.3. Глиомы дна III желудочка .....	210
15.7.4. Апудомы .....	210
15.8. Полинейромиопатия критических состояний .....	212

*Н.А. Лестева*

<b>Глава 16. Особенности анестезиологического обеспечения операций по удалению опухолей головного мозга у детей .....</b>	<b>213</b>
16.1. Анатомо-физиологические особенности головного мозга ребенка .....	213
16.2. Предоперационная подготовка .....	214
16.3. Инфузионная терапия .....	216
16.4. Методика анестезии у детей с опухолями головного мозга ..	217
16.5. ИВЛ во время нейрохирургических операций .....	218
Заключение .....	225
Рекомендуемая литература .....	226

## Глава 9

# Неотложные состояния у больных с опухолями головного мозга

Опухоль представляет собой дополнительный внутричерепной объем, нарушающий по ряду причин одно из основных условий благополучной жизнедеятельности головного мозга — адекватную перфузию нормальной по составу крови. Большинство неотложных состояний у нейроонкологических больных обусловлено ВЧГ, являющейся неизбежным следствием роста любой внутричерепной опухоли. Этот процесс развивается довольно быстро у пациентов со злокачественными новообразованиями (глиобластома, метастазы) и обычно медленно и клинически малозаметно в случаях доброкачественных опухолей (пилоидная астроцитома, вестибулярная шваннома). Тем не менее декомпенсация может произойти очень быстро, приводя, во-первых, к снижению перфузионного давления мозга ( $\text{ПДМ} = \text{САД} - \text{ВЧД}$ ) со всеми вытекающими последствиями и, во-вторых, к дислокации мозга с его ущемлением в естественных отверстиях черепа и дуриватах ТМО.

При наличии в черепной коробке дополнительного пространства повышение ВЧД переносится значительно легче. Примером тому являются пациенты с так называемой доброкачественной идиопатической внутричерепной гипертензией. У этих больных при постоянно и значительно повышенном ВЧД длительное время сохраняется нормальное функционирование головного мозга.

Жесткие фиброзные пластинки ТМО разделяют внутричерепное пространство на несколько отделов: намет мозжечка отграничивает последний от полушарий большого мозга, которые, в свою очередь, разделены большим серпом (фальксом). Давление в этих зонах в норме и при идиопатической ВЧГ практически одинаково. При появлении градиента давлений вследствие роста опухоли развивается дислокация мозгового вещества с нарушением кровотока

как в системе микроциркуляции, так и в крупных артериях и венах головного мозга.

Появление так называемых симптомов на отдалении, не связанных с непосредственным воздействием опухоли на определенные участки мозга, в значительной степени зависит от различных вариантов смещения вещества головного мозга.

## 9.1. Транстенториальное смещение

Причиной транстенториального смещения вещества мозга являются опухоли глубоких отделов больших полушарий или височной доли. В принципе, это может быть любая супратенториальная опухоль, чаще локализуемая в полюсах лобных и затылочных долей, а также в теменных долях больших полушарий. Транстенториальное вклинение смещает средний мозг и варолиев мост в вырезку намета мозжечка в каудальном направлении. Следует помнить, что при одностороннем объемном процессе (а первичные опухоли мозга, как правило, имеют такую локализацию) транстенториальному вклинению обычно предшествует вклинение поясной извилины под серповидный отросток.

Каудальное смещение стволовых структур осложняется сосудистыми нарушениями и окклюзией путей оттока ликвора, что усугубляет первичные патологические процессы, превращая их из потенциально обратимых в необратимые. Сдавливание большой вены мозга приводит к повышению гидростатического давления, а в результате компрессии задней мозговой артерии может развиться инфаркт и/или отек затылочной доли. Возникает ишемия ствола мозга (в первую очередь, его парамедианных отделов), причиной которой служит не только прямое сдавливание, но и натяжение медиальных перфорирующих ветвей основной артерии.

Ф. Плам и Д.Б. Познер (1986) выделяли пять стадий в клиническом течении транстенториального вклинения:

- 1) ранняя диэнцефальная стадия;
- 2) поздняя диэнцефальная стадия;
- 3) стадия среднего мозга — верхних отделов моста;
- 4) стадия нижних отделов моста — продолговатого мозга;
- 5) стадия продолговатого мозга (терминальная).

Клиническая картина в каждой ситуации соответствует симптомам, связанным с поражением указанных отделов ствола и нарастающим по мере прогрессирования дислокации мозга: нарушению

сознания, изменению АД и дыхания, размеров зрачков и угасанию фотореакций, двигательным феноменам (децеребрационная ригидность, горметонии), изменению тонуса мышц.

## 9.2. Смещение височной доли в отверстие мозжечкового намета (височно-тенториальное вклинение)

При объемном процессе в средней черепной ямке внутренне-базальный край крючка и извилина гиппокампа выпячиваются между краем вырезки намета мозжечка и ножкой мозга (щель Биша). Возникающее при этом вклинение приводит к сдавливанию и уплощению прилежащих отделов среднего мозга и придавливанию его к противоположному краю вырезки намета. В щели Биша сдавливаются также глазодвигательный нерв, задняя мозговая артерия и базальная вена Розенталя, что соответствующим образом отражается на особенностях клинических проявлений.

Выделяются также пять стадий височно-тенториального вклинения:

- 1) светлый промежуток;
- 2) стадия III нерва;
- 3) стадия среднего мозга;
- 4) стадия среднего мозга — верхних отделов моста;
- 5) стадия продолговатого мозга.

Характерной для данного вида вклинения является ранняя односторонняя анизокория, иногда на несколько часов предшествующая появлению других клинических симптомов. Протекание последних стадий данного вида дислокационного синдрома сходно с таковым при тенториальном вклинении, во всяком случае отличить их практически невозможно.

## 9.3. Смещение мозжечка в шейно-дуральную воронку (мозжечковый конус вклинения)

Вторичный синдром продолговатого мозга, который развивается при вклинении миндалин мозжечка в большое затылочное отверстие (еще один вид аксиальной дислокации), может быть вызван любым процессом, увеличивающим объем содержимого полости черепа, хотя значительно чаще и в более грубой форме он возни-

кает при объемных процессах в ЗЧЯ. Продолговатый мозг обычно сдавливается сзади и с боков на уровне выхода корешков нервов каудальной группы (IX, X, XI, XII). Следует подчеркнуть, что признаки начала вклинения могут быть выражены столь незначительно, что легко ускользают от внимания врача. Выделяют раннюю стадию вклинения (боли в затылочной области, брадикардия, мозжечковая и бульбарная симптоматика) и позднюю стадию (прогрессирующее нарушение дыхания, сердечного ритма, снижение мышечного тонуса, грубые бульбарные нарушения, утрата сознания).

#### 9.4. Смещение мозжечка в отверстие мозжечкового намета (мозжечково-тенториальное вклинение)

При избирательном расширении тканей ЗЧЯ может возникнуть вклинение снизу вверх верхних отделов червя мозжечка в щель Биша, что приводит к сдавливанию верхних отделов варолиева моста и среднего мозга, а также прилежащих сосудов (вены Галена и Розенталя), вследствие чего повышается супратенториальное венозное давление. Компрессия верхних мозжечковых артерий может сопровождаться возникновением инфаркта верхних отделов мозжечка. Клинические проявления заключаются в появлении анизокории, симптома Гертвига — Мажанди, нистагма, снижения слуха, приступов горметонии и децеребрационной ригидности, диссоциации мышечного тонуса и рефлексов по оси, расстройств терморегуляции и сосудистого тонуса.

#### 9.5. Боковое смещение мозга под большой серповидный отросток (вклинение поясной извилины)

Данный вид смещения вызывает подавляющее большинство опухолей, гематом или абсцессов, располагающихся в лобной или теменной долях, а также в месте стыка теменной доли с височной и затылочной. Поскольку дно III желудочка удерживается на месте воронкой гипофиза, большой и межзачаточный мозг смещается дугой между ним и краем большого серпа. Это ведет к сдавливанию внутренних вен мозга и передней мозговой артерии, в результате чего возникают ишемия и отек лобной доли, усугубляющие тяжесть состояния пациента.

Клиническая картина данного вида дислокации сводится к следующим проявлениям: гемипарез и гемигипестезия (преиму-

щенственно в нижней контрлатеральной конечности), контрлатеральные рефлексы орального автоматизма и гемиатаксия, лобная энцефалика, вторичный синдром базальных ганглиев (гиперкинезы, изменения мышечного тонуса).

#### 9.6. Кровоизлияния в опухоли

Выраженный неоангиогенез в новообразованиях (особенно злокачественных) с формированием незрелых патологических сосудов, лишенных эластичной стенки, обуславливает частые и порой массивные кровоизлияния как непосредственно в ткань опухоли, так и в окружающие ткани мозга. Наиболее часто данное осложнение встречается у пациентов с метастазами рака, глиобластомами и аденомами гипофиза.

Клиническая симптоматика при этом может быть минимальна и проявляться всего лишь приступом головной боли, но может напоминать САК и сопровождаться судорожным синдромом и потерей сознания с быстрым развитием дислокационного синдрома, нередко приводя к летальному исходу. Кровоизлияние в аденому гипофиза (питуитарная апоплексия), кроме этого, может привести к потере зрения и/или развитию стойкого диэнцефального синдрома или острой окклюзионной гидроцефалии.

В большинстве случаев кровоизлияние в церебральную опухоль является жизнеугрожающей ситуацией, требующей экстренного вмешательства врача — реаниматолога и/или нейрохирурга, действия которых будут зависеть от выраженности кровоизлияния и развития клинической картины.

При возникновении питуитарной апоплексии показано срочное введение больших доз кортикостероидов, продолжающееся до проведения хирургического вмешательства (транссфеноидального удаления аденомы или вентрикулостомии/вентрикуло-перитонеального шунтирования). При кровоизлиянии в полушарную опухоль и развитии дислокационного синдрома экстренное удаление опухоли является единственной мерой, способной предотвратить летальный исход.

#### 9.7. Судорожный синдром

Примерно в 20–25% случаев симптомами роста внутричерепных опухолей (как внеозговых, так и внутримозговых) являются различные варианты судорожных припадков, в принципе более ха-

рактрных для высокодифференцированных нейроэпителиальных опухолей. Чаще всего припадки наблюдаются при локализации опухоли в лобных и височных долях головного мозга. Характер судорожного припадка может быть ориентиром при определении локализации патологического процесса. Например, фокальные судороги с подергиванием языка, лицевой мускулатуры или конечностей характерны для воздействия опухоли на прецентральную извилину лобной доли. Отклонение головы и глазных яблок в сторону, противоположную опухоли, так называемые адверсивные судороги, развиваются при росте опухоли в 8-м поле коры по Бродману (фронтальное поле глаз). Абсансы, психические феномены в виде обонятельных или зрительных галлюцинаций, *déjà vu*, автоматизмы характерны для опухолей височной доли. Впрочем, ориентация на клинические особенности эпилептического припадка имеет весьма условный характер в связи со значительной вариабельностью локализации функций в коре головного мозга.

В периоперационном периоде необходимо тщательно подобрать противосудорожную терапию и проводить ее до хирургического вмешательства, во время которого обязательное применение электрокортикографии позволяет диагностировать зону эпилептического очага (который может располагаться на значительном расстоянии от опухоли) и резецировать последний. Назначение противосудорожной терапии в послеоперационном периоде производится индивидуально и зависит от данных контрольных ЭЭГ. В большинстве случаев при отсутствии приступов в течение 4–6 мес антиконвульсанты постепенно отменяют.

## 9.8. Внутрочерепная гипертензия

Нарастание клинических проявлений ВЧГ является результатом неуклонного роста внутрочерепных опухолей, почти всегда сопровождающегося перифокальным отеком разной степени выраженности, а в ряде случаев и окклюзионной гидроцефалией, что требует экстренного реанимационного и оперативного вмешательства.

Хирургические методы снижения ВЧД, как правило, требуют определенных условий, и прежде всего стабильного состояния витальных функций больного. Чрезвычайно важно, чтобы интенсивная терапия и анестезиологическое обеспечение одновременно являлись и лечебными мероприятиями, направленными на коррекцию ВЧГ.

Основными патологическими последствиями повышения ВЧД являются: а) уменьшение мозгового кровотока за счет снижения ЦДМ; б) различные виды смещения головного мозга с последующим его ущемлением в естественных отверстиях и в костных дефектах черепа.

Коррекция ВЧГ и лечение ее последствий должны быть основаны на четких, конкретных знаниях клинической физиологии. Далее представлены ключевые, на наш взгляд, физиологические и патофизиологические аспекты повышения ВЧД, оказывающие непосредственное влияние на выбор методов и тактики лечения больных опухолями головного мозга.

## 9.9. Принципы интенсивной терапии у пациентов с декомпенсированной внутрочерепной гипертензией

1. Приподнять головной конец кровати до 30°, не допускать сгибания, поворотов шеи и других факторов, которые могут отрицательно повлиять на отток крови из черепа.

2. Обеспечить адекватную анальгезию, седацию, полную синхронизацию больного с аппаратом ИВЛ (не исключается использование мышечных релаксантов).

3. Использовать гипервентиляцию со снижением  $\text{PaCO}_2$  от 30 до 25 мм рт. ст., целью которой является уменьшение внутрочерепного объема крови за счет сужения церебральных артериол и артерий.

4. Провести осмотерапию: продленную внутривенную инфузию 3% раствора натрия хлорида (1–2 мл/кг массы тела); болюсное введение 30 мл 23,4% натрия хлорида, использование 25% раствора маннитола в дозе 0,25–1 г/кг массы тела. Целевые показатели: осмолярность плазмы крови 320 мОсм/л, содержание натрия в плазме крови до 150–155 мэкв/л. Контроль этих показателей необходимо проводить каждые 4–6 ч. При концентрации натрия в плазме крови выше 155 мэкв/л положительный эффект осмотерапии становится сомнительным. Основные отрицательные побочные эффекты осмотерапии — гемолиз, гипокалиемия и другие электролитные нарушения, коагулопатия, отек легких (массивное поступление в кровотоки жидкости из интерстициального пространства).

5. Использовать глюкокортикоиды для уменьшения вазогенного перитуморозного отека. Стандартные дозы: болюсно 8–12 мг

## Глава 14

# Ранний послеоперационный период у нейроонкологических больных

### 14.1. Неосложненный послеоперационный период

Послеоперационное ведение пациента после планового неосложненного оперативного вмешательства требует только выполнения общереанимационных принципов:

- Поддержание ОЦК на уровне нормоволемии (как правило, введение 500–750 мл 0,9% раствора натрия хлорида, 40–50 мл 4% раствора калия хлорида и 5–20 мл 25% раствора магния сульфата; у детей — проведение инфузионной терапии, введение электролитов рассчитывается в возрастных дозировках).
- Продолжение периоперационной антибактериальной терапии.
- В первые сутки после операции возобновление плановой дооперационной терапии (противосудорожной, антигипертензивной и т. п.); вопрос об усилении противосудорожной терапии или назначении новых препаратов решается совместно с лечащим нейрохирургом, неврологом, нейрофизиологом.
- При необходимости проведение противоотечной терапии глюкокортикоидами.

### 14.2. Осложненный послеоперационный период

Базисной патогенетической терапией пациентов с осложненным послеоперационным периодом, принятой в нашем институте, является лечебный наркоз по методике проф. А.Н. Кондратьева. Цель ее — создание лечебной доминанты и нейровегетативной стабильности.

#### 14.2.1. Нейровегетативная стабилизация

Пациентов с исходными симптомами патологического функционирования ЦНС (выраженная ВЧГ, дислокационный синдром,



эпилептический статус, вегетативные нарушения), интраоперационными осложнениями (вегетативные реакции, неудовлетворительное состояние мозга, большая кровопотеря) из наркоза в операционной не выводят, им продолжают вводить препараты, способствующие созданию необходимого приспособительного уровня функционирования мозга (подробнее об этом в предыдущих главах). При развитии признаков формирования патологического очага (выраженный отек, гематома, повышение ВЧД, эпилептический статус, вегетативная нестабильность в виде, например, дисцифально-катаболического синдрома — ДКС) пациента вводят в лечебный наркоз в отделении реанимации. При этом отличие от анестезиологического обеспечения заключается в том, что не всегда используются миорелаксанты. Дозы на вводный наркоз и поддержание необходимого уровня анестезии соответствуют общепринятым.

#### **Показания к нейровегетативной стабилизации**

##### *Абсолютные показания:*

- острое тяжелое повреждение мозга;
- дислокация головного мозга;
- признаки устойчивого патологического функционирования мозга, в том числе эпилептический статус и частые судорожные припадки, не купирующиеся противосудорожными препаратами;
- интраоперационные осложнения:
  - развитие вегетативных реакций 2-го типа;
  - неудовлетворительное состояние мозга;
  - длительное клипирование артерий;
  - выраженная кровопотеря, развитие синдрома диссеминированного внутрисосудистого свертывания.

##### *Относительные показания:*

- локализация патологического процесса в непосредственной близости к стволовым структурам, исходно выраженная дислокация ствола головного мозга;
- оперативные вмешательства в области ЗЧЯ у детей до 3 лет;
- интраоперационное введение высоких доз анестетиков;
- снижение уровня сознания, психомоторное возбуждение;
- гиперактивация симпатoadренальной системы:
  - спазм микроциркуляторного русла;
  - тахикардия;
  - повышение АД;

- тахипноэ;
- повышение уровня основного обмена;
- повышение мышечного тонуса;
- гипертермия с изотермией.

«Диапазон патологических проявлений, связанных с патологической активностью центров вегетативной интеграции, достаточно широк — от умеренных отклонений в системной адаптационной реакции организма на оперативное вмешательство до формирования синдрома комплексной висцеральной патологии» (В.М. Угрюмов).

В своей практике мы используем комбинацию фентанила и клонидина (или дексметомидина) в виде постоянной внутривенной инфузии в сочетании с гипнотиком (барбитураты, и/или бензодиазепины, или пропофол). Оптимальными дозами препаратов, на наш взгляд, являются: фентанил — 0,2–1,5 мкг/кг в час, клонидин — 0,2–1,0 мкг/кг в час, пропофол — 0,5–2,0 мг/кг в час, натрия тиопентал — 1–4 мг/кг в час, диазепам — 0,4–0,5 мг/кг, мидазолам — 0,05–0,20 мг/кг в час. Следует подчеркнуть, что при длительном проведении лечебного наркоза (более 12 ч) использование пропофола нежелательно из-за развития «синдрома инфузии пропофола», характеризующегося появлением метаболического ацидоза, миоглобинемии, повышением уровня креатинфосфокиназы в крови, развитием острой почечной недостаточности, прогрессирующей брадикардии, рефрактерной сердечной недостаточности, гиперлипидемией, панкреатитом. У детей риск развития этого синдрома выше, чем у взрослых (Ahlen K., Buckley C.J. et al., 2006). Препаратом выбора в данном случае является натрия тиопентал.

Основные принципы проведения лечебного наркоза — упреждение появления выраженной патологической симптоматики, необходимые глубина и длительность.

Критерием адекватности проводимой терапии является физиологическая согласованность между изменениями различных функциональных показателей. Оценку эффективности лечебного наркоза мы проводим по следующим параметрам.

##### *1. Клинические признаки:*

- достаточный уровень седации (от 3 до 6 баллов по шкале RAMSAY);
- умеренная мышечная релаксация, отсутствие судорог;
- нормализация микроциркуляции;
- снижение температуры тела;

- стабилизация АД, ЧСС, частоты дыхания, синхронизация с аппаратом ИВЛ;
  - индекс Кердо приближается к 0.
2. *Лабораторные и инструментальные показатели:*
- нормализация кислотно-щелочного состояния, уровней глюкозы, креатинфосфокиназы в крови, осмоляльности, криоскопической дискриминанты плазмы, уровней адренокортикотропного гормона (АКТГ), кортизола в крови;
  - уменьшение отека и степени дислокации головного мозга;
  - снижение степени ирритации диэнцефальных структур, по данным ЭЭГ;
  - уменьшение выраженности симпатотонии, по данным кардиоинтервалометрии.

Вопрос о длительности проведения НВС решается в каждой ситуации индивидуально, временных ограничений в данном случае не существует, а основным критерием является достижение лечебного эффекта. Вопрос о прекращении проведения НВС или об изменении ее структуры (уменьшение доз и постепенное исключение из терапии некоторых компонентов) решают после выведения больного в «диагностическое окно». Если после отмены или уменьшения дозы препаратов пациент остается вегетативно стабилен или вегетативная нестабильность выражена умеренно и ее проявления носят гармоничный характер, проведение НВС прекращают либо изменяют ее структуру, например используют только клонидин или клонидин в сочетании с дифенином и  $\beta$ -адреноблокаторами (рис. 14.1).

В последние годы мы начали использовать в своей практике дексмететомидин. Преимуществом этого препарата является его более выраженный по сравнению с клонидином гипнотический эффект. Это позволяет применять его в качестве монотерапии в тех случаях, когда пациент не нуждается в лечебном наркозе, а требуются лишь умеренная НВС и седация. В то же время дексмететомидин обладает менее выраженным симпатолитическим эффектом, чем клонидин.

Безусловно, наличие одного или двух изолированных симптомов вегетативной нестабильности (например, гипертермия, тахикардия, гипергидроз) при отсутствии других грозных симптомов патологического функционирования мозга, способных привести к вторичным повреждениям или запустить механизмы развития полиорганной дисфункции, не является показанием к проведе-

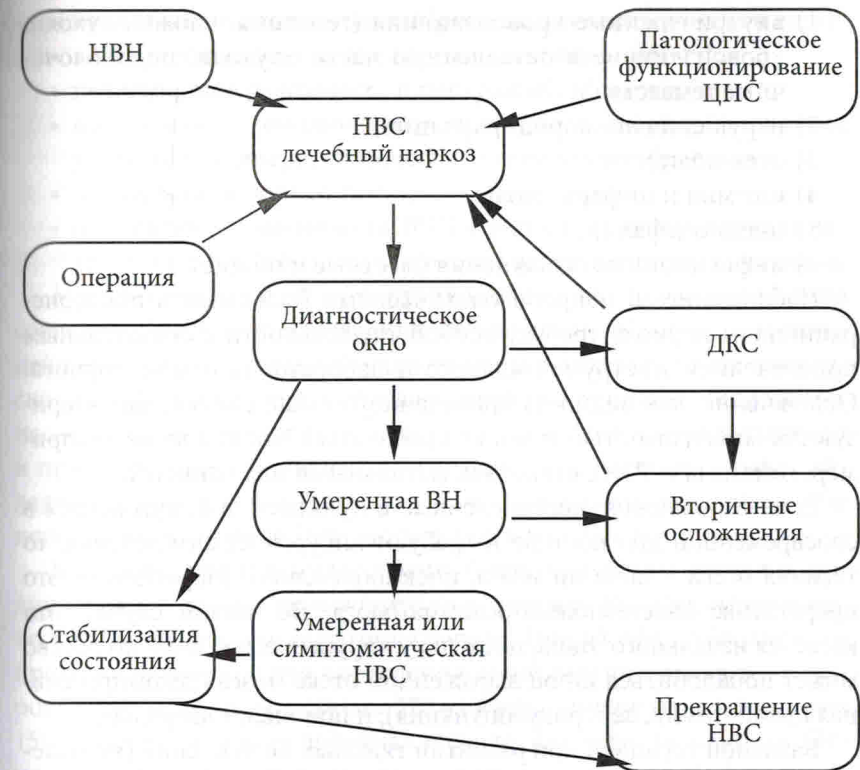


Рис. 14.1. Схема проведения нейровегетативной стабилизации (НВС): НВН — нейровегетативная нестабильность; ДКС — диэнцефально-катаболический синдром; ВН — вегетативная нестабильность

нию лечебного наркоза в полном объеме. В этом случае, как уже говорилось выше, мы используем клонидин, дифенин в сочетании  $\beta$ -адреноблокаторами центрального действия или блокаторами кальциевых каналов (нимодипин) при развитии артериальной гипертензии.

Параллельно с проведением лечебного наркоза и НВС пациент получает весь комплекс интенсивной терапии: восполнение ОЦК и энергетических потерь, коррекцию метаболических и водно-электролитных нарушений.

#### 14.2.2. Ранние осложнения после удаления внутричерепных опухолей

После удаления внутричерепных опухолей чаще всего встречаются следующие осложнения: