

Оглавление

Авторский коллектив.....	5
Список сокращений.....	7
ПРОБЛЕМА ИНТЕРСТИЦИАЛЬНЫХ БОЛЕЗНЕЙ ЛЕГКИХ В ПЕДИАТРИИ <i>Мизерницкий Ю.Л., Лев Н.С.</i>	11
Глава 1. Интерстициальные болезни легких у детей: вопросы терминологии и классификации, клиническая симптоматика, диагностика, принципы терапии и прогноз <i>Лев Н.С., Мизерницкий Ю.Л.</i>	14
1.1. Вопросы терминологии и классификации ИБЛ у детей	16
1.2. Эпидемиология ИБЛ.....	20
1.3. Патофизиология ИБЛ	21
1.4. Симптоматика и диагностические критерии ИБЛ у детей	25
1.5. Принципы лечения интерстициальных болезней легких у детей	34
Глава 2. Отдельные клинические формы интерстициальных болезней легких у детей	
2.1. Идиопатические интерстициальные пневмонии	41
<i>Лев Н.С.</i>	41
2.2. Гиперсенситивный пневмонит у детей	66
<i>Лев Н.С.</i>	66
2.3. Лекарственно-индуцированные интерстициальные болезни легких	102
<i>Лев Н.С.</i>	102
2.4. Аллергический бронхолегочный аспергиллёз	123
<i>Мизерницкий Ю.Л.</i>	123
2.5. Облитерирующий бронхиолит	130
<i>Мизерницкий Ю.Л.</i>	130
Глава 3. Поражения легких при ANCA-ассоциированных васкулитах	
<i>Лев Н.С.</i>	136
3.1. Гранулематоз с полиангиитом (Гранулематоз Вегенера).....	138
3.2. Микроскопический полиангиит	149
3.3. Эозинофильный гранулематоз с полиангиитом (синдром Черджа–Стросса).....	153

ГЛАВА 4. АЛЬВЕОЛЯРНЫЙ ГЕМОМРАГИЧЕСКИЙ СИНДРОМ ПРИ ИНТЕРСТИЦИАЛЬНЫХ БОЛЕЗНЯХ ЛЕГКИХ У ДЕТЕЙ <i>Богоград А.Е., Мизерницкий Ю.Л., Дьякова С.Э., Лев Н.С., Соколо-</i> <i>ва Л.В., Костюченко М.В., Захаров П.П., Зорина И.Е., Шатоха П.А.</i>	161
ГЛАВА 5. ИНТЕРСТИЦИАЛЬНЫЕ ПОРАЖЕНИЯ ЛЕГКИХ У ДЕТЕЙ С ИММУНОВОСПАЛИТЕЛЬНЫМИ РЕВМАТИЧЕСКИМИ ЗАБОЛЕВАНИЯМИ <i>Ананьева Л.П., Салугина С.О.</i>	175
5.1. Ювенильная системная склеродермия <i>Ананьева Л.П.</i>	186
5.2. Ювенильный дерматомиозит.....	193
<i>Федоров Е.С.</i>	193
5.3. Системная красная волчанка	206
<i>Каледа М.И.</i>	206
5.4. Синдром Шегрена.....	215
<i>Каледа М.И.</i>	215
5.5. Интерстициальные поражения легких при аутовоспалитель- ных заболеваниях. Синдром SAVI	219
<i>Салугина С.О.</i>	219
ГЛАВА 6. ИНТЕРСТИЦИАЛЬНЫЕ БОЛЕЗНИ У ДЕТЕЙ РАННЕГО ВОЗРАСТА <i>Павлинова Е.Б., Мизерницкий Ю.Л.</i>	229
6.1. Бронхолегочная дисплазия.....	242
<i>Павлинова Е.Б.</i>	242
ГЛАВА 7. ПОРАЖЕНИЕ ЛЕГКИХ ПРИ САРКОИДОЗЕ У ДЕТЕЙ И ПОДРОСТКОВ <i>Визель А.А., Визель И.Ю.</i>	256
ГЛАВА 8. ПОРАЖЕНИЕ ЛЕГКИХ ПРИ ГИСТИОЦИТОЗАХ У ДЕТЕЙ <i>Новичкова Г.А., Масчан М.А.</i>	271
8.1. Гистиоцитоз из клеток Лангерганса	271
8.2. Гемофагоцитарный лимфогистиоцитоз	279
ГЛАВА 9. ЛЕГОЧНЫЙ АЛЬВЕОЛЯРНЫЙ ПРОТЕИНОЗ <i>Мизерницкий Ю.Л., Богоград А.Е.</i>	285
ГЛАВА 10. ЛЕГОЧНЫЙ АЛЬВЕОЛЯРНЫЙ МИКРОЛИТИАЗ <i>Мизерницкий Ю.Л., Богоград А.Е., Костюченко М.В.</i>	290
ГЛАВА 11. ТРАНСПЛАНТАЦИЯ ЛЕГКИХ ПРИ ИНТЕРСТИЦИАЛЬНЫХ БОЛЕЗНЯХ ЛЕГКИХ <i>Лев Н.С.</i>	297
СПИСОК ЛИТЕРАТУРЫ	313
ПРЕДМЕТНЫЙ УКАЗАТЕЛЬ.....	363

Глава 4. Альвеолярный геморрагический синдром при интерстициальных болезнях легких у детей

Игоряд А.Е., Мизерницкий Ю.Л., Дьякова С.Э., Лев Н.С., Соколова Л.В., Костюченко М.В., Захаров П.П., Зорина И.Е., Шатоха П.А.

Определение, классификация, морфологическая картина. Поражение легочной паренхимы, лежащее в основе формирования интерстициальных заболеваний легких (ИЗЛ) у детей, неизбежно сопровождается вовлечением в патологический процесс структур легочной микроциркуляции (легочные артериолы, вены, альвеолярные капилляры). Наиболее тяжелой формой микроциркуляторных нарушений является развитие альвеолярного геморрагического синдрома (АГС) – жизнеугрожающего состояния, характеризующегося накоплением крови во внутриальвеолярном пространстве.

В литературе для обозначения этого синдрома используются синонимы – диффузное альвеолярное кровоизлияние; диффузное внутриальвеолярное кровотечение; внутрилегочное кровоизлияние.

Патогенез, клиническая картина, прогноз АГС определяются специфической формой интерстициального заболевания. Вместе с тем, на этапе оказания экстренной помощи пациентам с альвеолярным кровотечением, следует принимать во внимание ряд общих признаков, характерных для этого синдрома.

Патофизиологические нарушения при легочных кровотечениях (ЛК) определяются уровнем сосудистого повреждения. В норме кровоснабжение респираторного тракта обеспечивается двумя системами – бронхиальным и легочным кровообращением. Бронхиальное кровообращение, охватывающее дыхательные пути до уровня респираторных бронхиол, характеризуется высоким давлением и малым объемом (около 1% объема сердечного

выброса). Так как объем трахео-бронхиального дерева не превышает 150 мл, то даже небольшой объем крови создает obstruction дыхательных путей и способен вызвать асфиксию; в этих ситуациях анемия, как правило, не развивается. В противоположность этому, легочный кровоток на протяжении от правого желудочка до легочных ацинусов, характеризуется низким давлением и высокой емкостью. Низкое давление в легочной системе кровообращения вызывает выделение малого объема крови, и не всегда сопровождается кровохарканьем. Длительная кровопотеря за счёт малых объемов приводит к развитию анемии и нарушениям газообмена [561].

Морфологические изменения при АГС могут носить как общий, так и специфический характер. M.S. Park предлагает выделять 3 гистопатологических паттерна при диффузном альвеолярном кровоизлиянии у детей: АГС, ассоциированный с васкулитом или капилляритом — наиболее частый, характерный для системных заболеваний и васкулитов; АГС, не сопровождающийся воспалением или васкулитом, характерный, в частности, для идиопатического гемосидероза легких (ИГЛ); АГС, ассоциированный с другими процессами или состояниями, сопровождающийся прямым выходом эритроцитов в ткань легкого без признаков васкулита, свойственный токсическим или лекарственным повреждениям [673].

Так, при синдроме Гудпасчера (СГ) в альвеолярных макрофагах обнаруживают гемосидерин, наблюдается утолщение стенок альвеол и пролиферация альвеолоцитов II порядка; в стенках альвеол выявляют иммунные комплексы, содержащие IgG и комплемент. При гранулематозе Вегенера имеют место признаки некротизирующего васкулита в сочетании с гранулематозным воспалением [93]; при идиопатическом легочном гемосидерозе обнаруживаются очаги легочного интерстициального фиброза на различных стадиях; кровоизлияния в альвеолы; выраженный гемосидероз (зерна гемосидерина — в альвеолярных стенках и во внутриальвеолярных макрофагах); гиперплазия и слущивание альвеолярных эпителиоцитов; выраженная очаго-

вая дилатация капилляров в стенках альвеол [86] (см. рис. 14 на цв. вклейке).

Традиционно выделяют первичный и вторичный АГС, иммунный и неиммунный варианты; при этом иммунологическую основу удается выявить в 19–42% случаев [271, 474, 687, 688]; нередко иммунологическую природу основного заболевания удается подтвердить лишь спустя несколько лет после появления симптомов АГС. В основу классификации легочных кровоизлияний у детей, предложенной A. Mandal A и P.K. Sahi, положена этиология процесса [587]. Причиной развития АГС могут быть различные заболевания, как собственно легочные, так и системные (табл. 5).

Таблица 5

Причины АГС (адаптировано из Lazor R., 2011) [561]

Группы заболеваний	Частые причины АГС	Редкие причины АГС
Системные васкулиты	Гранулематоз Вегенера Микроскопический полиангиит	Пурпура Шенлейн-Геноха Синдром Черджа-Стросс Синдром Бехчета Криоглобулинемия, ассоциированная с гепатитом С. Изолированный легочный капиллярит, узелковый периартериит, болезнь Такаэсу
Системные болезни соединительной ткани	Системная красная волчанка	Ревматоидный артрит, системный склероз, смешанная болезнь соединительной ткани, идиопатические воспалительные миопатии.
Другие иммунные заболевания	Синдром Гудпасчера	Иммунокомплексный гломерулонефрит, гемолитико-уремический синдром, ИГ-А-нефропатия, целиакия, воспалительные заболевания кишечника, непереносимость белка коровьего молока.
Инфекционные болезни	Лептоспироз	Инвазивный аспергиллез, системный кандидоз, легионеллез, инфекции вызванные <i>Staphylococcus Mycoplasma, Cytomegalovirus, Herpes simplex</i> , ВИЧ, грипп H1N1, малярия, глистные инвазии.

Группы заболеваний	Частые причины АГС	Редкие причины АГС
Лекарственные поражения легких		Амиодарон, азатиоприн, карбамазепин, Д-пенициламин, циклоспорин, метотрексат, нитрофурантоин, хинидин, сиролimus, ритуксимаб, сунитиниб и др.
Токсические поражения легких	Кокаин	Изоцианаты, тримеллитовый ангидрид, углеводородные производные.
Внутрисосудистые метастазы		Ангиосаркома, саркома Капоши, хориокарцинома множественная миелома и др.
Трансплантационные осложнения	Трансплантация костного мозга	Трансплантация органов.
Нарушения гемостаза		ДВС-синдром, тромбоцитопения, антифосфолипидный синдром, гемофилия, антикоагулянты.
Сосудистые заболевания легких		Идиопатическая (первичная) и тромбэмболическая легочная гипертензия, легочная вено-окклюзивная болезнь, легочный капиллярный гемангиоматоз.
Болезни сердца		Митральный стеноз, левожелудочковая недостаточность, миксома левого желудочка.
Иные		Острый респираторный дистресс-синдром, идиопатический гемосидероз легких , амилоидоз, лимфангиолейомиоматоз, саркомоз, идиопатический легочный фиброз, жировая эмболия.

Среди интерстициальных заболеваний легких у детей наиболее часто сопровождаются развитием АГС:

- идиопатический гемосидероз легких (ИГЛ);
- васкулиты и системные заболевания;
- целиакия;
- инфекции;
- трансплантационные осложнения;
- лекарственные и токсические легочные поражения.

Большинство перечисленных заболеваний относят к редким (орфанным) болезням [91]. Так, распространенность ИГЛ, одной

из основных причин развития АГС у детей, по данным различных авторов находится в диапазоне от 0,24 до 1,23 на 1000000 населения; отмечают также преобладание среди больных пациентов женского пола [656]; распространенность СГ составляет 0,5–1:1000000 [587]; кривая возрастного распределения болезни имеет бимодальный характер с пиками на уровне 18–30 и 50–65 лет. Интерстициальное легочное поражение с развитием АГС, вызываемое отдельными инфекционными агентами, также представляет собой достаточно редкую патологию. Вместе с тем, при проведении дифференциального диагноза следует учитывать возможность бактериальной (*Chlamydia trachomatis*) и вирусной (РС-вирус, вирус гриппа, коронавирусы и др.) этиологии [375]. Наибольшее значение вклад инфекции в формирование ИЗЛ с синдромом альвеолярного кровотечения имеет у пациентов раннего возраста. [121].

Клиническая картина АГС при ИЗЛ у детей может варьировать в широком диапазоне от минимальных симптомов в виде кашля до тяжелого респираторного дистресса. Классическая триада признаков включает кровохарканье, двухсторонние инфильтраты в легких и анемию; даже при наличии 2 из перечисленных признаков следует заподозрить диффузное легочное кровоизлияние.

Опыт наблюдения 17 детей с АГС в клинике пульмонологии нашего института включал пациентов с различными интерстициальными заболеваниями легких: у 14 (6 мальчиков и 8 девочек) имел место ИГЛ, у 1 пациента – СГ, 1 ребенок страдал микроскопическим полиангиитом (МА); у 1 был подтвержден диагноз гипокомплементемического уртикарного васкулита с легочным гемосидерозом.

Возраст начала заболевания пациентов с ИГЛ варьировал в широком диапазоне: минимальный составил 1,5 года, максимальный – 13 лет; у большинства детей начальные проявления заболевания приходились на 3–4-й год жизни; 9 из 11 пациентов заболели в возрасте до 7 лет. У больного с СГ заболевание дебютировало в 16-летнем возрасте, у пациентки с МА – в 8 лет.

Характер течения заболевания до установления диагноза у наблюдавшихся детей различался: у большинства больных заболевание протекало с рецидивами АГС, чередующимися с периодами ремиссии, когда клинические симптомы болезни отсутствовали. У 2 пациентов наблюдалось хронически прогрессирующее течение.

У всех больных (17 детей) отмечались острые или подострые признаки АГС. Поводом для обращения за медицинской помощью у всех пациентов были тяжелые проявления АГС, требовавшие проведения интенсивной терапии, респираторной поддержки. Вместе с тем, при ретроспективной оценке симптомов, было отмечено, что тяжелым проявлениям у 15 детей предшествовали в течение длительного времени (от 2 недель до 4 месяцев; у 1 ребенка — в течение 1,5 лет) такие симптомы как быстрая утомляемость, одышка, кашель, кровохарканье, гематурия (у 1 ребенка). Недооценка указанных симптомов в большинстве случаев явилась следствием недостаточной осведомленности медицинских работников о возможности развития АГС, в 1 случае — в связи с отсутствием адекватной оценки состояния ребенка родителями, и, как следствие, их длительным не обращением за медицинской помощью.

Частота и объем кровохарканья могут различаться. У детей нередко трудности возникают на этапе оценки самого симптома кровохарканья: иногда примесь крови появляется в рвотных массах, особенно это касается пациентов раннего возраста, и в этом случае необходимо уточнить источник кровопотери [91, 656, 771]. Среди наблюдавшихся нами пациентов с ИГЛ у 2 отмечалась «кровавая рвота».

У всех наблюдавшихся детей наряду с кровохарканьем отмечались жалобы на слабость, снижение толерантности к физическим нагрузкам, кашель, одышка при нагрузке, боли в груди (у 2 детей), потеря веса (у 10 детей).

Анемия при диффузном альвеолярном кровоизлиянии — гипохромная железodefицитная, с анизо-пойкилоцитозом, в отли-

чие от нормохромной, нормоцитарной при бронхиальной кровопотере. У наблюдавшихся нами больных в периоде обострения заболевания Hb снижался до 35–40 г/л.

Диагностика. В ситуациях, когда клинические симптомы и анамнестические данные позволяют заподозрить АГС, необходимо:

- оценить объем кровопотери (в случае тяжелого АГС требуется помещение больного в отделение реанимации и/или интенсивной терапии; после стабилизации основных функций, как и при нетяжелом течении АГС переходят к его этиологической диагностике);
- установить этиологический фактор;
- определить характер и объем необходимой терапии.

Диагностика АГС включает как рутинные, так и специальные процедуры: клинические и биохимические исследования крови, мочи, коагулограмму, серологические тесты для диагностики васкулитов и системных заболеваний соединительной ткани, тесты на целиакию; определение уровня общего иммуноглобулина E (может быть высоким при синдроме Черджа—Стросс, аспергиллезе), преципитинов (иммуноглобулинов G) к белку коровьего молока (синдром Гейнера) и др. [91].

Важное значение имеет подробно собранный анамнез, позволяющий установить взаимосвязь АГС с внешне средовыми воздействиями, инфекциями, имеющимися заболеваниями легких [90].

Патогномичным признаком ЛК считают обнаружение сидерофагов (макрофагов, содержащих гемосидерин) в ткани легкого (при исследовании биопсийного материала), в мокроте, жидкости бронхо-альвеолярного лаважа, желудочном аспирате (см. рис. 15 на цв. вклейке). Гемосидерин появляется в альвеолярных макрофагах (AM) через 48–72 часа от момента кровоизлияния и сохраняется в легких до 4–8 недель [484]. У детей выявление >35% сидерофагов является высокоспецифичным подтверждением диагноза АГС [90, 91, 730].

Особое значение имеют результаты рентгенологического обследования. Рентгенологическая картина может быть достаточно разнообразной и зависит от стадии и характера основного заболевания, тяжести АГС. Так, при обострении ИГЛ, в ранние сроки (до 5–6 дней) на рентгенограммах грудной клетки выявляются признаки слабоинтенсивной, гомогенной инфильтрации с преимущественной локализацией в прикорневых, в верхних и нижних отделах легких, корни при этом остаются интактными, визуально это напоминает крылья бабочки (рис. 16 А,Б) [41]. В динамике процесса появляется характерная пятнистая инфильтрация, покрывающая все поле легкого, или тени в виде инфи-

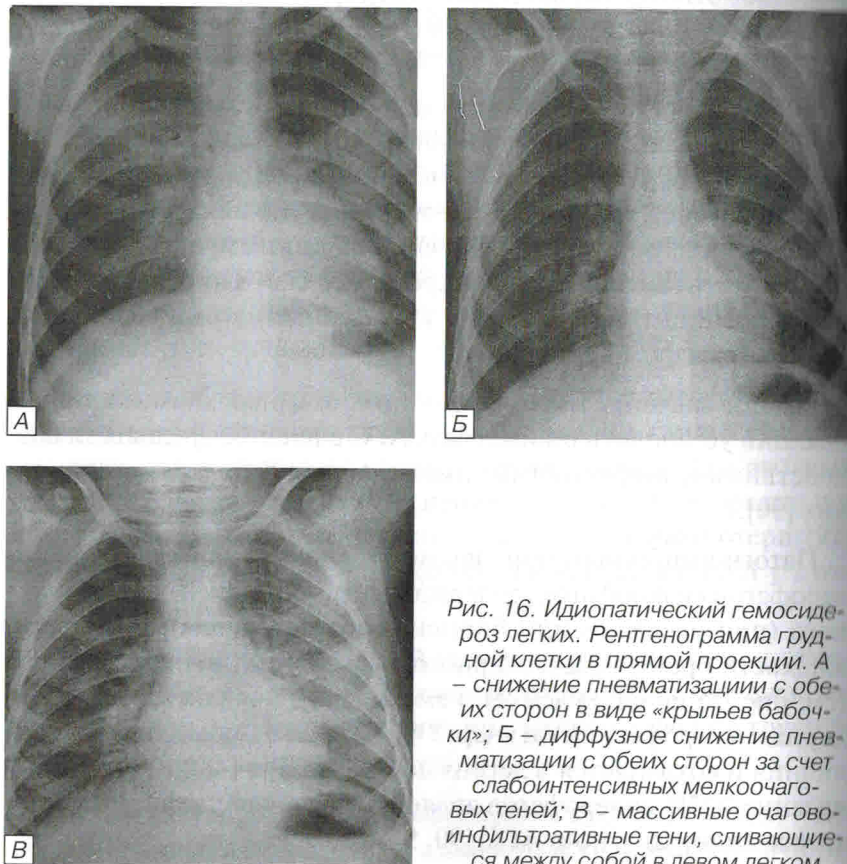


Рис. 16. Идиопатический гемосидероз легких. Рентгенограмма грудной клетки в прямой проекции. А – снижение пневматизации с обеих сторон в виде «крыльев бабочки»; Б – диффузное снижение пневматизации с обеих сторон за счет слабоинтенсивных мелкоочаговых теней; В – массивные очагово-инфильтративные тени, сливающиеся между собой в левом легком

тратов, поражающих сегмент или долю легкого. Эти изменения рассасываются через 10–14 дней (рис. 16 В). В позднем периоде формируется фиброз: легочная прозрачность снижается, легочный рисунок изменяется по ячеисто-петлистому типу с обеих сторон, появляются четко очерченные мелкоочаговые тени в верхних и преимущественно нижних отделах. Эти изменения носят стойкий характер и не имеют обратного развития [41].

Компьютерная томография высокого разрешения позволяет наряду с более четким выявлением мелкоочаговых теней, получить дополнительную информацию о состоянии паренхимы легкого, а также судить о структуре бронхиального дерева, что важно при проведении дифференциального диагноза (рис. 17 А–В).

Функциональное исследование легких в остром периоде АГС проводить нецелесообразно из-за выраженной одышки и общей тяжести состояния; при подостром и хроническом вариантах выявляются преимущественно рестриктивные нарушения и гипоксемия. Ранее в ряде работ отмечали повышение диффузионной способности легких по монооксиду углерода, что связывали с повышенным поглощением его находящимися в ткани легкого эритроцитами. Однако, этот факт не нашел своего дальнейшего подтверждения и на настоящий момент полагают, что этот тест позволяет подтвердить АГС, но не имеет диагностической значимости в отношении основного заболевания, а потому нет необходимости в его проведении при остром АГС.

Бронхоскопия с исследованием ЖБАЛ является «золотым стандартом» для подтверждения альвеолярного кровоизлияния/кровотечения, обнаружения его источника, установления причины. ЖБАЛ при альвеолярном геморрагическом синдроме макроскопически имеет геморрагический характер, содержит большое количество сидерофагов [474, 699]. На основании количественной оценки содержания макрофагов, содержащих гемосидерин, по шкале Gold возможно судить о наличии альвеолярного повреждения (<20% от общего количества альвеолярных макрофагов) или альвеолярного кровотечения (>20% от общего ко-

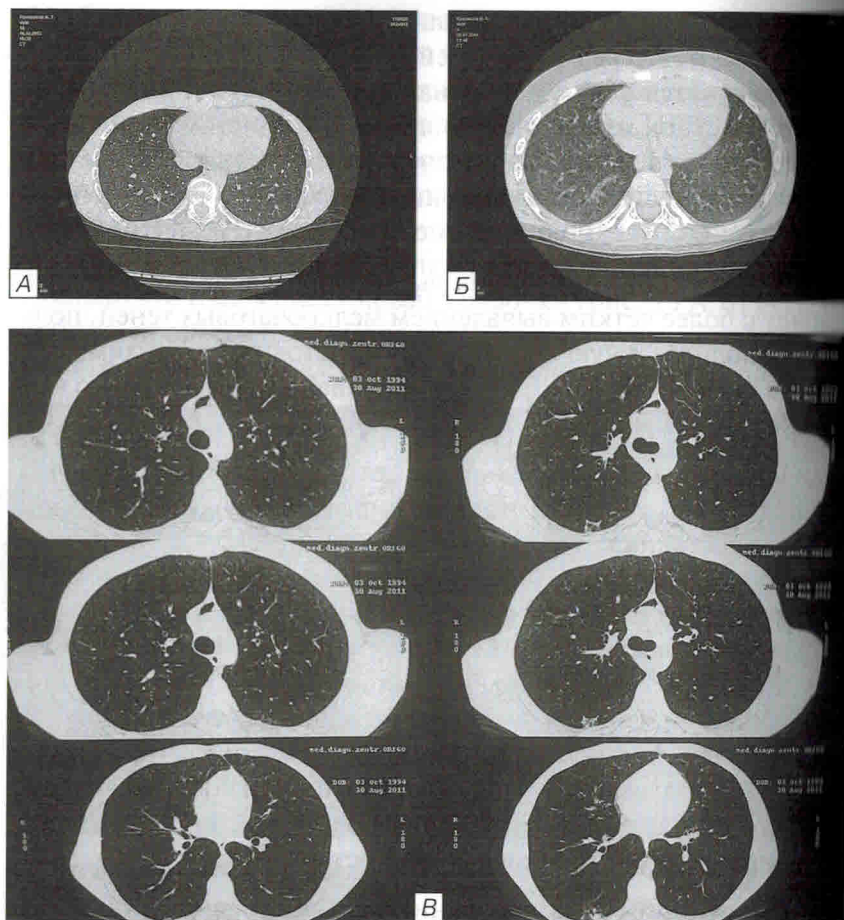


Рис. 17. Изменения на МСКТ легких. А – идиопатический гемосидероз легких. Множественные, диффузно расположенные мелкие неотчетливые перибронховаскулярные нодозные уплотнения средней плотности; Б – идиопатический гемосидероз легких. Снижение пневматизации легочных сегментов из-за выраженной отечности интерстиция; В – синдром Гудпачера. Множественные внутридольковые очаги по типу матового стекла с нечёткими контурами с обеих сторон

личества альвеолярных макрофагов) [362]. Анализ содержания сидерофагов в ЖБАЛ имеет значение для прогноза и при других интерстициальных заболеваниях легких [224].

Биопсия легкого применяется в тех случаях, когда выше перечисленные методы не позволяют установить точный диагноз заболевания. Легочная биопсия может проводиться открытым способом, с использованием видеоторакоскопии (VATS) (рис. 18), трансбронхиально или трансторакально (два первых способа позволяют с наибольшей вероятностью получить образцы, пригодные для морфологической диагностики). В случаях, когда такая возможность имеется, предпочтительна биопсия более доступных участков (верхние дыхательные пути при подозрении на ГВ, почки – при легочно-почечных синдромах). Несомненно, что, как и при других формах ИЗЛ у детей, решение о проведении биопсии легкого принимается с учетом тяжести состояния пациента и ожидаемой информативности исследования. Вместе с тем, получение данных о характере морфологических изменений в легких на основании анализа биопсийного материала, является нередко единственным методом, позволяющим уточнить основной диагноз. Так, под нашим наблюдением длительно находился пациент с клинической картиной АГС в сочетании с внелегочными проявлениями (см. рис. 19–21 на цв. вклейке).

Лечение. Ведение пациентов основано на оценке причины развития АГС и его тяжести.

Лечение детей с АГС строится исходя из двух основных факторов – причины и тяжести кровотечения. Цели терапии – предотвращение глубоких нарушений газообмена, остановка кровотечения, воздействие на причинные факторы заболевания. Тяжелые формы АГС требуют интенсивной терапии и респираторной поддержки, коррекции (при их наличии) нарушений свертывающей системы.

Характер терапии определяется причиной АГС. Уже на первом этапе диагностики возможно определить природу АГС – иммунную или неиммунную, что имеет значение для стартовой терапии. При неиммунных вариантах АГС необходимо проведение фармакотерапии, направленной на ликвидацию причинно-

Глава 7. Поражение легких при саркоидозе у детей и подростков

Визель А.А., Визель И.Ю.

Саркоидоз (ORPHA797 / OMIM 181000, 612387, 612388) – редкое мультисистемное заболевание неизвестной природы, при котором поражение легких и внутригрудных лимфоузлов (ВГЛУ) является одним из наиболее частых проявлений. Характерным признаком заболевания является образование неказеофицирующей гранулём, активация Т-клеток в месте гранулематозного воспаления с высвобождением различных хемокинов и цитокинов, включая фактор некроза опухоли-альфа (TNF- α). Ювенильный саркоидоз относят к редким, хроническим мультисистемным гранулематозам, течение которого может отличаться от саркоидоза взрослых. На сегодня все эксперты различают саркоидоз двух разных возрастных групп. В возрасте до 4–5 лет – это поражения кожи, суставной синдром и увеит. Саркоидоз у детей младшей возрастной группы менее благоприятен в своём течении. У более старших детей и подростков течение саркоидоза подобно таковому у взрослых [1, 356]. Исследователи из Франции подтверждают, что саркоидоз детского возраста остаётся редким заболеванием, заболеваемость им составляет 0,6–1,02 на 100 тыс. детей, но считают этот показатель недооценённым ввиду недостаточной выявляемости [636].

Саркоидоз впервые был описан в 1877 году. Долгое время болезнь носила имена описавших её авторов – Бенье–Бека–Шауманна, известны и другие синонимы: лимфогранулематоз доброкачественный, ретикулоэндотелиоз эпителиоидно-клеточный хронический и др.

Саркоидоз представлен в МКБ10 под кодом D86 (в том числе саркоидоз лёгких – D86.0; саркоидоз лимфатических узлов – D86.1; саркоидоз лёгких с саркоидозом лимфатических узлов – D86.2 и др.).

Распространённость саркоидоза в разных странах колеблется от 5 до 100 случаев на 100 000 населения. Дети болеют реже

Пик заболеваемости саркоидозом приходится на возраст 20–50 лет, преимущественно болеют женщины.

Клинические признаки и течение саркоидоза многообразны, и отечественные эксперты предлагают следующие варианты течения (фенотипы) болезни [112]:

1. По локализации:
 - a. Классический, с преобладанием внутригрудных (лёгочных) поражений;
 - b. С преобладанием внелёгочных поражений;
 - c. Генерализованный.
2. По особенностям течения:
 - a. С острым началом заболевания (синдромы Лёфгрена, Хеерфордта-Вальденстрёма и др.);
 - b. С изначально хроническим течением;
 - c. Рецидив;
 - d. Саркоидоз детей в возрасте до 5 лет;
 - e. Саркоидоз, рефрактерный к лечению.

Исходя из рентгенологической картины при саркоидозе выделяют 5 стадий (от 0 до IV). Эта классификация применяется в большинстве зарубежных стран, во многих отечественных работах и включена в международное соглашение (табл. 9).

Таблица 9

Классификация внутригрудного саркоидоза, основанная на данных лучевого обследования

Стадия	Рентгенологическая картина	Частота встречаемости
СТАДИЯ 0	Нет изменений на рентгенограмме органов грудной клетки.	5%
СТАДИЯ I	Увеличение внутригрудных лимфатических узлов; паренхима лёгких не изменена.	45%
СТАДИЯ II	Увеличение внутригрудных лимфатических узлов; патологические изменения паренхимы лёгких.	30%
СТАДИЯ III	Патология лёгочной паренхимы без увеличения внутригрудных лимфатических узлов.	15%
СТАДИЯ IV	Выраженный фиброз лёгких как ведущий рентгенологический синдром.	5%

Стадия 0 свидетельствует об отсутствии поражения лёгких и внутригрудных лимфатических узлов, но не исключает саркоидоз другой локализации (с этой позиции у детей до 5 лет обычно имеет место стадия 0). В связи с этим следует выделить клинико-рентгенологические формы саркоидоза: саркоидоз ВГЛУ, саркоидоз ВГЛУ и лёгких, саркоидоз лёгких, а также саркоидоз органов дыхания, комбинированный с единичным поражением других органов, генерализованный саркоидоз и экстраторакальный саркоидоз (рис. 34, 35). Для описания течения заболевания используют понятия активной фазы (прогрессирования), фазы регрессии (спонтанной или под влиянием лечения) и фазы стабилизации (стационарной фазы). В качестве осложнений описывают стенозы бронхов, ателектазы, легочную и легочно-сердечную недостаточность. Как исход процесса рассматривают пневмосклероз, эмфизему лёгких, в т.ч. буллезную, фиброзные изменения корней.

Для характеристики течения заболевания используют понятие о прогрессирующем, стационарном (стабильном) и рецидивирующем саркоидозе. Предоставленный естественному течению саркоидоз может регрессировать, сохраняться стационарным, прогрессировать в пределах исходной стадии (формы) или

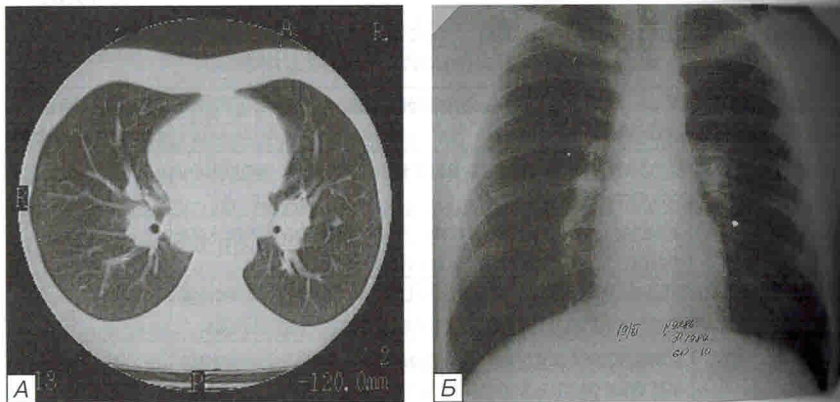


Рис. 34. Саркоидоз внутригрудных лимфатических узлов и лёгких у подростка 15 лет. А – РКТ; Б – прямая обзорная рентгенограмма

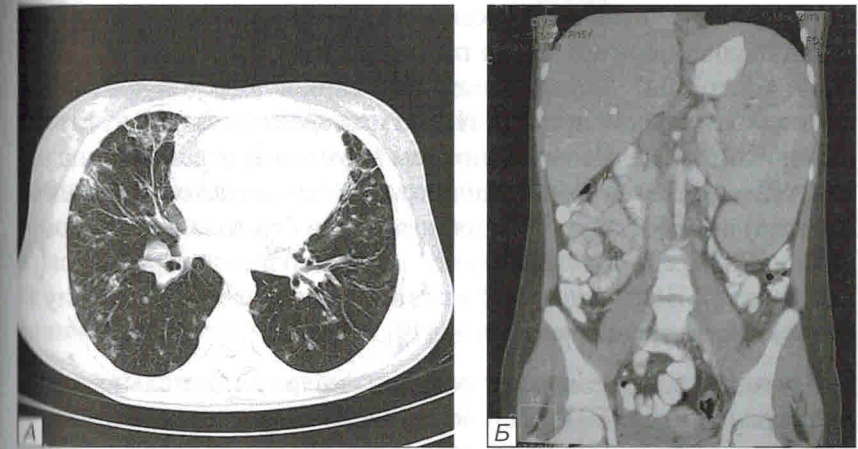


Рис. 35. Генерализованный саркоидоз у девочки-подростка 15 лет. А – РКТ, спленомегалия; Б – РКТ, саркоидоз лёгких

с переходом в следующую стадию или с генерализацией, протекать волнообразно.

Заболееваемость саркоидозом в России изучена недостаточно, по имеющимся публикациям она находится в пределах от 2 до 7 на 100 тысяч взрослого населения. Распространённость саркоидоза в России имеет вариации от 22 до 47 на 100 тыс. взрослого населения и зависит от наличия специализированных центров и соответствующих специалистов. Распространённость саркоидоза среди детей в России составляет 0,1 на 100 тыс. [21]. Летальные исходы от саркоидоза в России сравнительно редки – от 0,3% от всех наблюдавшихся и до 7,4% от хронически болевших. Их причиной в основном является лёгочно-сердечная недостаточность, нейросаркоидоз, кардиосаркоидоз, а при проведении иммуносупрессивной терапии – как следствие присоединения неспецифической инфекции и туберкулёза.

Этиология саркоидоза точно не установлена, имеется лишь ряд гипотез. Фактор инфекции при саркоидозе рассматривают, как триггер: постоянная антигенная стимуляция может вести к нарушению регуляции выработки цитокинов у генетически предрасположенных к такой реакции индивидуумов. К потенциаль-

ным триггерам относят также факторы окружающей среды (металлические и органические пыли, плесень, работа на пожарах, военная служба). Случаи семейного саркоидоза допускают наличие генетических причин. Наиболее вероятными наследственными факторами являются локусы хромосом, ответственные за лейкоцитарные антигены главного комплекса гистосовместимости человека (HLA); полиморфизм генов фактора некроза опухоли – TNF- α ; полиморфизм гена ангиотензин-превращающего фермента (АПФ); полиморфизм гена рецепторов к витамину D (VDR); некоторые другие гены [19].

В основе патогенеза лежат реакции гиперчувствительности замедленного типа (ГЗТ). Наиболее часто эффекторным органом воспаления при саркоидозе являются лёгкие, также могут наблюдаться поражения кожи, сердца, печени, глаз и других внутренних органов. Неадекватная реакция на антигенный стимул обуславливает дифференцировку макрофагов в эпителиоидные клетки, которые избыточно секретируют TNF- α . В дальнейшем некоторые эпителиоидные клетки сливаются, образуя многоядерные гигантские клетки. Гранулематозный тип воспаления, в основе которого лежит реакция ГЗТ, характеризуется активацией Т-хелперов I типа [30]. Морфологическим субстратом саркоидоза, соответственно является эпителиоидноклеточная гранулема – компактное скопление мононуклеарных фагоцитов – макрофагов и эпителиоидных клеток, с наличием гигантских многоядерных клеток, лимфоцитов и гранулоцитов или без них [110].

Согласно результатов исследования трёх больших педиатрических когорт, при выявлении саркоидоза у детей на первое место выходили общие симптомы (98% в Дании, 78% во Франции и 66% в США и Латинской Америке). Они включали в себя лихорадку (соответственно 38%, 44%, 48%), но также отмечались слабость, похудание или отсутствие прибавки в весе. Члены семьи отмечали у детей слабость за несколько недель и даже месяцев до выявления заболевания. В датской популяции сухой кашель, одышка и боль в груди отмечались соответственно у 65%, 29% и 12%. Гепатомегалия/спленомегалия в трёх странах выяв-

лены у 50%, 49% и 30%, соответственно [367, 495, 635]. Сходные проявления педиатрического саркоидоза были у 18 детей в недавно опубликованной работе из Индии. Наиболее частыми проявлениями на момент постановки диагноза были лихорадка (83%), увеит (50%), затруднение дыхания (44%). При имидж-диагностике в 94% случаев было выявлено увеличение внутригрудных лимфатических узлов и еще в 50% – увеличение лимфатических узлов брюшной полости. Авторы отметили, что заболевание давало хороший ответ на терапию системными глюкокортикостероидами и низкими дозами метотрексата [411].

У детей старше 4 лет и подростков острое течение саркоидоза характеризуется *синдромом Лёфгрена* – остро возникшей лихорадкой, узловатой эритемой, острым артритом голеностопных суставов и двусторонней лимфаденопатией в корнях лёгких. У детей 4 лет и младше это может быть *синдром Хеерфордта-Валденстрёма* – «увеопаротидная лихорадка», когда у больного наряду с повышением температуры тела имеются увеличение околоушных лимфатических узлов, передний увеит и паралич лицевого нерва (паралич Белла).

Подростки, как и взрослые, часто отмечают *усталость, утомляемость*.

Кашель при саркоидозе обычно сухой и чаще всего связан с увеличением внутригрудных лимфатических узлов.

У детей младшего возраста важнейшим аспектом диагностики саркоидоза является осмотр, поскольку кожа в этом возрасте поражается наиболее часто. Специфичны для саркоидоза узлы, бляшки, макулопапулёзные изменения, lupus pernio, рубцовый саркоидоз. К редким проявлениям относят лихеноидные, псориазоподобные язвы, ангиолюпоид, иктиоз, алопецию, гипопигментированные пятна, поражение ногтей и подкожный саркоидоз. Также важное значение в этом возрасте имеет выявление увеличенных слюнных желёз (паротита).

Даже при выраженных изменениях на рентгенограммах органов грудной клетки физикальное обследование может не выяв-

лять каких-либо изменений. При пальпации могут быть выявлены безболезненные, подвижные увеличенные периферические лимфатические узлы (чаще шейные и паховые), а также подкожные уплотнения — саркоиды Дарье-Русси. Физикальные аускультативные изменения встречаются примерно у 20% больных саркоидозом, а у детей младшего возраста и вовсе отсутствуют.

Поражение органа зрения при саркоидозе относят к наиболее опасным, т.к. может привести к значительному снижению и даже потере зрения.

Саркоидоз периферических лимфатических узлов встречается у каждого четвертого больного. Чаще в процесс вовлечены задние и передние шейные лимфатические узлы, надключичные, локтевые, подмышечные и паховые. Лимфоузлы плотно-эластической консистенции.

При саркоидозе встречаются как спленомегалия, так и гиперспленизм (увеличения селезенки с увеличением количества клеточных элементов в костном мозге и уменьшением форменных элементов в периферической крови).

Кардиосаркоидоз является одним из самых серьезных проявлений этого заболевания, приводящих к внезапной сердечной смерти. По клиническим проявлениям выделяют болевой (кардиалгический), аритмический (проявления нарушений ритма и проводимости) и синдром недостаточности кровообращения.

Разнообразное поражение почек при саркоидозе встречается у 15–30% пациентов.

Поражение опорно-двигательного аппарата при саркоидозе встречается очень часто, прежде всего, в виде суставного синдрома. Последний наиболее ярко выражен при синдроме Лейффрена, но может встречаться и как самостоятельный признак.

Поражения нервной системы (нейросаркоидоз) встречаются в 5–10% случаев и весьма разнообразны. Патогномоничным для саркоидоза считается паралич Белла — односторонний паралич лицевого нерва. В обследовании больных ведущее значение

имеют рентгеновская компьютерная и магнитно-резонансная томография.

Саркоидоз у детей 5 лет и старше может поражать все органы и системы, но преобладают внутригрудные формы заболевания. У детей чаще встречаются поражения плевры, но реже развивается пневмофиброз [110].

Данные лабораторной диагностики неспецифичны, но позволяют оценивать активность процесса, реакцию на терапию. Повышение СОЭ, увеличение числа лейкоцитов в периферической крови возможно при остром и подостром течении саркоидоза. К признакам активности относится также лимфопения и моноцитоз.

Туберкулиновая проба входит в перечень обязательных первичных исследований, как в международных, так и в отечественных рекомендациях. В педиатрической практике она особенно сложна, поскольку дети реже инфицированы туберкулезом, чем взрослые. Проба Манту с 2 ТЕ ППД-Л при активном саркоидозе чаще всего даёт отрицательный результат. Положительная реакция Манту требует очень тщательной дифференциальной диагностики и исключения сопутствующего туберкулеза. Диаскинтест (внутрикожное введение аллергена туберкулезного рекомбинантного — белка СРF10-ESAT6) при саркоидозе в большинстве случаев бывает отрицательным.

Обязательным и достаточно информативным методом исследования при саркоидозе является *спирометрия*. Из всего комплекса спирометрического обследования следует использовать спирометрию форсированного выдоха с определением объёмов (ФЖЕЛ, ОФВ1 и их соотношения ОФВ1/ФЖЕЛ%) и объёмных скоростей — пиковой (ПОС), и мгновенных на уровне 25%, 50% и 75% от начала форсированного выдоха (МОС₂₅, МОС₅₀ и МОС₇₅). Кроме того, целесообразно определять среднюю объёмную скорость на участке от 25% до 75% ФЖЕЛ (СОС₂₅₋₇₅). Спирометрию следует проводить не реже 1 раза в 3 месяца в активную фазу процесса и ежегодно при последующем наблюдении. Вторым важным методом является измерение *диффузионной спо-*